This is a digital copy of a book that was preserved for generations on library shelves before it was carefully scanned by Google as part of a project to make the world's books discoverable online.

It has survived long enough for the copyright to expire and the book to enter the public domain. A public domain book is one that was never subject to copyright or whose legal copyright term has expired. Whether a book is in the public domain may vary country to country. Public domain books are our gateways to the past, representing a wealth of history, culture and knowledge that's often difficult to discover.

Marks, notations and other marginalia present in the original volume will appear in this file - a reminder of this book's long journey from the publisher to a library and finally to you.

Usage guidelines

Google is proud to partner with libraries to digitize public domain materials and make them widely accessible. Public domain books belong to the public and we are merely their custodians. Nevertheless, this work is expensive, so in order to keep providing this resource, we have taken steps to prevent abuse by commercial parties, including placing technical restrictions on automated querying.

We also ask that you:

+ *Make non-commercial use of the files* We designed Google Book Search for use by individuals, and we request that you use these files for personal, non-commercial purposes.

+ *Refrain from automated querying* Do not send automated queries of any sort to Google's system: If you are conducting research on machine translation, optical character recognition or other areas where access to a large amount of text is helpful, please contact us. We encourage the use of public domain materials for these purposes and may be able to help.

+ *Maintain attribution* The Google "watermark" you see on each file is essential for informing people about this project and helping them find additional materials through Google Book Search. Please do not remove it.

+ *Keep it legal* Whatever your use, remember that you are responsible for ensuring that what you are doing is legal. Do not assume that just because we believe a book is in the public domain for users in the United States, that the work is also in the public domain for users in other countries. Whether a book is still in copyright varies from country to country, and we can't offer guidance on whether any specific use of any specific book is allowed. Please do not assume that a book's appearance in Google Book Search means it can be used in any manner anywhere in the world. Copyright infringement liability can be quite severe.

About Google Book Search

Google's mission is to organize the world's information and to make it universally accessible and useful. Google Book Search helps readers discover the world's books while helping authors and publishers reach new audiences. You can search through the full text of this book on the web at `http://books.google.com/`

Über dieses Buch

Dies ist ein digitales Exemplar eines Buches, das seit Generationen in den Regalen der Bibliotheken aufbewahrt wurde, bevor es von Google im Rahmen eines Projekts, mit dem die Bücher dieser Welt online verfügbar gemacht werden sollen, sorgfältig gescannt wurde.

Das Buch hat das Urheberrecht überdauert und kann nun öffentlich zugänglich gemacht werden. Ein öffentlich zugängliches Buch ist ein Buch, das niemals Urheberrechten unterlag oder bei dem die Schutzfrist des Urheberrechts abgelaufen ist. Ob ein Buch öffentlich zugänglich ist, kann von Land zu Land unterschiedlich sein. Öffentlich zugängliche Bücher sind unser Tor zur Vergangenheit und stellen ein geschichtliches, kulturelles und wissenschaftliches Vermögen dar, das häufig nur schwierig zu entdecken ist.

Gebrauchsspuren, Anmerkungen und andere Randbemerkungen, die im Originalband enthalten sind, finden sich auch in dieser Datei – eine Erinnerung an die lange Reise, die das Buch vom Verleger zu einer Bibliothek und weiter zu Ihnen hinter sich gebracht hat.

Nutzungsrichtlinien

Google ist stolz, mit Bibliotheken in partnerschaftlicher Zusammenarbeit öffentlich zugängliches Material zu digitalisieren und einer breiten Masse zugänglich zu machen. Öffentlich zugängliche Bücher gehören der Öffentlichkeit, und wir sind nur ihre Hüter. Nichtsdestotrotz ist diese Arbeit kostspielig. Um diese Ressource weiterhin zur Verfügung stellen zu können, haben wir Schritte unternommen, um den Missbrauch durch kommerzielle Parteien zu verhindern. Dazu gehören technische Einschränkungen für automatisierte Abfragen.

Wir bitten Sie um Einhaltung folgender Richtlinien:

+ *Nutzung der Dateien zu nichtkommerziellen Zwecken* Wir haben Google Buchsuche für Endanwender konzipiert und möchten, dass Sie diese Dateien nur für persönliche, nichtkommerzielle Zwecke verwenden.

+ *Keine automatisierten Abfragen* Senden Sie keine automatisierten Abfragen irgendwelcher Art an das Google-System. Wenn Sie Recherchen über maschinelle Übersetzung, optische Zeichenerkennung oder andere Bereiche durchführen, in denen der Zugang zu Text in großen Mengen nützlich ist, wenden Sie sich bitte an uns. Wir fördern die Nutzung des öffentlich zugänglichen Materials für diese Zwecke und können Ihnen unter Umständen helfen.

+ *Beibehaltung von Google-Markenelementen* Das "Wasserzeichen" von Google, das Sie in jeder Datei finden, ist wichtig zur Information über dieses Projekt und hilft den Anwendern weiteres Material über Google Buchsuche zu finden. Bitte entfernen Sie das Wasserzeichen nicht.

+ *Bewegen Sie sich innerhalb der Legalität* Unabhängig von Ihrem Verwendungszweck müssen Sie sich Ihrer Verantwortung bewusst sein, sicherzustellen, dass Ihre Nutzung legal ist. Gehen Sie nicht davon aus, dass ein Buch, das nach unserem Dafürhalten für Nutzer in den USA öffentlich zugänglich ist, auch für Nutzer in anderen Ländern öffentlich zugänglich ist. Ob ein Buch noch dem Urheberrecht unterliegt, ist von Land zu Land verschieden. Wir können keine Beratung leisten, ob eine bestimmte Nutzung eines bestimmten Buches gesetzlich zulässig ist. Gehen Sie nicht davon aus, dass das Erscheinen eines Buchs in Google Buchsuche bedeutet, dass es in jeder Form und überall auf der Welt verwendet werden kann. Eine Urheberrechtsverletzung kann schwerwiegende Folgen haben.

Über Google Buchsuche

Das Ziel von Google besteht darin, die weltweiten Informationen zu organisieren und allgemein nutzbar und zugänglich zu machen. Google Buchsuche hilft Lesern dabei, die Bücher dieser Welt zu entdecken, und unterstützt Autoren und Verleger dabei, neue Zielgruppen zu erreichen. Den gesamten Buchtext können Sie im Internet unter `http://books.google.com` durchsuchen.

No.....

BOSTON
MEDICAL LIBRARY
ASSOCIATION,
19 BOYLSTON PLACE.

DEUTSCHE ZEITSCHRIFT

FÜR

CHIRURGIE.

HERAUSGEGEBEN

VON

Prof. BARDELEBEN in Berlin, Dr. v. BECK in Freiburg i/B., Prof. v. BERGMANN in Berlin, Prof. BRAUNE in Leipzig, Prof. PAUL BRUNS in Tübingen, Prof. BUSCH in Berlin, Prof. DOUTRELEPONT in Bonn, Dr. G. FISCHER in Hannover, Prof. HEINEKE in Erlangen, Prof. HELFERICH in Greifswald, Dr. O. HEYFELDER in St. Petersburg, Prof. KOCHER in Bern, Prof. KÖNIG in Göttingen, Prof. KRÖNLEIN in Zürich, Prof. KÜSTER in Marburg, Dr. C. LAUENSTEIN in Hamburg, Prof. LÜCKE in Strassburg, Dr. NEUDÖRFER in Wien, weil. Prof. v. NUSSBAUM in München, Dr. PASSAVANT in Frankfurt a/M., Prof. RIED in Jena, Prof. E. ROSE in Berlin, Dr. SCHEDE in Hamburg, Prof. SCHÖNBORN in Würzburg, Prof. SCHUPPERT in New-Orleans, Prof. SOCIN in Basel, Prof. THIERSCH in Leipzig, Prof. TRENDELENBURG in Bonn.

MAR 18 1892
LIBRARY ASS'N

REDIGIRT

VON

Prof. Dr. A. LÜCKE und Prof. Dr. E. ROSE

in Strassburg. in Berlin.

Zweiunddreissigster Band.

Mit 50 Abbildungen im Text und 4 Tafeln.

LEIPZIG,

VERLAG VON F. C. W. VOGEL.

1891.

CATALOGUED.
M. J.
3.16.1892.

Inhalt des zweiunddreissigsten Bandes.

Erstes und zweites (Doppel-) Heft

ausgegeben am 23. April 1891.

Seite

I. Aus der chirurgischen Klinik zu Bern.
Beitrag zur Statistik der Rectumcarcinome. Von Dr. C. Arnd, emer. Assistenzarzt der chirurgischen Klinik 1

II. 33 Darmresectionen aus der chirurgischen Klinik des Herrn Prof. Kocher in Bern. Ein Beitrag zur Frage der Darmresection bei gangränösen Hernien. Von Dr. W. Sachs, I. Assistenten der Klinik 92

III. Ueber Echinococcus in Gelenken. Von Dr. Georg Fischer in Hannover 205

IV. Besprechungen.

1. Lorenz, Taschenkalender für Aerzte (Lücke) 216
2. Dr. Oscar Witzel, Die Gelenk- und Knochenentzündungen bei acut-infectiösen Erkrankungen (Lücke) 216
3. Dr. Paul Gueterbock, Die Krankheiten der Harnblase (Lücke) 217
4. Franz Ludwig Neugebauer, Audiatur et altera pars. — Worte der Nothwehr (Prof. Dr. Herm. v. Meyer) 217
5. Bradfort and Lovett, A treatise of orthopedic surgery. Illustrated with 789 wood engravings (Prof. Dr. Herm. v. Meyer) 218
6. Dr. Ernst Graser, Die Unterleibsbrüche. Nach Vorlesungen bearbeitet (Dr. Maass) 218
7. Prof. Dr. Axel Iversen, Bericht über 247 Fälle von Operationen beim Cancer recti aus den nordischen Ländern (Dr. Maass) 219

Drittes und viertes (Doppel-) Heft

ausgegeben am 7. Juli 1891.

Seite

V. Die Amputation des Wirbelkanals zum Behuf des hinteren Bauchhöhlenschnitts (der Coeliectomia posterior) nach Prof. Rose. Von Dr. Adolf Maass, Assistenzarzt in Bethanien 221

VI. Aus der chirurgischen Klinik der Universität Strassburg. Ueber einen Fall von Gasabscess. Von Dr. E. Levy, Assistenzarzt der Klinik 248

VII. Aus der chirurgischen Klinik der Universität Strassburg. Zwei Fälle von incarcerirter gangränöser Hernie mit complicirender Bronchopneumonie. Bacteriologische Untersuchung. Von Privatdocent Dr. E. Fischer und Dr. E. Levy, Assistenten der Klinik 252

VIII. Ueber Neubildungsvorgänge im Hüftgelenk nach geheilter Resection. Von Dr. med. et phil. Arnold Sack (Tafel I. II) 257

IX. Die Facialislähmung bei dem Tetanus hydrophobicus des Menschen. Von Dr. med. Paul Klemm, früher Assistenzarzt der chirurgischen Universitätsklinik zu Dorpat 283

X. Zur Kenntniss der Blasenhernien, zum Theil nach einem in der freien Vereinigung der Chirurgen Berlins am 9. März 1891 gehaltenen Vortrag von Dr. Paul Gueterbock, königl. Medicinalrath und Privatdocent 296

XI. Ueber einen Fall von Dermoidgeschwulst des Nabels, vorgestellt in der Sitzung der freien Vereinigung der Chirurgen Berlins am 9. März 1891. Von Dr. Paul Gueterbock, königl. Medicinalrath und Privatdocent 319

XII. Aus der chirurgischen Abtheilung des Hrn. Geh. San.-Rath Dr. Hagedorn im städtischen Krankenhause zu Magdeburg. Bericht über 200 Herniotomien. Von Dr. med. Rudolph Habs, Assistenzarzt an der chirurgischen Abtheilung der städtischen Krankenanstalt zu Magdeburg 323

XIII. Onkologische Beiträge. Von Dr. Th. v. Dembowski in Wilna . 373

XIV. Besprechungen.

1. Eduard Sonnenburg, Erfahrungen über die operative Behandlung der Perityphlitis mit besonderer Berücksichtigung der zweizeitigen Operation (Edm. Rose) 406
2. Julius Scheff jun., Die Replantation der Zähne. Eine historische und experimentelle Studie (Dr. Maass) 406

Fünftes und sechstes (Doppel-) Heft

ausgegeben am 22. October 1891.

Seite

XV. Aus dem Stadtkrankenhause in Hannover. Von Dr. Georg Fischer in Hannover 409
1. Ueber Stichverletzungen des Hüftgelenks.
2. Depression am Thorax nach Fracturen des 1. bis 5. Rippenknorpels.

XVI. Mittheilungen aus der chirurgischen Klinik zu Breslau (Prof. Dr. Fischer). Von Dr. Alexander Tietze, Assistenten der Klinik . 421
1. Zur Lehre von den congenitalen Halsgeschwülsten.
2. Beiträge zur Resection der Thoraxwandungen bei Geschwülsten.
3. Erfahrungen über die Operationen an den Luftwegen (1872 bis 1889).

XVII. Aus der chirurgischen Abtheilung des St. Olga-Kinderhospitals in Moskau.
Die Lithotritie bei Kindern. Von Dr. L. P. Alexandrow . . 525

XVIII. Ueber die Verbreitung des Carcinoms in den Lymphdrüsen. Von Dr. med. Georg Petrick (Tafel III. IV) 530

XIX. Ueber Embolie der Aorta abdominalis an ihrer Theilungsstelle. Von Paul Selter aus Wald (Kreis Solingen) 541

XX. Zur Operation lippenförmiger Penisfisteln. Von Dr. Carl Lauenstein in Hamburg 563

XXI. Aus der chirurgischen Klinik des Hrn. Prof. Bardeleben.
Ueber die Methoden, die Lage und Richtung der Hirnwindungen und -Furchen an der Aussenfläche des Kopfes zu bestimmen. Beschreibung eines neuen „Craniencephalometers". Von Stabsarzt Dr. A. Köhler 567

XXII. Aus der Strassburger chirurgischen Klinik.
Ein Fall von Meningocele orbitalis, scheinbar traumatischen Ursprungs. Von Prof. Dr. A. Lücke 582

XXIII. Kleinere Mittheilungen.
1. Zwei Fälle von gangränöser Hernie. Von Dr. Otto Flöel in Coburg 587
2. Operation der Hypospadie aus dem Scrotum. Von Prof. Dr. Landerer in Leipzig 591

XXIV. Besprechungen.
1. Prof. Dr. med. Fedor Krause, Die Tuberculose der Knochen und Gelenke (Dr. G. Meyer) 594
2. René-Léon Le Fort, La topographie cranio-cérébrale. Applications chirurgicales (Dr. G. Meyer) 597
3. Prof. Dr. L. G. Courvoisier, Casuistisch-statistische Beiträge zur Pathologie und Chirurgie der Gallenwege (Edm. Rose) . 598

XXIV. Besprechungen.

Seite

4. Fessler, Klinisch-experimentelle Studien über chirurgische Infectionskrankheiten (Dr. Stoll) 604
5. M. Schede, Meine Erfahrungen über Nierenexstirpationen (Dr. Stoll) 605
6. Dr. Carl Lauenstein, Festschrift zu Ehren des 25jährigen Jubiläums von Hrn. Geh. Med.-Rath Prof. Dr. Ludwig Meyer (Dr. Stoll) 607
7. Prof. O. Hertwig, Ueber die physiologische Grundlage der Tuberculinwirkung. Eine Theorie der Wirkungsweise bacillärer Stoffwechselproducte (Edm. Rose) 608
8. W. Roux, De la tuberculose mammaire (Dr. Georg Meyer) . 611
9. Dr. L. Villeneuve, Cliniques chirurgicales de l'Hôtel-Dieu de Marseille (Dr. Georg Meyer) 612
10. Dr. E. Areilza, Resultados experimentales y clínicos de las présiones transversales de la pélvis (Dr. Georg Meyer) . . 613
11. Dr. J. Ehrmann, Des opérations plastiques sur le palais chez l'enfant. Leurs résultats éloignés (Dr. Georg Meyer) . . 616

Q 274
BOSTON MEDICAL
MAR 10 1902
LIBRARY ASS'N

Aus der chirurgischen Klinik zu Bern.

Beitrag zur Statistik der Rectumcarcinome.

Von

Dr. C. Arnd,
emer. Assistenzarzt der chirurg. Klinik.

In neuester Zeit hat die Methode, die Kraske zur Exstirpation von hochgelegenen Rectalcarcinomen angegeben hat, kurz die sacrale Methode genannt, eine ausserordentlich lebhafte Erörterung über das beste Operationsverfahren der Exstirpatio recti wachgerufen. Es ist ein grosses Verdienst Kraske's, den Anstoss gegeben zu haben zur Prüfung der Frage, wie weit die bisherigen Methoden einer Verbesserung werth und fähig seien. Denn diejenigen Autoren, welche nicht an Optimismus leiden und sich nicht leicht zufrieden geben, wenn sie einen grossen Procentsatz ihrer Patienten durchgebracht haben, welche ihre Todesfälle nicht unter den nichtssagenden Titeln: Shock, Anämie, Inanition u. s. w. verstecken, sondern den Fehler je und je in der Operation suchen, werden zugeben müssen, dass die völlige Sicherheit, mit der man einen Kranken bei einer Operation zum Mindesten mit dem Leben durchzubringen hofft, für die Exstirpatio recti noch zur Stunde nicht erreicht ist.

Was die Kraske'sche Methode uns gebracht hat, ist die Möglichkeit, hochgelegene Mastdarmkrebse mit ebensoviel Aussicht auf Erfolg anzugreifen, wie dies bisher der Fall war für weniger hochgelegene Neubildungen.

Man ist aber im Enthusiasmus für die Kraske'schen Verbesserungen viel weiter gegangen, als es gerechtfertigt scheinen mag. Vor Allem ist es Hochenegg, welcher der Kraske'schen Methode Vorzüge zuschreibt, die er erst bei ihr kennen gelernt hat, die aber schon bei früheren Methoden bestanden, ohne allseitig genügende Beachtung zu finden. Wir halten es für einen Act der Gerechtigkeit, die Bedeutung der älteren Methoden für die Excisio recti klar zu legen. Der erste Gedanke einer operativen Entfernung des Mastdarmkrebses

muss auf Morgagni zurückgeführt werden. Die erste Operation wurde 1739 von Faget ausgeführt, dessen Name jedoch über seinen grossen Nachfolgern fast vergessen worden ist.

Wenn wir die ausgebildeten Methoden zusammenfassen, wie sie uns in den Handbüchern geboten werden und wie sie sich aus der neueren Literatur zusammenstellen lassen, so erhalten wir folgende:

1. Methode von Lisfranc, 1830 der Academie Royale de médecine vorgelegt. Sie besteht in der ringförmigen Umschneidung der Analöffnung, parallel den Fasern des Sphincter externus, Durchtrennung des Levator ani und Loslösung des Rectum durch Präparation von unten herauf, von Steiss- und Kreuzbein hinten, Bulbus urethrae und Prostata, resp. Vagina vorn.

2. Die Hueter'sche Methode. Ausschneiden eines musculo-cutanen Lappens in Hufeisenform. Die Schenkel verlaufen nach hinten, den Fasern des Sphincter externus parallel, der Bogen folgt der hinteren Insertionslinie des Scrotum. Am vorderen Umfang Eindringen in die Tiefe, und zwar so, dass man oberhalb des Sphinkter den Levator ani in der Nähe seines Ansatzes durchtrennt. Die unterste Partie des Rectum wird durchschnitten, der Lappen zurückgeschlagen. Der Tumor, der also den Analrand nicht erreichen darf, wird entfernt und der Anus an den restirenden Theil des Mastdarms befestigt.

An diesen beiden Methoden ist der Zugang von unten besonders deutlich hervorgehoben. Bei isolirten Knoten des Mastdarms kann man, nur wenig verletzend

3. nach Simon mit den Fingern eine gewaltsame Dehnung des Sphinkters und wohl auch partielle Zerreissung seiner Fasern ausführen, die das Herausstülpen des Knotens erlaubt.

4. Nach Dieffenbach verschafft man sich einen Zugang zu den erkrankten Partien des Rectums durch vordere und hintere Entspannungsschnitte, die auch die Wand des unteren Theils des Rectums durchtrennen und in ihrem oberen Ende in 2 Querschnitten durch die Seitenflächen des Darms auslaufen.

Dieffenbach sucht einen deutlicheren Zugang für die Operation zu gewinnen, indem er statt der trichterförmigen Oeffnung eine ausgedehntere spaltförmige darstellt, die ihm bessere Möglichkeit gewährt, mit Auge und Hand in die Tiefe zu dringen. Einen ähnlichen Weg verfolgt

5. Velpeau, der vom Analrand zur Spitze des Coccyx einschneidet, die Muskeln des Analrandes durchtrennt und so sich Zugang zur hinteren Rectalwand schafft, die auch durchschnitten wird, so dass der Tumor in erster Linie mit seiner Innenfläche dem Ope-

rateur zu Gesicht tritt. Dies mag in der That in ausreichendem Maasse der Fall sein, so dass man sogar deutlich bei nicht allzu grosser Ausdehnung die innere Grenze zu übersehen im Stande ist.

So viel die Methode auch benutzt sein mag, so kann man dieselbe doch nicht warm empfehlen. Die Idee des Zugangs von innen ist an sich unrichtig. Man hat doch gewiss bei einem malignen Tumor, wo er auch sein mag, die Oberfläche, insofern sie mit den umgebenden Geweben in Berührung steht, zu berücksichtigen. Wenn man nach Dieffenbach von innen zugeht, erschwert man sich die Abgrenzung des Tumors nach aussen vom Darmrohr, die Lösung desselben von seiner Grundlage. Die Zerrung bewirkt dabei Continuitätstrennungen im Tumor selbst, die das saubere Herauspräpariren sehr erschweren werden. Dazu kommt als weiterer Nachtheil die frühzeitige Berührung der Wunde mit dem Inhalt des eröffneten Darms. Da ja auch eine Ueberimpfung maligner Tumoren sichergestellt ist, so ist eine Zerstückelung eines Carcinoms zu vermeiden.

Zu den in allen Handbüchern allgemein erwähnten Methoden hat 6. Kocher[1]) eine ganz wesentliche Verbesserung zugefügt, welche, wie aus den Angaben vieler Autoren ersichtlich ist, zwar benutzt worden ist, aber einerseits ohne des Autors Erwähnung zu thun, welcher die Methode einführte, andererseits ohne dessen nachherige, weitere Ausbildung zu berücksichtigen, welche derselbe als die Methode des hinteren Längsschnittes bezeichnet hat. Diese hat zum grössten Theil die Vorzüge, welche der Kraske'schen Methode von ihren Anhängern zugeschrieben worden sind, bereits 11 Jahre vor der Veröffentlichung der letzteren realisirt, und ihr Erfinder hat schon damals völlig klar die Punkte hervorgehoben, durch welche sich die Methode vor früheren empfiehlt. Sie liessen sich damals schon wie folgt zusammenfassen:

a) Die Exstirpation der Mastdarmkrebse wird wesentlich erleichtert.

b) Die Blutstillung kann erheblich leichter und sicherer ausgeführt werden, daher wird die Blutung auf ein Minimum herabgesetzt.

c) Es lässt sich alles Kranke mit grosser Sicherheit und Exactheit excidiren, und daher sind die Resultate sowohl bezüglich des unmittelbaren Erfolges, als ganz besonders bezüglich der Radicalheilung sehr gute.

Kocher hat genau, wie es Hochenegg als Vortheil der Kraske'schen Methode beschreibt, schon jahrelang vor deren Publi-

1) Centralblatt für Chirurgie. 1874. Nr. 10.

cation in der Klinik stets die Vortheile hervorgehoben, welche der hintere Längsschnitt mit Excisio coccygis bietet für die Möglichkeit einer ganzen oder partiellen Naht (wenn nur ein kleiner Theil des Rectum excidirt wird), und welche sich noch deutlicher aufdrängen in solchen Fällen, bei welchen man den oberen Theil des Rectum nicht an den Analtheil herabziehen kann, sondern ihn einfach hinten an die Haut heften muss.

Die Kocher'sche Operationsmethode, nach der viele unserer später anzuführenden Patienten behandelt worden sind, beginnt mit einem hinteren Längsschnitt vom Analsaum zum Coccyx, der eventuell auch noch nach oben verlängert werden kann, so dass man das Coccyx zu exstirpiren im Stande ist, wenn der Tumor nach oben sich ausdehnen sollte. Muskeln, Fascien und Zellgewebe werden getrennt bis auf die Aussenfläche des Rectum, resp. der Geschwulst, während die seitlichen Wundränder mit scharfen Haken kräftig auseinandergezogen werden. Hierbei kann die Blutstillung exact besorgt werden durch Anlegung kurz abgeschnittener Seidenligaturen. Es ist gut, an jedes blutende Gefäss sofort einen Schieber anzuhängen, da man nur so die Blutung zu einer relativ geringen machen kann. Ist bis auf die Mucosa von aussen sämmtliches Gewebe durchgeschnitten, so wird nun:

a) falls die Geschwulst nicht bis zum Anus reicht, die hintere gesunde Rectalwand durch den Anus hindurch bis zum Tumor gespalten und die Schleimhaut im Gesunden quer durchtrennt;

b) falls der Anus ergriffen ist, derselbe unter allseitiger Anspannung umschnitten.

Nun lässt sich in jedem Falle das Rectum seitlich und vorn lösen. Dann kann man den Tumor so weit herabziehen, dass die quere Durchtrennung im Gesunden möglich ist. Die ergriffenen Drüsen werden am besten vor der Durchtrennung des Darms entfernt. Die Exstirpation des Coccyx ist bei dem hinteren Längsschnitt durchaus nicht die Regel. Es erscheint unnöthig eine Verletzung zu setzen, so klein sie auch sein mag, wenn sie nicht erforderlich ist. Der Schnitt giebt auch, wenn er nur bis zur Spitze des Coccyx fortgesetzt wird, leicht die Möglichkeit, das Rectum vor seiner Eröffnung ringsherum frei zu präpariren. Dadurch wird das Herabziehen desselben leicht gemacht. Kann man sich den ganzen Tumor ringsherum zugänglich machen, so ist die Excisio coccygis unnöthig. Wesentlich ist die freie Präparation des Rectum von aussen her, wie sie die Autoren noch zu wenig betonen. Diese Excisio coccygis kann leicht noch nachträglich beigefügt werden, wenn auch die Untersuchung vor

der Operation den Eindruck hinterlassen hat, als ob der hintere Längsschnitt allein zur Freilegung des Tumors genüge. Wir haben uns eine einlässliche Schilderung des Verfahrens erlaubt, wie es Kocher 1874 zum ersten Mal veröffentlicht hat, weil man in der Gegenwart die Kocher'sche Operation wieder entdeckt hat. Weit eingreifender sind die später publicirten Methoden, die wir uns erlauben der Vollständigkeit halber gleich mit anzuführen.

7. Kraske macht einen Medianschnitt von der Mitte des Kreuzbeins zur Spitze des Steissbeins, löst die Weichtheile von beiden Knochen bis zum Rande nach links ab und entfernt das Coccyx. Genügt das nicht, so wird der linke untere Winkel des Sacrum concav abgemeisselt, und wenn auch das nicht freien Einblick verschafft, eine Querresection unterhalb der 3. Foramen sacral. ausgeführt.

8. Heineke fürchtet die Schwächung des Beckenbodens durch die totale Entfernung von Kreuz- und Steissbein. Er empfiehlt die mediäre Spaltung beider Knochen bis zum 4. Kreuzbeinloch. Ein Höhergehen würde die Innervation von Blase und Mastdarm stören. An den Längsschnitt fügt er beiderseits Querschnitte an, die gestatten, bei Männern das Sacrum quer zu durchschneiden oder doch bei Frauen das Coccyx zu entfernen. Er gewinnt dadurch einen Ueberblick bis zur Umschlagsstelle des Peritoneums, der noch freier sein soll, als der durch die Kraske'sche Voroperation gewährte. Will er noch höher gehen, dann opfert er auch die 4. Sacralnerven, indem er die schräg abwärts verlaufenden Querschnitte den unteren Rand des 3. Sacralloches tangiren lässt. Sehr einfach ist die Methode nicht, sie leidet an dem Fehler, dass die Schwierigkeit ihrer Ausführung in keinem Verhältniss zu dem gewonnenen Vortheil steht, ein Fehler, den Kocher durch eine ähnliche Methode zu vermeiden gesucht hat. Wir werden auf diese neue Methode noch zu sprechen kommen.

9. Levy wirft der Methode ausser ihrer Umständlichkeit noch die Nothwendigkeit vor, den After durch eine Secundäroperation zu schliessen. Um den Beckenboden ganz zu schonen, macht er den Schnitt ausserhalb seines Bereiches, fingerbreit oberhalb der Cornua coccygea, von dessen Enden dann 2 weitere Schnitte jederseits 8 Cm. nach unten durch den Glutaeus magnus gehen. Beiderseits Durchschneidung der Ligamente, dann Trennung des Sacrum mit der Knochenschere. Dann wird der ganze Lappen nach unten gezogen. So wird der Mastdarm bis 2 Cm. oberhalb des Anus nach unten, bis zur Flexur nach oben freigelegt. Der Zugang von unten und hinten, der dadurch gegeben ist, mag gut sein, doch ist die Erhaltung des Sphinkter nutzlos, da die Nn. haemorrhoidales inferiores jedenfalls

unter den Schnitt fallen und nicht mehr (infolge der Heilung per granulationem) in Function treten werden. Aus den Schnitten durch die Glutäalmusculatur wird sehr starke Blutung entstehen. Ganz hauptsächlich aber ist der Abfluss der Wundsecrete erschwert, weil sie sich oberhalb des Lappens ansammeln werden. Doch leiden unsere theoretischen Einwände noch an dem Mangel eines praktischen Beweises.

Die beiden letzten Methoden, noch nicht an Lebenden erprobt, entziehen sich einer genaueren Beurtheilung, die Kraske'sche Methode, die wieder den Wölfler'schen parasacralen Schnitt entstehen liess, ist Gegenstand des Streites geworden wegen des Zugangs, den sie bietet. Die Unterschiede zwischen den verschiedenen Operationsmethoden in Bezug auf den Zugang sind stets nicht genug hervorgehoben worden.

Wenn Wölfler bemerkt, dass, wenn man nach seiner Methode auf die Resectio sacri verzichte, da sie unnütz sei, dann von der Kraske'schen Methode nichts übrig bliebe, als die seitliche Lagerung des Kranken (und die seitliche Schnittführung), aber gerade dann schon eine Erlösung gegeben sei gegenüber dem vorherigen Operiren im Dunkeln, so ist dies von Hochenegg dadurch richtiger formulirt worden, dass derselbe die Einführung des Zugangs von hinten statt des Zugangs von unten rühmt. Auf diesen Zugang von hinten hat aber Kocher in seiner Empfehlung des hinteren Längsschnittes besonderes Gewicht gelegt, weil er genaue Präparation und exacte Blutstillung ermöglicht. Wölfler drückt sich sehr zufrieden über seinen Schnitt aus, und gerade für uns kann nichts angenehmer sein, als diese Empfehlung der alten Methode, für die wir auch eintreten möchten. Sein Urtheil fällt deshalb besonders ins Gewicht, weil ihm die Kocher'schen Publicationen offenbar entgangen sind. Wir müssen nur bedauern, dass Wölfler diesen Weg erst im October 1888 betreten hat, der ihm doch schon 1874 nahe gelegt worden war.

Wie Wölfler ist es auch Anderen ergangen. Perrier erwähnt 2 Fälle, in denen er den Hautschnitt vom Analsaum zum Coccyx gemacht und beide Male dasselbe excidirt hat, um zur oberen Grenze des Neoplasma zu gelangen, was er sich noch durch Eröffnung des Peritonealsackes erleichterte. Er bemerkte also die Vortheile der Kocher'schen Operation. Er nennt den Schnitt selbst: „section linéaire postérieure" und spricht von der Resectio coccygis als einer natürlichen Ergänzung desselben. Seinen ersten Fall, im December 1888 operirt, im Progrès médical veröffentlicht, hält er für die erste „de parti pris et avec succès" ausgeführte Resectio recti „en France

au moins", und fügt hinzu: „Je n'ai pas trouvé d'observations analogues, peut-être y en-a-t-il"?

Alexander publicirt in der „London medical press and circul. Tome XLIV einen Fall von Ablatio nach einer „neuen Methode", die nach dem Urtheile Routier's nichts ist als „une vulgaire amputation de l'extrémité inférieure du rectum avec resection du coccyx", und erwähnt, dass Cripps etwas Aehnliches gemacht habe, und dass er sich zu erinnern glaube, dass ein Deutscher etwas darüber geschrieben habe.

In der freien Vereinigung der Chirurgen Berlins am 11. Februar 1889 erklärt Bergmann, dass er schon seit 10 und mehr Jahren sich mit der Excisio coccygis begnüge und damit ausreichend Raum gewinne. Diese Excisio coccygis wird in der Discussion dermaassen mit der Kraske'schen Operation in Verbindung gebracht, dass Rose sich genöthigt sieht, zu erwähnen, dass diese Methode längst vor Kraske von Kocher angegeben worden ist. Diese „chronologische" Trennung der beiden Methoden ist bei Rose sehr anzuerkennen, der sich selbst „nie für die Steissbeinexstirpation erwärmen konnte". Was die Kraske'sche Methode des Jahres 1885 wirklich zum Kocher-schen Verfahren Neues hinzugebracht hat, das ist die Ausdehnung der chirurgischen Hülfe auf noch viel höher gelegene Krebse. Das ist voll und ganz anzuerkennen, und es steht uns absolut fern, nach dieser Richtung die Verdienste Kraske's und seiner Nachfolger (Hochenegg, Herzfeld, Heineke, Levy) irgendwie schmälern zu wollen. Wer aber vorurtheilsfrei urtheilt, wird sich überzeugen, dass für die grosse Mehrzahl aller Mastdarmkrebse das Kocher-sche Verfahren des hinteren Längsschnittes vollkommen ausreicht. Denn auf einen Punkt sei noch aufmerksam gemacht: Dass nicht sowohl die Excision des Stückes Kreuzbein, und die noch wesentlichere Durchschneidung der Ligamenta tuberoso- und spinoso-sacra die Möglichkeit giebt, selbst sehr hochgelegene Krebse sauberer Excision zugänglich zu machen, als besonders die vollkommene Lösung des unteren Rectumabschnittes von allen seinen vorderen, seitlichen und hinteren, hauptsächlich musculösen und fasciösen Befestigungen. Dadurch wird das Rectum so beweglich gemacht, dass dasselbe bis zum Ansatz des Peritoneums leicht heruntergezogen werden kann. Wenn man dann bei hohen Krebsen das Peritoneum am vorderen und seitlichen Umfang spaltet und hinten stumpf emporschiebt, so lässt sich mit Leichtigkeit bis zur Flexur das Rectum vorziehen, auch wenn man blos den Längsschnitt an der Gesässspalte aufwärts und die Steissbeinresection gemacht hat, um Raum zu gewinnen.

Dieses Princip, von hinten und nicht von unten dem Rectum bei-

zukommen, ist jedoch zuerst von Kocher aufgestellt und in Bezug auf seine Vortheile erläutert, aber allerdings von Kraske erheblich erweitert worden. Hochenegg selbst, der eifrigste Verfechter der Kraske'schen Methode, erklärt: Schon die Enucleation des Steissbeins gewährt auffallend freien Einblick in die Verhältnisse, mit den Fingern tastend „kann man sich über Grösse und Ausdehnung des Tumors orientiren" u. s. w. Kraske selbst will nicht in allen Fällen seiner hinteren Schnittführung die Resectio recti beifügen, er macht letztere auch nur, wenn der hintere Längsschnitt mit Excisio coccygis bei sehr grossen Carcinomen ihm nicht genügend freien Anblick verschafft. Dass er sich nicht in den allermeisten operablen Fällen damit begnügen kann, beruht nach unserer Meinung darauf, dass er seinen Schnitt schon an der Spitze des Coccyx endigen lässt und nicht bis zum Analsaum fortführt, was ihm die Möglichkeit geben würde, durch freie Präparation nach unten und Anspannung der Weichtheile das Operationsfeld noch zugänglicher zu machen.

Auch Emil Zuckerkandl, ein Gegner der Knochenverletzung, macht einen hinteren Längsschnitt von der Tuberositas iliaca der linken Seite mit rechter Convexität bis zu einem Punkt zwischen Anus und Tuber ischii und sagt darüber: „Ist man auf diese Weise vorgegangen, so wird sich wohl jedem Unbefangenen die Ueberzeugung aufdrängen, dass hinsichtlich der Blosslegung des Mastdarms und der inneren Genitalien die Operation, für welche ich eben vom anatomischen Standpunkte eintrete, auf weniger blutige Weise so viel leistet, wie die Kraske'sche Methode." Er „möchte glauben, dass es sich wohl des Versuches lohnte, zu prüfen, ob es nicht möglich sei, auch ohne Knochenresection von rückwärts her an den Beckenorganen zu operiren". Er sieht das Wesen der von ihm und Wölfler vorgeschlagenen Methode in der Vermeidung der Kreuzbeinresection. Die Schnittführung anlangend, macht er sich anheischig, in Bezug auf Form, Länge und Lage noch einige Abarten anzugeben, die dasselbe leisten, wie die in Rede stehenden Schnitte.

Wir begegnen auch hier im Grossen und Ganzen dem alten Kocher'schen Gedanken vom hinteren Zugang durch einen Längsschnitt. Für Wölfler wie für Zuckerkandl giebt der hintere Längsschnitt genügend Raum für Operationen an den doch verhältnissmässig tief gelegenen weiblichen Genitalien, wie viel mehr muss das der Fall sein für Operationen am Rectum, das doch viel oberflächlicher gefunden wird.

Gewiss giebt die gleichzeitige Resection des Sacrum, zumal wenn sie quer unter dem 3. Sacralloch ausgeführt wird, ungleich grösseren

Raum, aber verletzender ist sie immerhin, obschon wir Hochenegg beistimmen müssen, dass sie gegenüber der Aussicht auf eine radicale Entfernung eines Mastdarmkrebses nicht ins Gewicht fällt, bezüglich unmittelbarer Folgen. Ganz zu unterschätzen ist jedenfalls die Eröffnung des Duralsackes im Bereich einer Wunde, welche noch mehr als andere einer Infection ausgesetzt ist, auch nicht, so sehr man sich darauf berufen mag, dass bis zur Stunde von Nachtheilen dieses Operationsverfahrens nichts bekannt geworden sei. Kraske selbst vermeidet für gewöhnlich die Eröffnung des Sacralkanals, scheut jedoch davor in besonders schwierigen Fällen nicht zurück, da er ja auch die Querresection im Bereich des 3. Sacralloches vorgenommen hat. Beck hält dafür, dass die Eröffnung des Sacralkanals so tief unten ohne Wichtigkeit ist und bis jetzt noch keine nachtheiligen Folgen zeigte, aber zugleich rühmt er doch die temporäre Resection des Sacrum, die durch sofortigen Verschluss des Kanals die Infection verhindere. Wir können einen leisen Zweifel gegen die Ungefährlichkeit dieser Eröffnung nicht unterdrücken. In der That haben wir nirgends eine Andeutung gefunden, dass von der Wunde der Dura eine Infection der Meningen ausgegangen sei. Wir hätten es gerne gesehen, wenn der pathologische Anatom schon diese Frage am Sectionstisch einer eingehenden Würdigung unterworfen hätte. Die Symptome einer Meningitis spinalis sind nicht so ausgeprägt, dass sie leicht von den unumgänglichen Folgezuständen einer Rectumexstirpation getrennt werden könnten. Der Schmerz in Kreuz- und Lendengegend, die Druckempfindlichkeit der Wirbelsäule, die Störungen der Harnentleerung können alle ganz gut bei oberflächlicher Untersuchung der Operation an sich zugeschoben werden. Eine genaue Würdigung der Schmerzen, der nervösen Symptome, scheint bis jetzt sich noch nicht in wünschbarem Maasse als nothwendig herausgestellt zu haben. Es wird wohl nicht zu viel gesagt sein, wenn wir behaupten: Der Beweis, dass die Meningen in keinem Fall von Exitus nach Kraske'scher Operation erkrankt gewesen seien, fehlt.

Hochenegg giebt ausdrücklich an, dass die Entzündung bei seinen Fällen sich nie längs des Duralsackes fortgesetzt habe. Aber dessenungeachtet ist es nicht ganz unwahrscheinlich, dass manchmal eine Meningitis spinalis hätte gefunden werden können, wenn darnach gesucht worden wäre. Indessen positive Anhaltspunkte fehlen uns, und so sind wir nicht im Stande zu beurtheilen, welchen Einfluss die Meningitis auf den Krankheitsverlauf hat.

Was das weitere Schicksal der nach Kraske operirten Patienten anbetrifft, so liegen für die spätere Plastik die Verhältnisse ungün-

stiger, als bei der Kocher'schen Methode. Wir werden an anderem Ort ausführlicher darüber Auskunft erhalten, dass Kocher den Anus praeternaturalis subsacralis stets durch ein einfaches plastisches Verfahren zu guter, bleibender Heilung zu bringen vermochte. In sehr vielen Fällen wird übrigens die Durchschneidung der Ligamente, wie sie schon von Kraske erwähnt, durch die eingehenden Studien von Zuckerkandl und Wölfler empfohlen ist, zur Freilegung des Rectum genügen. Allerdings darf man nicht vergessen, dass man bei Lösung der Ligamente und Trennung des darunter liegenden Muskels die unteren Sacralnerven berücksichtigen und schonen muss, wenn man der Vortheile der Methode gegenüber der Kreuzbeinresection theilhaftig werden will. Hochenegg wendet sich energisch gegen alle Modificationen der von ihm adoptirten Kraske'schen Methode und sucht derselben die Alleinherrschaft zu sichern. Er tritt gegen die Methoden von Billroth, Heineke, Levy und Hegar auf.

Nach seiner Meinung erschwert die temporäre Resection den Voract, und verlängert sowohl die Operation wie die Heilungsdauer und scheint auch in einzelnen Fällen nicht ganz ungefährlich.

Er selbst erwähnt die Hegar'schen Fälle und erhält bei oberflächlicher Betrachtung in der That Recht, denn während er im Durchschnitt 31 Tage zur Heilung seiner Patienten braucht, werden die Hegar'schen, die Beck publicirt hat, durchschnittlich erst am 47. Tage entlassen. Dass er aber daraus gerade den Schluss zu ziehen berechtigt sei, glauben wir doch bezweifeln zu müssen. Er braucht 23, 29, 21, 41, 40 Tage zur Heilung seiner Wunden, und zwar hat er unter den letzten Zahlen Operationen, die eine sehr grosse Wundhöhle hinterlassen haben (multiple Adenome, Exstirpation im Bereich der Flexur und Melanosarcoma recti, das nicht einmal total entfernt werden konnte).

Dagegen heilte eine Atresia ano-vaginalis in 23 Tagen, ein Prolapsus recti in 29 Tagen, ein Carcinom der invaginirten Flexur in 21 Tagen (nach Mikulicz). Dass solche Fälle keine lange Heilungsdauer beanspruchen dürfen, liegt auf der Hand. Fall 1 heilt grösstentheils per primam, Fall 2 ist secundär genäht worden, über Fall 3 fehlen die diesbezüglichen Angaben. Dem gegenüber stehen die Hegar'schen Fälle bedeutend zurück in Bezug auf die Heilungsdauer. Von 4 Fällen, die (nach Beck's Angaben) zur Heilung kommen, braucht ein Fall von Pyosalpinx, der sehr schwer zu exstirpiren war, 37 Tage, ein Carcinoma uteri 41 Tage, ein anderes 61 Tage. Von dieser Patientin wird angegeben, dass sie sehr anämisch gewesen sei.

Dass Patienten mit langdauernden carcinomatösen Leiden eine Abnahme der vitalen Vorgänge zeigen müssen, die sich auch auf die

Heilung granulirender Wunden erstrecken, ist wohl selbstverständlich. Diese langsamere Heilungsdauer der Beck'schen Fälle kann man ganz gut dem geschwächten Allgemeinzustand und der Grösse der Wundhöhle zuschreiben.[1])

Die Consolidation der Knochen braucht gewiss nicht mehr als 5 Wochen bei ungestörtem Verlauf, und während dieser Zeit hat die Weichtheilwunde oft noch nicht ihren Verschluss ausführen können. Hochenegg selbst wird von dieser Meinung wohl zurückgegangen sein.

Auch von der Gefährlichkeit der temporären Resection können wir nicht so überzeugt sein, wie Hochenegg. Wenn Billroth durch Nekrose des Kreuzbeins eine langdauernde Eiterung und starken Kräfteverfall hat eintreten sehen und darauf gestützt dieses Verfahren verurtheilt, so stellen wir ihm auch die 4 von Hegar operirten Fälle gegenüber. Bei 2 derselben erfolgte eine vollkommene Anheilung, bei den beiden anderen trat Nekrose eines Theils des Steissbeins ein. Dieselbe wäre wohl durch Tieferlegen des Y-Schnittes vermieden worden, da jedesmal die Retraction des Hautlappens als Ursache erkannt werden konnte. Uebrigens hat diese geringfügige Nekrose keinen merklichen Einfluss auf die Wunde gehabt. Ullmann hat nach temporärer Resection einen Exitus gesehen, der nach Hochenegg's Meinung vermieden worden wäre, wenn der Operateur das Kreuzbein total entfernt hätte. Dann hätte die durch Ruptur des genähten Rectums entstandene Kothinfiltration des Zellgewebes nicht stattfinden können, weil der Koth nach der Nahtzerreissung direct nach aussen durch die lockere Naht der Weichtheile durchgebro hen wäre, „welches Ereigniss den Operateur veranlasst hätte, die Wunde zu öffnen, dem Kothe Abfluss zu verschaffen und so dem traurigen Ausgang vorzubeugen". Es ist sicherlich ein selten vorkommender Fall, dass sich eine Kothinfiltration des Zellgewebes ohne das Fieber, ohne die intensiven Schmerzen entwickelt, die jedenfalls trotz der Verdeckung des Feldes dieser Vorgänge durch das reponirte Kreuzbein die Aufmerksamkeit des Operateurs auf sich ziehen müssen, und ihn veranlassen werden, sich sofort jede nöthige Klarheit zu verschaffen. Wir möchten daraus noch nicht auf die Gefährlichkeit der temporären Resection des Sacrum schliessen. Hochenegg hat Recht, wenn er zugiebt, dass das Kraske'sche Verfahren für diejenigen Fälle ersonnen sei, bei denen man mit einem Weichtheilschnitt nicht auskommen kann, wobei er allerdings zugesteht, „dass der eine Chirurg sich früher, der

1) Man trifft sie, unter diesen Bedingungen, ja auch bei den Hochenegg-schen Fällen.

andere viel später unter noch ungünstigeren localen Bedingungen zur Resection der Knochen entschliesst". Dass er aber trotzdem, allerdings mit einigen Einschränkungen, verlangt, die sacrale Methode sei bei Rectalcarcinomen als Normalverfahren anzunehmen, heisst den Chirurgen etwas zu viel zugemuthet, die ohne ein solches Verfahren dennoch die Radicalheilung des Carcinoms erreichen.

Hochenegg hebt mit vollständigem Recht hervor, dass die Art der Versorgung des Darms nach Excision des Kranken geradezu ausschlaggebend sei für den Verlauf. Wenn er dabei so weit geht, den Anus praeternaturalis sacralis sogar einem an normaler Stelle befindlichen vorzuziehen, so muss man dies dem nach anderen Seiten besser gerechtfertigten Enthusiasmus Hochenegg's zu Gute halten.

Kraske's Patienten scheinen das Bedürfniss gehabt zu haben, sich auf plastischem Wege ihren Sacralafter nach der normalen Stelle verlegen zu lassen, und auch die Patienten der Klinik in Bern waren stets sehr glücklich, wenn ihnen durch eine gelungene Operation zur Entleerung des Kothes an normaler Stelle verholfen worden war, nachdem sie ihren After am unteren Sacralende eine Zeit lang mit Pelotte verschlossen gehabt hatten. Zur gleichen Ansicht gelangt auch Stierlin auf Grund seiner Erfahrungen an den Patienten Krönlein's.

Für die Frage der Infection ist es jedoch sehr wesentlich, wie man das obere Darmlumen befestigt, d. h. für die Frage des unmittelbaren günstigen oder ungünstigen Ausgangs. Nach Hochenegg's Zusammenstellung von 39 Fällen, die nach Kraske operirt worden sind, ergiebt sich eine Mortalität von 20,5 Proc. Ueber die Enderfolge sind wir für die Meisten im Unklaren.

Kocher konnte 1880, als die Antisepsis noch lange nicht so vorgeschritten war, eine Statistik von 10 Fällen mittheilen, von denen blos 2 gestorben waren und mehrere Radicalheilungen zu verzeichnen waren. Da schliesslich für den Werth einer Methode der Enderfolg entscheidend ist, erlauben wir uns, sämmtliche von Kocher operirten Fälle von Mastdarmcarcinom in extenso wiederzugeben, wobei wir die Fälle nach den angewandten Methoden eintheilen.

Krankengeschichten.

A. Mit dem hinteren Längsschnitt operirte Patienten.

1. K...., Johann, 57 Jahre alt. Aufnahme November 1873.

Anamnese. Patient litt zeitlebens oft an Durchfall; seit Frühling 1860 geht ohne Beschwerden Blut im Stuhl ab. Seit Frühling 1872 häufiger Stuhldrang, der seit Sommer 1873 intensiver ist, oft sehr schmerzhaft. Seit dieser Zeit ist längeres Sitzen unmöglich. Der Vater starb 69 Jahre alt

nach 1jährigen Stuhlbeschwerden, die Mutter am Krebs an der Stirn; ein Bruder litt an Carcinom am Kiefer.

Status. Die Untersuchung des Mastdarms ergiebt eine flache, höckerige, unregelmässige Geschwulst an der hinteren Wand mit erhabenen harten Rändern, 2 Cm. über dem Anus beginnend und bis zum 4. Sacralwirbel reichend. Sie ist mit dem Finger umgrenzbar und verschieblich.

Operation am 20. November 1873.

Hinterer Lappen mit Basis am Anus, dessen Spitze bis ans obere Ende des Os coccygis reicht. Der Lappen wird herabgeschlagen und das Steissbein excidirt. Dann wird die Geschwulst unter reichlicher exacter Unterbindung erst von aussen allseitig umschnitten und darnach mit der Schere excidirt. Die Ränder des Defectes im Rectum werden an die Hautränder befestigt, der Lappen hängen gelassen. —

Flüssige Diät und Laudanum. Geringe abendliche Temperatursteigerung bis 38,6. In den ersten Tagen musste Patient katheterisirt werden.

Verschiedene Versuche, den Defect zu schliessen, misslangen, so dass schliesslich Patient am 18. März mit einem Pelottenapparat entlassen wird.

Patient hat sich zum letzten Mal am 16. Mai 1890 vorgestellt. Er befand sich seit der Operation, seit 16 Jahren und 6 Monaten vollkommen wohl. Den Stuhlgang kann er allerdings nicht halten, er empfindet keinen Stuhldrang, findet die Fäcalmassen 2 mal täglich regelmässig in seinem Verband. Er ist immer noch arbeitsfähig, nur kann er keine schweren Lasten mehr heben und tragen, weil sonst ein Prolaps der Schleimhaut entsteht, der abgesehen von der durch ihn selbst gebotenen Unannehmlichkeit ihm deshalb lästig fällt, weil er ihm die Harnentleerung schwer macht. Drei von Bandagisten gelieferte Pelotten erfüllten ihre Dienste nicht gut genug. Jetzt trägt er eine Bandage, die er sich aus alten Schuhsohlen selbst zurecht schneidet. Ihre Wirksamkeit beruht auf einem Tampon, den sie in das Rectum eindrückt. Seit 6 Jahren ist er genöthigt, sich zu katheterisiren, was er trotz sehr bedeutendem Tremor senilis recht schnell zu bewerkstelligen weiss. Ist er genöthigt, sich längere Zeit von Hause zu entfernen, so pflegt er einige Tropfen Laudanum zu nehmen, welche ihn vor unangenehmen Zufällen ganz sicher stellen.

Status. Patient ist ein noch rüstiger, alter Mann. In der Analgegend sieht man einen kinderfaustgrossen Prolaps der Rectalschleimhaut von circa 6 Cm. Höhe, 8 Cm. Durchmesser. Er lässt sich leicht in Bauchlage reponiren. In die Oeffnung lässt sich mit einiger Anstrengung die gefaltete Hand einführen. Am Saum von Haut und Schleimhaut keinerlei Spuren von Verhärtungen oder Ulcerationen. Das kleine Becken lässt sich leicht abtasten. Prostata erheblich vergrössert, keinerlei Drüsenschwellungen. Der vordere Rand der neuen Rectalöffnung liegt 4 Cm. hinter dem Sacralansatz. Auch am übrigen Körper keine Spur von Drüsenschwellungen. Leber und Milz nicht vergrössert.

Hämoglobingehalt des Blutes 83 Proc.

2. J...., Joseph, 45 Jahre alt.

Anamnese am 26. Februar 1874.

Im April 1873 litt Patient an hartnäckiger Diarrhoe, nachdem er schon einige Zeit ein auffallendes Gefühl von Müdigkeit empfunden hatte.

Nach einigen Wochen verschwand die Diarrhoe. Es traten nun aber Blutspuren im Stuhlgang auf, die den Fäcalmassen oberflächlich anklebten. Ein Curpfuscher verordnete eine Salbe, welche den im Rectum constatirten Tumor wegfressen sollte. Der Tumor machte jedoch immer Fortschritte. Ein anderer im October beigezogener Arzt rieth zu sofortiger operativer Behandlung. Patient hatte häufigen schmerzhaften Stuhlgang, den er rasch befriedigen musste. Meist entleerte sich nur etwas gelbgraue, blutgemischte Flüssigkeit, nach deren Entleerung Drang und Schmerz vorbei waren. Der normale Stuhlgang auch mit Schmerzen verbunden. Bis vor 1 Monat war Patient wenigstens in der Nacht von diesen Schmerzen befreit, jetzt treten sie zu jeder Tageszeit auf. Keinerlei Belastung: Lues ausgeschlossen.

Status am 4. März 1874. An der vorderen Wand des Rectums circa 3 Cm. über dem Afterrand findet sich ein grosses, kraterförmiges Geschwür, in welches 2 Fingerspitzen bequem eingelegt werden können. Der Grund ist furchig-rissig, Ränder aufgeworfen. Nach links hin zieht sich ein infiltrirter Strang, der in eine ringförmige Strictur übergeht, welche sich oberhalb des Geschwürs befindet. Ueber der Strictur, welche noch für einen Finger leicht durchgängig ist, befindet sich eine bauchige Ausdehnung der normalen Rectumwand, in der sich grosse Fäcalknollen gesammelt hatten. Rechts und hinten, oberhalb der Strictur, finden sich einige bewegliche infiltrirte Drüsen.

Operation am 14. März 1874.

Längsincision von der oberen Grenze des Steissbeines über die Mitte bis zum After. Ablösung der Weichtheile vom Coccyx und Durchschneidung desselben an seinem Gelenk mit dem Sacrum. Spaltung der Weichtheile bis auf die Wand des Rectum, Loslösung desselben in seinem ganzen Umfang. Die Exstirpation des Tumors geschieht durch partienweise Ligaturen der Darmwand, unter welchen durchgeschnitten wird. Zuletzt wurden noch zwei kleine Drüschen, die bei der Operation nicht erreicht werden konnten, mit einem scharfen Haken unter den Stumpf des Steissbeins herabgezogen und entfernt. Tamponade der dadurch entstandenen Höhle. Der After musste bei Entfernung der erkrankten Partie mitgenommen werden. Das Rectum war zu kurz, um an den Hautrand angenäht werden zu können. Verband mit Carbolglycerinwatte. Unmittelbar nach der Exstirpation sehr starker Harndrang, so dass Patient den Urin sofort abgehen lassen musste.

Nachmittags hat Patient Schmerzen im Unterleib, die bei der Nahrungsaufnahme auftreten und nur kurze Zeit dauern. Warme Umschläge auf den Unterleib machen ihm spontane Harnentleerung möglich. Verbandwechsel. Einige Kothballen in demselben. Wunde mit Carbol ausgetupft. Temperatur 39,0.

15. März. Wunde stark mit Jod ausgepinselt. Koth im Verband. 3maliger Wechsel.

21. März. Verlauf befriedigend. Schmerzen im Unterleib bei Nahrungsaufnahme verschwunden. Wunde granulirt schön. Die Wundhöhle unter dem Steissbein wird immer energisch mit Jod bepinselt. Allgemeinbefinden gut. Seit dem 19. März kein Fieber. Die Wunde verkleinert sich allmählich, ohne dass weitere Complicationen eintreten.

10. Mai 1874. Patient steht auf. Wunde nur halb so gross wie zu Anfang; tägliche Vollbäder, die ihn jedoch ermüden und nach einigen Tagen ausgesetzt werden.

18. Juni Entlassung.

Die Wunde ist verheilt. Um die Incontinenz für halbflüssige Stühle zu beseitigen, erhält Patient einen Verband mit Pelotte. Allgemeinbefinden gut. Keine Spur von Recidiv.

Status am 2. März 1880. Allgemeinbefinden vortrefflich. Appetit gut. Ebenso Verdauung. Keine Diarrhöen. Er kann auch halbflüssige Stühle einen Augenblick zurückhalten. Die Operationsstelle zeigt eine derbe Narbe vom unteren Ende des Sacrum schräg ab- und vorwärts ziehend, an der Vorderwand des Rectum sich 3—4 Cm. über dem Analsaum vereinigend. Im ganzen Umfang der erwähnten Narbe wölbt sich ein Prolaps von circa 5 Cm. Höhe vor, auf dessen Spitze das sternförmig zusammengefaltete Lumen des Darms zu Tage tritt. Die Schleimhaut ist überall normal. Keine Drüsenschwellung. Leber zeigt normale Grösse. Abdomen weich. In beiden Leisten einige kleine weiche Drüsen.

30. Mai 1890. Patient fühlt sich ganz wohl. Hat nie eine Schwellung in der Aftergegend bemerkt. Der Stuhl ist meist fest. Er kann den Stuhlgang fühlen und muss den Drang sehr rasch befriedigen, was er gewöhnlich am Morgen zu machen pflegt, um den Tag über Ruhe zu haben. Allerdings sickert stets etwas Feuchtigkeit durch während des Tages, des Nachts hat er Ruhe. Er schützt sich vor Verunreinigung der Kleider durch ein Tuch, das er festbindet. Er ist vollkommen im Stande, seinem Gewerbe als Kohlenbrenner nachzugehen.

3. S...., Jakob, 56 Jahre alt.

Anamnese am 26. April 1875.

Ende Juni 1874 bemerkte Patient öfteren Stuhldrang. Stuhlgang unregelmässig. Von Beginn der Schmerzen an bemerkt er Blut in den Fäces; öfters Diarrhoe. In der Folgezeit traten öfters ganze Klumpen geronnenen Blutes aus. Innerliche Medication brachte keine Aenderung. Seit 3 Wochen ist allerdings der Blutverlust nicht mehr so gross. Keine Belastung.

Status am 28. April 1875. Patient hat ein gutes Aussehen, ist jedoch mager. Abdomen nicht aufgetrieben, weich. Keine Leistendrüsen.

Am Anus findet man auf der rechten Seite eine unregelmässige Geschwulst in einer Längsausdehnung von 6, einer Querausdehnung von 4 Cm., nach der Analwand zu ulcerirt, mit tiefen Einschnitten, plattenförmigen Vorragungen und Höckern, nach aussen von verdünnter blaurother Haut überzogen. Beim Einführen der Finger fühlt man eine höckerige Geschwulst der vorderen rechten und hinteren Wand des Rectums, an deren obere Grenze der Finger nur mit Mühe gebracht werden kann. Die Geschwulst erscheint höckerig, hart, blutet sehr leicht und ist in ihrer ganzen Ausdehnung beweglich.

Operation am 12. Mai 1875.

Die Geschwulst wurde mit zwei bogenförmigen Schnitten umkreist in Gestalt eines gegen die Spitze des Coccyx reichenden Ovals, der Anus ganz in den Bereich des Schnittes gezogen. Ziemlich starke Blutung.

Freilegung des Rectum von hinten aus. Durchtrennung desselben

oberhalb des Tumors mit der galvanokaustischen Schlinge. Trotzdem starke Blutung. Um die Urethra zu schützen, war ein Katheter eingelegt worden. Exstirpation des Tumors. Irrigation der Wundhöhle mit Chlorzink, leichte Tamponade mit Salicylwatte. Darm nicht vorgenäht. — Abends oberflächlicher Verbandwechsel.

13. Mai. Ziemlich viel Koth im Verband. Allgemeinzustand gut.

20. Mai. Wunde sehr schön. Sie wird alle 2—3 Stunden ausgespritzt, da sich immer Koth in derselben ansammelt. Seit dem 16. Abends fliesst jedesmal beim Uriniren etwas Harn durch die Wunde ab. Heute fliesst der grösste Theil des Harn durch die Wunde.

24. Mai. Verweilkatheter eingelegt. Man constatirt einen 2—3 Mm. breiten, 1 Cm. langen Riss der Urethra. Wunde gut. Allgemeinzustand ebenfalls.

9. August 1875 Entlassung.

Wunde schon seit einiger Zeit ganz verheilt. Die Analöffnung hat sich in den letzten Tagen ziemlich stark verengt infolge der Narbencontraction. Patient soll sich daher öfters täglich ein daumendickes Bougie einführen. Morgens kann Patient die Fäces gut zurückhalten, weniger gut Nachmittags, weil sie dann etwas dünnflüssig zu werden pflegen. Urin kann spontan gelassen werden, eine geringe Quantität fliesst durch die Wunde. Schmerzen hat Patient nicht. Patient wird mit einem einfachen Verschlussapparat entlassen.

Status am 23. October 1879. Zu dieser Zeit erfreut sich Patient der besten Gesundheit, hat guten Appetit bei normalem Stuhlgang. Kein Recidiv und keine Metastasen. —

Patient lebte bis 1883 und erlag einer Lungenentzündung. In Bezug auf die Functionen des Mastdarms konnten wir eruiren, dass er darüber keine Klagen zu äussern hatte. Infolge offenbar einer leichten Strictur-bildung war in seinen letzten Lebensjahren nicht einmal mehr das Tragen eines Verbandes nöthig.

4. T..., Hans, 37 Jahre alt.

Anamnese am 9. August 1876.

Patient hat von je her an Obstipation gelitten, besonders in den letzten Jahren. Im letzten Winter wiederholte Blutungen aus dem After; dazu trat vermehrter Stuhldrang. Vor circa 1 Monat innerhalb 8 Tagen zwei sehr starke Blutungen.

Status. An der Hinterwand des Rectum über dem Sphinct. internus findet sich ein stark vertieftes, hartrandiges Ulcus mit unregelmässigem, hartem Grund, circa fünffrankenstückgross.

Operation am 18. August 1876.

Spaltung des Anus bis zur Spitze des Coccyx. Trennung des Rectum mit dem Thermokauter, dabei sehr beträchtliche Blutung, die durch Tamponade gestillt werden musste.

Verlauf. Einmalige Fiebersteigerung bis 38°. Darauf am 3. Tage Entfernung des Tampons.

25. August. Erster Stuhlgang nach Spülung.

28. August. Erster spontaner Stuhlgang. Wunde heilt sehr rasch.

3. September. Patient wird zur weiteren Behandlung der noch nicht ganz geschlossenen Wunde nach Hause entlassen.

25. September. Die Wunde verheilt. Nirgends Spur eines Recidivs. Fester Stuhl geht nicht ab, aber Patient muss den Stuhlgang rasch befriedigen. Er hat seinen Beruf wieder aufgenommen.

Gegenwärtig, im Mai 1890, versieht Patient noch gerade so gut wie vor 14 Jahren seinen Dienst als Locomotivführer in vollster Gesundheit.

5. Frau T...., 44 Jahre alt, Aufnahme 16. September 1878.

Anamnese. Die sehr zarte und nervöse Dame litt von je her an Constipation. Seit einigen Jahren und namentlich im letzten halben Jahre hat der Appetit abgenommen und Patientin ist abgemagert. Seit October 1877 Schmerzen im Kreuz, die in letzter Zeit continuirlich geworden sind. Beschwerden beim Stuhl in Zunahme. In letzterem seit 1 Jahre etwas Blut.

Status am 18. September: Herzaction etwas unregelmässig. Töne rein. In beiden Leisten geringe Drüsenschwellungen, links etwas stärker und etwas empfindlich. Der ins Rectum eingeführte Zeigefinger fühlt circa 6 Cm. hoch eine rings herumgehende, wallartig emporgehobene, hartrandige Geschwulst, durch welche der Finger hindurchgeführt werden kann, wobei er sehr leicht nach links die obere Grenze erreicht. Nach links hinten geht eine zapfenförmige, derbe Hervorragung ziemlich weit hinauf, doch kann man auch hier noch an ihre obere Grenze gelangen. Nach den anderen Seiten zieht sich die Grenze schräg hinauf noch höher, doch lässt sie sich überall abtasten. Man kann sich genau überzeugen, dass die Geschwulst auf ihrer hinteren Unterlage beweglich ist. An der hinteren Vaginalwand fühlt man die circa 6 Cm. hohe Geschwulst deutlich nach vorn sich vorwölben. Die Vaginalschleimhaut deutlich beweglich, ebenso ist der hintere Fornix frei.

Operation am 1. October 1878.

Rechte Seitenlage. Tamponade des Rectum. Längsschnitt von der Basis des Coccyx in der Falte bis auf 2 Cm. vom Anus entfernt. Steissbein entfernt. Unter Controle des ins Rectum eingeführten linken Zeigefingers Trennung der retrorectalen Gewebe und Freilegung des Tumors hinten und auf den Seiten. Trennung des Tumors vom oberen gesunden Theil nach Ergreifen der Wand mit Schieberpincetten (zum Theil mit dem Thermokauter); Loslösung des Tumors von der Vaginalwand, wobei der Daumen im Rectum, Zeige- und Mittelfinger in der Vagina die Ablösung controlirend unterstützen; Exstirpation. Bis auf eine kleine Stelle werden die getrennten Darmenden vereinigt. Zu beiden Seiten des Rectum eine Drainröhre. Schluss der äusseren Wunde mit Seidennähten. In das Rectum wird eine doppelte, starke Drainröhre eingelegt.

Der Anus bleibt somit erhalten. Antiseptischer Verband.

2. October. Erbrechen. Temperatur 39,0, 39,4, 39,4.

3. October. Morgens 38,0. Bauch etwas aufgetrieben. Die geringen Fiebersteigerungen halten unter Bauchschmerzen noch einige Zeit an. Die Wunde sieht gut aus.

8. October. Fäcalmassen treten aus der Darmnaht. Sämmtliche Nähte werden daher entfernt. Patientin fühlt sich sehr erleichtert.

9. October. Im Urin Zeichen der Carbolintoxication, die sonst keinen Einfluss ausübt. Patientin hat guten Appetit.

17. October. Leichte Beläge der Wunde veranlassen Jodpinselung. — Das Befinden bessert sich weiter.

Am 5. November werden Mastdarmbougies eingelegt, weil sich die untere Partie des Darms durch den Narbenzug verengert hat.

12. November. Bougies weggelassen.

14. November. Zur Durchtrennung des stricturirenden Analringes elastische Ligatur.

19. November. Faden hat durchgeschnitten.

29. November. Die Wunde ist noch bis 3 Cm. breit, gut aussehend. Rectalschleimhaut überall gleichmässig weich. Abdomen überall weich. Nirgends eine Spur von Recidiv. In beiden Leisten immer noch Drüsenschwellungen.

Patientin wird am 2. December nach Hause entlassen und erholt sich vollkommen wieder. Im Verlauf der Zeit bildet sich ein kleiner Rectalprolaps, der am 14. Februar 1880 einer plastischen Operation unterworfen wird. Bei dieser Gelegenheit werden 2 kleine Recidivknötchen mit entfernt.

Im November 1882 befand sich Patientin nach Bericht ihres Hausarztes vollkommen wohl.

Im Jahre 1888 konnte der behandelnde Arzt noch berichten, dass Patientin sich ganz wohl befinde und keine Spur von Recidiven darbiete.

Seither ist sie leider aus dem Lande verreist. Aufenthaltsort unbekannt.

6. Frl. B.....

Anamnese vom 18. November 1879.

Ein Grossvater der Patientin ist an Mastdarmkrebs gestorben. In früheren Jahren keine Darmbeschwerden. Seit Frühjahr 1879 Schleimabgang, seit Sommer geringe Blutungen aus dem After. In letzter Zeit Kreuzschmerzen und Schmerzen beim Sitzen. Anfangs August wurde ein Knoten in der Hinterwand des Rectum entdeckt. Patientin soll abgemagert sein. Ihr Allgemeinzustand ist ungetrübt.

Status am 18. November 1879. In der Höhe von ca. 4 Cm. gelangt der Finger auf einen harten Ring, stark vorgewölbt in das Lumen mit höckerig-rissigen Rändern. Durch den Ring kommt der Finger nicht ganz ohne Mühe in das obere leere Darmlumen. Heute hat der harte Ring die Höhe von 3 Cm. hinten, 1½ Cm. vorn. Patientin hat einen regelmässigen, ruhigen Puls und reine Herztöne. Rechtsseitig eine kleinapfelgrosse Struma, welche offenbar etwas auf die Trachea drückt. Patientin ist sehr wohlbeleibt. Abdomen weich. Verdauung gut.

28. November. Genaue Untersuchung per vaginam ergiebt, dass die untere Fläche des Krebses fast senkrecht nach vorn schaut; hinten entspricht die Spitze des Coccyx ziemlich genau der unteren Grenze der Neubildung, vorn ist ein ganz schmaler Streifen noch intact. Der Krebs ist hinten 4—5 Cm. hoch, vorn läuft er in Form einer dicken abgerundeten Zunge beiderseits aus. Die Vaginalwand ist allseitig darüber beweglich. Tumor selbst verschieblich. Drüsen nicht fühlbar. Fornix vaginae frei; Portio vagin. intact.

11. Februar 1880. Allgemeinbefinden gut, doch Schwierigkeiten bei der Defäcation, die unter mehreren Malen erst sich vollendet. Objectiv stellt der untere Rectumtheil eine starre, für den Zeigefinger schwer durch-

gängige, ziemlich glatte Röhre dar, deren obere Grenze deutlich erreichbar ist. Das Carcinom wächst besonders abwärts.

Operation am 20. April 1880.

Seitenlage. Hinterer Längsschnitt vom Anus bis 3 Cm. über die Steissbeinspitze ergiebt mässige Blutung. Die Wundränder lassen sich recht ergiebig auseinanderziehen, nachdem der Anus umschnitten ist. In der Nähe der Steissbeinspitze stärkere Blutung, doch kann Alles rasch gefasst und unterbunden werden Dank der Möglichkeit, das Operationsfeld durch Hebung des intrarectalen Fingers sehr oberflächlich zu machen. Die vordere Ausbuchtung oberhalb des Anus wird mit excidirt, obschon sie gesund ist, um ihren Prolaps zu vermeiden. Beim Herabziehen des oberen Endes nach Lösung der Vaginalschleimhaut wurde 2 mal das Peritoneum angeschnitten, aber sofort gefasst und mit je 4—5 Knopfnähten geschlossen. Kreuzbeinhöhlung war im ganzen Umfang zu fühlen. Abtragung der Rectalschleimhaut 2 Cm. über der oberen Krebsgrenze. Das Rectum wird mit je 2 seitlichen Nähten abwärts an den Hautrand befestigt, in die Gegend des Fornix vaginae und der Kreuzbeinhöhle je 2 dicke Drains eingelegt, die hintere Wunde offen gelassen.

Verlauf. Im Anfang war der Verlauf so günstig, als man nur wünschen konnte. Nach einiger Zeit aber wurde die Wunde durch Fäcalmassen inficirt. Es bildeten sich infectiöse Thromben, von denen eine Pyämie ihren Ausgang nahm, der die Patientin nach einigen Wochen erlag. Patientin war in ihrer Privatwohnung verpflegt worden.

7. R..., Jakob, 50 Jahre.

Anamnese vom 20. April 1880.

Seit August 1879 Constipation und Schmerzen beim Stuhlgang, der sehr mühsam war, mitunter mit Blut untermischt. Unregelmässigkeiten des Stuhles schon seit Jahren aufgetreten. Im Winter nahm der Blutverlust ein wenig zu. Die Schmerzen wurden anhaltend, jedoch variabel in ihrer Stärke. Stets mussten nun Laxantien angewendet werden. Das Uriniren bei Anwesenheit starker Schmerzen erschwert. Patient ist sehr abgemagert, hat seit 14 Tagen Husten mit viel Auswurf.

Status am 20. April 1880. Patient sieht anämisch aus. Hautfarbe leicht gelblich. Geringes Lungenemphysem. Abdomen weich. Leber überragt den Rippenrand nicht. Keine Drüsenschwellungen der Leistenbeugen.

Am Anus keine auffällige Veränderung. In einer Höhe von 5 Cm., an der hinteren Wand, fühlt der eingeführte Finger eine scharf begrenzte, senkrecht in Form eines Diaphragmas in das Lumen vorspringende Geschwulst, die sich vorn etwas höher ansetzt. Sie hat eine sehr feste Consistenz, unregelmässige, höckerige Ränder, erstreckt sich circa $2\frac{1}{2}$ Cm. nach oben und lässt auf der vorderen linken Seite etwa $\frac{1}{3}$ des Umfanges scheinbar frei. Bei tieferem Eindringen des Fingers fühlt man aber auch in dieser Partie am oberen Rande einen nahezu kleinfingerdicken Strang, der die beiden Enden des Tumors verbindet. Der obere Rand ist überall gut zu erreichen. Es besteht vollkommene Beweglichkeit des Tumors. Die Mucosa oberhalb scheint intact, das Rectum ist nicht wesentlich ausgeweitet. Der Tumor lässt sich leicht bis zur Steissbeinspitze herabziehen. Prostata normal. Keine Drüsenschwellungen hinter dem Rectum.

Operation am 23. April 1880.

Hinterer Längsschnitt bis zum oberen Ende des Steissbeins. Der Längsschnitt geht am Steissbein behufs Erleichterung der Lösung der tiefen Gewebe gabelig auseinander. Die Präparation der kranken Gewebe lässt sich ziemlich gut machen. Das Rectum wird nicht eröffnet, bis der Mastdarm aussen ziemlich freipräparirt ist. Hinter dem Rectum im Anschluss an die kranke Stelle ziehen sich Stränge und Knoten inficirten Gewebes sehr hoch empor. In diesem liegen erbsen- bis haselnussgrosse Drüsen. Da die Narkose nicht sehr tief ist, so muss mit ziemlicher Gewalt das Rectum herabgezogen werden, wodurch die ganze Kreuzbeinhöhle freigelegt wird. Bei Ablösung eines der letzterwähnten Stränge, der von oben fast frei herabzieht, entsteht eine sehr starke Blutung, die sich durch Tamponade nicht stillen lässt, so dass die eingeführte Hand die Compression der Aorta ausführen muss, die circa 20 Minuten angehalten wird. Der letzte Strang enthielt eine sehr dicke Arterie (Sacralis media). Feste Tamponade.

24. April. Verbandwechsel mit ziemlicher Blutung. Tamponade.

25. April. Morgens 37,9. 2,0 Natr. salicyl. Abends 39,0. Keine Tamponade mehr. Erbrechen, das auf Natr. bicarb. aufhört. Das Secret riecht. Beängstigungen. Patient muss katheterisirt werden.

26. April. Natr. salicyl. 1,0 stündlich, weil die Temperatur Morgens 38,4 beträgt.

27. April. Morgens normale Temperatur. Erbrechen, Secret übelriechend. Eiterretention hinter dem nicht resecirten Coccyx. Jodpinselung. Abends 38,2.

28. April. Dyspnoe in der Nacht. Temperatur 37,8—39,2.

29. April. Morgens 38,5. Lebhaftes Seitenstechen; auf beiden Lungen hinten reichliches Rasseln. Viel Husten und Auswurf.

30. April. Seitenstechen, links besonders stark. Leichte Dämpfung bis zur Mitte der Scapula. Reichliches Rasseln, abgeschwächte Athmung. Patient kann wieder selbst uriniren.

2. Mai. 2 Drains werden eingelegt zur Bekämpfung der Retention.

5. Mai. Lungenstatus bleibt sich gleich. Auf ein Infusum Rhei reichliche Stuhlentleerung.

6. Mai. Starke diarrhoische Stuhlentleerungen. Rasche Entwicklung eines Decubitus am Sacrum.

7. Mai. Dämpfung am Rücken hat abgenommen. Stets Fieber. Diarrhöen.

8. Mai. Temp. 38,9. 6,0 Natr. salicyl. Patient wird schwächer. Puls sehr frequent. Patient soporös. Kampher und Acid. benzoicum subcutan.

9. Mai. Morgens Temp. 40,0. Merkwürdige Euphorie. Patient nicht mehr benommen, muss wieder katheterisirt werden. Unter hohem Fieber verfällt Patient immer mehr, obgleich die Wunde besser aussieht. Am 13. Mai tritt Exitus ein.

Die Section ergiebt: Peritoneum zeigt keine entzündlichen Erscheinungen. Mässiger Milztumor. Rechtsseitige eiterige Pleuritis. Beiderseits zahlreiche Lungenabscesse.

8. C . . . ., Henri, 44 Jahre alt.

Anamnese vom 20. Juni 1880.

Im September 1879 fühlte Patient, ohne ein Trauma erlitten zu haben,

Schmerzen und eine eigenthümliche Kälte im Anus. Beides verschwand ohne jedes Zuthun und trat erst Ende Januar 1880 in gleicher Stärke wieder auf. Auf die Anwendung einer Salbe und eines Pulvers wurden die Schmerzen geringer. Letztere sind besonders beim Stuhlgang stark. Seit dem Auftreten der Affection bestehen ab und zu leichte, manchmal etwas blutig tingirte Diarrhöen und leichte Harnbeschwerden. In den letzten 14 Tagen haben die Schmerzen etwas zugenommen und lassen ihn des Nachts wenig schlafen. Ausser den Varicellen hat Patient nie eine Krankheit durchgemacht, ist Vater von 2 gesunden Kindern. Seine Eltern starben an Altersschwäche (?).

Status am 25. Juni 1880. Patient ist ein kräftiger Mann. Aeusserlich sieht man am Anus keine Veränderungen, weder Schwellung, noch Hämorrhoiden, noch Geschwüre. Die Untersuchung per anum erlaubt dem Finger eine längliche, ovale, umgreifbare, wesentlich schräggestellte, über die Schleimhaut emporragende harte Geschwulst abzutasten. Sie ist zwei Finger lang und breit; sie zeigt harte Ränder, ist höckerig, verschieblich, hat eine unregelmässige Oberfläche. Die anstossende Schleimhaut ist unverändert. Prostata von normaler Grösse; am übrigen Körper keine Veränderungen.

Vom 21. Juni an tägliche Massenklystiere, vom 25. Juni an ausserdem noch 1 Esslöffel Bittersalz, vom 29. Juni an Bismuth. So vorbereitet wurde Patient zur Operation gebracht.

Operation am 1. Juli 1880.

Aethernarkose sehr schwer einzuleiten. — In rechter Seitenlage des Patienten wurde nun von der Spitze des Os coccygis an bis zur Aftermündung Haut und Unterhautzellgewebe mit dem Scalpell getrennt und blutende Hautgefässe gleich gefasst und unterbunden. Sodann löst man mit dem Finger den Mastdarm so weit als möglich von seiner Unterlage. Mit Hülfe einer Cooper'schen Schere geht man langsam in die Tiefe, langsam, weil bei jedem Schnitt wieder stark blutende Gefässe zu fassen waren. (Ein doppeltnussgrosser Tampon wurde zu Anfang der Operation hoch ins Rectum hinaufgebracht, nachdem man ihn zuvor mit Carbolöl getränkt hatte.) Bei Anwendung der Schere bis zur völligen Entfernung des erkrankten Mastdarmstückes wurde zur genauen Controle ein Finger der linken Hand im Rectum gehalten. Nachdem man auf die hintere Wand gelangt war, wurde dieselbe horizontal eingeschnitten und nach jedesmaliger genauer Unterbindung der hier besonders stark blutenden Gefässe der Schnitt nach beiden Seiten bis in die Mitte hin verlängert. Eine kleine Drüse, die gleich anfangs im Unterhautzellgewebe zum Vorschein kam, wurde, weil verdächtig, gleich entfernt. Sodann wurden beide horizontalen Schnitte nach abwärts senkrecht auf den ersten Schnitt bis zum Anus, dessen Sphinkter auch mitgenommen wurde, verlängert (mit der Schere). Nach gänzlicher Entfernung des erkrankten Darmstücks werden die Ränder der zurückgebliebenen Vorderwand des Rectum, nach Entfernung des Tampons, an die äusseren Hautränder angenäht und ebenso die äussere Hautwunde mit Seidenligaturen geschlossen. In die durch das Annähen des Darms an die Haut entstandene vordere und hintere Oeffnung ins perirectale Bindegewebe wurden zwei kurze Drains eingelegt und durch Naht befestigt. Hierauf Listerverband und Bindentouren.

2. Juli. Patient hat 38,8° Temperatur. Zunge belegt. In der Nacht etwas Unruhe. Beim Verbandwechsel weht übler Geruch dem Arzt entgegen. Die Wunde ist von fäculenten, schleimigen Massen umgeben. Die etwas verklebte Hautwunde wird wieder aufgerissen, die beiden Drains entfernt. Das Rectum und seine mit ihm communicirenden Nebenhöhlen werden mit Salicylwasser gespült und dann Tinct. jod. aufgepinselt. Verband. — Noch 3 maliger Verbandwechsel mit Spülung. Abends 5 Uhr 39,5 Temperatur. Fortan täglich 40 Tropfen Laudanum.

3. Juli. Temp. 38,5. Beim Verbandwechsel stark riechende Fäcalmassen an der Wunde. 4 maliger Verbandwechsel mit Jodpinselung und Spülung. 3,0 Natr. salicyl.

4. Juli. Fieber geringer, 38,0°. 4 maliger Verbandwechsel. Der Belag der Wunde beginnt sich zu lösen. Täglich 1/2 Schoppen Cognac und 1 Flasche Wein. Auf dem Sacrum beginnender Decubitus.

5. Juli. Temp. 37,4. 3 maliger Verbandwechsel. Allgemeinbefinden gut. Wunde beginnt zu granuliren, enthält grosse Haufen geformten Kothes. Kein Laudanum mehr.

7. Juli. 3 maliger Verbandwechsel. Keine Jodpinselung mehr. Kein Cognac. Decubitus ziemlich ausgedehnt.

11. Juli. Wunde hat sich gereinigt und zeigt eine rosenrothe, leicht blutende Granulationsfläche.

12. Juli. 2 maliger Verbandwechsel täglich. Feste Nahrungsmittel. Befinden gut.

14. Juli. 2 mal täglich vor dem Verband ein laues Bad.

22. Juli. Wunde bedeutend verkleinert. Der Decubitus hat sich zu reinigen begonnen.

26. Juli. Patient wird entlassen; Wunde klein, gut granulirend. Lapis inf. auf die wuchernden Granulationen. Die Haut an der Stelle des Decubitus beginnt sich zu regeneriren. Allgemeinbefinden sehr gut. Patient hat gar keine Schmerzen, ist am Gehen nur durch den Verband gehindert.

Nach Erkundigungen, die im Herbst eingezogen wurden, befand sich Patient im October 1880 noch vollkommen wohl, hatte seine Arbeit wieder aufgenommen, ohne Ursache zu Klagen zu haben. Die weiteren Nachrichten ergeben, dass er am 28. October 1883 am Recidiv gestorben sei, also 38 Monate nach der Operation.

9. K . . . ., Meinrad, 59 Jahre alt.

Anamnese vom 13. November 1880.

Bis Frühjahr 1880 war Patient stets gesund. Damals fühlte er sich etwas unwohl, ohne bestimmte Klagen ausdrücken zu können. Im Sommer einige Male leichte Diarrhöen, hie und da bei strenger Arbeit musste er einen Mund voll wässrigen Schleim erbrechen, er arbeitete jedoch ununterbrochen weiter. Im Herbst nahm er mehrmals seine Mahlzeiten auf dem nasskalten Boden sitzend ein. Nach einigen Tagen verspürte er Druck im Kreuz und öfteren Stuhldrang mit sehr spärlichen oder gar keinen Entleerungen. Er bemerkte hie und da ein wenig Blut in den Fäces. Mitte October consultirte er einen Arzt, der ihm jedes Arzneimittel verweigerte und ihm rieth, sich sofort operiren zu lassen. Etwas später gab ihm ein anderer Arzt den gleichen Rath. Ausser leichtem

Brennen im Mastdarm hat er keine Beschwerden, auch nicht von Seiten der Blase. Appetit gut. Stuhlgang gewöhnlich normal. Keinerlei hereditäre Belastung.

Status am 18. November 1880. Patient ist kräftig gebaut. Thorax etwas unregelmässig. Wölbung links stärker als rechts, besonders am Sternalrand. Lungen dehnen sich gut aus, überall normale Athmung. Herz normal, Töne über Aorta und Pulmonalis jedoch sehr schwach. Von aussen ist am After nichts Abnormes zu constatiren, keine Schwellung, keine Varicen.

Die Untersuchung per rectum ergiebt: Hinten und rechts normale Schleimhaut, links fühlt man eine über fünffrankstückgrosse circumscripte Geschwulst, bis zum Analrand herabreichend. Dieselbe hat unregelmässige Form, derb-elastische Consistenz und gewulstete Ränder. Der Grund des Tumors ist zwar zerklüftet, aber im Ganzen, oberflächlich betastet, platt. Prostata leicht zu fühlen, von normaler Grösse. Nach oben sendet der Tumor einen langen Zapfen weit in die Höhe, über die Prostata hinausreichend. Drüsen sind per rectum nicht zu fühlen. Der untersuchende Finger wird blutig zurückgezogen. Die Geschwulst ist mobil gegen Prostata und Beckenwand. Abdomen weich. Leber zeigt nichts Abnormes, ist auf Druck schmerzlos. Keine Drüsen von den Bauchdecken aus palpabel. Beiderseits leichte Schwellung der Leistendrüsen, sie sind zahlreich, klein, mobil, schmerzlos.

Dem Nebenhoden vorn aufsitzend zeigt sich eine nussgrosse, fluctuirende Geschwulst, die auf Punction mittelst Pravaz-Spritze eine farblose seifenwasserähnliche Flüssigkeit entleerte. Vorbereitungen zur Operation wie gewöhnlich mit Karlsbader Salz und Bismuth.

Operation am 25. November 1880.

Vor der Operation 0,02 Morphium subcutan. Rechte Seitenlage. Das linke Knie über dem rechten gekreuzt.

Medianer Schnitt von der Spitze des Steissbeins bis zum Margo ani trennt Haut und Fascie. Die Musculi levator und sphincter ani werden auf dem in das Rectum eingeführten Finger durchschnitten. Dann präparirt man zum Theil stumpf, zum Theil mit dem Messer die hintere und die seitliche Wand des Rectum frei. Dabei ist die Blutung ziemlich stark. Das Rectum wird, nachdem man auch vorne die Geschwulst ziemlich weit getrennt hatte, von hinten angeschnitten; dabei wird die Schleimhaut vor jedem Schnitt mit 2 Schiebern gefasst, zwischen denen man durchschneidet. Da der Tumor sich viel höher erstreckt, als man ihn abpalpiren konnte, muss der Medianschnitt nach hinten verlängert werden, und zwar durch eine an der linken Seite des Coccyx geführte Incision. Dieselbe erlaubt nun, den Tumor zu umschreiben und zu präpariren. Es wird hier ebenfalls die Schleimhaut bei jedem Schnitt zuerst mit einem Schieber gefasst. Dieser wird für die Blutstillung benutzt und zugleich zur Fixation der Rectalwand, die sofort mit der äusseren Haut vernäht wird. Die Geschwulst erstreckt sich nach links so hoch, dass das Peritoneum angeschnitten wird. Der Schnitt wird sofort durch 3 Nähte geschlossen. Die Grenzen nach vorn sind auch sehr unbestimmt; bei dem zur Entfernung alles Verdächtigen nothwendigen Schnitt wird eine Boutonnière in die Urethra geschnitten. Dann wird der Tumor mit dem

Anus entfernt. Die sehr zahlreichen Unterbindungen waren sehr schwierig zu machen, weil man sehr hoch in das Becken hineingehen musste. Die Blutung ist nicht sehr stark. Nachdem die Rectalwand auf beiden Seiten fertig an die äussere Wand angenäht worden war und ein Katheter à demeure in die Urethra eingeführt worden war, wurde die Höhle mit Carbolglycerinwatte austamponirt. Carbolirrigation wurde während der Operation nicht gemacht, aber der Spray war fast ununterbrochen in Thätigkeit.

Gegen Ende der Operation war der Puls sehr klein. Es mussten zwei Aetherinjectionen gemacht werden. Ordination: 15 gtt. Laudanum nach dem Erwachen und alle 3 Stunden 10 gtt. 3 stündlich Verbandwechsel. Um 12½ Uhr Puls fadenförmig. Patient collabirt. Carbolintoxication befürchtet. Marsala.

Um 2 Uhr Verbandwechsel, Spülung mit Salicyllösung, Stäuben mit 0,2 proc. Chlorzinklösung. Die Carbolglyceringaze wird durch Chlorzinkglyceringaze ersetzt. Der ganze Verband ist mit Blut durchtränkt. Puls fadenförmig, Harn schwarz. Innerlich Marsala. Um 5 und 9 Uhr gleicher Verbandwechsel. Die nächsten Tage gleiche Behandlung.

29. November. Die Nähte der Haut und Schleimhaut müssen entfernt werden, weil einige Partien brandig sind. Jodpinselung.

2. December. Patient bekommt 2 mal täglich vor dem Verbandwechsel ein Sitzbad mit 1 Pfd. NaCl.

4. December. Heute Harn alkalisch. Katheter wird entfernt. Es haben sich Phosphate auf ihm abgelagert. Einführung eines anderen.

Abends beim Versuch, die Blase mit HCl-Lösung zu spülen, zeigt sich, dass der Katheter aus der Blase geglitten ist. Entfernung desselben. Patient erhält Morphium 0,01 innerlich.

5. December. Harn hat sich durch die Boutonnière entleert. Es kann nur ein kleiner Katheter eingeführt werden. Bei der Spülung der Blase mit $^1/_{300}$ Salicyl geht Alles in den Verband. Wunde gut, schön granulirend, nur am Steissbein brandige Fetzen. 2 mal täglich Pinselung mit Tinctura jodi. — Es hatten sich (wahrscheinlich infolge von Gebrauch des Zinkchloridglycerinverbandes) dicke Schorfe auf einer Seite der Wunde gebildet, die nach und nach verschwanden. Es wurden ähnliche Schorfe an anderen Wunden auch beobachtet.

6. December. Man führt leicht einen dicken Katheter ein. Ausspülung gelingt.

7. December. Katheter wird nach der Spülung entfernt. Patient wird 2 mal täglich verbunden und die Blase mit $^1/_{400}$ Salicyl ausgespült.

11. December. Harn reagirt sauer.

15. December. Ein hohes Borwasserklysma. Es entleeren sich reichlich trockene, feste Kothballen. Patient bekommt etwas Brei, er ist mager und schwach geworden.

20. December. Patient kann immer noch nicht Wasser lassen. Er klagt seit 2 Tagen über Stechen unter dem Rippenbogen rechts vorne. Druck und Percussion daselbst schmerzhaft. Leichte Dämpfung, besonders hinten. Reichliche kleinblasige, trockene Rasselgeräusche, sonst keine Abnormität. Temperatur 38,2 und 39,4.

21. December. Nachdem Patient gestern Abend noch über starke

ausstrahlende Schmerzen im Kreuz und in der Mitte des Bauches geklagt hat, spricht er heute Morgen nicht mehr davon, ebenfalls nicht von Seitenstechen. Er klagt aber über starke Schmerzen im Bauch, besonders in der rechten Fossa iliaca und etwas näher der Mittellinie. Patient ist sehr verfallen. Puls klein, frequent. Kalter Schweiss, Icterus, Augen eingesunken, Stimme heisser. Es wird eine Peritonitis angenommen. Ordination: Warme Umschläge, 1 Schoppen Cognac, 1 Schoppen Wein pro die, Fleischbrühe, Milch. Brühe und Milch werden erbrochen. Abends wirft er ziemlich viel zähen Schleim aus. Der ganze Bauch mit Ausnahme der linken Weiche und des obersten Epigastrium ist schmerzhaft. Auftreibung und Spannung um so deutlicher, weil der Bauch früher weich und eingesunken war. Puls klein, Zunge belegt. Beim Katheterismus wird nur sehr wenig Urin entleert. Wunde sieht ganz gut aus. Urin: Keine Cylinder, aber viel Eiterzellen und massenhafte Bacterien; Reaction sauer; Abends ein Bad von 5 Minuten. Salbenverband. Temperatur 38,2 und 37,4.

22. December. Patient sieht sehr schlecht aus, ist sehr schwach. Auftreibung und Spannung des jetzt in ganzer Ausdehnung schmerzhaften Abdomens stärker als gestern. Zunahme des Rasselns. Harn sauer, eiweisshaltig, saturirt, gering an Menge. Patient wird nicht gebadet, nur aseptisch verbunden. Temperatur 36,8 und 37,2°.

23. December. Patient fühlt sich besser. Spannung des Bauches hat viel nachgelassen, Auftreibung ebenfalls. Die Schmerzen dementsprechend beschränkter. Viel Eiweiss im Harn. Patient trinkt etwas Milch und Cognac und behält sie bei sich. An der Spitze des Steissbeins zeigt die Wunde einen graugelben Belag. Starkes Oedem der angehefteten Mucosa. Jodpinselung. Da sehr viele feste Kothballen an der Oeffnung des Rectum zu sehen sind, so wird ein Klysma verordnet. Es entleeren sich viele Skybala. Reichliches Rasseln auf den Lungen. Temperatur 38,0 und 37,7.

24. December. Bauch wieder stark aufgetrieben, schmerzhaft. Durch Klystier werden einige Kothballen entleert. An der Spitze des Steissbeins der gleiche Belag. Oedem der Mucosa. Subjective Besserung. Temperatur 37,5 und 38,0.

27. December. Die letzten Tage hat Patient reichliche breiige Stuhlentleerungen gehabt. Er kann wieder etwas Milch, Brühe und Wein zu sich nehmen.

28. December 1880. Entlassung auf dringendes Verlangen des Patienten. Allgemeinbefinden hat sich wesentlich gebessert. Patient sieht aber noch sehr elend aus. Graugelbliche Gesichtsfarbe. Augen tief eingesunken. Stimme heisser. Athmung von Weitem hörbar, Neigung zu Schlaf. Zunge etwas belegt, Appetit gering. Puls hat sich gehoben. Auf der Brust, besonders rechts hinten reichliche Rasselgeräusche (hinten unten rechts leichte Dämpfung). Abdomen wieder eingesunken, nur noch in der rechten Fossa iliaca schmerzhaft. Auf starken Druck fühlt Patient auch noch Schmerzen im Epigastrium. Der Harn geht noch dann und wann zum grössten Theil durch die Wunde. Heute ist auch ein Quantum zur Urethra abgeflossen. Sonst muss man katheterisiren, was auch mit Nélaton'schen Kathetern leicht gelingt. Im Meatus ein Eiter-

tropfen. Die Einführung des Katheters findet in der Pars pendula eine gewisse Resistenz, die aber nicht auf Verengerung der Harnröhre an einem bestimmten Punkt bezogen werden kann. Harn in geringer Menge, saturirt, sauer, enthält keine Cylinder, viel Eiter, nach Filtration ziemlich viel Eiweiss. Die Operationswunde hat sich bedeutend verkleinert, besonders von den Seiten her, überall gut granulirend. Vorn sieht man die Oeffnung in die Urethra nicht mehr. Die rechts an die Haut angeheftete Mucosa ist mit derselben verwachsen, zeigt aber einige unregelmässige Wülste, welche, sobald die Wunde einige Stunden im gleichen Verband lag, ödematös werden und sich mit gelbem Belag bedecken. Die hintere Fläche des Steissbeins ist blossliegend, nur noch von straffem Bindegewebe bedeckt. An ihrer Spitze und vor derselben sind noch einige wenige nekrotische Bindegewebsfetzen. Dicht vor dem Steissbein kann man in das Rectum gelangen, nachdem man eine Art Sphinkter passirt hat, über welchem die Fäces bleiben. Beim Einführen des Fingers fühlt man zeitweise eine deutliche Contraction der Ringfasern.

Der weitere Verlauf ist sehr ungünstig. Kaum der sorgsamen Spitalpflege entzogen, erliegt der Patient infolge seiner Leiden der zunehmenden Schwäche, bevor die Bildung eines Recidivs constatirt werden konnte.

10. M . . . ., Maria, 62 Jahre alt.

Anamnese vom 6. Januar 1882.

Eine Schwester hatte Carcin. uteri. Im Juli 1881 hatte Patientin Diarrhöen mit Bauchschmerzen verbunden, die bis October dauerten. Auf Medication hin trat nun Obstipation ein, ohne dass die Schmerzen aufhörten. Dieselben beschreibt Patientin als dumpf, durch den Mastdarm ziehend, besonders bei Defäcation eintretend. Kein Blut. Ein Ende December untersuchender Arzt sandte Patientin ins Spital. Seit dem 28. December 1881 Abgang von fleischwasserähnlicher Flüssigkeit. Nie Kreuzschmerzen.

Status am 6. Januar 1882. Atherom der Arterien. Abdomen nicht aufgetrieben. In beiden Leisten weiche Drüsenschwellungen. Man fühlt hinter der verschieblichen Vaginalwand eine Geschwulst, welche man gerade mit dem Finger umgreifen kann, von der Grösse eines Taubeneies. Bei der Untersuchung per rectum fühlt man ungefähr 1 Cm. über der Analöffnung eine harte Geschwulst, der hinteren Wand aufsitzend, etwa den halben Umfang einnehmend. Die Geschwulst hat einen vertieften Grund und einen harten, wallartigen Rand. Nach rechts bildet sie eine grössere compacte Masse, nach oben hat sie eine Ausdehnung von circa 5 Cm. Sie lässt sich allerseits umgreifen und ist etwas beweglich. In der Excavation des Beckens nichts wahrzunehmen.

Operation am 16. Januar 1882.

Bauchlage. Schnitt vom Coccyx zum Anus. Nach Loslösung von Haut und Bindegewebe wird die Spitze des Coccyx abgetragen in einer Höhe von etwa 1 Cm., beide Sphinkteren getrennt. Der Tumor kann vom Finger in allen Richtungen abgegrenzt werden. Das Rectum wird eröffnet und der Tumor dabei ringsum losgemacht und abgetragen. Während der Operation tritt plötzlich eine Darmschlinge heraus. Sie wird reponirt und die Oeffnung im Peritoneum mit Seide vernäht nach Einführung eines kurzen Drains. Die Rectalschleimhaut wird dann herunter-

gezogen und nach unten an den Wundrand befestigt. 4 Drainröhren in die Wundhöhle. Jodoformgazetamponade.

17. Januar. Palpation des Abdomens schmerzhaft. Zunge leicht belegt. Appetit gut. Drains entfernt bis auf das im Peritoneum. Jodoformverband. Ueber dem Coccyx leichte Röthung, bei Druck empfindlich. 38,0° Temperatur.

18. Januar. Schmerzen im Bauch. Sensorium leicht benommen. Temperatur 38,9.

19. Januar. In der Nacht Delirien. Heute Morgen heftige Bauchschmerzen. Sensorium benommen. Aus dem Peritoneum fliesst eine leichttrübe, eiterige Flüssigkeit. 2 grössere Drains in das Peritoneum eingeführt. Irrigation mit Salicylsäure. Puls frequent, klein.

Abends Puls unregelmässig, schwer zu fühlen. Abdomen stark aufgetrieben. Schneller Verfall und Exitus. Die Section ergiebt: Eiterige Peritonitis, Lebercarcinom.

II. M . . . ., Florentin, 57 Jahre alt.

Anamnese vom 22. November 1883.

Patient stammt aus gesunder Familie. Als Kind will er stets gesund gewesen sein. In seinem 22. Jahre hat er eine Pleuritis durchgemacht. Vor 3 Jahren lag er 6 Wochen im Spital infolge eines Sturzes von einem Baugerüst. Genesung ohne bleibenden Nachtheil. Im April 1883 bemerkte Patient zum ersten Male Schmerzen im Becken. Dabei wurden die Stühle diarrhoisch, aber nicht blutig. Die Beschwerden liessen bis Juli etwas nach. Damals stellten sich die Diarrhöen wieder ein, aber ohne Blut. Seither waren die Schmerzen stark vor den Entleerungen, gleich nachher verschwanden sie beinahe ganz. Im September waren die Stühle wieder ganz diarrhoisch und enthielten mehr oder weniger Blut. Sie konnten dabei nicht gut zurückgehalten werden. Sowie Patient den Stuhlgang spürt, muss er ihn befriedigen. Seit dieser Zeit ist der Zustand ziemlich gleich geblieben. Keine Urinbeschwerden. Patient hat an Kräften kaum abgenommen. Appetit gut. Nie ausstrahlende Schmerzen. Erbrechen. Patient hustet ein wenig, hat dabei spärlichen Auswurf.

Status am 23. December 1883. Der Patient zeigt bei der Untersuchung des Beckens eine Geschwulst unmittelbar über dem Analsaum beginnend, welche die ganze hintere Wand des Rectum einnimmt, die vordere frei lassend, in der Mitte ulcerirt, mit stark aufgeworfenen, derb elastisch sich anfühlenden Rändern und ziemlich weicher Oberfläche. Der Tumor ist vollkommen beweglich. Prostata normal, ebenso die Pars bulbosa urethrae. An den Genitalien nichts Auffälliges, Leistendrüsen vergrössert, aber nicht verhärtet. Abdomen weich, Flexur leer. Atherom der Arterien. Lungen und Herz normal, nur der 2. Aortenton etwas metallisch. Urin klar, kein Sediment, kein Eiweiss.

Operation am 11. December 1883.

Chloroform-Aethernarkose. Nachdem die Umgebung des Anus vollständig gereinigt und das Rectum mit 1 pro mille Sublimat ausgespült worden war, wird ein circulärer Schnitt rings um den Anus geführt, der aber nach hinten bis an das Coccyx und nach vorn um 1 Cm. in die Raphe hinein verlängert wird. Dann wird unter ziemlich starker

Blutung das Rectum von aussen von seiner Umgebung abpräparirt. 5 Cm. vom Anus wird es abgelöst, dann mit Fasszangen befestigt und unterhalb derselben abgetragen. Die Schleimhaut wird dabei etwa 1½ Cm. oberhalb des Tumors durchgeschnitten. Unterbindung der gefassten Gefässe. Es werden 2 Drains unten und eins oben über das Rectum gestellt, sowie auf jeder Seite rechts und links ein Jodoformtampon. Schleimhaut mit starkem Catgut mit der Haut vernäht. Blutungen neben der Schleimhaut werden durch tiefe Nähte gestillt. Ins Rectum wird Sublimatkrüll als Tampon eingeführt. Sublimatgazeverband. Patient wird mit dem Gesäss hochgelagert. Strenge Diät.

Mittags Temperatur 35,0. Cognac und schwarzer Kaffee. 5 Uhr Temperatur 36,5. Wohlbefinden beim Stuhldrang. Keine Schmerzen. Verband nicht durchblutet.

12. December. Verbandwechsel. Drains entfernt, sie sind mit guten Coagulis gefüllt. Wunde schön, mässige Secretion. 2mal täglich Verbandwechsel, ausserdem wenn Patient über Stuhldrang klagt. Keine Schmerzen.

13. December. Viel Schleim im Verband, kein Blut. 2 schwärzliche nekrotische Stellen werden mit Jod bepinselt.

17. December. Entfernung der Tampons. Jodpinselung.

20. December. Etwas Stuhl im Verband.

21. December. Reichlicher Stuhl im Verband.

22. December. Wunde reinigt sich. Bad.

24. December. Nur an einer Stelle zwischen Haut und Schleimhaut nekrotische Fetzen. Stuhlgang regelmässig. Sitzbäder.

3. Januar 1884. Wunde verheilt, bis auf die Gegend des Coccyx. Daselbst noch leichte Schmerzen bei Druck. Stuhldrang wird empfunden. Retention unmöglich.

9. Januar 1884. Verband mit Jodoformsalbe. 2mal täglich ein Sitzbad.

15. Januar. Patient steht auf.

21. Januar. Entlassungsstatus: Patient hat an Kräften bedeutend zugenommen. Schleimhaut des Rectum stark gewulstet, kommt etwas hervor. Die Wunde bis auf eine kleine Borke am Coccyx geheilt. Stuhl kann nicht zurückgehalten werden.

Verlauf. Der Prolaps der Schleimhaut nahm mit der Zeit zu, ohne dass anderweitige Beschwerden eingetreten wären. Patient sucht behufs Vornahme einer plastischen Operation im Mai 1884 das Spital wieder auf. Das Resultat ergiebt für ihn die Möglichkeit, festen Stuhl zurückzuhalten. Dünne Stühle gehen jedoch noch öfters unwillkürlich ab. Es wurde am 24. Februar 1885 eine zweite plastische Operation ausgeführt, deren Erfolg in ihrer Vollständigkeit wenigstens blos temporär war. Recidiv nicht eingetreten.

Am 15. Mai 1890 erhielten wir die letzte Nachricht vom Patienten, also nach 77 Monaten. Das Allgemeinbefinden war ganz zufriedenstellend. Appetit ganz gut. Es ist ein Prolaps der Schleimhaut vorhanden, der sehr beim Sitzen belästigt. Blut- oder Eiterabgang ist seither nie bemerkt worden, ebensowenig eine Schwellung irgend welcher Art am Anus oder in den Leisten. Den Stuhlgang kann er nicht immer zurückhalten.

12. W . . . ., Jakob, 63 Jahre alt.

Anamnese vom 3. Juli 1884.

In seiner Jugend an Phthise gelitten. Heilung durch Milchcur. Im October 1883 fiel Patient mit dem Gesäss auf einen Markstein und empfand sofort heftige Schmerzen, die ihn während des ganzen Winters nicht verliessen. Im Frühling bemerkte er eine Erschwerung der Defäcation und Abfluss einer serösen Flüssigkeit aus dem After. Als er wieder auf dem Feld arbeitete, trat Blut im Stuhl auf, das manchmal sehr reichlich ausfloss. Sein Zustand verschlimmerte sich insofern, als die Defäcation erschwert wurde. Seit Jahren Varicen der Unterschenkel. Das rechte Bein ist seit Neujahr 1884 angeschwollen.

Status am 11. December 1884. Man fühlt im Rectum 5 Cm. oberhalb des Analsaumes eine Geschwulst an der hinteren Wand, welche sich nach rechts und links gut abgrenzen lässt. Sie ist scheibenförmig, auf der Unterlage verschieblich. Consistenz fest. Der verticale Durchmesser beträgt circa 5 Cm. Oberfläche glatt, Ränder überragen die Basis nach aussen. Vordere Wand normal.

Operation am 11. Juli 1884.

Medianer Längsschnitt vom hinteren Analsaum längs des Coccyx bis gegen das Sacrum. Spaltung der hinteren Rectalwand neben der Geschwulst, die nachher leicht herabgezogen werden kann. Sie wird mit der Schere weit im Gesunden exstirpirt. Drainage der hinteren Rectalwand. Theilweise Naht der Raphe und nachher Vernähen der Mucosa mit der verengten Spalte, was sich gut machen lässt. Jodoformtamponade.

12. Juli. Patient fieberfrei, Wunde schön, öfters Verbandwechsel, Jodoformgaze.

15. Juli. Jeden Morgen Stuhl im Verband.

17. Juli. Entfernung der Nähte. Wundränder etwas aneinander verschoben, so dass der linke höher als der rechte steht. Verklebung durchaus solid.

22. Juli Entlassung.

Die Wunde ist mit Ausnahme kleiner excoriirter Stellen völlig geheilt. Die Palpation zeigt überall ganz glatte Schleimhaut. Patient kann seine Stühle nicht zurückhalten, fühlt sich vollkommen wohl. Temperatur nie über 37,6.

Verlauf. Am 18. Mai 1890 schreibt uns Patient, dass er sich seit der Operation vollkommen wohl fühle, nur klagt er, dass er nicht alle Speisen mehr so gut verdaue, wie in seiner Jugend. Von einer Anschwellung am After oder einem Prolaps will er gar nichts bemerkt haben. Diarrhöen treten nur bei unzweckmässiger Kost auf. Dann kann er den Stuhl nicht zurückhalten. Feste Massen bemerkt er zur Zeit. Er trägt einen Verband, dessen Hauptstück ein Tampon von Leinwand ist, den er in den After einführt. Gewöhnlich muss er sofort Morgens beim Aufstehen die Fäces entleeren, um für den halben oder auch ganzen Tag Ruhe zu haben. Dabei geht er ungehindert seinem Beruf als Schreiner nach. Es sind seit der Operation 70 Monate verflossen.

13. M....., J., 52 Jahre alt.

Anamnese vom 12. April 1885.

Vom Juli 1881 an hatte Patient das Gefühl, als ob die Stuhlent-

leerungen nicht vollständig vor sich gingen. Ein im August consultirter Arzt constatirte eine Hämorrhoidealaffection. Vom Februar 1882 an wurde das Rectum wegen einer „Verengerung" sondirt während 3 Monaten. Vom Juni 1882 an verschlimmerte sich der Zustand. Blutungen bei der Defäcation, allgemeine Abnahme der Kräfte. Am 23. Januar 1883 wurde von einem auswärtigen Chirurgen die Resection eines Carcinoma recti ausgeführt. Die Heilung war durch Nachblutungen complicirt und durch die bald auftretende Stenose, die 2 Nachoperationen nöthig machte. Im August wieder profuse Diarrhöen. Allgemeinbefinden gut. Patient war jedoch durch die Strictur belästigt. Sie wurde im Januar 1884 durch Incisionen erweitert. Im März wieder dysenterische Diarrhöen. Im April 3 cholerähnliche Anfälle. Nach einem 3-wöchentlichen Aufenthalt in einem Schwefelbad wurde Patient im August 1884 von den Diarrhöen befreit. October 1884. Bildung eines Abscesses am Anus, der sich unter Kataplasmen eröffnet. Die Strictur verengert sich seitdem constant.

Status am 15. April 1885. Am Anus eine quer vor demselben verlaufende Narbe, welche circa 5 Cm. lang ist. Der Anus klafft. In seiner Tiefe eine längliche, höckerige, unregelmässige Partie. Nach vorn zu narbiger Saum. Der Anus ist allseitig unmittelbar über dem Hautrand von einer derben, höckerigen Infiltration eingenommen. Der kleine Finger kann mit Mühe durch die stricturirte Stelle eingeführt werden. Man fühlt eine höckerige Geschwulst, nach links hin ziehend. In den Leisten empfindliche Drüsen zu fühlen. Abdomen weich, nicht aufgetrieben. Zunge nicht belegt. Puls gut, etwas weich.

Operation am 20. April 1885.

Rechte Seitenlage. Längsschnitt bis zum Coccyx. Die hintere Partie des Tumors wird mit grosser Mühe im narbigen Gewebe lospräparirt. 2 concave Schnitte um den Anus zu dessen Entfernung. Blutung nicht sehr profus. Längsschnitt durch die hintere Wand des Rectum mit dem Thermokauter. Mit dem gleichen Instrument Lösung des Tumors von seiner Umgebung. Ein Stück der Prostata musste mit resecirt werden. Starke Blutung. Circa 30 Schieber wurden in der Wunde gelassen. Keine Naht. Tamponade mit Sublimatkrüll. Tamponade des Rectum.

Patient erbricht viel nach der Operation, hat starke Schmerzen, muss katheterisirt werden.

21. April. Entfernung des Tampons im Rectum.

23. April. Wunde etwas belegt. Verband riecht nach Koth. Spülung mit Chlorzink.

24. April. In der Nacht 39,9. Tampons stinken. Jodpinselung. Tamponade mit Carbol. Im Verlauf des Tages Defäcation. Abends wieder Chlorzinktamponade.

25. April. Wunde noch nicht rein. Jodoformtamponade. Mittags und Abends ersetzt durch Chlorzink.

27. April. Wunde sieht gut aus. Immer Koth im Verband. Schorfe haben sich losgelöst.

1. Mai. Patient bekommt fortan stets beim Verbandwechsel ein Sitzbad mit Acid. boricum. Nachher Spülung mit Chlorzink.

3. Mai. Sublimatgaze zum Verband.

10. Mai. Magenkrämpfe. Verband mit Chlorzink.

Die Wundheilung macht rasche Fortschritte. Die Steissbeinspitze ist nekrotisch geworden und hat sich abgelöst. Umgebung der Wunde normal. Allgemeinbefinden gut. 2 mal täglich Stuhlgang von fester Consistenz. Nirgends eine verdächtige Stelle. Patient wird am

6. Mai entlassen mit beinahe geheilter Wunde.

13. November 1885 Status.

Patient befindet sich ganz wohl. Seit 8 Tagen blutet die Aftergegend. Von Zeit zu Zeit sind Diarrhöen aufgetreten. Am hinteren Umfange der Hautnarbe ist eine kleine, harte, granulirende Stelle, von der die Granulationen mit dem Nagel entfernbar sind.

Operation am 18. November 1885.

Die verdächtige Stelle wird excidirt. Sie erweist sich als Carcinom. Heilung ungestört. Patient wird am 28. November entlassen.

Status vom 18. Mai 1886. Patient hat wieder seit einiger Zeit Blut im Stuhlgang. Am hinteren Ende der Narbe ein leichter Riss mit etwas indurirter Basis. Die hintere Partie der Schleimhaut hart und verdickt. Es wird ein Recidiv constatirt.

Operation am 21. Mai 1886.

Excision des hinteren Winkels der Narbe. Auf der Schleimhaut des Rectum sind 2 härtere Partien ganz circumscript, auf der Unterlage verschieblich, die mit dem Thermokauter abgetragen werden. Das Coccyx, dem der hintere Theil der Narbe adhärent war, wird abgetrennt.

22. Mai. Stuhlgang trotz Opium eingetreten. 2 maliges Erbrechen, das auf Champagner sistirt.

23. Mai. 5 mal Stuhlgang. Bäder mit Borsäure. Verband mit Thymolgaze. Decoct. Ratanhiae.

25. Mai. Verband mit Chlorzink.

28. Mai. Verband mit Jodoformpulver und Carbolgaze.

4. Juni. Verband mit Zinksalbe.

9. Juni. Entlassung.

Die Wunde der Schleimhaut ist fast ganz geheilt. Die äussere Wunde bedeutend verkleinert. Allgemeinzustand gut, keine Schmerzen beim Gehen oder Sitzen.

Status vom 6. Februar 1887. Patient stellt sich wieder vor mit einem kleinen Recidiv am hinteren Wundwinkel, wo man eine kleine verhärtete, ulcerirte, kraterförmige Stelle fühlt.

8. Februar 1887 Operation.

Die ganze kranke Stelle wird mit dem Thermokauter umschrieben und ausgiebig excidirt. Jodoformgaze.

11. Februar 1887. Erster Stuhlgang. Verband mit Jodoformgaze nach Irrigation mit Borwasser.

14. Februar. Sitzbäder.

22. Februar. Verband mit Zinksalbe. Wunde hat nie einen Belag gezeigt.

4. März. Entlassung. Wunde nur wenig granulirend. Patient fühlt sich sehr wohl.

Status vom 3. Juni 1887. Leichter Prolaps der vorderen rechten Schleimhautpartie.

Verlauf. Patient stellte sich seither öfters vor. Am 4. Juni 1889 sah man am vorderen Analumfang eine kleine Vertiefung, dahinter einen Narbenstrang und hinter demselben eine grosse Oeffnung, aus welcher in Längsrichtung ein kammförmiger Prolaps heraustritt. Schleimhaut leicht reponirbar. Die Analöffnung ist von einer strammen, dünnen Narbe gebildet. Man findet nichts von Härte, nur an dem vorragendsten Theil des Prolaps einige Beläge. Keinerlei Drüsenschwellungen. Gegenwärtig, Mai 1890, befindet sich Patient in ausgezeichnetem Gesundheitszustand. Keine Spur von Recidiv. Der Prolaps ist durchaus nicht störend. Patient hält die Analöffnung mit einer T-Binde und einem Wattebausch geschlossen. Continenz für feste Massen.

14. Ch....., Ignace, 52 Jahre alt.

Anamnese vom 1. Mai 1885.

Im Frühling 1884, als Patient seine Feldarbeit aufnahm, traten heftige Diarrhöen ein, von Schmerzen begleitet. Zwischen den Stuhlentleerungen keine Beschwerden. Nach 3 Wochen verschwanden dieselben für 1 Woche. Auf diese Weise wechselten Anfälle von Diarrhoe mit normalem Wohlbefinden ab. Das Allgemeinbefinden war dabei wenig beeinflusst. Seit December 1884 öfter Schmerzen der unteren Bauchgegend, welche nicht an die Defäcation gebunden waren. Zugleich traten Blutspuren in den Fäces auf, ein Befund, der seither constant geworden ist. Seit 6 Wochen Schmerzen in der Analgegend, besonders heftig bei Beginn der Stuhlentleerung. Er hat auch einen spärlichen Eiterausfluss bemerkt.

Status am 1. Mai 1885. Patient ist ziemlich mager. Atherom der Arterien. Leichte Bronchitis, Emphysem. Leber und Milz nicht vergrössert. Abdomen im Epigastrium etwas eingesunken, um den Nabel vorgewölbt. Keine abnorme Resistenz fühlbar. In der Gegend des S Romanum Skybala. Am Analsaum Hämorrhoiden.

Die Rectaluntersuchung ergiebt: Prostata und Samenbläschen frei. Etwas oberhalb der Prostata ist eine stark prominirende, wallförmige, pilzartig aufsitzende Geschwulst zu fühlen, die das Rectum umkreist und das Lumen desselben fast ausfüllt. Sie bildet einen durch zahlreiche Furchen zerklüfteten, harten Ring. Nur an der rechten Seite ist noch eine kleine Brücke schon infiltrirter, aber nicht ulcerirter Schleimhaut zu fühlen. Der Finger kann überall die obere Grenze der Schleimhaut erreichen. Die Tumoren sind sämmtlich im Zusammenhang mit der Darmwand, aber auf der Umgebung verschieblich.

Operation am 21. Mai 1885.

Hinterer Längsschnitt, oberhalb des Afters beginnend, bis oberhalb des Coccyx gehend. Letzteres wird lospräparirt und abgetragen. In dem darunter liegenden Bindegewebe zahlreiche kleine infiltrirte Drüsen. Der Darm wird eröffnet und die erkrankten Partien mit Messer und Schere entfernt. Beim Abtragen der vorderen Wand wird das Peritoneum eröffnet, das sofort mit Catgut in fortlaufender Naht wieder vereinigt wird. Die vordere Darmwand wird vereinigt, die Wunde zum Theil genäht und das obere Darmlumen provisorisch in dieselbe eingenäht. Jodoformtamponade des Darms. Abends Verbandwechsel.

22. Mai. Schmerzen im Abdomen, das etwas aufgetrieben und empfindlich ist.

23. Mai. Auftreibung und Schmerzen haben nachgelassen.

27. Mai. Befinden gut. Schleimhaut etwas vorgestülpt. Aus der Tiefe mässige Eiterung.

31. Mai. Darm mit der Haut vollkommen verwachsen. Die Heilung geht ohne Complicationen vor sich.

2. Juli. Entlassung. Wunde fast verheilt. Patient kann den Stuhl nicht ganz zurückhalten. Es bildete sich mit der Zeit ein Prolaps aus, der am 7. November einer Operation unterworfen wird und gut behoben werden kann.

Status am 18. Februar 1886. Patient fühlte sich seit der letzten Operation kräftiger, nur hatte er fast stets Schmerzen. Stuhlgang ungestört, willkürlich. Allmählich bildete sich eine Strictur. Die Fäces kommen in Form flacher Knollen heraus und werden nur mühevoll ausgepresst. Nebenbei leichte Incontinenz. Schleimiger Ausfluss. Blut ist nie bemerkt worden. Harnentleerung besonders bei Verstopfung erschwert. Bei der Rectaluntersuchung stösst der Finger 2—3 Cm. oberhalb des Anus auf einen unregelmässigen, ziemlich harten, ringförmigen Tumor, der von allen Seiten mit der Umgebung verwachsen ist. Das Lumen findet sich mehr nach hinten, so dass die Hauptmasse des Tumors vorn links liegt. Es ist nur für einen kleinen Finger durchgängig. In demselben fühlt man einen narbigen, horizontal gelegenen Ring, der sich über den eingeführten Finger spannt. Diese Stenose ist etwa 1 1/2 Cm. lang. Oberhalb derselben der stark dilatirte Darm. Unten ist der Tumor scharf abgegrenzt. Allgemeinzustand gut.

Eine Radicaloperation ist jetzt nicht mehr ausführbar. Patient wird provisorisch entlassen. Später wird die Colotomie ausgeführt.

Verlauf. Patient erliegt anfangs Mai 1887 seinen Leiden, also 2 Jahre nach der Operation.

15. Z....., Eg., 45 1/2 Jahre alt.

Anamnese vom 25. April 1885.

Im Jahre 1877 infolge einer Erkältung profuse Diarrhöen, die 4 Wochen lang öfters auftreten. Vollständige Genesung erst nach 8 Wochen. Von da an bemerkte er von Zeit zu Zeit Blut im Stuhl. 1882 Wiederauftreten der gleichen Erscheinungen, wie 1877 nach einem Diätfehler. Am 23. September 1884 in der Nacht plötzliches Auftreten sehr profuser Diarrhöen, die mit Blut gemischt sind. Daran schliesst sich eine 3 wöchentliche Erkrankung. Seit 4 Wochen hat sich sein Zustand verschlimmert. Er fühlt sich müde, hat Schmerzen beim Sitzen, besonders Abends, vor und nach dem Stuhlgang. Nach dem Stuhlgang auch Schmerzen in den Beinen. Seither täglich 3—4 Stuhlentleerungen, im Anfang dünn, dann erscheinen feste Skybala und zuletzt etwas Blut. Patient hat sich vor Jahren mit Lues inficirt.

Status am 27. April 1885. Aussehen blass. Lungen normal. Leichtes systolisches Blasen an der Herzspitze. Auf der Haut nichts Auffälliges. Abdomen mässig fettreich. Im S Romanum Skybala. An den Genitalien nichts Abnormes. Einige weiche Leistendrüsen. In den Fossis

iliacis keine Drüsen. Leber nicht verhärtet. Am Anus nichts Auffälliges. Der Sphincter ani zieht sich stark zusammen bei der Indagatio. Vorn fühlt man eine Geschwulst, welche einen Theil der Vorderwand des Rectum einnimmt, von der untersten Spitze der Prostata an aufwärts gehend, die linke Wand ganz in Beschlag nehmend. Die Geschwulst lässt die hintere und die rechte Wand des Rectum und einen Theil der vorderen frei, obschon auch hier die Schleimhaut derbe polypöse, kleinere und grössere Wucherungen darbietet. An der linken Wand ist der Tumor entschieden beweglich. Dagegen lässt sich die Verschieblichkeit an der Prostata nicht leicht feststellen. Der Tumor hat eine Höhe von 6—7 Cm. Die obere Grenze lässt sich nicht so gut abtasten, weil bohnenförmige papilläre Excrescenzen in das Rectum hereinragen. Dieselben sind durch Zwischenräume glatter, etwas körniger Schleimhaut getrennt. Der Tumor selbst hat einen harten, wallförmig aufgeworfenen Rand mit höckrig zerklüfteter Oberfläche und scheint in den oberen Theilen mit der Tiefe gar keine Verwachsungen zu haben.

Operation am 4. Mai 1885.

Trotz der Vorbereitung war das Rectallumen stark mit Koth gefüllt. Schnitt vom hinteren Analsaum bis zur Spitze des Coccyx. Trennung von Fascie und Muskeln. Das Rectum wird stumpf lospräparirt. Ansatz des Rectum am Anus theils durchgeschnitten, theils durchgerissen. Trennung der Geschwulst oben zuerst mit Thermokauter, der jedoch die Blutung nicht wesentlich beeinflusst. Durchschneidung weit im Gesunden, so dass die linke vordere Wand des Rectum wegfällt. Die Schleimhaut war mit weichen, polypösen Knoten bedeckt. Die rechte Wand wird an den rechten Hautrand angenäht.

Patient muss nach der Operation viel erbrechen.

5. Mai. Verband durchgeschlagen. Etwas Fäces in demselben. Kein Fieber.

Der weitere Verlauf bietet nichts Abnormes. Es finden sich immer Fäces im Verband vor.

11. Mai. Patient erhält vor jedem Verbandwechsel ein warmes Bad mit Borsäure. Wunde schön, heilt rasch.

14. Mai. Verband mit Zinksalbe.

27. Mai. Patient steht auf.

16. Juni Entlassung. Wunde beinahe geheilt. Man sieht nur, wenn man die Analränder auseinanderzieht, eine kleine granulirende Fläche, die sich zum unteren Theil des Rectum hinüberstreckt. Der Finger fühlt oberhalb eine stricturirte Stelle. Appetit gut. Patient ist wieder ganz kräftig, Stuhl eher diarrhoisch. Patient soll sich täglich einen Mastdarmkatheter einführen.

24. November 1885. Patient stellt sich wieder vor. Keinerlei verdächtige Partien, Narbe am Anus stark verengt, so dass der Finger nur mit Gewalt eingeführt werden kann, Schleimhaut gewulstet, aber weich, beweglich. Dilatation.

18. Juni 1886. Vor circa 3 Wochen traten wieder Diarrhöen auf. Patient hatte bedeutende Schmerzen. Der consultirte Arzt fand eine Verhärtung der linken Rectalwand.

Operation am 24. Juni 1886.

Längsschnitt und Excision der Verhärtung der linken Seite. Abschnürung einiger grösserer Polypen.

27. Juni. Starke Diarrhöen. Oftmaliger Verbandwechsel. Decoctum Ratanhiae. Wunde stets schön.

18. Juli Entlassung. Patient etwas abgemagert, fühlt sich jedoch wohl. Wunde fast geschlossen.

10. August. Patient stellt sich wieder vor. Rechts vorn eine kleine Schwellung von weicher Consistenz.

8. Februar 1887. Kleines Recidiv vorn links in der Narbe.

Operation am 11. Februar 1887. Excision mit Thermokauter. Verlauf gut bis zum

19. Februar. Wunde ödematös, secernirt stark, belegt, 2—3 mal täglich Verbandwechsel.

24. Februar Sitzbäder.

26. Februar. Patient steht auf. Wunde schliesst sich nun ziemlich rasch.

15. März 1887 Entlassung. Die Wunde zeigt noch zwischen Haut und Schleimhaut eine 1½ Cm. lange granulirende Stelle. Patient fühlt sich wohl. Derselbe entzog sich der weiteren Beobachtung und ist am 3. Juli 1887 einem Recidiv erlegen.

16. W . . . ., Isaac, 54 Jahre alt.

Anamnese vom 3. Juni 1885.

Vor 9 Monaten hat Patient die ersten Erscheinungen von Seiten des Rectum gehabt. Sehr häufiger, lästiger Stuhldrang und Blutungen. Wenn die Fäces nur etwas fest waren, hatte er Schmerzen im Rectum. Nie Bauchschmerzen. Von Zeit zu Zeit Brennen in der Urethra. Nie Blut im Urin. Seit einiger Zeit hat Patient bemerkt, dass die Kothballen schmäler und kantig wurden. Seit mehr als 10 Jahren Leber- und Magenleiden. Häufig Icterus. Vor dem Auftreten der jetzigen Affection oft Hämorrhoidalblutungen. Gegenwärtig beim Sitzen, Gehen und Fahren Schmerzen im After, aus dem sich von Zeit zu Zeit Schleim und Eiter entleert. Seit 2 Monaten starke Abmagerung.

Status am 3. Juni 1885. Patient sieht nicht kachektisch aus. Lungenemphysem. Abdomen fett, weich, nicht aufgetrieben. Keine Drüsenschwellungen der Leisten. S Romanum als Resistenz durchzufühlen. Am Anus keine Veränderung. 5 Cm. oberhalb fühlt man einen in das Rectum vorragenden Tumor mit scharfem Rand von derb-elastischer Consistenz. Seine Ränder springen bis 1 Cm. in das Rectum vor. Der Tumor lässt sich von unten leicht emporschieben, weniger ergiebig in der seitlichen Richtung. Er umgiebt das Rectum ringförmig. Nach unten reicht er bis an den unteren Rand der Prostata. Der Finger trifft überall auf zerklüftete Massen. Bei Anwendung der Bauchpresse kommt er erheblich herunter und lässt sich allseitig umgrenzen; er scheint eine Höhe von 5 Cm. zu haben. An der hinteren Fläche des Rectum eine bewegliche Lymphdrüse. Steissbein gut beweglich.

Operation am 8. Juni 1885.

Hinterer Längsschnitt nach Einführung des Zeigefingers ins Rectum

bis 3 Cm. über das Coccyx, das subperiostal in einer Länge von 2 Cm. resecirt wird. Dabei starke Blutung, die durch Tamponade gestillt wurde. Dann Längstrennung der Weichtheile hinter dem Rectum. Drüse entfernt. Trennung des Rectum mit dem Thermokauter. Lösung des oberen Endes des Tumors sehr schwierig. Peritoneum nicht eröffnet. Die Seitenwände des Rectum mit der äusseren Haut verbunden. Tamponade der Wundhöhle.

Gegen Mitternacht ein Schüttelfrost. Verband war stark verunreinigt. Spülung mit Borwasser. Kein Erbrechen, keine Schmerzen.

10. Juni. Leichte Erscheinungen von Jodoformintoxication. Nähte sind losgegangen. Eiterretention vor dem Rectum, die behoben wird. Puls klein, 100. Nachmittags 4 Uhr Kochsalztransfusion. 10 Minuten nachher zweiter Schüttelfrost. Veränderung des Gesichtsausdruckes. Sopor. Exitus 12½ Uhr Nachts.

17. S . . . ., Johann, 63 Jahre alt.

Anamnese vom 15. Juni 1886.

Seit Ende Mai häufiger Stuhldrang und dazu Verstopfung, sowie Schmerzen im After. Blut oder Eiter hat er im Stuhl nie bemerkt. Der Anfangs Juli consultirte Arzt rieth sofort zu einer operativen Behandlung.

Status am 15. Juni 1886. Kräftiger, musculöser Mann. Atherom der Arterien. Lungenemphysem. Leber nach unten verdrängt. Aussen ist am After nichts Abnormes zu sehen. Gerade über dem Sphincter internus findet man bei der Digitaluntersuchung in der rechten Hälfte der Mastdarmwand ein zerklüftetes Ulcus mit hartem, infiltrirtem Grund und ebensolchen Rändern. Dasselbe beginnt hinten etwas rechts von der Mittellinie, reicht vorn noch etwas über dieselbe hinaus nach links hinüber. Höhe der Neubildung 4—5 Cm. Sie ist leicht verschieblich. Die Prostata ist in ihrer rechten Hälfte der Untersuchung durch den Tumor entzogen. Keine Drüsen zu fühlen. Die Leistendrüsen sind beiderseits gleichmässig angeschwollen. Die Untersuchung verursacht Blutung.

Operation am 25. Juni 1886.

Schichtweise Durchtrennung der Analpartien nach hinten zum Coccyx. Schleimhaut mit dem Thermokauter durchtrennt. Entspannungsschnitt circa 3 Cm. in der Raphe nach vorn. Das hintere Ende dieses Schnittes wird links hinüber um den Anus herumgeführt und von diesem Seitenschnitt aus das Carcinom von der gesunden Schleimhaut losgetrennt. Die Neubildung lässt sich von Prostata und Blase zum grössten Theil stumpf trennen. In der Tiefe muss die Schere zu Hülfe genommen werden. Die hintere Fläche der normalen Prostata liegt dann ganz frei. Eine Verletzung des Peritoneums oder der Blase hat nicht stattgefunden. Dem hinteren Schnitt entsprechend wird die Schleimhaut an die Haut befestigt, im Uebrigen auf die Naht verzichtet, weil sich die Mucosa nicht weit genug herunterziehen lässt. Jodoformverband.

26. Juni. Oberflächlicher Verbandwechsel.

29. Juni. Abends plötzliche Nachblutung. Kothmassen im Verband. Irrigation mit kaltem Wasser. Abtupfen mit Sublimat. Jodoformverband.

30. Juni Morgens Temper. 38,9. Sopor.

1. Juli. Jodoform weggelassen. Patient erhält täglich 2 mal ein Sitzbad. Sublimatgazeverband, der täglich 1—2 mal gewechselt wird.

15. Juli. Patient steht auf.

27. August Entlassung. Wunde bedeutend verkleinert, granulirt schön. Contouren der Prostata durchzusehen. Patient wird sich zu Hause mit Zinksalbe weiter verbinden.

Verlauf. Patient befindet sich gegenwärtig (Mai 1890) vollkommen wohl; er kann seinem Beruf als Zimmermann nachgehen. Keinerlei Spuren von Recidiv. Er kann den Stuhlgang, wenn er Drang verspürt, nicht gut zurückhalten, doch ist keine eigentliche Incontinenz für feste Stühle vorhanden. Er trägt keinen Verband.

18. Ch . . . ., François, 57 Jahre alt.

Anamnese vom 7. December 1888.

Vor circa 3 Monaten bemerkte Patient, dass er den Stuhl nicht mehr halten könne; er musste sofort, wenn der Drang auftrat, denselben befriedigen. 1 Monat später trat Blut im Stuhl auf. Seit 4 Wochen ist die Defäcation mühsam. Die Fäces sind bandförmig und ganz dünn. Seit 14 Tagen Drang, ohne dass stets eine Entleerung folgen könne. Er hat das Gefühl, wie wenn ein fester Knollen sich dem Anus nähern würde. Es entleert sich aber dann nur Blut. Diese Blutungen haben seit 4 Wochen nie aufgehört und treten oft ganz unbemerkt auf. Allgemeinzustand gut.

Status am 24. December 1888. Patient ist mager. Mit dem in den Anus eingeführten Finger stösst man sofort, oberhalb des Sphinkters, auf eine pilzförmige, flache, fast handtellergrosse Geschwulst der Schleimhaut an der hinteren und den Seitenwänden des Rectum. Die Geschwulst ist gut beweglich auf der Unterlage, hat einen circa 1 Cm. hohen, derben Rand mit erweichtem Centrum, das leicht blutet. Untersuchung schmerzhaft.

Operation am 24. December.

Spaltung der Haut in der Mittellinie zwischen Coccyx und Anus, Umschneidung des Anus, die eine kleine Verlängerung des Schnittes nach vorne ausmacht. Durchtrennung der Musculatur und Präparation des Rectums bis oberhalb der Geschwulst. Quere Trennung im Gesunden. Anheftung der Schleimhaut an die Haut durch 4 Nähte. Jodoformgazetamponade.

Der Heilungsverlauf bietet nichts Abnormes. Genauere Daten leider nicht erhältlich.

Status am 13. Juni 1889. Patient war seit der Operation stets gesund. Stuhlgang ist jedoch stets unwillkürlich abgegangen. Am Anus sieht man normale Rectalschleimhaut; in der Umgebung keinerlei Verdickung oder verdächtige Stelle. Der Finger fühlt überall normale Verhältnisse.

Status am 6. Juni 1890. Patient konnte in den letzten Monaten den Stuhl gar nicht mehr halten. Analöffnung klaffend, in derselben wölbt sich ein von normaler Schleimhaut überzogener Tumor vor. Der Finger stösst auf einen von harten, glatten, unregelmässigen Knollen gebildeten Tumor, der eine Stenose bildet. In der rechten Leiste nussgrosse, etwas empfindliche, wenig bewegliche Drüsen. Eine Radicaloperation erweist sich bei genauer Untersuchung in Narkose als unmöglich wegen ausgedehnter Verwachsungen mit dem Knochen. Es wird ein Anus praeternaturalis angelegt, der gut functionirt.

19. B...., Franz, 42 Jahre alt.

Anamnese vom 17. Januar 1889.

Seit Mai 1888 hat Patient öfters unangenehmen Stuhldrang, der während 3—4 Wochen sehr heftig war, dann etwas nachliess, aber nie ganz verging. Seit einigen Wochen hat Patient Blut im Stuhl, in verschiedener Menge auftretend. Patient hat etwas Schmerzen im Mastdarm, nicht besonders hervortretend beim Stuhlgang; Exurese erschwert. Patient kann manchmal während des ganzen Tages kein Wasser lassen. Letztere Erscheinung seit 7 Wochen. Gewöhnlich geht der Urin nur mit dem Stuhl ab.

Status am 15. Januar 1889. Patient sieht gut aus, nur etwas blass. Struma. Abdomen etwas aufgetrieben, multiple kleine Drüsen in der Leiste. Dickdarm und S Romanum mit Koth gefüllt. Am After äussere Hämorrhoiden, 2—3 Cm. oberhalb der Prostata kommt man auf eine wallförmig vorragende Geschwulst, die die ganze Circumferenz des Mastdarms einnimmt. Sie hat derbe Consistenz, unregelmässige Oberfläche und in der Mitte eine Oeffnung, durch die nur die Spitze des Fingers passiren kann. Auf dem Kreuzbein scheint sie beweglich, vorn sitzt sie fest auf. In Narkose wird jedoch die Beweglichkeit derselben festgestellt.

Operation am 22. Januar 1889.

Incision in der Mittellinie bis etwa 15 Cm. oberhalb des Anus. Entfernung des Coccyx und des unteren Endes des Sacrum. Dabei wird der Kanal eröffnet und sofort mit Jodoform eingepulvert. Das Rectum wird freigelegt. Viele Stränge, in denen sich auch kleine Drüsen finden, werden weit aussen umschnitten. Die Arteria sacralis media fällt dabei in den Schnitt und wird unterbunden. Bei der weiteren Loslösung des Darmrohres oberhalb des Tumors wird das Peritoneum eröffnet, aber gleich wieder genäht. Die carcinomatöse Partie wird oben und unten doppelt zusammengeschnürt und excidirt. Die beiden Darmtheile werden dann zusammengenäht, zuerst die vordere, dann die hintere Wand. Jodoformgazetamponade.

Der Stuhl wird 3 Tage ganz hintangehalten. Es bildet sich bald eine Nekrose des Darms und ein Anus praeternaturalis, da die Naht nicht hält. Im Verlauf der Heilung werden die Darmlumina genähert, zeigen aber keine Neigung, zusammenzuwachsen. Anfangs März steht Patient auf und geht herum. Sitzbäder. Da die Wunde sich nur langsam schliesst, wird die Continuität des Sphinkters durch eine elastische Ligatur getrennt. Patient wird am

16. März in Heilung entlassen. Es bildete sich im Niveau der Steissbeintrennung eine starke narbige Strictur, die am

25. October 1889 operativ beseitigt wird.

Infolge dieser Plastik kann Patient den Stuhl ohne Beschwerde lassen. Es besteht aber noch eine unbedeutende Incontinenz.

20. J..., Elisabeth, 54 Jahre alt.

Anamnese vom 28. Februar 1889.

Patientin klagt seit 1 Jahr über Kreuzschmerzen. Seit 3—4 Wochen verspürt Patientin Schmerzen in der Analgegend, die sie als Brennen bezeichnet. Es soll auch einmal eine Blutung eingetreten sein. Patientin

behandelte sich mit Salben. Die Schmerzen nahmen zu, traten bei der Defäcation und beim Sitzen auf. Diarrhöen sollen seit ½ Jahr bestehen.

Status am 28. Februar 1889. Am Anus eine incomplete Mastdarmfistel. Bei der Digitaluntersuchung kommt man auf einen Tumor der hinteren und linken Wand. Er ist nach oben leicht abzugrenzen, sitzt der Unterlage pilzförmig auf, sein Centrum ist erweicht, seine Randpartien derb. Auf der Unterlage ist er durchaus verschieblich. Der Sphinkter ist nicht an der Geschwulst betheiligt. Die Palpation der Geschwulst ist schmerzhaft. Die Grösse entspricht einem kleinen Apfel; sie sitzt in der Schleimhaut.

Operation am 2. März 1889.

Hinterer Längsschnitt in der Mittellinie mit Resection des Steissbeins in seiner Totalität. Spaltung des Sphinkters nach hinten und Freilegung des Rectum. Die kleinapfelgrosse Geschwulst wird mühsam herauspräparirt, der Sphinkter muss dabei zum grossen Theil excidirt werden. Die Geschwulst adhärirt fest mit der hinteren Vaginalwand, die auf eine kurze Strecke mit excidirt wird. Das Loch in der Vagina wird einfach unterbunden. Die venöse Blutung wird mit Jodoformgaze gestillt, Anheftung der Mucosa an die Haut. Ringsherum Jodoformgazetamponade. Thymolgazeverband.

3. März. Temperatur 38,8. Wunde belegt, sieht sonst gut aus (? der Verf.). Jodtinctur.

Die nächsten Tage konnte Patientin, wie man aus der Krankengeschichte schliessen muss, nicht häufig genug verbunden werden. Das Fieber hielt an.

9. März. Starke Diarrhöen, besonders Nachts. Patientin ist schwach.

11. März. Erbrechen und Diarrhoe.

16. März. Patientin bricht unaufhörlich, behält nichts bei sich. Puls klein, frequent.

17. März Exitus. Sectionsbefund unbekannt.

21. K....., Johann, 76 Jahre alt.

Anamnese vom 14. Juni 1889.

Vor 1 Jahr zum ersten Mal Blut im Stuhl. Im October 1888 eine starke Blutung, die sich nach 1 Jahr wiederholte. Seither oft Abgang von Schleim und Blut. Patient leidet eher an Obstipation. Mutter hat ein Carcinoma nasi gehabt.

Status vom 14. Juni 1889. Am After nichts Abnormes. Bei der Untersuchung per rectum kommt man circa 4 Cm. über dem Analrand an eine derbe zerklüftete Geschwulst, welche in Form einer grossen Platte am vorderen und seitlichen Umfang des Rectum so hoch emporgeht, dass die obere Grenze nicht mit dem Finger erreichbar ist. Hintere Wand frei. Der Rand der Platte ist höckerig, derb, der Grund unregelmässig, vertieft. Keine Drüsenschwellungen der Leiste. Das S Romanum deutlich zu fühlen, offenbar angefüllt. Abdomen etwas aufgetrieben, aber nicht gespannt. Patient sieht etwas blass aus.

Operation am 25. Juni 1889.

Incision vom Anus aus etwas schräg nach links empor an der Seite des Coccyx hingehend. Sphinkter und Anfang des Rectum werden ge-

spalten, Rectum wird freigelegt, mitsammt den erkrankten, dem Rectum adhärenten Drüsen und der ganze Tumor zuerst am Analrand, dann oben excidirt. Es geht ein Stiel erkrankten Gewebes noch weiter hinauf, der hoch oben im Gesunden gelöst wird. Man sieht die normal erscheinenden Lappen der Prostata. Oberhalb derselben ist in der Blasengegend eine Induration zu fühlen, die ohne Schwierigkeit von der Blasenwand gelöst wird. Das Rectum wird heruntergezogen, was nicht leicht geht, und mit dem Analrand vereinigt. Tamponade mit Thymol. Während der Operation wurde das Coccyx weggeschnitten. Hintere Wand vollkommen frei.

29. Juni. Tamponade wegen leichten Fiebers entfernt. Spülungen und Jodpinselungen. Die Wunde granulirt gut, ohne Neigung zur Narbenbildung.

Von diesem Tage an Temperatursteigerungen am Abend ohne nachweisbaren Grund. Puls bleibt auch noch bis Ende Juli frequent nach Absinken der Temperatur. 11. August. Patient wird entlassen mit noch nicht ganz geheilter Wunde, aber in befriedigendem Allgemeinzustand.

Status im December 1889. Die narbige Umgebung in der Höhe des abgeschnittenen Steissbeins ganz glatt. Dagegen am Analsaum ein bohnengrosser, harter Knoten. Abdomen sehr gross, Leber sehr gross, geht bis zur horizontalen Nabellinie. Im linken Lappen fühlt man seitlich einen transversalen Wall 10 Cm. lang. Im rechten Lappen einige harte Knoten; der ganze Lappen erscheint härter, wie normal. Hinten Stand der Leber nicht höher, als normal; auf der Seite dagegen reicht die Dämpfung bis zur 7. Rippe.

Operation am 20. December.

Der Recidivknoten wird mit dem Thermokauter abgetragen. Am 3. Tage wird Patient entlassen. Er erliegt dem Lebercarcinom im März 1890.

22. W..... B....., Margarethe, 56 Jahre alt.

Anamnese vom 10. Juli 1889.

Im März 1889 litt Patientin an Verstopfung. Seit Ende April Blut im Stuhlgang und auch in der Zwischenzeit Blutungen. Sie fühlt sich seit Monaten müde und matt. Schmerzen bei der Defäcation. Appetit gut. Sie hat an Körpergewicht bedeutend abgenommen.

Status am 12. Juli 1889. Patientin etwas blass. Atherom der Arterien. Varicen der unteren Extremitäten, keine Oedeme. Abdomen etwas aufgetrieben, keine abnormen Wiederstände zu fühlen. Keine Schwellung der Leistendrüsen. Am Anus eine Geschwulst von höckeriger Oberfläche, wie ein Papillom aussehend, von der Grösse einer Haselnuss. Per vaginam fühlt man gegen das Rectum hin eine gerade, noch mit der Fingerspitze umgreifbare Geschwulst in Form von 2 Längswülsten emporsteigend; in der Mitte zwischen denselben eine Furche; die obere Grenze scharf; die Schleimhaut der Vagina mit der Geschwulst beweglich und der Tumor in toto gegen das Becken verschieblich. Bei der Untersuchung per rectum zeigt sich die vordere Wand frei, nur links eine bohnengrosse Drüse, etwa 6—7 Cm. hoch. Der hintere Umfang ist von einer Geschwulst eingenommen mit aufgeworfenen Rändern und ver-

härtetem Grund, genau abgegrenzt. Die Geschwulst reicht bis an den Analsaum heran.

Operation am 12. Juli 1889.

Fixation der Geschwulst mit der linken Wand. Schnitt vom Analsaum circa 8 Cm. weit herauf. Schichtweise Trennung bis auf die Geschwulst. Präparation derselben, Abtragung mit der Schere und zwar so, dass die vordere Rectalwand im Zusammenhang bleibt, dass nur der hintere Theil der Analöffnung mit den durch die Haut gewachsenen Geschwülsten und die Seitentheile etwa 6 Cm. hoch abgeschnitten werden. Der obere Theil der Incision wird vernäht und dann der Rectumrand mit der Haut. Thymolgaze ins Rectum.

Da in den ersten Tagen Temperatursteigerungen auftreten, werden die Hautnähte, hinter denen sich eine Retention gebildet hatte, gelöst.

Der weitere Heilungsverlauf normal.

12. August. Entlassung in vollkommener Heilung.

Im October 1889 ist ihr Allgemeinzustand ganz gut. Inspection ergiebt eine stark gerunzelte, normal aussehende Schleimhaut, die etwas prolabirt. Narbe weich, glatt. Patientin kann dünnen Stuhl nicht lange zurückhalten, fühlt sich aber dadurch nicht weiter belästigt.

Im Juni 1890 vollkommenes Wohlbefinden. Ein geringer Prolaps ist vorhanden, der sie jedoch so wenig belästigt, dass sie keine weitere Prothese oder Correction wünscht.

23. A....., 44 Jahre alt.

Anamnese vom 31. October 1889.

Eine Schwester ist einem Carcinoma ventriculi erlegen. Seit 4 bis 5 Jahren hat Patient Blutungen im Stuhl bemerkt, aber ohne weitere Störungen, als unregelmässigen Stuhlgang. Seit 8 Tagen sind die Blutungen bedeutender. Die Function des Rectum scheint dem Patient seit einigen Wochen ungenügend zu sein, ohne dass er dieses Gefühl genauer definiren könne. Schmerzen hat Patient gar keine. Keine Störung der Exurese.

Status am 29. October 1889. Abdomen weich, Leber unverändert. S Romanum nicht fühlbar. Am Anus nichts Auffälliges. Bei der Digitaluntersuchung fühlt man unmittelbar über dem Analrand einen Tumor, an dessen obere Grenze man nur mit Mühe gelangt, ohne sie genau umschreiben zu können. Der Tumor hat wallförmige zerklüftete Ränder und derb-elastische Consistenz. Grund ebenfalls derb.

Operation am 9. November 1889.

Incision vor und hinter dem After in der Medianlinie. Excision des Coccyx. Spaltung der hinteren Rectalwand. Loslösung vorn von der Prostata geht leicht. Excision des Tumors so, dass der vordere Theil der Wand ganz wegfällt, während der hintere stehen bleibt. Naht des Rectum an den Analrand, trotz starker Spannung. Ringsum Tamponade mit Jodoformgaze. Die ersten Tage nur oberflächlicher Verbandwechsel.

15. November. Entfernung der Tampons, die erneuert werden. Suppositorien. Dabei hat Patient etwas erhöhte Temperaturen, ohne sichtlichen Grund. Die Naht von Haut und Mucosa hat nur theilweise gehalten. Die Wunde sieht gut aus.

27. October. Typisches Delirium cordis; Puls bis 200, ohne allgemeines Unwohlsein. Wunde dabei gut. Auf Digitalis Besserung, die nach Aussetzen wieder ausbleibt. Tinctura Strophanti hat keinen Erfolg.

16. December. 4,0 Bromkali. Besserung.

19. December Entlassung, da die Wunde fast geheilt ist. Gegenwärtig, Juni 1890, befindet sich Patient vollkommen wohl, hat keinerlei Klagen über seinen Zustand auszudrücken.

24. B....., Giovanni, 54 Jahre alt.

Anamnese vom 21. November 1889.

Patient hat vor 5 Monaten zum ersten Male Schmerzen beim Stuhl gehabt und bei stärkerem Pressen Blutabgang, der sich öfters wiederholte. Patient war eher obstipirt. Stuhldrang mit mangelhafter Entleerung. Der Schmerz tritt einige Minuten nach der Entleerung auf. Seit 3 Monaten Kreuzschmerzen. Patient ist mager geworden, fühlt sich sonst wohl. Er muss sehr oft Wasser lassen. Alle 2 Stunden circa Drang, aber keine Schmerzen.

Status am 19. November 1889. Bei der Untersuchung per rectum findet man die vordere Wand frei; auch links ist die Schleimhaut glatt. Prostata nicht wesentlich vergrössert. An der hinteren und rechten Wand ein tiefes Geschwür mit stark aufgeworfenen Rändern, 4 Cm. oberhalb des Anus beginnend, im hinteren Theil deutlich beweglich. Nach vorn rechts ist die Beweglichkeit weniger gross, da der derbe Tumorrand offenbar der Prostata adhärirt. Fläche höckerig, derb-elastisch. Keine Drüsenschwellungen der Leiste. Leber nicht vergrössert.

Operation am 29. November 1889.

Incision vor und hinter dem Anus in der Raphe. Excision des Coccyx. Rectum nach vorn und hinten gespalten zu Seiten des Tumors. Der Analrand wird durch 2 Massenligaturen von rechts nach links getrennt und seitlich an den Nates befestigt. Bei der Lösung des Tumors muss man, an der Prostata angekommen, die Geschwulst im Bereich der Samenblasen durchtrennen, welche ganz durchschnitten werden. Ziemlich weite Eröffnung des Peritoneums, keine Naht desselben. Hinten wird die Lösung durch eine Drüsenkette sehr erschwert. Nach circulärer Durchschneidung Naht auf beiden Seiten und vorn, wo das Rectum sich weit genug herabziehen lässt, was hinten nicht möglich ist. Jodoformgazetamponade.

30. November. Emphysem des Scrotum, Punction. Drainage.

1. December. Emphysem geht auf den rechten Oberschenkel über und auf die Bauchdecken, die so aufgetrieben sind, dass Patient Mühe hat, zu athmen. Keine Schmerzen im Bauch.

2. December. 3 Drainröhren in dem Oberschenkel, 2 an den Bauchseiten, 1 in dem Scrotum. Es entleert sich viel Luft, Puls frequent.

3. December. An der Wunde die Quelle des Emphysems nicht zu entdecken. Coffe'in.

4. December. Patient sehr aufgeregt, delirirt. Temperatur normal.

5. December. Beim Verbandwechsel Entleerung grosser Gasmengen aus dem Darm. Grosse Aufregung. Alkoholica. Patient will keine Nahrung nehmen.

6. December. 3 mal täglich Nahrungszufuhr durch die Nase. Patient erholt sich.

9. December. Am Sacrum verdächtige Hautröthung. Temp. 38,0.

12. December. Leichte Dämpfung des rechten hinteren Lappens mit abgeschwächter Athmung. Vor dem Sacrum findet man eine ausgebuchtete Höhle mit Eiter.

14. December. Dyspnoe. Kampher und Benzoë.

17. December. Auf der Lebergegend eine tympanitische Stelle. Knistern beim Athmen. Punction ergiebt nichts. Patient wird schwächer.

19. December Exitus. Offenbar war hinter dem Rectum eine Infectionsquelle, die das Emphysem verursachte und die ganze Erscheinungsreihe hervorgebracht hat. Dem Delirium tremens musste natürlich ein unheilvoller Einfluss zugeschrieben werden. Im Urin nie Jod nachweisbar.

25. H..., Mr.

Anamnese vom März 1890.

Patient ist seit 6 Monaten abgemagert und leidet an mannigfachen, unbestimmten Verdauungsstörungen. Es wurde zufällig, bei Gelegenheit einer Untersuchung der Prostata, ein Carcinoma recti in Form eines Geschwürs von 3 Cm. Länge und 5 Cm. Breite entdeckt, von dem aus sich ein derber, submucöser Zapfen aufwärts streckt. Es liegt auf der rechten Seite, circa 6 Cm. über dem Analsaum, ist beweglich.

Operation. Schnitt median, vom Analrand links seitlich am Steissbein empor. Isolirung des Rectum nach Incision der Musculatur. Es ist schwierig, den gegen das Sacrum emporziehenden, derben Strang gehörig zu isoliren und herunter zu ziehen. Erst dann wird das Rectum eröffnet und unter steter Controle mit der Hand der Krebs excidirt, der die rechte Seite bis zur Hinterwand einnimmt. Dann wird der Anus ganz gespalten, der obere Rectumtheil völlig nach unten gezogen und hier mit der Naht fixirt. Von hinten her werden Thymolgazetampons eingelegt, die 2 Tage später durch Salolpulver und Drains ersetzt werden.

Patient hat local eine ungestörte Heilung durchgemacht, aber nach anfänglichem Wohlbefinden höhere Temperaturen bekommen mit Schwellungen der Leber, welche einen Leberabscess annehmen liessen. Nachdem durch den Stuhl sich ein Quantum Eiter entleert hatte, trat Abschwellung ein. Das Fieber fiel ab und Patient befindet sich gegenwärtig ganz wohl, ist vollständig geheilt. Er war auswärts operirt worden und der Behandlung seines Arztes überlassen worden.

B. Andere Methoden.

26. B....., Johann, 70 Jahre alt.

Anamnese vom 16. December 1872.

Patient bemerkte zuerst im August 1872 Schwierigkeiten beim Wasserlassen. Angeblich infolge des starken Drängens zeigte sich eine kleine Geschwulst im After, und bald stellten sich auch Schmerzen beim Stuhlgang ein mit Blutabgang, was seither constant blieb.

Status am 17. December 1872. Blase bis fingerbreit unter dem Nabel gefüllt, nicht gespannt, nicht schmerzhaft. In der Leiste einige kleine, harte Drüsen. Am After zeigt sich ein haselnussgrosser, markig aussehender, excoriirter Auswuchs mit verschiedenen Ekchymosen; daneben ein kleinerer. Der äussere Umfang des Anus ist frei. Der Finger

gelangt nicht in das Rectum, dessen hintere Wand normal, dessen vordere Wand dagegen eine zerklüftete, an den Rändern harte Neubildung zeigt, an deren oberer Grenze der Finger gerade noch hinreichen kann. Seit circa 6 Jahren kann Patient das Wasser nur in kraftlosem Strahl lassen.

Operation am 20. December 1872.

Ovaläre Umschneidung des Afters, das Rectum wird rings abpräparirt und allmählich vorgezogen. Blutung ziemlich stark. Nachdem das Rectum genügend vorgezogen war, wurden 4 Suturen gelegt, dann unterhalb das Rectum abgetragen und die Blutung der Schleimhaut durch zahlreiche Hülfsnähte gestillt. Nur im vorderen Winkel keine Naht, sondern Tamponade mit einem Schwamm (Verdacht auf Verletzung der Harnröhre), der später durch Gaze ersetzt wurde. Verband mit Phenylglycerinwatte.

Nachmittags ziemlich starke Schmerzen und Stuhldrang. Es ging wenig Stuhl ab. Keine Nachblutung. Abends Katheterismus.

21. December. Patient fühlt sich ziemlich wohl, kann jedoch nicht spontan uriniren. Abends geringe Schmerzen bei Druck auf die Bauchdecken. Puls etwas frequent. Brechreiz und 3 mal Erbrechen. Temperatur 39,4.

22. December. Brechreiz dauert fort. Stuhldrang. Tympanitis. Schmerzen im Abdomen auf Druck. Exsudat im Peritoneum nicht nachweisbar. Nachmittags wieder Erbrechen. Temperatur Abends 39,6. Druckempfindlichkeit stärker, Tympanitis ebenfalls, ziemlich bedeutende Dyspnoe. Geringes Exsudat. Puls sehr klein, frequent. Der Zustand verschlimmert sich trotz der Excitantien.

23. December Morgens tritt der Exitus ein.

Die Section ergiebt eine Phlegmone des Beckenbindegewebes und eine fibrinös-suppurative Peritonitis. Eine Oeffnung im Peritoneum nicht zu finden.

27. Z....., Elise, 62 Jahre alt.

Anamnese vom 9. Januar 1879.

Mitte December 1878 verspürte Patientin beim Stuhlgang heftige Schmerzen im Rectum. Sie leidet seit 14 Tagen an Diarrhoe; bei deren Eintritt wurden die Schmerzen noch intensiver. Zugleich öfter Frostgefühl, was sie veranlasste, viel auf dem Ofen zu sitzen. Die Wärme bewirkte oft bedeutende Linderung der Schmerzen. Seit dem Auftreten derselben hat sie auch schwärzliches Blut im Stuhl bemerkt. In den letzten Tagen kein Blut mehr. Seit 1 Jahr Neigung zu Diarrhoe.

Status am 13. Januar 1879. Patientin ist eine ziemlich kräftige Frau. Thorax gut entwickelt. Abdomen weich, Bauchdecken schlaff, nicht schmerzhaft auf Druck. In den Leistenbeugen, links entsprechend den Cruraldrüsen, rechts dem vorderen Leistenring, bis haselnussgrosse, ziemlich derbe Anschwellungen, ohne Druckempfindlichkeit, beweglich. An den unteren Extremitäten Varicen. Die Untersuchung per vaginam ergiebt: Portio verstrichen, Fornix vaginae mit dem unteren Uterinsegment deutlich beweglich. An der hinteren Wand der Vagina findet man eine längliche Geschwulst, dem Verlauf des Rectums entsprechend, von derber Consistenz. Die Vaginalschleimhaut ist über dem Tumor faltbar.

Der Anus ist ganz frei. — Beim Einführen des Fingers in das Rectum fühlt man unmittelbar über dem Saum des Anus in der vorderen Wand eine circa 1 Cm. hohe, feste Geschwulst, nach rechts gelagert, nach links kaum die Mittellinie überschreitend, von der Grösse eines Fünffrankenstückes, mit stark vorragenden Höckern, ungleich hohen Rändern und einem tiefen, kraterförmigen Ulcus in der Mitte. In der Höhe von circa 6 Cm. lassen sich die in Vagina und Rectum liegenden Finger in Berührung bringen. Die Geschwulst ist durchaus beweglich. Dammhaut über derselben verschieblich, obgleich die Geschwulst rechts vom Damm aus zu fühlen ist. An der Hinterwand des Rectum, etwas nach rechts hin, fühlt man eine pflaumengrosse, harte, etwas bewegliche Drüse, so hoch, dass man sie mit den Fingern gerade noch umschreiben kann. Von derselben abwärts lässt sich gegen die Geschwulst zu ein höckeriger, breiter Strang mit einigen Knötchen bis in die Geschwulst hinein verfolgen.

Operation am 18. Januar 1879.

Schnitt von der Vulva gegen den Anus zu. Die hintere Scheidenwand wird zum Theil excidirt, indem ein Y-förmiger Theil derselben entfernt wird; vom Rectum wird, dem Sitz des Tumors entsprechend, der rechte Theil excidirt und zwar so, dass nur ein Theil der linken hinteren Wand übrig bleibt, während die linke vordere mit entfernt wird. Es wird um das kranke Gewebe herum ziemlich weit im Gesunden operirt, so dass das excidirte Stück die Grösse eines Quadrats mit 5 Cm. langen Seiten erreicht. Nach der Excision des Tumors wird der Strang, der von der weiter oben fühlbaren Drüse nach unten zieht, gelöst und mit der Drüse entfernt. Darauf werden die Nähte besorgt. Die Scheidenwandstücke werden direct vereinigt. In das periproctale Gewebe werden 2 Drains eingelegt. Der Schnitt im Damm mit Seidennähten vereinigt. Drainröhren ragen hinter dem Anus hervor. Blutverlust war kein grosser. Carbolglycerinverband und T-Binde.

18. Januar. Abends Patientin unwohl. Frösteln und Erbrechen. Borwasserirrigation.

19. Januar. Patientin bedeutend wohler. Kein Erbrechen. Vagina und Rectum werden fortan 3—4 mal mit Borwasser gereinigt.

26. Januar. Drains entfernt. Nähte haben durchgerissen. Patientin hat heute Stuhlgang.

27. Januar. Wieder Stuhlgang, ohne Schmerzen.

29. Januar. Patientin hat Stuhl, ohne dass sie es merkt.

1. Februar. Normaler, fester Stuhl, der sich durch Drang anzeigt.

12. Februar. Patientin steht auf.

17. Februar. Patientin wird entlassen mit der Weisung, sich in 6 Wochen wieder zu zeigen. Die Wunde des Rectums zeigt einen leichten Prolaps der hinteren Rectalwand, sonst glatt. Wundfläche schön granulirend. In beiden Leisten kleine knollige, prall-elastische Drüsen. Befinden ganz gut. Sie hat festen Stuhl und giebt an, dass ihre Darmfunctionen ihr ganz normal scheinen.

Status am 19. April 1879. Patientin stellt sich im besten Wohlsein vor, klagt über keine Beschwerden, ausser dass sie bei ungeeigneter Nahrung den Stuhl nicht halten könne. Winde kann sie gewöhnlich zurückhalten.

Bei der Localuntersuchung zeigen sich die Verhältnisse sehr ähnlich denjenigen eines hohen, unregelmässigen Dammrisses. Der untere Rand der Rectovaginalwand ist nach unten concav, ziemlich derb. Die Vagina und noch viel mehr die vordere Rectalwand ragt wulstig über denselben hervor. Die Portio vag. steht normal. Durch den Levator ani kann das untere Ende des Rectum nicht nur gehoben, sondern auch fühlbar verengt werden. Von Recidiv ist gar nichts zu fühlen. An der rechten Seite, hinter der Rückwand des Rectum, wo die Drüsen excidirt worden sind, ist noch eine etwas derbe, diffuse Schwellung der Gewebe zu constatiren.

Status am 17. Juni. Patientin befindet sich wohl, ist nur belästigt durch einen nicht ganz unbedeutenden Prolaps der vorderen Scheidenwand. Auch die hintere Rectalwand ist nicht unbedeutend prolabirt. Das Septum rectovaginale ist solid vernarbt. Nur ist an demselben ein kaffeebohnengrosser Knoten zu fühlen. Derselbe wird durch eine elastische Ligatur abgeschnürt.

23. Juni. Der Knoten durch den Faden abgelöst. Es wird dessen Unterlage, die noch zweifelhaft erscheint, mit dem Thermokauter behandelt und Patientin entlassen.

Status am 14. Juli. Die Wunde ist, bis auf einige Granulationen, total verheilt. Keine Spur von Recidiv. Perineoplastik in Aussicht genommen.

Status am 24. November. Am Rectum keine Spur von Recidiv. Festen Stuhl kann Patientin zurückhalten, flüssigen nur beschränkte Zeit. Winde gehen unwillkürlich ab. Patientin ist durch die vorfallende hintere Vaginalwand am meisten belästigt.

Status am 21. Februar 1880. Bei der Rectaluntersuchung fühlt man hinter der intacten Schleimhaut, allem Anschein nach der rechten vorderen Hälfte des Rectum aufsitzend, eine knollige, unregelmässige Geschwulst, ein unterer Knollen von der Grösse einer Wallnuss, ein oberer von der doppelten Grösse einer Kirsche, hart, unregelmässig. Die Grenze nach oben und aussen ist nicht ganz sicher festzustellen. Die Geschwulst ganz unbeweglich, reicht mit dem unteren Ende bis an die Spitze des Steissbeins, das noch gut beweglich ist.

Operation am 30. März 1880. Es wird ein Schnitt auf der Rückfläche des Sacrum geführt, der sich in der Mittellinie von der Spitze des Steissbeins etwa 10 Cm. nach oben erstreckt. Periost und Muskelansätze werden beiderseits vom Steissbein losgelöst und letzteres resecirt. Nach Stillung der Blutung, die namentlich aus der Art. sacralis media ziemlich intensiv ist, sieht man eine harte knollige Masse vor sich, welche sich nach oben und nach der rechten Seite zu erstreckt und dem Sacrum ganz fest aufsitzt. Da es nicht möglich ist, die Rectalschleimhaut ganz von den Knollen zu lösen, so wird die hintere Rectalwand in ganzer Höhe von unten an mit der Schere gespalten. Mit Elevatorium und Resectionsschere gelingt es nun, den grössten Theil des der Vorderfläche des Sacrum aufsitzenden Knotens mit grosser Mühe zu entfernen, indessen bleibt nach oben noch Carcinommasse zurück, welche nur durch Resection des Sacrum zu entfernen wäre. Die ziemlich intensive Blutung aus der Wundhöhle hinter dem Rectum wird durch Tamponade gestillt. Nachdem nun noch die Rectalwand durch einige Nähte mit der äusseren Haut

vereinigt worden war, wird die Wunde mit Borwasser ausgespült und mit Carbolglycerinwattetampons, die von Carbolgaze umgeben werden, ausgestopft. Darüber Benzoëwatte und als Verband T-Binde.

30. März. Starke Schmerzen, kein Erbrechen, keine Bauchschmerzen. Verband stark durchblutet.

31. März. Oberflächlicher Verbandwechsel. Abends Temperatur 38,4. Tinct. opii gtt. XXX.

1. April. Verbandwechsel. Wunde zeigt an einzelnen Stellen Beläge.

2. April. Gazestück in der Tiefe der Wunde heute entfernt. Verband riecht. Wundhöhle mit Bor ausgespült; die belegten Stellen mit Jod gepinselt. Retentio urinae. Katheterismus.

4. April. Retentio urinae geschwunden. Kein Stuhlgang. Opium. Wunde noch belegt.

5. April. Schmerzen in den Beinen. Appetit gering. Aus der Wunde einige Kothbällen entfernt. Patientin leidet an häufigem Harndrang. Opium.

6. April. Entfernung der Nähte.

10. April. Allgemeinbefinden gut. Täglich beim Verbandwechsel ein Bad.

12. April. Etwas Kopfweh.

Status idem am 13. April. Im Urin ziemlich viel Albumen, starker Bodensatz.

14. April. Brennen beim Urinlassen, Harndrang.

19. April. Urin noch trübe, viel Albumen, hohe Pflasterepithelien, saure Reaction. Abnahme der Kräfte.

21. April. Schmerzen der linken Brust. Objectiv nichts. Urin: Ziemlich viel Albumen.

24. April. Urin klar. Wunde gut. Appetit gering.

27. April. Allgemeinbefinden besser. Temperatur normal.

6. Mai. Allgemeinbefinden gut. Patientin geht selbst aus dem Bett ins Bad.

17. Mai. Patientin steht seit einigen Tagen auf, wird heute entlassen. Wunde bis auf eine kleine Stelle schön vernarbt. Allgemeinbefinden gut. Auf der rechten Seite des Sacrum noch eine haselnussgrosse Geschwulst zu fühlen.

Weitere über die Patientin eingezogene Nachrichten ergeben, dass sie im October 1880 unter grossen Leiden dem Recidiv erlegen ist.

28. W...., Andreas, 59 Jahre alt.

Anamnese vom 30. November 1881.

Patient will vor 2 Jahren einen erbsengrossen Knoten am After bemerkt haben. Von diesem Knoten aus soll sich eine Anschwellung rings um den After gebildet haben, die seit August ihn belästigt, beim Stuhlgang und namentlich Abends schmerzhaft ist. Er litt den Sommer durch an Blutabgang mit dem Stuhl, Stuhlgang stets retardirt. Exurese normal. Appetit gut. Ein Bruder ist an Carcinoma ventriculi gestorben.

Status am 4. October 1881. Patient ist kräftig, aber mager, sieht durchaus nicht kachektisch aus. Lungenemphysem. In beiden Leisten multiple, kleine Drüsen. Abdomen weich, Leber nicht vergrössert, nicht auf-

fällig resistent. An der rechten unteren Extremität Varicen. Die Gesässspalte ist vom Anus aufwärts 7 Cm. weit, in einer Breite von 5 Cm. von einer Neubildung eingenommen, welche scharf begrenzt, von derber Consistenz in der grössten Ausdehnung ulcerirt ist, bedeckt von zahlreichen Excrescenzen, aus und zwischen welchen sich weissliche Zapfen ausdrücken lassen. Die Neubildung erstreckt sich etwa 3 Cm. hoch an der Rückwand ins Rectum hinein, ist deutlich beweglich. Das Rectum sonst normal. Keine Drüsenschwellungen der Excavatio sacri.

Operation am 5. October 1881.

Die Neubildung wird convex umschnitten und von oben her aus dem Fettgewebe losgeschält. Am After wird der Sphinkter und allseitig 1 Cm. Schleimhaut mitgenommen. Haut und Schleimhaut werden seitlich vereinigt, so gut es geht, der obere Theil der Wunde gegen das Steissbein bleibt unvereinigt. Chlorzinkirrigation, Jodoformwatteverband.

9. October. 2 mal Stuhlgang.

15. October. Wundverlauf gut.

20. October. Rasche Wundheilung von diesem Tage an.

26. October Entlassung.

Patient geht heim, soll zu Hause weiter behandelt werden. Wunde bedeutend verkleinert. Seit dem 18. October kein Stuhl mehr. Der Verschluss der Analöffnung wird durch den Levator ani besorgt. Sein Rand ist bei der Einführung des Fingers gut zu fühlen.

Im April 1882 bildete sich ein Drüsenrecidiv der linken Leiste, das im Mai auswärts einem Exstirpationsversuch unterworfen wurde.

Status am 24. Juli 1882. In der linken Leiste ein kraterförmiges Geschwür von 6—7 Cm. Durchmesser mit schwarzem Belag. Die Ränder sind derb, infiltrirt bis weit in das gesunde Gewebe hinein. Ringsum die Haut verwachsen mit dem darunterliegenden Tumor. Am Rectum ein taubeneigrosser, mit der Haut verwachsener Knoten an der linken Seite des Anus. Die Operation wird bei der Grösse des Drüsenrecidivs nicht empfohlen.

Patient erliegt seinem Leiden nach einigen Monaten.

29. S....., Frl., 66 Jahre alt.

Anamnese vom 11. Februar 1882.

Im Alter von 30 Jahren Fractur der Wirbelsäule in Heilung mit Verkrümmung ausgehend. Vor 1 Jahr bemerkt Patientin Blutungen, aus dem After stammend, zuerst nur in der Ruhe, dann auch beim Stuhlgang selbst. Manchmal ein unangenehmes Ziehen im Mastdarm. Patientin hat jetzt öfters Stuhldrang. Appetit gut, doch ist Patientin abgemagert und bleich geworden.

Status am 11. Februar 1882. Anämische, abgemagerte Patientin. In der rechten Leiste mehrere derb-elastische Drüsen, einige auch links. Am linken Bein etwas Oedem um die Malleolen. Im Abdomen keine auffällige Resistenz. Ekzem der Analgegend. Auf der rechten Seite des Anus eine stark eigrosse Geschwulst, an der Basis etwas eingeschnürt, unregelmässig, in der grössten Ausdehnung ulcerirt, stellenweise mit blaurother Verfärbung und schwarzgrünem Belag. Vom Analsaum ist nur der hintere linke Quadrant frei, auf der rechten Seite erstreckt sich der

Tumor circa 8 Cm. hoch empor; an der vorderen Wand reicht er höher, an der hinteren weniger hoch empor. Er ist nach den Seiten hin ganz beweglich und lässt sich rings umgreifen. Auf der rechten Seite ragt bis in das hintere Drittel der grossen Labie ein unregelmässiger Zapfen vor, nahe bis zum Schambogen, jedoch nicht mit ihm zusammenhängend. Im Rectum endigt der Tumor mit einem zerklüfteten, derben Kamm. Bei der vaginalen Untersuchung fühlt man an der Hinterwand einen derben Zapfen, über dem die Mucosa nicht mehr beweglich ist. Es scheint eine Ulceration zu bestehen. Genauere Untersuchung wegen des straffen Hymen nicht möglich.

Operation am 15. Februar 1882.

Der Tumor wird umschnitten. Der Schnitt reicht vorn bis in die Vagina, hinten bis zum Analsaum; von der Haut der rechten Hinterbacke wird viel mehr, wie von der der linken, dabei entfernt. Schnitt oval. Links hinten bleibt ein 1 Cm. langes Stück des Analsaumes bestehen. Fast die ganze hinter Vaginalwand wird mit entfernt. Blutung mässig. Jodoformgazeverband.

16. Februar. Patientin muss katheterisirt werden, ist etwas benommen. Gegen Abend will sie keine Nahrung nehmen. 38,0 Temperatur. Jodoform entfernt und durch Carbol ersetzt. Nachts sehr unruhig.

17. Februar. Patientin sehr benommen, reagirt wenig. Im Urin viel Eiweiss, Cylinder. Geringe Menge Jod. Der Zustand lässt sich durch alle angewandten Hülfsmittel nicht bessern und Patientin erliegt nach einigen Tagen der Jodoformintoxication, die sich mit Sicherheit nachweisen lässt.

30. Ch....., Antoine, 52 Jahre alt.

Anamnese vom 5. November 1883.

Starke tuberculöse Belastung. Im März 1883 trat bei ihm das Gefühl auf, als ob er einen Fremdkörper im Anus hätte. Daher oft Stuhldrang ohne Defäcation. Dabei keine eigentlichen Schmerzen. Anfangs April traten beim Stuhlgang und spontan kleine Blutungen auf. Obstipation. Im Mai Erschwerung des Harnlassens, die ab und zu für kurze Zeit auftritt und dann wieder verschwindet. Schmerzen treten auf und nehmen zu. Sie sind anfangs nur in der Aftergegend localisirt, strahlen aber seit Juni auch in beide Beine aus. Defäcation wird schwieriger. Blutverlust hat sich in stärkerem Maasse eingestellt.

Status am 5. November 1883. Patient sieht etwas anämisch aus. Zunge belegt. Brustorgane normal. Leber nicht vergrössert, Abdomen nicht aufgetrieben. S Romanum mässig gefüllt, deutlich zu fühlen. Kein Oedem der Beine.

Unmittelbar über dem Analsaum fühlt man eine Geschwulst, welche den ganzen linken vorderen und hinteren Umfang des Rectum einnimmt, aber die rechte Wand frei lässt. Die Geschwulst hat die Höhe von etwa 4 Cm., hat stark aufgeworfene Ränder von höckerig unregelmässiger Form und einen vertieften Grund. Der Tumor scheint gegen die Unterlage mit Ausnahme der Richtung gegen die Prostata zu ganz beweglich zu sein. An der Prostata ist zunächst nichts Krankes wahrzunehmen.

Operation am 12. November 1883.

Steinschnittlage. Schnitt rings um den Anus, 2 Cm. von demselben

entfernt. Dann wird das Rectum an seiner äusseren Fläche abgetrennt und bis zur Prostata gelöst. Der Mastdarm wird in der Höhe der gesunden Schleimhaut gefasst und unterhalb derselben der kranke Theil abgetragen, so dass die Schleimhaut etwa 2 Cm. oberhalb des Ulcus abgetrennt wurde. Nachdem alle Unterbindungen gemacht sind, wird die Mastdarmschleimhaut an den Schliessmuskel herabgezogen und direct an die Hautwunde rings angenäht. 2 Drain werden vor und hinter dem Rectum eingeführt. Verband von Krüll in Umhüllung von Jodoformgaze. Darüber Sublimatkrüll, Mooskissen, Binde.

13. November. Drains entfernt. Patient wird katheterisirt. Leichte Blutung. Abends Temperatur 39,1.

16. November. Wenig schleimige Fäces in dem Verband. Kein Fieber.

20. November. Stechen auf der linken Seite. Wunde gut.

21. November. Schmerzen im Abdomen, das auch auf Berührung empfindlich ist. Gegen Abend sind dieselben verschwunden. 2 mal Natr. salicyl. 2,0 und dann 2 stündlich 1,0. Temperatur 38,7.

22. November. Das Rectum mit Kothballen gefüllt, die durch eine Sublimatirrigation herausgespült werden. Verband wird gewechselt, wenn Patient Drang zum Stuhl hat (4 mal).

23. November. Belegte Stellen werden gejodet. Salicyl wird fortgesetzt, harte Kothballen im Verband.

28. November. Patient steht auf.

1. December. Stuhl frequent, flüssig. Sitzbäder.

3. December 1883 Entlassung. Patient giebt an, dass er, wenn Defäcation eintreten soll, ein spannendes Gefühl im Abdomen habe. Eine Retention der Massen unmöglich. Allgemeinbefinden gut. Wunde fast zugeheilt.

Status am 6. März 1884. Am Rectum keine Verhärtung, kein Prolaps. Anus etwas weit. Schleim geht mit den Winden unwillkürlich ab. Den Stuhlgang kann er nur kurze Zeit zurückhalten. Verdauung ziemlich in Ordnung. Vor einiger Zeit leichte Diarrhöen. Patient hat an Kräften zugenommen.

Status am 21. April 1884. Bei der digitalen Untersuchung fühlt man den Längsschnitt in der Hinterwand des Rectum als Narbe. Schleimhaut überall normal, keine Verdickungen. Es besteht ein geringer Prolaps der Schleimhaut. Er kann den Stuhlgang wohl etwas, aber nicht lange zurückhalten. Diarrhoische Stühle fliessen spontan ab.

Status am 13. Juli 1887. Patient hat in den letzten Jahren öfters Diarrhöen. April 1887. Hier und da stechende Schmerzen im Rectum, etwas Blut im Stuhlgang. Dazu ausstrahlende Schmerzen im linken Ischiadicus. Alle diese Symptome sind in der letzten Zeit hochgradiger geworden. Die hintere Rectalschleimhaut ist 2 Cm. lang prolabirt. An der Innenseite des Prolapses eine flache Ulceration. Vorn gegen die Prostata zu einige kleine, unregelmässige Knötchen in der Darmwand. Diese verdächtigen Stellen werden mit dem Thermokauter abgetragen.

Status am 17. Februar 1888. Patient fühlte sich fortan leidlich wohl, nur waren die Schmerzen immer noch nicht ganz verschwunden. Mitte Januar 1888 spürt er wieder Stiche im After, die ihn sehr quälen und continuirlich da sind. Diarrhöen sind nicht vorhanden. Fäcalmassen

sind wieder manchmal mit etwas Blut vermischt. Allgemeinbefinden und Appetit ungestört.

Abdomen weich, schmerzlos. Leber und Milz nicht vergrössert. In der Analgegend sieht man zwei röthliche Wülste, deren hinterer mit glatter Schleimhaut bedeckt ist, deren vorderer eine zerklüftete Bedeckung zeigt. Beide sind schmerzlos, der hintere weich und glatt, der vordere härter. An dem vorderen Wulst eine centrale Oeffnung; durch dieselbe gelangt man mit dem Finger in eine kleine, etwa wallnussgrosse Höhle, die mit höckeriger Wand ausgekleidet erscheint und nicht schmerzhaft ist. Zwischen dieser Höhle und dem hinteren Schleimhautwulst der Eingang ins Rectum, dessen hintere Wand ganz glatt ist. 4 Finger breit über der Analöffnung ein circulär verlaufender, von glatter Schleimhaut überzogener Strang. Leistendrüsen beiderseits geschwollen und schmerzlos. Die retroperitonealen Drüsen können wegen der Spannung nicht gefühlt werden.

Operation am 21. Februar 1888.

Excision der vorderen Rectalwand, in welcher ein mit Prostata und Urethra verbundener Krebsknoten liegt. Bei der Loslösung tritt ein Längsriss in der Urethra ein. Die hintere Hälfte der Prostata muss mit entfernt werden (Operateur: Dr. Lardy, I. Assistenzarzt). Es wird ein Verweilkatheter eingelegt. Wunde wird mehrmals täglich verbunden und oft gejodet. Später wurde Salol aufgestreut, das eine anästhesirende Wirkung zu haben schien.

Der Katheter wurde bis Ende März nur zum Wechseln entfernt. Von da an konnte Patient das Wasser zum grössten Theil per urethram lassen.

16. April Entlassung. Die Wunde ist fast geheilt. Sie scheint mit ganz gesunden Granulationen bedeckt zu sein. Leichte Incontinenz.

Verlauf. Seither soll sich Patient nie wieder ganz erholt haben. Einige Wochen nach seiner Entlassung trat Verschlimmerung ein. Ein locales Recidiv führte am 20. Mai 1889 den Exitus herbei.

31. G..., Anna, 56 Jahre alt.

Anamnese vom 4. Februar 1886.

Im October 1885 spontan Schmerzen im Perineum und Brennen im After beim Stuhlgang. Letzterer sehr unregelmässig, öfters mit Blutstreifen. Es trat am Damm eine Geschwulst auf, die bis zu Apfelgrösse anwuchs. Patientin nahm öfters Abführmittel, um den Stuhl zu verflüssigen, der dann weniger schmerzhaft war; auch ass sie weniger, um die Defäcation zu beschränken. Das Blut haftete immer nur äusserlich an den Fäces. Die Geschwulst am Perineum verschwand auf Salbeneinreibung, ohne Eiterung (?). Ende December 1885 bemerkte sie auf der rechten Seite des Afters Verhärtungen von Bohnengrösse, die bis vor 3 Wochen stets zugenommen haben sollen. Der Stuhlgang erfolgt alle 2—3 Tage, ist meist fest und wird unter Schmerzen entleert. Bei stärkerer Verstopfung auch Tenesmus. Nie kolikartige Schmerzen, kein Erbrechen. Hier und da Kreuzschmerzen. Seit dem Herbst ist Patientin abgemagert. Exurese ungehindert.

Status vom 4. Februar 1886. An der hinteren Commissur sitzt

ein bohnengrosses Knötchen, etwas stärker injicirt, als die umgebende Haut, auf der einen Seite ulcerirt, leicht blutend bei Berührung. Es setzt sich in die Schleimhaut des Afters fort. Der in den Anus eingeführte Finger verursacht an dem Knötchen, weniger in der Analschleimhaut heftige Schmerzen. Man trifft in der linken Seite des Mastdarms eine gefurchte, flachhöckerige, unbewegliche Schleimhaut von auffallend derber Consistenz, die in der Breite von 3—4 Cm. um die rechte Hälfte des Mastdarms herumgeht. Die linke Seite ist weniger derb, doch nicht so weich wie normal. Man hat das Gefühl, als ob ein 3—4 Cm. breiter Ring um den Mastdarm herumgehe, unmittelbar oberhalb des Sphincter externus. Derselbe setzt sich nach oben scharf ab. Auf der rechten Seite verläuft vom oberen Rande des Ringes nach dem After hin noch ein schmaler, besonders derber Strang, und an der hinteren Seite setzt sich an dem oberen Umfang des Ringes noch ein ebenso derber Fortsatz in Form zweier Hörner an. Die ganze Masse ist in keiner Richtung ausgiebig beweglich. Oberhalb des Ringes gelangt man auf normale, bewegliche Schleimhaut. Drüsen nicht zu constatiren. Die Untersuchung ist sehr schmerzhaft und verursacht Blutung. Von der Vagina aus kann man den Mastdarm nach oben umgreifen, nach den Seiten sind die Grenzen nicht abzutasten. Man fühlt einen circa 4 Cm. langen, 2½ Cm. breiten, harten, ganz unbeweglichen Tumor, nicht schmerzhaft auf Druck. Vaginalschleimhaut normal. Cervixkatarrh. In der linken Leiste eine bohnengrosse, harte Drüse.

Operation am 15. Februar 1886.

Der Anus wird in der Entfernung von 1 Cm. rings umschnitten. Das Darmrohr wird von allen Seiten losgelöst, nach Durchschneidung der Musculatur. Entspannungsschnitt nach vorn und hinten. Die Präparation geht bis über die carcinomatöse Partie. Sehr zahlreiche Ligaturen erweisen sich als nothwendig. Von der Vagina wird ein kleines dreieckiges Stück excidirt, das mit dem Tumor verwachsen ist. Mehrfache Spülungen. Tamponade der Wunde mit Jodoformgaze. Vereinigung des Darms mit dem Hautrand. Hinten und vorn, entsprechend den Commissuren, werden Tampons durchgeleitet.

18. Februar. Entfernung der Tampons, lebhafte Granulationen.

21. Februar. Erster Stuhlgang. Nähte haben durchgeschnitten. Darm zieht sich in die Höhe.

20. Februar. Warme Bäder. Secretion nimmt ab.

15. März. Wundhöhle hat sich ausgefüllt. Vernarbung geht von den Seiten lebhaft vor sich.

18. März Entlassung. Patientin wird auf eigenen Wunsch entlassen, da sie sich sehr wohl fühlt. Wunde noch nicht geschlossen. Stuhlgang in Ordnung.

16. Juli stellt sich Patientin wieder vor. Sie befindet sich wohl, hat keine Schmerzen. Diarrhoische Stühle kann sie nicht zurückhalten. Die Untersuchung ergiebt an der hinteren Vaginalwand einen schmalen, derben Strang mit zwei derben, haselnussgrossen Knötchen, die gut begrenzt sind. Das Rectum ist ganz frei. Patientin will sich zur Operation des kleinen Recidivs nicht entschliessen.

Am 4. October 1886 constatirt der sie behandelnde Arzt Hr. Dr. Rau

in Thun hoch oben an der hinteren Wand des Rectum einen neuen Tumor von der Grösse einer Baumnuss. Patientin erlag ihrem Leiden, gegen das sie nichts mehr versuchen wollte, am 30. October 1886, 8 1/2 Monate nach der Operation.

32. H....., Elise, 69 Jahre.

Anamnese vom 20. Mai 1889.

Patientin tuberculös belastet, litt von jeher an Verdauungsbeschwerden. Seit langen Jahren oft Verstopfung. Vom letzten Neujahr an hat Patientin bei hartem Stuhl über „klemmende" Schmerzen im Mastdarm zu klagen. Vor 1 Monat zum ersten Male Blutabgang im Stuhle; dasselbe war hellroth, innig mit Schleim gemischt. Es bestand zu dieser Zeit gerade Verstopfung. Diese Blutung wiederholte sich 3 mal. Keine Blasenstörungen. Seit einem Monat einige druckempfindliche Knollen in den Leistenbeugen, die ihr beim Gehen etwas Beschwerden machen. Dabei auch manchmal Schmerzen in den Oberschenkeln.

Status am 27. Mai. Patientin ist stark abgemagert, anämisch. Abdomen mässig aufgetrieben. In den Leistenbeugen einige bis haselnussgrosse Drüsen. Eine derselben rechts ist etwas unregelmässig und weniger leicht beweglich. Am Anus zeigt sich eine ringförmige, grobhöckerige, harte Geschwulst, nicht ulcerirt, in der Mitte ungefähr die Analöffnung, so dass das Ganze das Aussehen eines kleinen Rectalprolapses hat. Die Breite des Ringes ist etwa 1 1/2 Cm. Bei der Untersuchung per vaginam fühlt man gegen das Rectum hin eine mit der Spitze des Fingers gerade noch zu umgreifende Geschwulst, die mit der Vaginalschleimhaut an einigen besonders höckerig hervorragenden Stellen verwachsen ist. Per rectum fühlt man eine den grössten Theil des Rectalumfanges einnehmende Geschwulst, welche sich hoch hinaufstreckt und auf der rechten Seite einen fingerbreiten Streifen frei lässt. Sie hat höckerige Beschaffenheit. Der Finger dringt nur mit einiger Mühe hindurch und erreicht den oberen Rand nicht. Beweglichkeit gegen das Becken sicher zu constatiren.

Operation am 5. Juni 1889.

Incision um die Geschwulst mit Schonung des hinteren, rechten Theiles. Die Geschwulst lässt sich längs der Vagina ohne Eröffnung derselben gut abpräpariren. Rechts hinten steigt jedoch ein Fortsatz ausserordentlich hoch hinauf, der am Sacrum adhärirt. Deshalb Spaltung bis auf das Sacrum und temporäre Resection der linken Hälfte. Man bekommt damit schönen Zugang und findet, dass die Exstirpation ohne Eröffnung des Douglas'schen Raumes unmöglich ist. Es lässt sich das Rectum auf eine Länge von 16,5 Cm. excidiren. Blutstillung. Rectum lässt sich gut herabziehen und an der normalen Stelle befestigen. Patientin ist sehr schwach, hat ziemlich viel Blut verloren. Sacrum wieder angelegt. Tamponade mit Jodoformgaze.

Patientin bricht unaufhörlich. Schmerzen im rechten Bein. Temperatur 37,5, Puls 112.

6. Juni. Patientin hat kaum fühlbaren Puls. Excitantien. Transfusion von Kochsalzlösung, worauf der Puls sich wieder hebt.

10 Uhr. Patientin pulslos. Exitus tritt ein beim Wechsel des ganz durchbluteten Verbandes.

Die Section ergiebt einen durchaus negativen Befund für die Eruirung der Todesursache. Wir sind genöthigt anzunehmen, dass die Antiseptica, obschon sie in fast minimalen Dosen verwendet wurden, doch bei der geschwächten Patientin diesen traurigen Verlauf bedingt haben.

33. H....., Friedrich, 46 Jahre.

Anamnese vom 22. Juli 1889.

Am 20. Januar 1887 kolikartige Schmerzen mit Durchfall, ohne Erbrechen oder Blutabgang. Die hartnäckige Diarrhoe konnte nur vorübergehend gestillt werden. Geringe Schmerzen und Rumpeln im Bauch nach reichlicher Nahrungsaufnahme. 1 Jahr lang keine besondere Zunahme der Beschwerden. Dann trat Blut im Stuhlgang auf, besonders nach körperlichen Anstrengungen. Dünne, eiterähnliche Stühle, blutig tingirt. Diese Blutungen traten besonders bei Diarrhoe auf. Die Medicamente eines Curpfuschers verursachten Verstopfung und vermehrte Absonderung der blutig-eiterigen Flüssigkeit. Die erste Rectaluntersuchung wurde am 15. Juli gemacht.

Status am 22. Juni 1889. Abdomen nicht aufgetrieben, nicht schmerzhaft. In der linken Fossa iliaca fühlt man das etwas empfindliche, stark verdickte S Romanum. In den Leistenbeugen beiderseits kleine harte, bewegliche Drüschen. Am Anus nichts Abnormes zu sehen. Bei der Digitaluntersuchung stösst man sofort auf einen daumendicken Zapfen von fester Consistenz, ca. 2 Cm. lang, von der hinteren Rectalwand ausgehend, ca. 3 Cm. über dem Analsaum ist das Lumen mit einem Kranz zerklüfteter, derber Höcker besetzt, die unregelmässig sind, von verschiedener Grösse, durch tiefe Spalten getrennt. Die Oeffnung in die Flexur ist schwer zu finden, vorn links von dem erwähnten Zapfen. Der Finger kommt in einen höckerigen Kanal, den er gerade ausfüllt. Man kann nicht zur normalen Schleimhaut gelangen. Bei der Untersuchung entleert sich eine blutig tingirte, fleischwasserähnliche Flüssigkeit. Prostata nicht deutlich abzugrenzen.

Operation am 1. August 1889.

Schnitt auf der linken Seite des Anus bis zur Mitte des Sacrum. Freilegung des Mastdarms nach Resection des Steissbeins und des Sacrum quer bis zum 3. Sacralloch. Die Geschwulst lässt sich ziemlich leicht ablösen, steigt aber sehr hoch, so dass das Peritoneum eröffnet wurde. Es wurde sofort mit Schiebern gefasst und später unterbunden. Excision oben und unten weit im Gesunden. Sphinkter konnte erhalten werden; beide Enden werden vernäht. Tamponade mit Jodoformgaze.

Unter häufigem Verbandwechsel granulirt die Wundhöhle sehr schön. Der Stuhlgang entleert sich meist oberhalb des Anus, da die Naht hinten nicht gehalten hat. Verlauf sehr günstig.

30. September. Patient steht auf.

1. November Entlassung.

Patient ist vollkommen geheilt. Nur ist ihm die Incontinenz sehr lästig, welche durch Plastik gebessert werden muss. Im Mai 1890 befindet sich Patient vollkommen wohl, ohne Spur von Recidiv.

34. B...., Peter, 67 Jahre.

Im Juni 1875 wurde Patient an Carcinoma recti operirt. Im August

Entlassung, geheilt. Genaueren Bericht zu geben, sind wir leider nicht im Stande, weil die betr. Krankengeschichte nicht mehr aufzufinden war.

Im Februar 1876 constatirte der behandelnde Arzt ein Recidiv, das aber noch gar keine Erscheinungen machte. Anfangs Mai traten unerhebliche Schmerzen ein, bei hartem Stuhl besonders, wobei auch Eiterabgang bemerkt wurde.

Status am 17. Juni 1876. Auf der linken Seite, in der Höhe des ersten eingeführten Zeigefingergliedes, fühlt man einen Knoten, nach oben und unten ziemlich isolirbar, nach beiden Seiten in einen Narbenstrang ausgehend. Nach hinten und vorn ist der Darm frei, aussen ist ebenfalls in gleicher Höhe ein Knoten zu fühlen, nach oben und unten abgegrenzt, nach vorn in einen Narbenstrang übergehend. Diese Knoten sind haselnuss- bis baumnussgross. Der Eingang des Anus ist zerklüftet, narbige Strahlen gehen nach allen Seiten. Das Eindringen ist leicht und wenig schmerzhaft. Der Finger wird, mit Blut bedeckt, herausgezogen.

Operation am 24. Juni 1876.

Incision unter der Spitze des Steissbeins, Durchführen eines doppelten Catgutfadens, Zuschnüren beider Partien nach der Seite hin. Die eine Schlinge hält, die andere geht beim Durchschneiden der Haut ab. Excision beider Knoten. Tamponade.

Die Heilung verläuft ohne weitere Störung. Nur klagt der sehr empfindliche Patient oft über Schmerzen im After.

19. Juli 1876. Die dreieckige Wundfläche macht einfach den Eindruck einer zu Tage liegenden glatten Schleimhaut, ohne irgend welche Granulationswucherungen oder Infiltrationen. Stuhlgang erfolgt spontan, wird durch einen einfachen Wattetampon zurückgehalten.

Verlauf. Patient befand sich vollkommen wohl bis Mai 1879. Dann trat ein zweites Recidiv auf, das durch profuse Blutungen zu seinem am 29. Juni 1879 erfolgten Tode führte.

35. H....., Frau, 56 Jahre.

Status im Februar 1880. Carcinoma recti mit Verwachsung der Vagina.

Operation im Februar 1880.

Hinterer Längsschnitt, partielle Umschneidung des Afters. Ein Theil der Vaginalschleimhaut muss mit entfernt werden. Das Rectum wird seitlich durch zwei durch die ganze Dicke der Haut greifende Nähte angeheftet, vorn dagegen die Höhle (nach Naht der Vagina) austamponirt.

Die Heilung der in einem auswärtigen Spital operirten Patientin vollzog sich langsam, doch ohne ernstere Complicationen. Der erste Stuhl erfolgte am 12. Tag. Die Nähte der Haut-Schleimhautnaht rissen durch.

Der spätere Verlauf war recht befriedigend. Bis Juni 1885 befand sich Patientin vollkommen wohl. Damals trat ein übelriechender Ausfluss aus dem Rectum auf, begleitet von heftigen Schmerzen. Im Januar 1886 sistirte Schmerz, wie Ausfluss. Schliesslich erlag Patientin einer metastatischen Pneumonie am 8. April 1886, nachdem sie über 5 Jahre recidivfrei gewesen war.

Wir haben unser Material mit ermüdend scheinender Breite wiedergegeben; doch möchten wir uns daraus keinen Vorwurf machen lassen, da ja Jedermann sich von der Last dieser Ausführlichkeit befreien kann und manche Detailangaben doch willkommen sind.

Untersuchen wir ,vorerst das Sterblichkeitsverhältniss, das wir bei dieser Operation beobachten. Wir können nur 35 Fälle verwerthen. 5 weitere, die auch der Operation unterworfen wurden, und zwar 3 mit, 2 ohne Erfolg, lassen sich nicht verrechnen, weil deren Krankengeschichten verloren gegangen sind und wir nicht im Stande wären, ausser dem Namen und dem Datum der Operation weitere Thatsachen über sie beizufügen.

Von diesen 35 Fällen erliegen der Operation oder ihren Folgen 10 Fälle, was eine Mortalität von 28,57 Proc. giebt.

Wenn wir jedoch die Krankengeschichten genauer verfolgen, so sehen wir, dass wir lange nicht alle die Todesfälle der Operation selbst zur Last legen dürfen. Wir müssen, wie es unsere Vorgänger in der Bearbeitung dieses Gebietes zum Theil gemacht haben, diejenigen Fälle ausmerzen, bei welchen die Todesursache nicht direct auf die Operation selbst zurückgeführt werden kann. Unter den 10 Exitus, die ein recht hohes Mortalitätsverhältniss abgeben würden, finden sich nun 5, bei denen die Todesursache weiter hinausgeschoben werden muss. Es sind das die Fälle 6, 7, 9, 20 und 24 unserer Statistik.

Bei Nr. 6, einem alten Fräulein, haben wir zuerst, nach dem persönlichen Bericht des Operateurs — Patientin wurde in ihrem Hause operirt und nachbehandelt, deshalb fehlt hier eine detaillirte Krankengeschichte — einen vollkommen günstigen Verlauf der Wundheilung. Dass leicht eine Wendung zum Schlimmeren eintreten konnte, bei einer Nachbehandlung in einem Privathaus, ist bei so complicirten Wundverhältnissen, wie sie die Exstirpatio recti bietet, nicht sehr verwunderlich, da eine constante Beaufsichtigung durch vollkommen geschultes Personal eben wegfallen muss. Nach einigen Wochen tritt Infection ein, Pyämie, der die Patientin erliegt.

Bei Nr. 7 haben wir allerdings von Anfang an Fiebersteigerungen, bedingt durch eine Eiterretention hinter dem Coccyx, zu der am 6. Tage pathologische Veränderungen der Lunge treten. Der sich nun entwickelnden eiterigen Pleuritis und Abscedirung der Lunge erliegt der Patient am 21. Tage. Wir sind auch hier nicht geneigt, die Pyämie auf Rechnung der Operation zu setzen, obgleich ihre Ausführung sehr schwer war. Sie hat allerdings durch Herstellung ungünstiger Wundverhältnisse infolge der Configuration des Tumors die

Veranlassung zur Eiterretention hinter dem Coccyx gegeben, aber es wäre Sache der Nachbehandlung gewesen, die Eiterretention unschädlich zu machen, bevor sie durch die Resorption die Pyämie verursacht hätte.

Bei Patient K., Nr. 9, haben wir während 9 Tagen gar keine Erscheinungen, die auf einen abnormen Wundverlauf bei diesem wieder sehr bedeutenden Eingriff schliessen lassen. Dann tritt Cystitis auf. Der Verweilkatheter, der aus der Blase glitt, wird über Nacht weggelassen, der zersetzte Urin gerieth in die Wundhöhle und bewirkte dort die faulige Zersetzung des Secrets, die jedoch das gute Aussehen der Wunde nicht wesentlich verändert. Es treten in den späteren Tagen noch Erscheinungen von Pleuritis und Peritonitis hinzu, die den Patienten so herunterbringen, dass er nicht mehr genug Widerstandskraft besitzt, einer Versetzung in schlechtere Verhältnisse zu widerstehen, sondern zu Hause seinen Leiden erliegt. Der Operation an sich können wir die Schuld an diesem Exitus auch nicht beimessen

Frau J., Nr. 20, zeigt von Anfang an Temperatursteigerungen, die aber am 5. Tag, als die Wunde gründlicher, als es leider bisher geschehen, gereinigt worden war, verschwanden. Am 9. Tag Peritonitis und Exitus am 11. Tag. Hier haben wir den unglücklichen Ausgang zweifellos der Nachbehandlung zuzuschreiben.

Auch Fall Nr. 24 lässt Zweifel darüber aufkommen, ob der Operation hier ein grosser Antheil der Schuld beizumessen sei. Es fand allerdings eine Eiterretention hinter dem Rectum statt, aber wir können ihr deshalb keinen deletären Einfluss zuschreiben, weil sie erst am 7. Tag eine Temperatursteigerung bis 37,9 bewirkte, zu einer Zeit, als ein Delirium tremens bereits aufgetreten war. Dass von dem 5. Tage an eine peinliche sorgfältige Behandlung der Wunde sehr schwierig wurde, liegt auf der Hand. Das früh auftretende Emphysem scheint keine gefährliche Rolle gespielt zu haben wegen des Fiebermangels. Auch Schwieder hat bei Fall 20 seiner Statistik ein Emphysema scroti beobachtet. Bei seinem Patienten stieg die Temperatur nur bis 38,5 und Patient konnte, ohne dass wirkliche Complicationen eingetreten wären, am 35. Tage entlassen werden.

Bei den 5 anderen Todesfällen ist die Ursache jedoch direct in der Operation zu suchen.

Bei Fall 10 wird das Peritoneum bei Loslösung des Tumors unbemerkt eröffnet. Eine vorfallende Darmschlinge macht erst auf die Verletzung aufmerksam.

Während der Manipulationen am Tumor muss Infection der Peritonealhöhle eingetreten sein. Schon am nächsten Morgen ist das Ab-

domen empfindlich, am 21. Tag entleert sich aus der Peritonealhöhle eine trübe eiterige Flüssigkeit, und Patient erliegt der eiterigen Peritonitis.

Ein ähnlicher Fall ist vielleicht Nr. 25 von Hildebrand's Statistik. Die Section des Falles ergab eine eiterige Peritonitis, ohne dass man in einer Verletzung des Peritoneums eine Ursache dazu gefunden hätte, aber auch ohne dass die Section eine andere Ursache als eine Verletzung hätte nachweisen können.

Bei der bekannten Widerstandsfähigkeit des Peritoneums gegen angrenzende eiterige Processe ist in diesem Fall die Annahme, dass doch bei der Operation eine Verletzung unbemerkt gemacht worden wäre, nicht a priori zurückzuweisen.

Einem dem unseren ganz genau entsprechenden Fall hat Czerny den einzigen Exitus zuzuschreiben.

In Fall 16 haben wir ein Beispiel einer sehr rasch verlaufenden Sepsis. In der Nacht nach der Operation Schüttelfrost, starke Eiterung, Exitus am 2. Tage. Diese so foudroyant entstehende Sepsis sucht wohl ihre Ursache in einer bei der Operation eintretenden Infection, peritonitische Erscheinungen fehlen dabei vollkommen. Einen so rasch eintretenden Exitus kann man bei Peritonitis, Collaps durch Blutverlust und Intoxication durch Antiseptica beobachten. Diese drei Ursachen fehlen hier. Insbesondere ist hervorzuheben, dass in der ausführlichen, uns vorliegenden Krankengeschichte der Puls am Abend als „nicht sehr schwach, regelmässig" bezeichnet wurde.

Unter den 234 mehr oder weniger ausführlich vorliegenden Berichten über grössere Statistiken dieser Operation, die bis jetzt erschienen sind, finden wir nur bei v. Wahl einen ähnlichen Fall von acuter Sepsis mit Exitus am 3. Tag.

Fall 26 zeigt am Tage nach der Operation bereits Schmerzen bei Betastung des Abdomens, frequenten Puls, dann Erbrechen und Tympanitis. Nach dem am 3. Tage erfolgten Tode ergiebt sich als Ursache eine Phlegmone des Beckenzellgewebes und eine fibrinös-suppurative Peritonitis. Eine Verletzung des Peritoneums ist zwar nicht gefunden worden, aber wir können so wenig wie bei Fall 25 Hildebrand's den Verdacht unterdrücken, dass eine solche stattgefunden habe. Dass sie bei der Section nicht nachgewiesen wurde, entkräftet den Verdacht nicht vollkommen, denn bei der Untersuchung des entzündlich veränderten Peritoneums konnte eine jedenfalls schon verklebte Verletzung leicht übersehen werden.

Fall 29 weist eine sofort nach der Operation auftretende Jodoformintoxication auf. Die stark abgemagerte, anämische Patientin,

Elise H., 69 Jahre alt (Fall 32), erlag den Folgen des Blutverlustes trotz aller angewandten Excitantien. Intoxication durch die in minimalster Dosis angewandten Antiseptica, bei einer so schwächlichen Person, ist natürlich in Rechnung zu ziehen.

Solche Fälle von Exitus, die man zum grössten Theil auf den Blutverlust zurückführen muss, sind in letzter Zeit selten geworden. König hat deren mehrere aufzuweisen bei Patienten, die schon 1 bis 2 Jahre an Carcinom erkrankt waren. Bei unserer Patientin bestand schon Jahre lang Obstipation. Der eigentliche Beginn der Erkrankung lässt sich natürlich nicht deutlich feststellen. — Wir haben also von 10 Todesfällen eigentlich nur 5 auf Rechnung der Operation zu setzen, was eine Mortalität von 14,29 Proc. ergeben würde, ein immerhin nicht glänzendes Resultat, das aber durch die Erfolge in Bezug auf definitive Heilung wettgemacht wird. Die neueren Zusammenstellungen ergeben Folgendes:

Czerny hat allerdings 4 Proc. operative Mortalität, Genzmer auf 17 Fälle 4 Exitus = 23,33 Proc. Einer seiner Fälle, Nr. 12, muss deshalb aus der Reihe der der Operation Erlegenen gestrichen werden, weil bei demselben directe Infection durch eine am Puerperalfieber leidende Mitpatientin angenommen werden muss. Die diphtheritisch belegte Wunde reinigt sich allerdings, aber der entstandene Decubitus und unstillbare Diarrhöen führen den Exitus herbei. Auch Fall 4, der am 15. Tag der durch die nicht zu bekämpfende Eiterung verursachten Schwäche erliegt, wollen wir nicht mitrechnen. Die directe Mortalität wäre demnach nur 11,66 Proc.

König giebt selbst auf dem Chirurgencongress 1888 für seine Patienten eine Mortalität von 33 Proc. an. Zieht man nach Weljaminow[1]) die Fälle ab, deren Tod der Operation nicht zur Last gelegt werden kann, so erhält man 24,5 Proc. Wir können nach Hildebrand's Veröffentlichung nur 10 Todesfälle der Operation zur Last legen, was auf 54 Fälle nur 18,8 Proc. ergeben würde. Die 10 übrigen sind der späteren Infection, Intoxication, kurz der Machtlosigkeit der Nachbehandlung dem Krankheitsprocess gegenüber zuzuschreiben. 4 Fälle sind ganz unabhängig von Operation oder Nachbehandlung verstorben: 2 an Pneumonie, 1 an einer Lungenembolie, 1 an den schon bestehenden Metastasen. Rechnen wir zusammen, so erhalten wir einen Procentsatz von 37,03 Proc. für Operation und Nachbehandlung in globo.

Hochenegg's Fälle sind sämmtlich genesen.

Kraske's 10 Fälle weisen 4 Exitus auf, die der Operation zur

1) Chirurg. Bote. V. S. 20.

Last gelegt werden müssen, wohlverstanden nicht sowohl dem bekannten Operationsverfahren, als vielmehr Einzelnheiten in der Ausführung desselben, Complicationen, die in der Beschaffenheit des Tumors und des Darms ihren Grund suchen. Die bedeutende Mortalität beträgt 40 Proc. Dabei ist eine Palliativoperation nicht mitgerechnet. Bergmann hat (nach Schwieder) eine Mortalität von 5 auf 46 Patienten = 11,3 Proc. zu verzeichnen. Auch hier müssen wir eine Subtraction zu Gunsten des Operateurs vornehmen. Wir können nur die Fälle Nr. 3 (Collaps nach ca. 10 — 12 Stunden), Nr. 4 (Verletzung des Peritoneums bei schwieriger Lösung, Exitus am 3. Tag) und 39 (Beckenphlegmone) als der Operation erlegen betrachten. Eine Pneumonie und eine Lungenembolie müssen wir streichen. Damit erhalten wir nur 6,25 Proc. Mortalität.

v. Wahl hat auf 18 Fälle 3 Exitus = 16,5 Proc., von denen eine erst am 31. Tage zum Tode führende Sepsis abzuziehen ist, also nur 11,11 Proc. Mortalität.

Endlich die neueste uns zur Verfügung stehende Statistik von Stierlin über die von Krönlein operirten Fälle giebt bei 20 primären Operationen (Stierlin rechnet 2 Recidivoperationen mit) 2 Exitus am Delirium tremens mit Decubitus und Phlegmone des Beckenbindegewebes = 10 Proc. oder, wenn wir den Fall mit Delirium tremens abziehen, blos 5 Proc.

Wir sind im Zweifel, ob wir die neuerdings von Cripps veröffentlichten Fälle hier einziehen dürfen, weil bei dem englischen Operateur die Grenzen für die Ausführung der Operation viel enger gezogen sind, als bei den Deutschen und den Schweizern. Er operirt nicht mehr bei Ergriffensein der Blasenwand, Prostata, des Uterus oder des Fornix vaginae, während wir bei den 234 Fällen 15 Fällen von Verwachsung und Verletzung der Vagina, 4 Fällen von Verletzung der Harnröhre, 4 Blasenverletzungen, 2 Verletzungen der Samenbläschen, 7 Verletzungen der Prostata (von denen 2 mit Verletzung der Blase, 2 mit Verletzung der Harnröhre combinirt waren) begegnen. In der Literatur zerstreut finden wir noch bei Bardenheuer eine Verletzung der Blase mit Ausgang in Heilung, bei Schönborn eine Verwachsung mit Blase und Prostata, eine mit dem Dünndarm, bei Durante eine Verwachsung mit der Prostata und eine Exstirpation eines Carcinoma recti sammt Fundus vesicae, Curvatur und Pars membranacea urethrae.

Dieses vorsichtige Verfahren weist natürlich der Radicaloperation ein nur die leichteren Fälle umfassendes Feld an.

Demzufolge hat Cripps bei 30 Radicaloperationen nur 2 Exitus,

von denen keiner auf die Operation zurückzuführen ist. Er ist fast so vorsichtig, wie es Smith früher war und Allingham noch heute ist, der eine Operation bei einem höher als 4 Zoll hinaufreichenden Carcinom für unwissenschaftlich erklärt. So schliesst ja Cripps schon Fälle aus, bei denen Verwachsungen mit dem Peritoneum anzunehmen sind, „weil die Krankheit, wenn sie einmal auf diese Membran übergegriffen hat, sich fast sicher im Verlauf der Lymphbahnen zu weit ausgebreitet hat, als dass es möglich wäre, sie total zu heben". Mit Bardenheuer's Theorien, der das Bauchfell stumpf vom Carcinom selbst loslösen will, ist das nicht in Einklang zu bringen. Die beiden Gegensätze sind aber auch die Extreme, vor denen wir uns zu hüten haben. — Wir erlauben uns die älteren Statistiken von Deahna (1870), Billroth (1876), Rose (1877), Küster (1881) vollständig zu übergehen, die uns bei einer Gesammtmortalität von resp. 21 Proc., 39,3 Proc., 53 Proc., 58 Proc. doch nur ein durch die Fortschritte der operativen Technik und der Wundbehandlung unwahr gemachtes Bild zu geben vermögen.

Wir haben somit in toto 230 Fälle von Operationen wegen Rectumcarcinom (wir ziehen 4 Fälle ab, bei denen die Operation nicht radical vollendet werden konnte) mit 28 sich denselben anschliessenden Todesfällen = 12,17 Proc.

Wenn wir nun sagen, dass die Operation des Carcinoma recti gegenwärtig nur noch eine Mortalität von beiläufig 12 Proc. aufweise, so stellen wir uns in Widerspruch mit den neueren Statistikern, die doch zum grössten Theil das gleiche Material wie wir zu ihren Arbeiten benutzen. Esmarch nimmt in seiner Monographie 20 Proc. an, König in seinem Lehrbuch 16 Proc., Weljaminow berechnet aus 335 Fällen 20,5 Proc. Bardenheuer will nur 10 Proc., bei uncomplicirten Fällen 5 Proc. zugeben, hat aber selbst nach seinen eigenen Angaben eine bedeutend höhere Sterblichkeit. Bei allen diesen Autoren (Weljaminow ausgenommen) ist der Unterschied zwischen den direct im Anschluss an die Operation auftretenden Todesfällen und denjenigen, deren Ursachen erst nach der Operation eingetreten sind, nicht gemacht. Doch scheint uns derselbe entschieden berechtigt, wenn wir zur Klarheit kommen wollen in Betreff der Wahl des Operationsmodus, des Verfahrens besonders bei der Behandlung der Verwachsungen, Peritonealverletzungen und des Darms selbst. Zahlreiche Todesfälle lassen sich mit voller Sicherheit auf die Operation zurückführen; bei vielen sind wir nicht im Stande, den Nachweis mit vollster Sicherheit zu führen. Der Grund liegt in der viel zu lakonischen Art der Publication der einschlägigen

Fälle. Wohl ist es von einem vielbeschäftigten Operateur nicht zu erwarten, dass er eine sehr ausführlich mitgetheilte Krankengeschichte auch ganz genau durchlesen werde, aber deshalb sollten die Autoren doch darauf Rücksicht nehmen, dass viele Einzelheiten, die ihnen nebensächlich scheinen, in den Augen desjenigen, der den Werth eines Operationsverfahrens, einer Wundbehandlungsmethode genau kennen lernen will, oft Bedeutung hat. Eine Kleinigkeit kann den Erfolg einer Operation vernichten, die vielleicht dem Operateur und seinen Assistenten entgangen ist: aus der genauen Publication des Falles sollte der Leser die Möglichkeit haben, die Lücke, deren Erkenntniss ein Zufall ihm näher gebracht hat, nachzuweisen. Diese Möglichkeit besteht für die meisten der bis dato publicirten Fälle von Rectumcarcinom nicht. Voigt giebt uns ausführliche Krankengeschichten, Sihle führt wenigstens für alle Fälle die wesentlich scheinenden Punkte genau an, Stierlin scheut auch die Mühe nicht, Krönlein's Fälle breit und klar darzustellen. Kraske, Hochenegg lassen uns über nichts im Zweifel, aber alle diese Autoren verfügen nur über eine verhältnissmässig beschränkte Anzahl von Fällen und nicht in allen ist Alles mitgetheilt. Die grösseren Statistiken sind aber in Bezug auf Krankengeschichten sehr kurz abgefasst und lassen uns viel zu viel errathen, was wir schwarz auf weiss vor uns sehen möchten. Auch unsere Krankengeschichten leiden an diesem Fehler, wo jedoch bei denselben eine Lücke zu finden ist, da haben wir entweder eine Wiederholung — vielleicht mit Unrecht — zu vermeiden gewagt, oder es lag uns eben weiter nichts vor, als das Wenige, was wir bieten. Dessen ungeachtet glauben wir, dass die auf der Mangelhaftigkeit der Detailkenntniss beruhende Fehlerbreite nicht in dem Maasse ins Gewicht fallen werde, dass sie die absolute Werthlosigkeit der Untersuchung zur Folge haben sollte.

Betrachten wir die Todesursachen und die uns zur Verfügung stehenden Mittel zu ihrer Bekämpfung!

Den Löwenantheil nimmt die suppurative Peritonitis in Anspruch. Auf 28 Fälle erliegen derselben 12 = 42,85 Proc. oder ca. 5 Proc. sämmtlicher Operirten. (Dabei ist Fall 25 König's, der uns schon oben speciell beschäftigt hat, mitgerechnet.) Dass die Peritonitis wirklich auf Infection bei der Operation selbst zurückgeführt werden muss, sieht man an der Schnelligkeit, mit der die ersten peritonealen Symptome der Operation folgen, sei es mit, sei es ohne das Dazutreten irgend einer durch das Operationsverfahren heraufbeschworenen Complication.

Bei Fall 6 Hildebrand's haben wir eine Eröffnung des Peritoneums, Naht und Drainage desselben. Am nächsten Tage schon Tympanites, starke Secretion und am 3. Tag Exitus. Bei Fall 9 ebenfalls am nächsten Tag Erbrechen und Empfindlichkeit des Abdomens, Tod am 2. Tage. Von Fall 17 giebt Hildebrand keine Symptome an, doch ergiebt die Section des am 2. Tag verstorbenen Patienten eitrige Peritonitis. Fall 25 haben wir schon besprochen. 3 Exitus, die Kraske's Statistik aufweist, sind dem Aufgehen der Circulärnaht zuzuschreiben. Bergmann hat es im Fall 4 offenbar mit einem bei der Operation inficirten Peritoneum zu thun, das den Exitus am 3. Tag herbeiführt. Bei Fall 3 der Sihle'schen Publication treten in der Nacht schon peritoneale Schmerzen auf. Exitus am folgenden Tag.

Unsere beiden Fälle sind schon besprochen.

Dass man vor einer Eröffnung des Peritoneums heute nicht mehr zurückschrecken darf, geben gegenwärtig ausser den englischen die Chirurgen aller Länder zu.

Allerdings verweigert Cripps bei Verwachsung mit dem Bauchfell die Operation „nicht sowohl wegen der Eröffnung des Peritoneums", als vielmehr wegen der Unsicherheit der Radicalheilung.

Das spricht immerhin für eine grosse Abneigung, das Operationsfeld auszudehnen auf ein Gebiet, in dem eine absolut unfehlbare Observanz der Regeln der Aseptik unvermeidlich ist. Weljaminow wirft Verletzungen des Bauchfells und der benachbarten Organe zusammen, indem er erklärt, dass „hohe Amputationen und Resectionen mit Eröffnung des Bauchfells, Excision eines Theiles des Skelets und Verletzung der Nachbarorgane, wie es scheint, auch jetzt noch zu den sehr gefährlichen Operationen gehören". Bardenheuer hat Neigung, sie durch Zurückschieben zu umgehen. Zweifel an der Durchführbarkeit dieser Idee ist von anderer Seite genügend ausgedrückt worden. Alle anderen Chirurgen eröffnen ohne Zögern das Peritoneum, nicht nur wenn der Tumor seine Grenze übersteigt, sondern auch wenn dadurch das Herabziehen des centralen Darmtheils erleichtert wird.

Und die Statistik giebt der auf Grund einer ausgebildeten Technik aufgestellten Theorie auch vollkommen Recht.

Wir treffen bei unseren Fällen im Ganzen 69 Verletzungen des Peritoneums mit nur 9 Todesfällen an Peritonitis = 13 Proc. In 3 Fällen war die Eröffnung unbemerkt vor sich gegangen: Nr. 41 (Czerny), Nr. 25 (König), Nr. 10 — und vielleicht Nr. 26 — un-

serer Statistik; diese 3 Fälle sind sämmtlich erlegen. Eine besonders flagrante Art der Infection des Peritoneums durch Fäces u. s. w. bei der Operation finden wir gerade bei diesen letal verlaufenden Fällen nicht. Indessen ist ziemlich klar, dass Infectionsstoffe, deren Ueberfliessen in die Wundhöhle bei der Operation fast nicht zu vermeiden ist, leicht in eine in das Peritoneum gesetzte Oeffnung gerathen können bei den verschiedenen, lebhaft auszuführenden Manipulationen, die im Interesse der Blutstillung, der Ausbreitung der Wundhöhle von Operateur und Assistent ausgeführt werden müssen. Dass dabei eine unbemerkte Eröffnung des Peritoneums gefährlich ist, scheinen die 3 oben erwähnten Fälle anzudeuten. Damit kommen wir auf die schwierige Streitfrage: Peritonealdrainage oder Peritonealnaht? Einen wesentlichen Beitrag zur Entscheidung dieser Frage können wir leider nicht leisten, weil in sehr vielen Fällen die Autoren verschweigen, was der Operateur mit dem eröffneten Peritoneum gemacht hat. Aus einem Fall eines Operateurs auf die Behandlung des anderen zu schliessen, wagen wir jedoch nicht. Wir dürfen uns schlechterdings nicht darauf verlassen, dass wir das Richtige rathen, wenn wir aus den Worten: „Peritonealfalte eröffnet, Wundbehandlung wie gewöhnlich, Verlauf ohne Besonderheiten", lesen wollen, die Peritonealwunde sei durch Naht geschlossen worden, wenn der nämliche Autor in einigen Fällen die Peritonealnaht ausdrücklich erwähnt, während er uns in einem halben Dutzend anderer im Ungewissen lässt.

Kraske hat mit dem Offenlassen der Peritonealwunde entschiedene Misserfolge zu verzeichnen. 3 mal reisst die Circulärnaht des Darms, das centrale Ende schlüpft zurück und die stercorale Peritonitis bedingt den Exitus. Eine Naht des Peritoneums hätte vielleicht die Circulärnaht des Darms zu unterstützen vermocht, jedenfalls aber den Kotheintritt in die Bauchhöhle erschwert.

Auf 9 Fälle von Eröffnung des Peritoneums, die bei unseren Fällen vorgenommen wurde, ist 3 mal die Naht nicht ausgeführt worden. Von diesen 3 Fällen starb einer an Peritonitis suppurativa, einer erlag erst nach 21 Tagen dem Delirium tremens, verbunden mit Sepsis (hier hat vielleicht das Herabziehen des Darms ein Aneinanderliegen der Peritonealblätter bewirkt (Fall von Rinne), der dritte erlag dem Collaps. Dass hier die von Pawlowsky beobachtete Peritonitis mycotica acutissima mitgewirkt haben mag, in der er das Wesen des Shock nach Laparotomien und Darmperforationen sehen will, wagen wir natürlich nicht zu behaupten. Jedenfalls ist bei Verletzung des Peritoneums der sicherste einzu-

schlagende Weg der, dass man die Wunde sobald wie möglich schliesst. Vor der Wunde liegt ein durchaus nicht aseptisches Gebiet, in welchem ziemlich rücksichtslos schnell gearbeitet werden muss. Da ist es schwer, einen Tampon so in die Peritonealwunde zu befestigen, dass er nicht zum Theil weggedrängt wird und den Infectionsstoffen, die wo möglich durch Irrigationen herumgeschwemmt werden, einen Zugang eröffnet. Heineke geht allerdings von einem ganz anderen Standpunkt aus. Er will die Peritonealwunde offen lassen, damit Blut und seröses Secret aus der Wundhöhle in das Peritoneum eindringen kann. „Dort wird es leicht resorbirt werden, während es in der Wundhöhle längere Zeit stagnirend einen günstigen Nährboden für pathogene Mikroorganismen abgeben könnte." Wenn Blut und Secret stagnirt und einen günstigen Nährboden bildet, so hat das doch nichts zu sagen, sobald kein Organismus den Nährboden benutzt. Aus Stagnation entsteht keine Infection. Das Secret können wir ruhig, so lange es eben weiter nichts ist als ein günstiger, aber steriler Nährboden, so vollständig oder unvollständig als es geht, zu den Drainöffnungen herauslaufen lassen. Dass an der schnellen Resorption eines sterilen Secrets so viel liege, können wir nicht einsehen. Ein Minimum desselben wird immer da sein, wenn auch das Peritoneum eine ausserordentliche resorbirende Kraft entwickeln sollte, und dieses Minimum kann ebenso gut inficirt werden, wie eine grössere Ansammlung. Ist aber einmal Infection da, dann ist auch bei dieser „rückläufigen" Peritonealdrainage eine Peritonitis unvermeidlich und mit ihr der Exitus. Die Phlegmone, die auftreten würde, wenn das von der Peritonealhöhle abgeschlossene Secret sich inficiren würde, wäre doch noch zu bekämpfen, gegenüber einer durch Einfliessen einer mikrokokkenhaltigen Flüssigkeit bedingten Peritonitis sind wir machtlos. Allerdings haben Grawitz und einschränkend Pawlowsky bewiesen, dass minimale Mengen von Infectionsstoffen vom normalen Thierperitoneum resorbirt werden können, aber trotzdem könnten wir uns nicht darauf verlassen, dass in solchen Fällen nur für das menschliche Peritoneum unschädliche Mengen übertreten würden. Auf einen solchen, besonders glücklichen Zufall zu rechnen, dürfen wir doch nicht regelmässig zu thun wagen. Ist die stagnirende Masse infectiös, so ist doch sehr wünschbar, dass sie von dem Peritoneum abgeschlossen sei; ist sie es nicht, so ist die schnellere oder langsamere Resorption gleichgültig.

Wohl giebt es vereinzelte Fälle, in denen trotz des Offenlassens der Peritonealwunde die Wundheilung ungestört war, aber daraus

wollen wir noch keinen Schluss ziehen, dass die Naht überflüssig sei; diese Fälle sind lange nicht zahlreich genug und sind deshalb nicht zu verwerthen, weil bei ihnen ein Verschluss der Wunde eben doch stattfand, wenn nicht durch die Naht, so doch durch die Adhäsion der serösen Flächen, da der Darm bei denselben stark herabgezogen wurde, behufs Befestigung des Schleimhautränder an die äussere Haut. Den Typus eines solchen Vorgangs giebt uns der von Rinne veröffentlichte Fall.

Den Werth des Verschlusses der Peritonealhöhle haben Volkmann, Esmarch, Küster, Hochenegg, König und v. Wahl hervorgehoben, während Kraske, Kirchhoff, Bardenheuer und Genzmer auf die Naht verzichten. Auffällig ist, dass Volkmann den Verschluss vorerst nur durch auf die Wunde gedrückte, wohl desinficirte Schwämme machen liess und nach der Excision des Tumors die Naht ausführte.

Im Grossen und Ganzen werden wohl die meisten Gegner der Peritonealnaht ihren Standpunkt aufgegeben haben, denn die einzige bis jetzt anerkannte Contraindication der Naht, das Einfliessen von inficirender Wundflüssigkeit in die Peritonealhöhle ist ein Ereigniss, das uns des Zweifels über das weitere Verhalten in den meisten Fällen enthebt, weil der Exitus bei dem heutigen Stand unserer Kenntnisse nicht aufzuhalten sein wird, ob das Peritoneum drainirt werde oder nicht.

Eine der suppurativen Peritonitis nahestehende Todesursache ist die acute Sepsis bei intactem Peritoneum, deren erste Erscheinungen so rasch nach der Operation auftreten, dass die Ursache in der Operation selbst gesucht werden muss. Es ist begreiflich, dass die Erscheinungen derselben nicht sehr scharf abgegrenzt sind und dass gerade auf diesem Gebiet die gefürchtete Fehlerbreite unserer Untersuchungen eine allzu grosse Rolle spielt. Wir finden auf 230 4 Fälle, deren letalen Ausgang wir der rasch eingreifenden Sepsis und Pyämie zuschreiben müssen.

Es ist dies Fall 9 von Genzmer, bei welchem die anfänglich subnormale Temperatur am 3. Tag über 40° stieg, öfters Frösteln eintrat und der Tod schliesslich am 9. Tag unter septischem Fieber erfolgte. Wir rechnen den Fall hierher, weil keine Erscheinungen von Peritonitis angegeben sind (obgleich das Peritoneum eröffnet und drainirt worden war).

Fall 39 der Schwieder'schen Mittheilung ist vielleicht auch hierher zu rechnen, weil bei demselben eine schon den nächsten Tag sich durch 39° Fieber manifestirende Beckenphlegmone den Exitus herbeiführte.

Schwieder scheint die Ursache derselben in einer nicht in der gewohnten Weise ausgeführten Tamponade zu sehen, bei welcher die Jodoformgaze nicht ihre gerühmte Wirksamkeit entfalten konnte. Nach seiner Aussage ist also der Exitus sicher der Operationstechnik zuzuschreiben.

Krönlein erlebte bei einem Fall (Nr. 2) das Missgeschick, dass die Wunde während der Operation öfters von Fäces überschwemmt wurde. Am nächsten Morgen Temperatur 38,8, am 3. Tag Exitus. Section ergiebt gangränöse Phlegmone des Beckenzellgewebes.

Bei unserem Fall 16 tritt schon in der Nacht nach der Operation ein Schüttelfrost auf. Patient stirbt gegen Mittag des 2. Tages.

Bei beiden Todesarten, Peritonitis wie Phlegmone, stossen wir auf die gleiche ganz unvermeidlich scheinende Ursache: Infection durch Fäcalmassen. 59 Proc. aller der Operation unmittelbar zuzuschreibenden Todesfälle erliegen derselben. Sollte es wirklich nicht möglich sein, auch dagegen Mittel und Wege zu finden? Auf allen anderen Gebieten hat die Antisepsis reissende Fortschritte gebracht, und hier stehen wir noch auf dem Standpunkt, dass wir die Sepsis der von uns gesetzten Wunde für unvermeidlich halten.

Der Kampf dagegen ist mit grossen Mitteln versucht worden, mit dem Aufstellen zum Theil recht complicirter Operationsmethoden. Der Darminhalt musste von der Wunde abgehalten werden. Das konnte geschehen durch die seitliche Colotomie oder die Variationen derselben nach Schinzinger-Madelung, die König im Jahre 1882 auf die Exstirpatio recti mit ungünstigem Erfolg anwandte. Polloson schlägt etwas später die Colotomie im Lyon. médical vor, Durance erwähnt 1886, dass man durch dieselbe das Operationsfeld aseptisch herstellen könne. Der erste veröffentlichte günstige Fall nach Colotomie (SchinzingerMadelung) rührt von Iwanow her.[1])

Dann veröffentlicht Schede 2 erfolgreiche Fälle von Exstirpatio recti nach vorangehender Colotomie ohne Verschluss des peripheren Darmtheiles, und diese Methode scheint Anklang zu finden. Man kann jedenfalls den Koth gut von der Operationsstelle abhalten und dadurch das Carcinoma recti von den Complicationen befreien, die seine Operation so gefährlich machen. Allerdings hat man dann den Verschluss des Anus praeternaturalis zu besorgen. Auf dem XIX. Congress der deutschen Gesellschaft für Chirurgie erwähnt Rehn dieses Verfahren als wirksamen Schutz gegen die Infection, und Lauen-

1) Chirurg. Bote. 1887.

stein giebt an, dass von 5 Patienten gerade die beiden geheilt sind, denen dasselbe zu Gute kam.

Anfangs 1889 versuchte Weljaminow das von König verlassene Verfahren wieder zur Geltung zu bringen. Er macht zuerst die Colotomie nach Schinzinger-Madelung, der er sofort die Exstirpatio recti anschliesst. Er hat den Vortheil davon, dass er die permanente Einwirkung der Fäcalmassen ausschliesst. Vom peripheren abgeschlossenen Darmtheil lässt er ein Stück zurück, ohne von der Schleimsecretion weiteren Nachtheil zu haben, als das Bestehen einer kleinen Fistel. Wenn er behauptet, dass man bei Anwendung seines Verfahrens radicaler vorgehen kann und es gerade deshalb rühmt, so ist man allerdings erstaunt, dass er in beiden Fällen, die er so operirt, Recidive auftreten sieht in loco, und zwar nach für ein so „radicales" Vorgehen kurzer Zeit: nach 9 und 13 Monaten. Unklar klingt die Schlussfolgerung Weljaminow's, das von ihm vertheidigte Verfahren erlaube an einem Darm zu operiren, dessen vollkommene Reinigung und Desinfection infolge von Strictur unmöglich ist.

Für die unmittelbare Asepsis der Operation bietet es keine Garantie in diesem Fall, nur die Nachbehandlung wird sicherer gemacht durch die totale Ableitung der Fäces. In England hat Marsh sein Beispiel befolgt. Jesset empfiehlt ebenfalls die Combination von Colotomie und Exstirpatio in der Regel auszuführen.

Als weitere prophylaktische Maassregel gegenüber der Infection empfiehlt Rehn (l. c.) das Heineke'sche Verfahren, womit der Abschluss der Wunde durch die gesunde Schleimhaut versucht wird. Der Tumor wird dabei hängen gelassen, bis die Darmwand überall an der äusseren Haut befestigt ist. Dieses Vornähen der Schleimhaut war allerdings vor Heineke schon ziemlich allgemein in Gebrauch in allen Fällen, in denen es überhaupt möglich war. Rehn selbst will die Gefahr der Kothinfection dadurch umgehen, dass er den Darm erst circa 10 Tage nach der vollständigen Loslösung des erkrankten Theils einschneidet, resecirt und vernäht. Gewiss ist mit allen diesen Operationsverfahren die Möglichkeit gegeben, den Haupttheil der Kothmassen von der Wunde abzuhalten, aber es geschieht eben noch um den Preis einer weiteren Operation. Dass der Schutz ein absoluter sei, ist auch nicht zu behaupten.

Die Volkmann'sche Drainage bietet für noch feste Kothmassen gar keinen Nutzen, da sie einfach fortgedrängt wird.

Durch alle diese Vorschläge geben die Chirurgen den Kampf gegen

die Infectiosität der Fäcalmassen auf, und zwar bevor er eigentlich überhaupt jemals ernstlich unternommen worden ist. Sind wir berechtigt zu sagen: Fäces sind immer hochgradig infectiös und werden es stets bleiben? Einstweilen wollen wir doch nicht von selbst den Versuch einer Desinfection des gesammten Darmkanals von oben her aufgeben. In dieser Richtung ist bis jetzt wenig geleistet worden; in dieser Richtung haben in nächster Zeit experimentelle Forschungen stattzufinden. Routier spricht davon, dass man „une asepsie relative des matières" erreichen könne, und bewirkt durch den Gebrauch von β-Naphtol und Magnesium salicylicum die Entleerung vollkommen geruchloser Stühle. Terrier erklärt bei einem Falle kühn: „Le tube digestif fut désinfecté par l'usage du lait du Naphtol β et de lavements boriqués répétés." Die Behauptung ist da, aber es fehlt uns der bacteriologische Beweis, dass die Fäces steril waren. So lange wiederholte Versuche uns nicht von der absoluten Fruchtlosigkeit unseres Bemühens überzeugt haben werden, sind wir keinenfalls berechtigt, von der Unmöglichkeit der Desinfection zu sprechen. Eine Wirkung in dieser Richtung ist dem β-Naphtol nicht abzusprechen. An hiesiger Klinik wird regelmässig beim innerlichen Gebrauch von Bismuthum subnitricum constatirt, dass der üble Geruch der Fäces verschwinde, die Zersetzungen abnehmen. Festi hat auf dem I. italienischen Congress für innere Medicin mitgetheilt, dass die Darmfäulniss durch Thymol beschränkt werde. Aus solchen Thatsachen schon Schlüsse ziehen zu wollen, ist nicht nöthig, aber auf Grund solcher Thatsachen lohnt es sich, die Fragen zu untersuchen: Nehmen die pathogenen Mikroorganismen der Fäces bei Gebrauch von β-Naphtol, Bismuth. subnitr. und Thymol in erwähnenswerther Weise ab? Sind die dazu nöthigen Dosen für den menschlichen Organismus noch unschädlich?

Unsere Versuche in dieser Richtung sind leider noch nicht so weit gediehen, dass wir irgend welche Thesen aufzustellen wagen dürften, aber jedenfalls sind sie durchaus nicht entmuthigend. Es lohnt sich der Mühe, in dieser Richtung Versuche anzustellen, wenn wir auch von vornherein unsere Hoffnungen nicht allzu hoch spannen wollen. So werden wir z. B. wohl gar nicht auf seit Wochen angehäufte Skybala einwirken können.

Angenommen auch, es wäre uns gelungen, die Darmcontenta eines Hundes zu sterilisiren, ohne den Hund dabei zu vergiften, so ist damit noch nicht gesagt, dass bei einem kranken Menschen ein ähnliches Verfahren möglich sei. Hoffen wir, dass von vielen Seiten mit zahlreichen Stoffen in dieser Richtung experimentirt werde.

Bis jetzt haben wir nur die einzige Ausflucht der Colotomie zur Reinhaltung des Operationsfeldes, und diese ist auch noch weit davon entfernt, die nöthige Gefahrlosigkeit bieten zu können, die die regelmässige Anwendung derselben empfehlen würde. Wohl können wir durch Opiate die Fäces zurückhalten, aber wir haben keine absolute Sicherheit dabei, weil wir sie nicht in energisch wirkenden Dosen anwenden dürfen.

Eine weitere Ursache der Sterblichkeit ist der starke Blutverlust, der nicht nur an sich den Exitus herbeiführen kann, sondern auch in verhängnissvoller Weise die Widerstandskraft des immerhin etwas kachektischen Patienten gegenüber der toxischen Wirkung der Antiseptica herabsetzt.

Wir können deshalb nur schwer die beiden Todesursachen Collaps und Intoxication von einander halten, denn wir wissen nicht, ob nicht mancher grössere Blutverlust ertragen worden wäre bei Vermeidung der Schwächung der Herzkraft durch Resorption der Antiseptica und ob nicht die angewandte Dosis der Antiseptica vom Patienten ganz gut hätte ertragen werden können, wenn der Blutverlust nicht so gross gewesen wäre.

Wir finden in den von uns deutlich und ausführlich genug beschriebenen Krankengeschichten 12 Fälle, bei denen der Verdacht begründet zu sein scheint — 40 Proc. beiläufig —, dass der Tod durch eine dieser Ursachen bedingt worden sei. Wir müssen von vorneherein gestehen, dass sich unter unserer Rubrik Collaps und Intoxication auch Fälle finden, die sonst unter der Fahne „Fettherz" oder „unbekannte Ursache" segeln. Das Fettherz wird wohl nur deshalb zur Todesursache, weil ihm durch Blutverlust und Antisepsis zu viel zugemuthet worden war.

Hildebrand führt diese Todesfälle auf das Zusammenwirken verschiedener Factoren: Blutverlust, Choroform und Shock bei Menschen, deren Herzmuskel auch nicht mehr ganz leistungsfähig ist, zurück. So weist z. B. Fall 13 (Hildebrand) fettige Degeneration des Herzmuskels auf. Patient hatte viel Blut verloren bei der Operation und war mit Jodoform behandelt worden. Fast identisch ist Fall 22; Fall 28 wieder: sehr schwierige Lösung des Tumors, Blutverlust gering, Jodoform, 3 Stunden post operationem Exitus. Die Section ergiebt keine Todesursache. Die Aetiologie: Blutverlust, fällt hier weg, aber Chloroform und der sogenannte „Shock" will wohl sagen, die Intoxication genügt, um den Exitus der kachektischen Frau herbeizuführen.

Fall 35 wieder: schwierige Lösung, lange Operation, starker Blut-

verlust, Jodoformtamponade. Section ergiebt: Anämie. Fall 44: Resection des Darms sehr schwierig, Tamponade der Wundhöhle, Exitus am nächsten Tag.

Fall 53 ist auch infolge des Blutverlustes nicht im Stande, sich vom Collaps zu erholen.

Genzmer's Fall 7 ist nach der Operation pulslos, muss noch innerhalb der nächsten 6 Stunden eine starke Nachblutung durchmachen und erliegt der Schwäche am 2. Tage.

Bergmann's Fall 3 stirbt schon am Abend nach der Operation. Die Section ergiebt, dass Lungentuberculose die Widerstandskraft des Patienten herabgesetzt habe. Jodoform war nicht angewandt worden.

v. Wahl hat in einem Fall (Nr. 5) bedeutenden Collaps nach der Operation zu verzeichnen, zu dem Erscheinungen acuter Sepsis treten, der der Patient erliegt.

Kraske's 3. Fall collabirt nach der Operation und stirbt, ohne sich erholen zu können, am 3. Tage. Aus unseren Krankengeschichten müssen wir 2 Fälle hierher rechnen. Bei Fall 29 haben wir es mit einer Jodoformintoxication zu thun. Die anämische, abgemagerte Patientin kann der damals noch üblichen Jodoformgazetamponade nicht widerstehen.

Fall 32 betrifft eine stark abgemagerte anämische Frau, die bei der Operation zu viel Blut verliert. Die Jodoformgazetamponade wurde auch hier angewandt. Blutverlust und Antiseptica, resp. das Jodoform (denn Spülungen u. s. w. wurden vermieden) vereinigen sich zur deletären Wirkung.

Die Blutung bei der Exstirpatio recti ist nun einmal gross, weil die Operationsgegend sehr gefässreich ist, wir können nicht die Trennung zahlreicher grosser Arterien und Venenplexus umgehen. Die Art der Trennung hat allerdings Einfluss auf die Blutung. Bardenheuer dreht und reisst deshalb den Tumor ohne viel Schnitte heraus, Zuckerkandl und Wölfler empfehlen auch das stumpfe Vorgehen. Wohl werden dadurch die kleineren Gefässe torquirt und verschlossen, und wenn man im Reissen nicht so weit geht, dass man eine Sacralis media durchreisst, so bietet dieses Verfahren einige Abhülfe gegen die starke Verblutung. Die Art. sacralis media, die einem von Bardenheuer's Patienten das Leben kostete, wurde auch bei unserem Fall 7 in einem Strang, in dem man sie nicht erwarten konnte, durchschnitten und verursachte eine Blutung, die nur durch eine Compression der Aorta zu stillen war.

Ein rasches Herausreissen des Tumors ist nicht zu empfehlen,

das stumpfe Loslösen hat auch nur streckenweise zu geschehen, wenn es nicht grössere Blutungen hervorrufen soll, als die, welche man vermeiden möchte. Die Verwendung des Thermokauters scheint durchaus keine Vortheile zu bieten. In so gefässreichen Geweben ist derselbe machtlos und bewirkt nur eine Entstellung des Operationsfeldes, wenn man so sagen darf, die den Einblick in die Gewebe nur erschwert. Dass eine Blutung dadurch in erheblichem Maasse vermieden worden wäre, ist bei uns nicht bemerkt worden.

Cripps, Stierlin und Heuck verwerfen den Gebrauch eines anderen Instruments als des Messers. — Zu bemerken ist noch, dass Verwachsungen der Nachbarorgane keinen verhängnissvollen Einfluss auf den Blutverlust zu üben scheinen. Unter diesen 12 Fällen waren nur 3 mal Prostata oder Vagina angegriffen. Die Lösung sacraler Drüsen ist aber als sehr blutig dabei zu constatiren.

Das einzige Mittel, die Blutung etwas herabzusetzen, ist die rasche Blutstillung, das rasche Fassen der Gefässe, wenn sie durchschnitten sind, oder noch besser das Fassen derselben vor der Durchschneidung, die zwischen 2 Schiebern ausgeführt, die Blutung reducirt. Aber es ist nicht immer ganz leicht, die Gefässe vor ihrer Durchschneidung zu erkennen. Man muss sich darauf beschränken, die Schnelligkeit und Sicherheit des Fassens eine grosse Rolle spielen zu lassen. Um aber wirklich genau arbeiten zu können, muss man sich ein Arbeitsfeld vorbereiten, zu dem der Zugang für das Licht, wie für die Hände des Chirurgen ein Leichtes sei. Deshalb besonders sind alle Schnittführungen zu verwerfen, die beim weiteren Verlauf der Operation den Operateur zwingen, in der Tiefe eines finsteren Trichters zu arbeiten, in dem er nichts mehr sieht, wenn er seine Hand hineinhält, und nichts machen kann, wenn er sehen will, was er macht.

Alle Methoden, die den Zugang von unten haben, verfallen, wenn der Krankheitsherd nicht ganz oberflächlich ist, in diesen Fehler. Es kann deshalb nicht genug betont werden, dass man sich einen rücksichtslosen Zugang von hinten verschaffen muss.

Auch für isolirte Knoten oberhalb des Anus, für die Volkmann noch die forcirte Dilatation des Anus empfiehlt, ist der hintere Längsschnitt vorzuziehen, weil er die Grenzen der Geschwulst genau zu controliren gestattet.

Darüber sind alle Autoren einig, dass der hintere Längsschnitt mit ev. Excisio coccygis sehr viel Raum gewähre, den man noch vergrössern könne durch Knochenresection nach Kraske, aber sie wenden ihn nicht oft genug an und begnügen sich allzu oft mit Amputationen und

Excisionen von unten her, welche die Blutstillung schwer machen und das Recidiv, wie wir noch sehen werden, nicht sicher genug verhüten.

König, Bergmann, Kraske loben die Freiheit des Zugangs. König wandte selbst die Kocher'sche Methode der Exstirpatio coccygis 11 mal an.

Bergmann soll sie sehr oft ausgeübt haben, wie Schwieder erklärt, schon vor Kraske. Dass es nach Kocher geschehen sei, versäumt er leider zu erwähnen.

Kraske räth in allen Fällen zur Excision des Steissbeins. Vor einer grösseren Verletzung hat man sich nicht zu scheuen, durch den längeren Schnitt, der, in der Medianlinie ausgeführt, übrigens durchaus nicht zahlreiche oder grosse Gefässe trennt, wird im Gegentheil nur Blut gespart. Wir möchten deshalb für alle Carcinome des Rectums als den geringsten nothwendigen Eingriff die Operation durch einen hinteren Längsschnitt vom Steissbein bis zum Analsaum hinstellen. Dann ist es möglich, den Blutverlust in weitaus den meisten Fällen so weit zu reduciren, dass der von Voigt als unvermeidlich angenommene Collaps wegfällt. (Allerdings sucht Voigt auch in der Zerrung des Darms eine Mitursache desselben.) Leichter als eine hochgradige Blutung ist die Intoxication durch Antiseptica zu vermeiden. Man hat dabei nicht ganz ausser Acht zu lassen, dass die Anwendung starker Antiseptica entweder machtlos oder nicht nöthig sei. Wird das Operationsfeld durch Fäces überschwemmt, so dringen Infectionsstoffe und Antiseptica zu gleicher Zeit durch die geöffneten Lymphbahnen ein und vereinigen ihre Wirkung nur zum Schaden des Patienten. Dass man die Infectionsstoffe durch die rasche Spülung mit Antisepticis unschädlich machen könne, wenn sie in den Ausbuchtungen der zerfetzten Wunde herumfliessen, ist wohl nicht als wahrscheinlich zu betrachten. Hat aber infolge einer als gelungen zu betrachtenden Vorbereitung das Operationsfeld rein gehalten werden können, so ist eine prophylaktische Spülung nur schädlich. Wir thun wohl besser daran, die Antisepsis auf einen Zeitpunkt zu verschieben, in dem die schwächende Wirkung der Narkose ganz weggefallen ist und der Patient auch sich von den ersten Folgen des Blutverlustes etwas erholt hat. Strengste Asepsis wäre das Ideal bei der Operation; ist sie nicht zu erreichen, so muss man bedenken, dass der Kampf gegen die einmal vorhandenen Infectionsstoffe nicht zum Nachtheil des Patienten ausschlage. Die mechanische Spülung mit sterilisirtem Wasser, oder wenn es sein muss, mit ganz schwachen antiseptischen Lösungen

wird auf unschädlicherem Wege ebensoviel leisten. So scheint uns auch, nach Betrachtung der einschlägigen Fälle, die Jodoformgazetamponade nicht gefahrlos zu sein, wenn sie schon nach dem Berichte Schwieder's sehr bequem ist.

In den letzten Jahren ist Prof. Kocher wegen der Gefahr der Jodoformintoxication von dieser Tamponade ganz abgekommen, ohne dass man Veranlassung gefunden hätte, sie zu vermissen. Das unschädliche, allerdings auch nur schwach wirkende Thymol genügt bei sonstiger genauer Behandlung vollkommen.

Auffallend ist, dass Voigt bei der Behandlung der Operirten das Chlorzink, als eine „grosse antiseptische Stärke" besitzend, rühmt. Man darf nicht die antiseptische Wirkung eines Mittels mit seiner Aetzwirkung zusammenwerfen. Das Chlorzink wirkt aber, mit Culturen zusammengebracht, nicht so stark antiseptisch, dass man diese Eigenschaft bei inficirten Wunden hoch anschlagen dürfe.

Gehen wir nun über zu der Untersuchung der Fälle, die zwar den Eingriff unmittelbar überstehen, aber doch noch vor Eintritt einer Heilung der Wunde erliegen.

Ganz unabhängig von der Operation und der Nachbehandlung treten auch Erscheinungen auf, die den Patienten vielleicht sonst befallen hätten, wenn er nicht gerade einer Rectalexstirpation hätte unterworfen werden müssen. So erliegen 3 Patienten (Nr. 1 und 15 [König], Nr. 17 [Bergmann]) intercurrenten Pneumonien, 2 andere Embolien der Art. pulmonalis, 1 dem Delirium tremens (Nr. 1, Krönlein), 1 den Metastasen (Nr. 16, König), 1 einer Pleuritis (Nr. 7, Kocher) und 1 endlich der Kräfteabnahme, die sein geschwächter Organismus nicht zu ertragen im Stande ist. Allerdings müssen wir auch hier zugeben, dass der Zusammenhang zwischen der Rectaloperation und einer eiterigen Pleuritis nicht zu leugnen ist; da dieselbe jedoch gerade so gut nach einem Furunkel auftreten kann, so sehen wir nicht ein, warum wir sie auch auf die Rechnung der Operation setzen sollten. Uns haben besonders die Fälle zu interessiren, bei denen wir mit Wahrscheinlichkeit nachweisen können, dass die schliesslich zum Tode führende Wendung im Krankheitsverlauf erst nach der Operation eingetreten ist, oder doch durch die Nachbehandlung begünstigt worden ist. Die Undeutlichkeit der Krankengeschichten unterstützt uns in diesen Untersuchungen nicht.

Bei Fall 2 (Hildebrand) tritt am 6. Tag Exitus unter hohem Fieber ein. Wann es begann, wissen wir leider nicht.

Bei Fall 8 hingegen erfahren wir die Bildung eines Kothabscesses am 9. Tag, der am 16. den Tod herbeiführt.

Bei Fall 4 ist der Verlauf gut während der ganzen 1. Woche, dann tritt eine Infection des Peritoneums auf.

Ein Erysipel am Kreuzbein führt bei Fall 19 den Exitus herbei.

Fall 30 zeigt am 8. Tag Durchfälle und Emphysem, erst am 18. erfolgt der Tod. Wir wissen hier leider auch nicht, wann eigentlich die Aggravation des Zustandes eingetreten sei, als deren manifeste Ursache ein grosser Kothabscess constatirt wurde.

Fall 41 hat die ersten 4 Tage normale Temperatur, erst dann tritt die Infection ein.

Der unglückliche Fall 12 von Genzmer ist schon erwähnt.

Ein Fall aus v. Wahl's Casuistik zeigt 16 Tage lang günstigen Wundverlauf, erst nach weiteren 15 Tagen erliegt Patient einer ausgedehnten Phlegmone.

Aus unserer Sammlung gehört Fall 6 hierher, bei dem nach einigen Tagen die Wunde durch Fäces inficirt wurde und eine Pyämie den Exitus herbeiführte.

Einen ähnlichen, nur rascheren Verlauf zeigt auch unser Fall 20.

Ein besonderes Interesse bieten noch 2 Fälle König's: Nr. 42 und 43. Bei dem ersten diagnosticirt Hildebrand Jodoformintoxication, welcher Patient nach 4 Tagen erliegt, bei dem anderen fühlen wir uns geneigt, sie anzunehmen, gerade auf Grund des sonst ganz negativen Befundes. Die weitere Verwendung des Jodoforms muss auch in der Nachbehandlung ihren schlimmen Einfluss üben.

Die Intoxication mit Jodoform, die Rinne's Patient erdulden musste, ist in alle Publicationen über Mastdarmcarcinome übergegangen, hat aber das Jodoform doch noch nicht verdrängen können.

Schwere Intoxicationen mit Jodoform in der Nachbehandlungsperiode haben wir auch zu verzeichnen: bei 2 Fällen mussten wir ihm einen Theil der Schuld am Exitus beimessen. Dazu 2 Fälle aus König's Statistik, 2 Fälle, die Krönlein anführt! Das sollte genügen, zum Mindesten vor einer allzu energischen Anwendung dieses Mittels zu warnen. Besser und sicherer wäre es, wenn man es ganz aufgeben würde. Wir müssen mit Stierlin annehmen, dass eine ausgesprochene Idiosynkrasie gegen Jodoform bei einzelnen Leuten besteht, die wir aber schlechterdings nicht voraussehen können. Wir laufen jedesmal bei seiner Anwendung Gefahr, die Grenze zu überschreiten, welche die Individualität des Patienten ziehen sollte, weil wir absolut nicht wissen können, wie viel Jodo-

form wir eigentlich anwenden. Für die Darreichung von Medicamenten haben wir Zahlen, die uns leiten, für die Anwendung der Antiseptica fehlt uns jeder Anhaltspunkt. Um so vorsichtiger sollten wir damit sein, besonders bei der Verschiedenheit der Wirkung der angewandten Dosen. Wenn auch die erste Tamponade noch keinen Einfluss übt, wird doch die Wiederholung derselben die Gefahr vermehren. Wir sollten doch jetzt auf dem Standpunkt angelangt sein, dass wir mit vollster Sicherheit die schädliche Wirkung der therapeutischen Maassnahmen ausschliessen, dass wir also keinerlei Intoxicationserscheinungen als Folge der Behandlung mehr auftreten sehen. Dass sie auftreten können, ohne dass man es vorher vermuthen kann, ist bewiesen und soll genügen, um sie in jedem Falle befürchten zu lassen. Diese Rubrik der Exitus muss in zukünftigen Statistiken leer bleiben.

Was die in einigen Fällen beobachtete Infection im Verlauf der Nachbehandlung betrifft, so muss auch diese in Zukunft vermieden werden können. Wir können öfters die Möglichkeit der Infection des Peritoneums auf das Operationsverfahren zurückbeziehen. Dass bei Offenbleiben des Peritoneums leicht auch später eine Infection desselben eintreten könne, liegt auf der Hand, auch wenn sie nicht so manifest auftritt, wie in den Kraske'schen Fällen durch Kotheinfluss. Dass trotz Naht auch noch eine secundäre Infection des Bauchfells eintreten kann, scheint Fall 4 von König zu beweisen. Wir glauben uns jedoch nicht aufhalten zu müssen, zu beweisen, dass die Peritonealnaht auch gegen secundäre Infection den besten Schutz gewähre. Der andere zu bekämpfende Factor ist die Phlegmone des Beckenbindegewebes. Der natürlichste Weg, dieses zu schützen, wäre bei Resectionen eine circuläre Darmnaht, bei Amputationen die Vernähung der Schleimhaut und Hautränder. Damit ist der Koth von der Wundfläche abgehalten.

Die meisten Chirurgen empfehlen die Naht, sei es die circuläre, sei es die Vernähung der Darmschleimhaut an die äussere Haut.

Bardenheuer, Kraske, König, Levy, Küster, Hochenegg, Routier und Andere betrachten die Circulärnaht als zur normalen Operationsmethode gehörig, ohne jedoch zu bestreiten, dass, wenn sie nicht hält, sie gefährlicher wird als ein primäres Freilassen der Darmenden. Bei Resectionen hält Stierlin sie für unerlässlich, Hochenegg hat eine Modification vorgeschlagen, die sich in einem Fall[1]), in dem er das obere Ende des

1) Publicirt in den Wiener med. Blättern. 1890. Nr. 6.

Darms durch das untere zog, bewährt hat. Eine Umkrempelung des unteren Darmendes (nach Jobert), die eine Verheilung der Flächen bedingt hätte, hat er wohl aus Furcht vor der Stenose vermieden. Weljaminow erklärt: „Die sorgfältige Naht der Mucosa mit der Haut und die Heilung per primam beugt dem Entstehen bedeutender Stenosen vor .... und soll daher in allen Fällen, in denen sie möglich und nicht allzu gefährlich ist, ausgeführt werden. Die Heilung der Operationswunde durch Tamponade verringert die Gefahr der Operation."

Er hält die Naht wegen der Retention für gefährlich.

Cripps hält die Vereinigung der Ränder des Darms mit dem Wundrand der Haut für fehlerhaft, weil „die Nähte sicher durchreissen und, bevor sie es thun, sie die freie Entleerung der Wundhöhle verhindern, indem sie Hohlräume bilden, in denen das Secret sich ansammelt und zersetzt wird". Dass er dann einen harten Kampf mit der Strictur zu bestehen hat, wollen wir nur beiläufig erwähnen. Wir wollen uns darauf beschränken, zu untersuchen, ob statistisch ein Unterschied im Heilungsverlauf bei den Patienten nachzuweisen ist, bei denen die Darmschleimhaut vorgenäht wurde, gegenüber denjenigen, bei denen der Darm ganz frei gelassen wurde.

Cripps, der Gegner der Naht, hat auf 30 Fälle keinen Exitus, der mit der Operation im Zusammenhang steht. Bei Czerny findet der einzige Exitus statt bei einem der 3 Patienten, denen er den Darm ganz freigelassen hat. Heuck führt den Exitus direct darauf zurück, das „die Bauchhöhle mit dem Mastdarm communicirte, da die Rectumschleimhaut nicht vernäht war".

v. Wahl hat einen Fall von Versagen der Circulärnaht mit Peritonitis im Gefolge. Bei Fall 5 ist das wahrscheinliche Ausreissen der Nähte nicht festgestellt worden. Bei Fall 8 scheint sich der Operateur mit dem Stehenlassen eines Schleimhautstreifens begnügt zu haben. Der Fall erliegt der Phlegmone. Bei einem Fall (Nr. 2) heilt die Wunde ohne Vernähung bei Anwendung eines langen Gummirohrs (nach Esmarch und Volkmann's Vorschlag).

König's Statistik weist 5 Fälle auf, bei denen der Darm entweder von vorneherein frei gelassen worden war, oder bei denen die Nähte sehr bald durchrissen. Von diesen erliegt keiner der Operation oder deren Folgen.

Bei 26 anderen, bei denen der Darm ganz (circulär) oder theilweise vorgenäht worden war, haben wir 4 Exitus an Phlegmonen. Dafür aber bei 15 Fällen, bei denen der Ausgang der Darmnaht nicht mitgetheilt ist, 6 Exitus an Phlegmone. Die Phlegmone

schliesst eigentlich das Halten der Darmnähte aus, da sie bei vollkommenem Verschluss wenigstens nicht secundär hätte auftreten dürfen.

Bergmann's Fälle sind schwer in dieser Richtung zu verwerthen. Nach Schwieder's Angaben wird der Darm in der Regel vorn an der äusseren Haut fixirt. In den Krankengeschichten finden wir jedoch eine solche Vornähung nur 15 mal erwähnt, ein Widerspruch, den wir nicht zu lösen wissen. Ueber den Erfolg der Nähte hören wir auch nur, dass 1 mal die Nähte entfernt wurden, nachdem die erwünschte Vereinigung eingetreten war, und dass ein anderes Mal die Nähte am 5. Tage ohne üble Folgen durchrissen. Wahrscheinlich ist immerhin, dass der Exitus an Beckenphlegmone, durch Defäcation am Tage der Operation veranlasst, auch durch das Reissen der Nähte begünstigt worden sei.

Kraske's 8 Nähte geben uns 3 negative Erfolge.

Krönlein näht 10 mal den Darm vor, ohne Exitus; 3 mal lässt er ihn frei, 4 mal reissen die Nähte aus. Sein einziger der Operation zuzuschreibender Todesfall ist einer derjenigen mit freiem Darm (Phlegmone). Bei diesem Fall ist jedoch der Exitus, wie schon oben erwähnt, der Beschmutzung der Wundfläche mit Fäces während der Operation zuzuschreiben.

Bei unseren Fällen ist 18 mal der Darm vorgenäht worden, 1 mal ist ein Exitus wegen Phlegmone aufgetreten (= 5,55 Proc.), 9 mal wurde der Darm freigelassen oder die Nähte rissen aus (4). Bei diesen 9 Fällen trat auch 1 mal ein Exitus wegen Phlegmone ein (= 11,11 Proc.). Ausserdem haben wir das Auftreten zweier Phlegmonen, bei denen wir den Ausgang der Naht leider nicht kennen. Rechnen wir zusammen, so finden wir 110 Fälle, bei denen der Operateur versucht hat, durch die Naht das umgebende Gewebe wenigstens in einem Theil seines Umfangs vor der directen Infection zu schützen. Von diesen erlagen 9 der Infection des Bauchfells oder Bindegewebes = 8,18 Proc. Andererseits haben wir 17 Fälle, in denen der Darm frei gelassen worden war, von denen 3 der Phlegmone erliegen = 18,64 Proc. Rechnen wir noch diejenigen hinzu, bei welchen ein Ausreissen der Nähte stattfand (18 mit 4 Exitus), so haben wir 20 Proc. Sterblichkeit, also nahezu die doppelten Chancen für die Bildung einer localen Phlegmone bei freiem Darm, als bei vorgenähtem. Den Werth dieser Zahlen müssen wir dadurch herabsetzen, dass wir sagen: viele der Fälle, in denen die Naht unterlassen wurde, gehörten an sich zu den schwereren, bei welchen eine ausgedehnte Rectalexstirpation nöthig geworden war, eine Operation,

die den Kräftezustand derselben bedeutend herabsetzte und den Exitus auch aus anderen Gründen begünstigte. Das secundäre Ausreissen der Darmhautnaht sollte, theoretisch betrachtet, eigentlich weniger Gefahr der Phlegmone mit sich bringen, weil nach einiger Zeit die Wundfläche weniger resorptionsfähig ist, so dass ein Unterschied zu constatiren sein sollte in den verschiedenen Ausgängen einer Infection durch Kothmassen, die sofort nach der Operation oder erst nach mehreren Stunden oder Tagen eintritt. In der That ist das auch der Fall. Die Zahlen scheinen nur deshalb das Gegentheil zu beweisen, weil bei ihnen die 3 Todesfälle Kraske's nach Ausreissen der Naht an Peritonitis eingerechnet sind. Wir glauben entschieden auf dieselbe kein so grosses Gewicht legen zu dürfen, weil da die Complication des offenen Peritoneums eine Rolle spielte. Rechnen wir dieselben ab, so haben wir 15 Fälle mit 1 Exitus, Nr. 16 unserer Casuistik. Was speciell die Circulärnähte betrifft, so hat Hochenegg die Fälle gesammelt, die nach Kraske'scher Methode operirt worden sind, und findet er auf 9 Fälle primärer Circulärnaht 5 Exitus, während ihm die circulären Nähte mit Colotomie oder Anus praeternaturalis sacralis oder Spaltung der Analpartien eine bessere Statistik geben.

Wir finden in unseren 230 Fällen 15 Circulärnähte des Darms, von denen 7 halten und 8 durchreissen. Wir rechnen dabei zahlreiche Fälle nicht, bei denen circuläre Vereinigung des centralen Darmendes mit dem Analsaum gemacht worden war.

Aus der Natur der Fälle scheint sich zu ergeben, dass die Circulärnähte um so mehr Aussicht geben, zu verheilen, je höher sie liegen, je grösser derjenige Theil derselben ist, der von der Neigung zur Adhäsion des Peritoneums seinen Vortheil ziehen kann. Natürlich kommen da wieder auch noch andere Factoren in Betracht: die Beschaffenheit der Darmcontenten und die Peristaltik.

Für alle Zukunft wird eben die Darmnaht hier noch mehr, als an anderen Orten von diesen Factoren abhängig sein, weil wir es hier öfters mit festen Fäcalmassen zu thun haben, und weil die Peristaltik der starken Muskelschicht hier die Nähte einer bedeutenderen Zerrung aussetzt, als anderswo. Es wird immer dringend nothwendig bleiben, den Darm ganz vollständig zu entleeren und nachher durch Opiate vollkommen ruhig zu stellen. Eine Colotomie scheint nach den Erfahrungen, die Schede und seine Nachfolger gemacht haben, die Gefahr der Ruptur herabzusetzen.

Aus allen Fällen, die uns zur Verfügung stehen, ergiebt sich leicht, dass bei stärkerer Spannung des Darms wenig Aussicht vorhanden ist,

dass der Darm anheilt, auch bei der nur einen Theil der Peripherie betreffenden Naht. So ist z. B. die Verletzung des Peritoneums ein wesentlicher Factor. Wir finden unter 26 Angaben, dass die Schleimhaut sich unter Wirkung der Spannung, der Defäcation zurückgezogen habe, 17 mal die Angabe, dass das Peritoneum nicht verletzt worden sei. 9 mal haben wir ein Durchreissen der Nähte bei verletztem Peritoneum. Es empfiehlt sich demgemäss auch die theilweise Vornähung der Schleimhaut nur vorzunehmen, wenn sie Aussicht auf Erfolg bietet, also bei geringer Spannung des centralen Endes. Hat man nicht die volle Garantie, dass Verheilung stattfinden könne, so sollte man sich eher der Naht enthalten und auf die ganz sichere Methode der vollständigen Tamponade der Wundhöhle zurückgreifen. Die Circulärnaht ist nach den statistischen Angaben der Chirurgen immer noch nicht über die Höhe eines kühnen Versuchs gediehen, der manchmal gelingen kann, öfter aber zum Schaden des Patienten fehlschlägt.

Uebrigens ist bei Allem dem nicht zu vergessen, dass die totale Umsäumung des Hautrandes mit Darmschleimhaut nach theilweiser Naht der Hautwunde die ganze Wunde viel zu sehr abschliesst. Wir haben in der Behandlung der Wundhöhle 3 Methoden zu unterscheiden, die eine ganz verschiedene Nachbehandlung nach sich ziehen und mithin für die Frage der Secundärinfection von Bedeutung sind. Auf der einen Seite steht Hildebrand, der möglichst Alles abschliessen möchte im Interesse der schnellen Heilung. Ihm tritt Schwieder in seiner Dissertation energisch gegenüber, indem er die Tamponade vertheidigt. Noch „offener" will Voigt die Wunde behandeln, indem er die von Volkmann empfohlene permanente Irrigation durch eine mehrmals täglich wiederholte ersetzt sehen möchte. Der vollständige Wundverschluss Hildebrand's scheint uns gefährlich; König selbst hat 5 Todesfälle an Phlegmone dabei — 1 mal lässt sich die Phlegmone bekämpfen. Bei unseren Fällen gelang die vollkommene Heilung durch die Naht nur 1 mal (Nr. 12), in 5 Fällen wurde die Nahtlinie wegen der Retention wieder aufgerissen, und zwar stets so zeitig, dass die Heilung nachher ihren weiteren Verlauf nehmen konnte.

Bei der Jodoformtamponade Bergmann's wird die Wunde während 8 Tagen der directen Controle des Arztes entzogen. Die Irrigation Voigt's ermöglicht am Genauesten die stete Beaufsichtigung der Wundverhältnisse, und gerade diese stete Aufsicht ist sicherlich der Punkt, auf den das grösste Gewicht gelegt werden muss. — Alle die secundären Infectionen sind zu vermeiden, wenn der behandelnde Arzt mehrmals täglich die Wunde ganz genau untersucht, die Reten-

tionen aufhebt, Fäcalmassen entfernt, Beläge bekämpft mit allen Mitteln, die ihm zu Gebote stehen, wischt, spült, kurz auf irgend eine Art sie im vollsten Sinn des Wortes unausgesetzt rein hält. Welcher Art nebenbei die Wundbehandlung sei, ist wohl nebensächlich. Die Heilung liegt einzig und allein in der Hand des Arztes, der oft, sehr oft die Wunde zu untersuchen hat. Hat der Patient die Operation überstanden, sind die ersten 24 Stunden ohne Nachblutungen, peritonitische Erscheinungen, Losgehen von Darmnähten vorbeigegangen, so darf der Patient nicht mehr den Folgen der Operation erliegen. Der „first-rate assistent", den Cripps für die Operation verlangt, hat sich bei der Nachbehandlung erst recht zu bewähren. Die Mühe, die er sich nimmt, findet ihre Belohnung in dem Wohlbefinden des Kranken, der ohne erhebliche Schmerzen, ohne Fiebersteigerungen seiner Heilung entgegengehen soll. Selbstverständlich ist ja eine 5—6malige Reinigung der Wunde nur so lange nöthig, als die Wundhöhle sich nicht mit Granulationen überdeckt hat, die auch bei weniger scharfer Aufsicht rein zu halten sind.

Eine so günstige Prognose für die zukünftige Sterblichkeit der Operation der Mastdarmcarcinome zu stellen, wie Bardenheuer und Stierlin es thun, können wir uns nicht entschliessen. Wir werden wohl dazu kommen, durch bessere Vorbereitung der Patienten, durch den Darmkanal desinficirende Mittel, Entleerung desselben, eventuell Colotomien die Gefahr der Sepsis bei der Operation herabzusetzen. Die Blutungen werden selten bei gewöhnlichen Operationen, Dank der Anwendung ausgedehnter Schnittführungen eine bedenkliche Grösse erreichen. Eine grössere Vorsicht in der Anwendung der Antiseptica wird den Patienten in ungestörtem Besitz seiner Herzkraft lassen; eine fleissige Beobachtung der Wunde wird die secundären Infectionen verhüten.

Es wird die Mortalität immerhin namhaft herabgehen, obgleich man die Indicationen zur Operation immer mehr ausdehnen wird.

Was die Radicalheilung nach dieser Operation betrifft, so sind wir in der glücklichen Lage, eine erhebliche Anzahl von Fällen beizubringen, denen die Operation definitive dauernde Befreiung von ihrer schrecklichen Affection gebracht hat. Das ist das werthvolle Resultat der ausgedehnten Operationen, die Herr Prof. Kocher ausgeführt hat, ein Resultat, das eine überreiche Compensation liefert für den verhältnissmässig hohen Procentsatz der Mortalität. Die definitive Heilung wird verschieden berechnet.

Heuck nimmt 3 Jahre an als die Zeitdauer, während welcher das Recidiv besonders drohend ist, Hildebrand, Stierlin, Schwie-

der wollen auch 3 Jahre annehmen. Sie geben aber alle zu, dass diese Annahme sehr willkürlich sei. Es sind verhältnissmässig zahlreiche Recidive nach viel längerem Zeitraum constatirt worden. Zu den allgemein bekannten späten Recidiven — nach 3, 4, 5, 6, 7 bis 11 Jahren —, auf welche Volkmann, König, Kelsey und Böckel aufmerksam gemacht haben, bringen wir einen neuen Fall von Recidiv nach 5 Jahren (Nr. 35). Wir erlauben uns die gefährliche Periode auf 4 Jahre zu verlängern. Wir wollen bei der Betrachtung der Radicalheilungen zugleich auf die Art der Operation Gewicht legen, da sie uns in dieser Beziehung einen grossen Einfluss zu haben scheint.

Czerny hat zur Zeit der Veröffentlichung seiner Fälle durch Heuck 7 Patienten, die schon mindestens 4 Jahre operirt worden sind. Es sind dies die 3 Amputationen, 1 Resection und 3 Excisionen. (Unter Excisionen verstehen wir alle diejenigen Operationen, bei denen ein Theil der Schleimhaut den Zusammenhang zwischen dem centralen Darmende und dem Analsaum bewahrt hat.) Von denselben sind bei 2 Amputationen, 2 Excisionen und der Resection Recidive aufgetreten, denen die Patienten erlegen sind.

Eine Amputation zeigt eine Heilungsdauer von 52 Monaten, 2 Excisionen eine solche von 48 Monaten. Im Ganzen kommen auf 7 Operirte 3 radical geheilte Patienten = 42,68 Proc.

Von Genzmer's Fällen sind 3 innerhalb der letzten 4 Jahre beobachtet worden. Von denselben blieb eine Amputation 4 Jahre recidivfrei.

Von König's Fällen können wir 26 benutzen: 16 Amputationen, 9 Resectionen und 1 unregelmässig operirten Fall (Amputation und Auskratzung); 9 Amputationen erliegen der Operation, ihren Folgen oder intercurrenten Krankheiten, 5 der Ueberlebenden werden recidiv (= 31,25 Proc.), 2 blieben radical geheilt (= 12,5 Proc.). Von den 9 Resectionen erliegen 7, 2 werden recidiv (= 22,22 Proc.). Die Auskratzung, die mit Amputation verbunden ist, bleibt recidivfrei.

Auf 10 Ueberlebende kommen also 3 Radicalheilungen = 30 Proc.

Bei Hochenegg's Resultaten ist auffallend, dass das einzige Recidiv in der kurzen Beobachtungszeit gerade bei dem Patienten auftritt, bei welchem es nach dem nicht sehr ausführlichen Bericht des Operateurs wahrscheinlich erscheint, dass ein Schleimhautstreifen conservirt worden sei.

Von Bergmann's durch Schwieder publicirten Fällen können wir nur die ersten 15 als verwendbar betrachten, von denen 2 der Operation erliegen, 3 radical geheilt werden (= 20, resp. 25 Proc.), während alle übrigen recidiv werden.

Leider sind Schwieder's Angaben zu wenig ausführlich, um uns in jedem Fall ein Urtheil über die Ausdehnung des exstirpirten Darmtheils zu erlauben; doch sind jedenfalls bei 2 der Operirten, die radical geheilt sind, Amputationen gemacht worden. Diese 3 Geheilten sind 60 und 50 Monate ohne Recidiv geblieben.

v. Wahl weist 14 Fälle auf: 3 Amputationen, 9 Resectionen, 2 Excisionen. Radicalheilung hat er bei einer Amputation zu verzeichnen. Bei einer Resection tritt sie erst nach Exstirpation eines kleinen Recidivs ein.

Eine Excision erliegt der Operation, über den weiteren Verlauf der Anderen sind wir ohne Nachricht. Sonst treten noch Recidive auf bei einer Amputation und 3 resp. 4 Resectionen. Unter Abrechnung der unbekannten und der 3 der Operation erlegenen Fälle haben wir bei 50 Proc. der Amputationen Radicalheilung, dagegen nur bei 25 Proc. der Resectionen, also auf 14 Fälle 14,28 Proc. Radicalheilungen.

Krönlein hat 8 Fälle veröffentlichen lassen, die lange genug beobachtet worden sind. Sie vertheilen sich auf 2 Amputationen mit 1 Radicalheilung und 1 Recidiv; 4 Resectionen mit 2 Exitus, 1 Radicalheilung, 1 Recidiv; 2 Excisionen mit 1 Radicalheilung und 1 Recidiv. Unter Abrechnung der Verstorbenen hätten wir für alle 3 Operationsmethoden die gleichen Chancen der Radicalheilungen. Auf 6 Ueberlebende hätten wir also 50 Proc. definitive Heilungen. Die Zeit, die seit der Operation verstrichen ist, beträgt 54, 45 und 39 Monate.

Was nun die von Prof. Kocher operirten Fälle betrifft, so haben wir ein ausgezeichnetes Resultat zu vermerken. Seit mindestens 4 Jahren stehen in Beobachtung die Fälle 1—17, 26—31, 34 u. 35. Sie vertheilen sich auf 15 Amputationen mit 4 Exitus, 6 Recidiven 6 Radicalheilungen; 3 Resectionen mit 2 Exitus und 1 Radicalheilung, 7 Excisionen mit 1 Exitus, 4 Recidiven, 2 Radicalheilungen. Wir haben also im Ganzen auf 25 Fälle 9 Radicalheilungen = 36 Proc., oder wenn wir die 7 Exitus abziehen = 50 Proc.

Rechnen wir zusammen, so finden wir auf 98 genügend lang beobachtete Fälle 24 Radicalheilungen = 24,5 Proc. Es standen schon vor 4 Jahren die Aussichten auf Radicalheilung ziemlich günstig, aber die Wahrscheinlichkeit eines Exitus war damals (30 Todesfälle auf 98) immer noch erheblich grösser.

Was uns besonders an der Untersuchung der als radical geheilt zu betrachtenden Fälle interessirt, ist der Umstand, dass von diesen 24 Fällen 15 nach der Methode des hinteren Längsschnittes operirt worden sind. Sehen wir von den 9 Fällen, die wir in unserer Ca-

suistik aufgenommen haben, ab, so finden wir bei Czerny in Fall 10 und 14, bei König in Fall 11 und 21, bei v. Wahl in Fall 6, bei Krönlein in Fall 5 den von Kocher vorgeschlagenen Weg des hinteren Zugangs mit Erfolg betreten.

Untersuchen wir die Fälle mit constatirtem Recidiv, so haben wir auf 10 Patienten, die dem Recidiv erliegen, 4 (von 17), die nach der Methode des hinteren Längsschnittes und 6 (von 18), die nach anderen Methoden operirt worden sind, bei den auf der Berner Klinik Operirten.

Die anderen Statistiken scheinen noch mehr zu Gunsten des hinteren Längsschnittes zu sprechen, indem sie eine verhältnissmässig noch grössere Zahl von Recidiven bei den anderen Methoden erscheinen lassen. Unsere Zahlen dafür anzugeben, dürfen wir jedoch nicht wagen, weil die Operationsberichte zu mangelhaft sind, der mathematischen Genauigkeit zu sehr ermangeln, und zahlenmässige Angaben doch leicht in ihrer Bedeutung überschätzt werden. Sehr auffallend sind die 9 Radicalheilungen der hiesigen Klinik deshalb, weil sie sämmtlich nach der Methode des hinteren Längsschnittes mit oder ohne die unbedeutende Variation der Excisio coccygis operirt worden sind.

Auf 17 Patienten, die überhaupt in Betracht kommen und dieser Methode unterworfen worden sind, haben wir 5 Todesfälle. Von den Ueberlebenden 12 sind 9 = 75 Proc. radical geheilt. Ein solches Verhältniss finden wir nirgends erwähnt. Kein Operateur weist mehr als 50 Proc. Radicalheilungen auf; dabei sind bei keinem die Zahlen durch ihre Grösse schon etwas maassgebend. Czerny hat 42,68 Proc. bei 7 Operirten, Genzmer 50 Proc. bei 2, Krönlein ebensoviel bei 6. Dem gegenüber sollten unsere 12 Fälle einigermaassen ins Gewicht fallen und Zeugniss abgeben für die Vortrefflichkeit einer Methode, die solche nicht zu bestreitende Erfolge hat.

Zwei Einwände werden uns sofort gemacht werden: es hätten nicht alle die radical geheilten Patienten an Carcinoma recti gelitten, und es seien durch glückliche Zufälle nur leichte, beginnende, mühelos zu umschreibende Erkrankungsherde der Operation unterworfen worden. Wir verweisen auf die möglichst ausführlich mitgetheilten Status, die schon allein die carcinomatöse Natur des Leidens ergeben haben. Zum Ueberfluss wurde stets durch Untersuchung des Herrn Prof. Langhans die Richtigkeit der Diagnose am Präparat festgestellt, so dass in dieser Beziehung kein Zweifel herrschen kann. Was nun die Ausdehnung der Erkrankung betrifft, so wollen wir nur kurz den Status der Patienten in die Erinnerung zurückrufen.

Nr. 1. Ein relativ schwerer Fall; Krebsgeschwür in der hinteren Rectalwand, hoch hinaufreichend.

Nr. 2. Geschwür der vorderen Wand, in eine ringförmige, gerade für den Finger noch durchgängige Strictur übergehend; Sacraldrüsen afficirt.

Nr. 3. Tumor des Analsaumes, von bedeutender Ausdehnung, in die rechte Rectalseite übergehend. Obere Grenze nur mit Mühe abzutasten.

Nr. 4. Leichter Fall, Ulcus der Hinterwand.

Nr. 5. Ringförmiges Carcinom, 6 Cm. hoch.

Nr. 11. Ulcus an der hinteren Wand.

Nr. 12. Scheibenförmiger Tumor der hinteren Wand.

Nr. 13. Narbiges, ringförmiges Recidiv.

Nr. 17. Zerklüftetes Ulcus der rechten Wand.

Wenn man auch die Fälle Nr. 4, 11, 12 und 17 nicht gerade zu den schweren rechnen kann, so geben die anderen dennoch dafür Zeugniss ab, dass die Operation, auch unter sehr ungünstigen Umständen unternommen, zum Ziele geführt hat. Den grössten Theil des Erfolgs hat man der Sorgfalt zu verdanken, mit der alles kranke und auch alles verdächtige und noch etwas scheinbar gesundes Gewebe entfernt wurde. Vor einer ganz energischen Exstirpation im gesunden Gewebe scheut man sonst leicht zurück aus Furcht vor den lästigen Functionsstörungen. Es würde nur zum Heil der Patienten gereichen, wenn man die drohende Incontinenz oder Strictur ganz ausser Acht lassen würde und so handeln, wie man an anderen Körpertheilen auch handeln würde. Aber abgesehen davon, wird es oft dem Operateur schlechterdings nicht möglich sein, das Operationsfeld zu übersehen, so dass er weniger gewissenhaft operiren muss, als er gern möchte. Um freie Hand darin zu haben, muss man sich eben den nöthigen Platz gönnen, und der ist auch für einfache Fälle nur durch den hinteren Längsschnitt zu erlangen.

Dass die Rücksicht auf die spätere Bequemlichkeit des Patienten, wenn er geheilt werden und bleiben sollte, bis jetzt nur zum Schaden desselben ausgeschlagen hat, können wir leicht aus unserer Liste der Radicalheilungen sehen. Man kann auf die Unannehmlichkeit des späteren Lebens nicht so sehr seine Aufmerksamkeit lenken, denn schliesslich wird sich doch nie ein Patient finden, der den Tod dem Leben mit Incontinentia alvi oder Strictur vorziehen würde. Beides, Strictur und Incontinenz, kann wirksam bekämpft werden. Ist eine Operation wegen Incontinenz nicht genehm, so kann ein tüchtiger Bandagist wohl Abhülfe schaffen. Eine becherförmige

Pelotte mit elastischer Wandung, die geschlossen eingeführt werden kann und durch den Druck der event. eindringenden Fäcalmassen an die Rectalwand angepresst wird, ist wohl in den meisten Fällen im Stande, dem Patienten die constante Verunreinigung zu ersparen.

Dass auf operativem Wege auch oft ein zufriedenstellendes Resultat zu erreichen ist, hatte Prof. Kocher bei mehreren Fällen zu erproben Gelegenheit.

Bei Fall 1 unserer Statistik wurde 2 Monate nach der Operation der Lappen, der ganz zusammengeschrumpft war, angefrischt und wieder heraufgeschlagen, um die oberhalb der Analöffnung noch bestehende Oeffnung zu schliessen. Nach 3 Tagen waren leider die Nähte durchgerissen. Ca. 1 Monat später wurde ein zweiter Versuch gemacht, bei dem das Rectum hinten und zu beiden Seiten abgelöst (nach Abtragung des geschrumpften Lappens) in der Mitte leicht angefrischt und so zusammengenäht wurde, dass es ein geschlossenes, aber etwas enges Rohr bildete. Doch vereitelte auch diesmal das Durchreissen der Nähte den Erfolg.

Fall 5, Frau T...., zeigte ca. 2 Jahre nach der Operation einen Prolapsus recti. Die Operation wurde in der Weise ausgeführt, dass die Schleimhaut von der Spitze des Kreuzbeins (denn so weit war die Oeffnung angewachsen) und zu beiden Seiten abwärts bis an die Narbe der Vorderwand des Rectum (2 Cm. über dem Anus) umschnitten und die Haut nach allen Seiten zurückpräparirt wurde. Dann wurde an der unteren vorderen Fläche des Kreuzbeins die hintere Rectalwand so weit frei gemacht, dass sich dieselbe abwärts ziehen liess bis in das Niveau der erwähnten Quernarbe. Seitlich wurden die Schleimhauträuder vereinigt und das früher an der Kreuzbeinspitze angewachsene Schleimhautende an 2 vom Anus nach den Seiten zu führende Schnitte befestigt. Die Haut wurde nicht genäht. Nach 8 Tagen Entfernung der Nähte. Die vordere Rectalwand prolabirt im Verlauf der Heilung ein wenig und wird durch Lapis und Thermokauter zur Zusammenziehung gebracht, jedoch nur unvollständig. Immerhin hat die narbige Zusammenziehung einen guten Schluss bewirkt, der die Continenz doch zu einer relativen macht.

Bei Fall 11 bildete sich im Verlauf von 6 Monaten auch ein bedeutender Prolapsus recti mit Incontinenz heraus. Am 17. Juni 1884 wurde die Operation in gleicher Weise wie im vorigen Fall ausgeführt, nur wurden auch die Hauträuder vernäht. Ca. 1 Monat nach vollendeter Heilung ist Patient im Stande, nicht zu dünnen Stuhl zurückzuhalten, doch bildet sich ein Prolaps der vorderen

Rectalwand aus, der Anfangs 1885 durch Excision eines sichelförmigen Lappens zurückgebracht wird. Form und Grösse des Anus werden normal, aber der vollständige Verschluss ist doch nicht erreicht. Im Verlauf der Jahre bildet sich ein kleiner Prolaps wieder heraus.

Fall 14. Es hatte sich 3—4 Cm. oberhalb des Anus eine 7—8 Cm. lange Spalte gebildet, zu der ein grosser Theil des Rectum heraustritt. Der untere Rectaltheil ist durch eine Verwachsung verschlossen, die sich mit dem Finger lösen lässt. Die Rectalschleimhaut wird von der äusseren Haut losgelöst, vereinigt und die Haut darüber auch genäht. Der Erfolg ist ein guter. Eine unbedeutende Strictur hinderte die normale Defäcation nicht.

Bei Fall 19 wurde eine plastische Operation durch eine Strictur benöthigt, die durch Resection behoben wurde. Es bleibt leichte Incontinenz.

Wie bei den ersten Fällen wurde auch in Fall 33 wegen Prolapsus recti vorgegangen und zwar mit Erfolg.

Die Mehrzahl der Patienten fühlten sich durch den leichten Prolaps und Incontinenz jedoch nicht so belästigt, dass eine Operation verlangt würde. Dass aber eine Operation dem Patienten sein unangenehmes Gebrechen erträglich machen kann, ist zweifellos.

Was uns bei der Untersuchung der 24 Radicalheilungen eben auffallen muss, ist das bedeutende Ueberwiegen der radical geheilten Amputationen über die Resectionen und Excisionen, die doch meist deshalb gepriesen werden, weil sie eine verhältnissmässig geringe Functionsstörung nach sich ziehen. Wir finden 14 Amputationen auf nur 5 Excisionen und 4 Resectionen. (Bei einem radical geheilten Patienten Bergmann's können wir aus Schwieder's Bericht den Operationsmodus nicht ersehen.)

Es scheint daraus hervorzugehen, dass die Prädisposition zur carcinomatösen Entartung auch bei ganz circumscripter diagnosticirbarer Erkrankung schon das Rectum im grössten Umfang ergriffen hat und dass deshalb die Entfernung des palpabeln Herdes wenig Nutzen bringt. Die Neigung zum ringförmigen Fortschreiten, das vor der Bildung von Verwachsungen mit Nachbarorganen so oft constatirt wird, giebt uns einen nicht zu unterschätzenden Beweis für diese Annahme, die Volkmann und Esmarch betont haben. Ausnahmen von dieser Regel, deren auch Stierlin 2 beibringt, beziehen sich jedenfalls meistens auf ganz früh operirte Carcinome. Wir sind berechtigt, zu erwarten, dass die Zahl der Radicalheilungen

zunehmen werde, wenn man nicht mehr durch die Schonung der unteren Partien des Rectums dem Patienten einen doch nur vorübergehenden Vortheil gewähren will.

Was Recidivoperationen betrifft, so sind wir im Falle, darauf aufmerksam machen zu müssen, dass deren Hoffnungslosigkeit nicht mehr so sehr ins Gewicht zu fallen braucht.

Zu den 2 Fällen von Turner und Volkmann, die nach 2 maliger Recidivoperation radical geheilt wurden, fügt Sihle einen dritten (Nr. 6 seiner Sammlung). Unter den an der Berner Klinik operirten Fällen haben wir 6, die derselben unterworfen wurden: die Fälle 5, 13, 15, 27, 30 und 34. Bei Fall 34 wurde nur das erste Recidiv operirt, ein zweites führte nach einigen Monaten den Tod herbei. Die Fälle 15, 27 und 30 wurden 2 Recidivoperationen unterworfen, die aber nur ihr Leben auf 26, 22, 66 Monate von der ersten Operation verlängerten. Den ersten Fall könnte man füglich zu den Radicalheilungen zählen, denn das erste Recidiv trat erst 41 Monate nach der Operation auf. Bei Fall 5 genügte eine kleine Operation zu einer 8 Jahre später constatirten Radicalheilung. Fall 13 ist besonders interessant, weil der Patient 4 Recidivoperationen unterworfen worden ist, deren erste vor 42 Monaten ausgeführt worden ist. Eine alle 6 Monate etwa auszuführende Controle des Patienten wird ein Auftreten des Recidivs oft noch zu einer Zeit bemerken lassen, in der der Patient von einer Veränderung seines Mastdarms, bei den von vorneherein abnormen Verhältnissen, in denen er sich befindet, noch keine Ahnung hat.

Wenn die Steigerung seiner für ihn normal gewordenen Beschwerden der relativen oder absoluten Incontinenz ihn auf das Recidiv aufmerksam macht, dann ist es allerdings zu spät zur Operation. Will man nun die Indicationen zur Operation immer weiter stellen, so muss man auch auf der Bahn, die Kraske, Heineke, Levy betreten haben, noch weiter gehen. Die Grenze, die uns durch die Ausdehnung des Carcinoms bisher gezogen war — war gebildet durch das Gebiet der Sacralnerven, deren zur Blase gehende Fasern zu schonen sind.

Herr Prof. Kocher verschafft sich nun den Zugang zu den höchsten Partien des Mastdarms auf folgende Weise: Es wird ein Längsschnitt gemacht in der Mitte des Kreuzbeins, von der Höhe der Spinae posteriores super. ilei bis über das Steissbein herab durch Haut und Fascie bis auf den derben bindegewebigen Verschluss des Hiatus sacralis. Zu beiden Seiten wird, von der Medianlinie aus, der Knochen von den Insertionen des Musc. erector trunci

entblösst bis zu den Foramina sacralia posteriora. Diese Präparation hat bis über die Höhe des 3. Sacralloches zu geschehen. Nun wird mit dem Messer und dem Meissel durch Längsschnitte und Schläge andererseits in der Linie der inneren Ränder der Sacrallöcher eine längliche Knochenspange gebildet, die durch einige weitere Meisselschläge, quer in der Höhe des oberen Randes des 3. Loches verlaufend, ganz abgelöst wird und freien Einblick in den Wirbelkanal giebt. Jetzt sieht man den Verlauf aller Nerven deutlich vor sich. Man vertheilt dieselben nach ihrem Verlauf auf beiden Seiten und kann mit der Stichsäge die Längstrennung des Coccyx und des Sacrum bis über die Höhe des 3. Loches vornehmen. Nun kann man auch, indem man die wichtigen Nn. sacrales anteriores III und IV zur Seite schiebt, die quere Trennung des Sacrum am oberen Rande der durch die Entfernung der Knochenspange gebildeten Oeffnung durch einige Meisselschläge ausführen. Ein schmaler Meissel schräg eingesetzt erlaubt ganz gut die Nerven dabei in ihren Löchern ganz intact zu lassen. Die beiden Hälften des Sacrum lassen sich nun leicht zur Seite klappen, besonders wenn man die Ligamente an der Steissbeinspitze gelöst hat. Auch ohne diese Lösung erhält man ein sehr weites Operationsfeld. Diese Operationsmethode unterscheidet sich von der Heineke'schen durch Folgendes: Die beiden Querschnitte sind überflüssig geworden durch die Ausdehnung des Längsschnitts nach oben. Dadurch sind die äusseren Wundverhältnisse bedeutend vereinfacht.

Die Längsspaltung des Knochens ist weiter ausgeführt worden. Man hat die Berechtigung dazu, weil die Nerven ziemlich intact gelassen werden Dank ihrer vorherigen Freilegung. Da man auf sie von vorneherein Rücksicht nimmt, sie zu Gesicht bringt, kann man jede Bewegung des Instruments so einrichten, dass die Nerven von demselben unberührt bleiben. Man kann die Knochenstücke gewissermaassen an den Nerven in die Höhe schieben, ohne sie ernstlich zu verletzen. Sie bleiben unter allen Umständen in ihrer Continuität erhalten und das ist von durchschlagender Bedeutung. Wohl mag die bei vorsichtiger Ausführung übrigens durchaus nicht hochgradige Zerrung die Leitung im Nerven aufheben, aber sie muss sich wieder herstellen, wenn der Nerv nicht zerrissen worden ist. So werden die Störungen von Seiten der Blaseninnervation sich wohl zu einer Zeit wieder gebessert haben, zu der der Patient von der Operationswunde geheilt ist. Damit ist uns die Möglichkeit gegeben, weit über die Grenzlinie hinaus, die uns die vorderen Sacralnerven ziehen, das Rectum freizulegen. Wir erhalten ein

weites Operationsfeld, das uns erst ermöglicht, bis auf 20—30 Cm. hoch den Darm zu verfolgen.

In 2 Fällen, die gegenwärtig noch in Behandlung sind, ist dieses Operationsverfahren ohne sichtbare Nachtheile angewandt worden. Selbstverständlich ist, dass die Eröffnung des Sacralkanals unter den peinlichsten antiseptischen Cautelen zu geschehen hat. Die Grenzen der Operation dehnen sich immer mehr aus, hoffen

Uebersicht über die von Hrn. Prof. Kocher

Nummer	Operationsmethode	Behandlung des Peritoneums	Behandlung des Darms	Ausgang der Darmnaht
1	Amputation. Lapp. Exc. cocc.	—	Mucosa vorgenäht.	Mucosa eingeh.
2	Amputation. Exc. cocc.	—	Muc. nicht vorgen.	—
3	Amputation. Hint. Längsschnitt.	-	Muc. nicht vorgen.	—
4	Excision. Hinterer Längsschnitt.	—	Muc. nicht vorgen.	—
5	Resect. Hint. Längsschn. Exc. cocc.	—	M. theilw. vorgen.	Muc. nicht eingeh.
6	Amputation. Hinterer Längsschnitt.	Eröffnung, Naht.	Mucosa vorgen.	Mucosa eingeh.
7	Resection. Y-Schnitt.	—	?	?
8	Excision. Hinterer Längsschnitt.	—	Mucosa vorgen.	Mucosa eingeh.
9	Amputation. Hinterer Längsschnitt.	Eröffnung, Naht.	Mucosa vorgen.	Mucosa eingeh.
10	Amput. Hint. Längsschn. Exc. cocc.	Eröffnung, Naht, Drains.	Mucosa vorgen.	Mucosa eingeh.
11	Amputation. Hinterer Längsschnitt.	—	Mucosa vorgen.	M. theilw. eingeh.
12	Excision. Hinterer Längsschnitt.	—	Mucosa vorgen.	Mucosa eingeh.
13	Amput. Hint. Längsschn. Exc. cocc.	—	—	—
14	Amput. Hint. Längsschn. Exc. cocc.	Eröffnung, Naht.	M. theilw. vorgen.	Mucosa eingeh.
15	Excision. Hint. Längsschn. Exc. cocc.	—	M. theilw. vorgen.	Mucosa eingeh.
16	Resection. Hinterer Längsschnitt.	—	M. theilw. vorgen.	Muc. nicht eingeh.
17	Amputation. Hinterer Längsschnitt.	—	M. theilw. vorgen.	Mucosa eingeh.
18	Amputation. Hinterer Längsschnitt.	—	M. theilw. vorgen.	?
19	Resect. Hint. Längsschn. Exc. cocc.	Eröffnung, Naht.	Circulärnaht.	Muc. nicht eingeh.
20	Amput. Hint. Längsschn. Exc. cocc.	—	Mucosa vorgen.	?
21	Amput. Hint. Längsschn. Exc. cocc.	—	Mucosa vorgen.	Mucosa eingeh.
22	Excision. Hinterer Längsschnitt.	—	Mucosa vorgen.	Mucosa eingeh.
23	Excision. Hint. Längsschn. Exc. cocc.	—	Mucosa vorgen.	M. theilw. eingeh.
24	Amput.. Hint. Längsschn. Exc. cocc.	Eröffng., Tampon.	Mucosa vorgen.	Mucosa eingeh.
25	Excision. Hinterer Längsschnitt.	—	Mucosa vorgen.	Mucosa eingeh.
26	Amputation nach Lisfranc.	—	Mucosa vorgen.	?
27	Excision nach Dieffenbach.	—	Mucosa vorgen.	Mucosa eingeh.
28	Amputation nach Lisfranc.	—	M. theilw. vorgen.	Mucosa eingeh.
29	Excision nach Lisfranc.	—	?	?
30	Amputation nach Lisfranc.	—	Mucosa vorgen.	?
31	Amputation nach Dieffenbach.	—	Mucosa vorgen.	Muc. nicht eingeh.
32	Amputation nach Kraske (Hegar).	Eröffnung, Drains.	Mucosa vorgen.	?
33	Resection nach Kraske.	Eröffnung, Naht.	M. theilw. vorgen.	M. theilw. eingeh.
34	Excision.	—	?	?
35	Amputation.	—	Mucosa vorgen.	Muc. nicht eingeh.

wir, dass die definitiven Erfolge in Bezug auf zeitliche und dauernde Heilung der Rectumcarcinome sich bald in bedeutenderem Maasse mehren werden, als es bis jetzt der Fall war. Die Antiseptik hat hier noch ein Gebiet zu erobern.

Beim Abschluss dieser Arbeit erlaube ich mir an dieser Stelle meinem hochverehrten Lehrer, Herrn Prof. Kocher, meinen tiefgefühlten Dank auszusprechen für die gütige Ueberweisung der Fälle.

operirten Fälle von Carcinoma recti.

Verlauf der Heilung	Dauer der Affection bis zur Operation	Zeit von der Operation bis dato, resp. bis zum Exitus	Verwachsungen und Complicationen der Heilung	Dauer der Wundheilung
Radicalheilung.	4 Monate	198 Mon., lebt	Katheterisation nöthig.	120 Tage
Radicalheilung.	10 Monate	194 Mon., lebt	Sacraldrüsen.	65 "
Radicalheilung.	11 Monate	107 Mon., Tod an Pneumonie	Sec. Urethralfistel. Strictur.	90 "
Radicalheilung.	8 Monate	159 Mon., lebt	—	16 "
Recid. u. Radicalheil.	12 M., 27 M.	120 Mon., lebt (?)	Strictur.	62 "
Tod an Pyämie.	8 Monate	1 Monat	Thrombosen der Venen.	—
Tod an Pleuritis.	8 Monate	½ Monat	Eiterretention am Coccyx.	—
Tod an Recidiv.	10 Monate	38 Mon.	Sacraldrüsen, Decubitus.	25 "
Tod an Kachexie.	8 Monate	1 Monat	Urethralverl., Cystitis.	—
Tod an Peritonitis.	5 Monate	3 Tage	—	—
Radicalheilung.	8 Monate	77 Mon., lebt	—	41 "
Radicalheilung.	9 Monate	70 Mon., lebt	—	11 "
4 Recid. Radicalheil.	7 Monate	91 Mon. (resp. 39) lebt	Prostata resecirt.	47 "
Tod an Recidiv.	13 Monate	24 Mon.	Sacraldrüsen.	41 "
Tod am 3. Recidiv.	8 Monate	26 Mon.	Strictur.	42 "
Tod an Phlegmone.	8 Monate	3 Tage	Sacraldrüsen, Eiterretent.	—
Radicalheilung.	1 Monat	47 Mon.	Nachblutg. Leichte Jodoformintoxication.	32 "
Recidiv.	3 Monate	15 Mon., lebt	—	—
Lebt ohne Recidiv.	7 Monate	18 Mon., lebt	Sacr.-Kanal eröffnet. Striot.	54 "
Tod an Phlegmone.	6 Monate	½ Mon.	Vagina.	—
Tod an Leberrecidiv.	12 Monate	8 Mon.	Sacraldrüsen.	—
Lebt ohne Recidiv.	3 Monate	11 Mon., lebt	Eiterretention.	30 "
Lebt ohne Recidiv.	4 Jahre (?)	7 Mon., lebt	Delirium cordis.	37 "
Tod an Infection.	5 Monate	21 Tage.	Vesicul. sem., Delir. trem.	—
Lebt ohne Recidiv.	6 Monate	3 Mon., lebt	Leberabscess, Sacraldrüsen.	—
Tod an Phlegmone, Peritonitis.	4 Monate	3 Tage	Katheterisat. nothwendig.	—
Tod am 3. Recidiv.	12 Monate	22 Mon.	Vagina, Sacraldrüsen.	30 "
Tod an Recidiv.	?	?	Inguinaldrüsen inoper.	—
Tod an Jodoformint.	12 Monate	2 Tage.	Vagina, Labien.	—
Tod am 3. Recidiv.	8 Monate	66 Mon.	Katheterisation, Prostata, Urethra.	52 "
Tod an Recidiv.	4 Monate	8½ Mon.	Vagina.	31 "
Tod an Intoxication.	5 Monate	1 Tag	—	—
Lebt ohne Recidiv.	7 Monate	30 Mon., lebt	—	—
Tod am 2. Recidiv.	?	34 Mon.	—	—
Tod an Recidiv.	?	60 Mon.	Vagina.	—

Literatur.

1. Kocher, Die Exstirpatio recti nach vorheriger Excision des Steissbeins. Centralblatt für Chirurgie. 1874. Nr. 10.
2. Volkmann, Ueber den Mastdarmkrebs und die Exstirpatio recti. Sammlung klin. Vorträge. Nr. 131.
3. Kocher, Ueber Radicalheilung des Krebses. Deutsche Zeitschrift f. Chirurgie. Februar 1880.
4. Heuck, Zur Statistik und operativen Behandlung der Mastdarmkrebse. Archiv für klin. Chirurgie. 1883. Bd. XXIX. Heft 3.
5. Voigt, Die operative Behandlung des Mastdarmcarcinoms. Dissert. inaugur. Halle 1885.
6. Rinne, Zur Exstirpation hochsitzender Mastdarmkrebse. Centralblatt f. Chir. 1886. Nr. 14.
7. Kirchhoff, Zur Exstirpation hochsitzender Mastdarmcarcinome. Ebenda. 1886. Nr. 52.
8. Kraske, Zur Exstirpation hochsitzender Mastdarmkrebse. Bericht über die Verhandlungen des XIV. Congresses der deutschen Gesellschaft f. Chir. 1885.
9. Derselbe, Die sacrale Methode der Exstirpation von Mastdarmkrebsen und die Resectio recti. Berliner klin. Wochenschrift 1887. Nr. 48.
10. Hildebrand, Zur Statistik der Rectumcarcinome. Deutsche Zeitschrift für Chirurgie. 1888. Bd. XXVII. Heft 3 u. 4.
11. Bardenheuer, Die Resection des Mastdarms. Samml. klin. Vorträge. Nr. 298.
12. Hochenegg, Die sacrale Methode der Exstirpation von Mastdarmkrebsen. Wiener klin. Wochenschrift 1888. Nr. 11—16.
13. Heineke, Ein Vorschlag zur Exstirpation hochgelegener Rectumcarcinome. Münchener med. Wochenschrift 1888. Nr. 37.
14. Freie Vereinigung der Chirurgen Berlins. Referat: Berliner klin. Wochenschrift 1889. Nr. 9.
15. König, Ueber die Prognose der Carcinome. XVII. Congress der deutschen Gesellschaft für Chirurgie. 1888.
16. Levy, Zur Technik der Mastdarmresection. Centralblatt f. Chir. 1889. Nr. 13.
17. Schwieder, Die im königl. chirurg. Klinikum zu Berlin vom 1. April 1883 bis 1. October 1888 operirten Fälle von Mastdarmkrebs. Dissert. inaugur. Berlin 1889.
18. Sihle, Ein Beitr. zur Statistik der Rectumcarcinome. Diss. inaug. Dorpat 1889.
19. Wölfler, Ueber den parasacralen und pararectalen Schnitt zur Blosslegung des Rectum, des Uterus und der Vagina. Wiener klin. Wochschr. 1889. Nr. 15.
20. Zuckerkandl, Zur Blosslegung der Beckenorgane. Ebenda 1889.
21. Ullmann, Ueber Colorectostomie. Wiener med. Presse 1889.
22. Hochenegg, Beiträge zur Chirurgie des Rectums und der Beckenorgane. Wiener klin. Wochenschrift 1889. Nr. 26—30.
23. Weljaminow, О бмлуцемй прамой кишки съ предбарцшедбмой колотомей по Schinzinger-Madelung'y. Chirurg. Bote. Januar bis Mai 1889.
24. v. Beck, Die osteoplastische Resection des Kreuzsteissbeins u. s. w. Dissert. inaug. Freiburg 1889.
25. Stierlin, Ueber die operative Behandlung des Rectumcarcinoms und deren Erfolge. Beiträge zur klin. Chirurgie. 1889. S.-A.
26. Routier, Cancer du rectum, resection par la voie sacrée. Revue de Chirurgie. 1889. No. 12.
27. Derselbe, Sur un cancer annulaire du rectum. Bulletins et mémoires de la Société de Chirurgie. Tome XV. 1889.
28. Terrier, Resection du Rectum. Ibidem.
29. Rehn, Die Exstirpation hochsitzender Mastdarmcarcinome in 2 Zeiten. Bericht über die Verhandlungen der deutschen Gesellschaft für Chirurgie 1890
30. Jessop, On the treatment of cancer of the rectum. Brit. med. Journ. No. 1495. p. 405, ref. Centralblatt f. Chirurgie. 1890. Nr. 26.
31. Cripps, Cancer of the rectum. Jacksonian Price essay. III. ed. 1890.

II.

33 Darmresectionen aus der chirurgischen Klinik des Herrn Prof. Kocher in Bern.

Ein Beitrag zur Frage der Darmresection bei gangränösen Hernien.

Von

Dr. W. Sachs,
I. Assistenten der Klinik.

(Mit 9 Abbildungen.)

Die Erfolge der Darmresection mit sofortiger circulärer Vereinigung der gesunden Darmenden haben nach den Statistiken, die in dem letzten Decennium veröffentlicht worden sind, durch die Einführung der Antisepsis nicht in dem Maasse zugenommen, wie dies auf anderen Gebieten der Chirurgie, speciell der Peritonealchirurgie der Fall ist. Die Anforderungen sind hier aber auch besonders hohe. Müssen wir sonst nach bestimmten Indicationen in einem Terrain operiren, wo weder die Antisepsis und noch weniger die Asepsis erfolgreich besorgt werden kann, so haben wir meist relativ einfache Mittel, durch entsprechende Vorbereitung, Wundbehandlung bei der Operation und nachher die „Terrain"-Schwierigkeiten zu überwinden.

So können wir z. B. bei Operationen im Anfangs- und Endtheil des Tractus intestinalis meist von vornherein auf eine Primaheilung verzichten und Dank dem ungehinderten Secretabfluss und der leichten Zugänglichkeit der Wunde per secundam die schönsten Heilungen erzielen; dagegen im Bereich des Magen-Darmkanals, besonders nach circulärer Vereinigung getrennter Theile, müssen wir eine Primaheilung anstreben, obgleich neben dem für septische Vorgänge vielleicht empfindlichsten Gewebe, dem Peritoneum, die Wunde in unmittelbarer Nachbarschaft einer Infectionsquelle ersten Ranges liegt. Deshalb die unermüdlichen Versuche der Chirurgen aller Länder, Mittel und Wege zu finden, durch verbesserte Technik und geeignete Kunstgriffe die Gefahren, die

auf beiden Seiten gleich den Felsen der Plejaden drohen, zu umgehen.

Die Versuche, am Menschen eine Vereinigung des getrennten Darmrohrs herzustellen, sind nicht älter als 1½ Jahrhunderte, treten aber anfangs so vereinzelt auf, dass man nicht von einem zielbewussten Vorgehen sprechen kann.

Die erste sicher beglaubigte Notiz finden wir in den Observationes med. misc. theor. et pract. des Joh. Fried. **Moebius** (1730) in den Disputat. anatom. v. Albr. v. **Haller**. In der Observatio XVIII berichtet er „De intestini frusto corrupto resecto sanisque ejus extremis feliciter rursus coalitis".

Es handelt sich um eine Frau mit eingeklemmter Leisten- oder Schenkelhernie, die zu Entzündung und Abscedirung führte mit Gangrän einer fast 2 Fuss langen Darmschlinge. Die herbeigerufenen Aerzte, deren einer der Chirurgus prim. **Ramdohr** war, beschlossen, bei diesem Status nach dem Rathe des **Celsus**: „Extremis malis extrema remedia esse opponenda", zu handeln und die gangränöse Darmschlinge mit dem brandigen Mesenterium zu reseciren und die gesunden Enden wieder zu vereinigen; das Letztere bewerkstelligten sie so, dass sie das obere Ende in das untere invaginirten und die Vereinigung mit einem leicht zugeschnürten Faden erhielten. Diese Invagination hatte so guten Erfolg, dass schon am nächsten Tage ein regulärer Stuhlgang erfolgte und die weitere Heilung aufs Schnellste verlief. **Ramdohr** hatte sogar das Glück, als die Frau nach 1 Jahr an einer Pleuritis starb, die Section machen zu können und den Darmkanal aufs Schönste wieder hergestellt zu sehen; er schnitt das Präparat aus und conservirte es in Spiritus. Es wäre zu wünschen, dass in der Folge alle Chirurgen gleiches Glück mit ihren Fällen von Darmresection gehabt hätten. Allein dieser Fall steht weit und breit vereinzelt da, und es lassen sich im ganzen vorigen Jahrhundert nur noch 6 Darmresectionen mit circulärer Vereinigung der Enden beim Menschen von **Madelung** auffinden, mit dem allerdings sehr bemerkenswerthen Resultate von 5 Heilungen mit 1 Kothfistel und 1 Exitus.

Geschichtliche Angaben über die Darmnaht.

Methoden der Darmnaht kannte man schon im Mittelalter; besonders sollen **Salicet**, **Roger**, **Guy de Chauliac** und andere Aerzte des 13. und 14. Jahrhunderts schon die Methode gekannt haben, die durchschnittenen Darmenden über einem Fremdkörper zu vereinigen, z. B. über einem thierischen Knochen, einer Trachea

oder einer Canule de sureau oder einem getrockneten Thierdarm. Diese Nahtmethode wird in Frankreich nach den *quatre maîtres*[1]) benannt, deren Namen in Vergessenheit gerathen sind. Mehrere Jahrhunderte später wurde diese Naht wieder aufgenommen von Duverger, der den Darm nicht nur über dem Fremdkörper vereinigte, sondern letzteren im Darm durch Nähte fixirte, die sich mit der Zeit lockerten und mit dem Fremdkörper durch den Darm ausgestossen wurden. Dass Scarpa, Ritsch, Sabatier, Chopart, Desault, Watson diese Naht geübt haben, indem jeder seinen Lieblingsfremdkörper, wie Cylinder von Unschlitt, Hausenblasencanüle, gerolltes Kartenblatt, einnähten, sei der Vollständigkeit halber erwähnt.

Von späteren Methoden französischer Chirurgen sind in dem unten citirten Artikel von Després beschrieben die von Palfin[2]), der beide Wundränder durch einen einzigen Faden in einfacher Naht vereinigte und die Fadenenden durch Heftpflasterstreifen aussen an der Bauchwand befestigte. Béclard[2]) verfuhr ebenso, soll aber die Vorsicht gebraucht haben, einen doppelfarbigen Faden zu nehmen, um bei Wegnahme der Naht im entgegengesetzten Sinne ziehen zu können, „afin d'éviter de rompre les adhérences péritonéales de l'intestin avec la paroi abdominale". Reybard[2]), dessen Verfahren sich besonders für Längswunden des Darms eignete, benutzte Elfenbeinplättchen von ovaler Form mit mehreren Löchern, durch die ein oder mehrere mit Nadeln armirte Fäden geführt waren. Die Nadeln wurden nun durch die Wundränder von innen nach aussen gestochen und aussen über einem Cylinder von Gaze oder Leinwand vereinigt. Das Ganze wurde an der Bauchwunde befestigt. Nach der Verwachsung wurden die Nähte aussen abgeschnitten, die Platten mit dem Stuhl entleert. Reybard selbst vervollkommnete diese Naht, indem er die geknoteten Fäden aussen kurz abschnitt und den Darm von vornherein reponirte. Ob Reybard diese Naht in seinem Falle von Dickdarmresection wegen Carcinom im Jahre 1833 angewandt, ist nicht ersichtlich. Madelung, der nach der Veröffentlichung der Reybard'schen Arbeit im Bull. et mém. de la Soc. de chir. Nouv. sér. T. VI. 1880 diesen Fall für zweifellos und wissenschaftlich verwerthbar hält gegen das Urtheil der Jobert de Lamballe-Commission[3]), führt ebenso wie Bouilly an, dass Rey-

1) Les quatre maîtres vivaient à Paris au moyen âge et s'étaient associés pour soulager les pauvres de Paris. Nouveau dictionnaire de méd. et chir. Art. Intestins (méd. operat.) von Armand Després. 2) Després, l. c. p. 236.

3) s. Baum, Centralblatt für Chirurgie. 1879. XI.

bard die von ihm (Reybard) modificirte suture à surjet angelegt habe.

Von weiteren Methoden, die im Nouveau dictionnaire de méd. et de chir. (Art. Intestins) beschrieben sind, sei noch erwähnt die von Ramdohr, dessen oben beschriebener Fall angeführt ist. Diese Methode, von einzelnen Chirurgen Frankreichs mit Begeisterung aufgenommen, missglückte Anderen und hatte den Nachtheil, dass einmal Serosa mit Schleimhaut in Berührung kam und zweitens das untere Ende vom oberen unterschieden werden muss, was oft grosse Schwierigkeiten (Malgaigne) bietet. Diese suchte Amussat zu umgehen, indem er einen sanduhrförmigen Gazebausch in das eine Darmende einführte, Bausch plus Darmende in das andere Ende invaginirte und über der Rinne der Sanduhr die Darmenden mit einem Faden fixirte; warum alsdann die Unterscheidung des oberen und unteren Endes belanglos sei, ist mir nicht recht ersichtlich. Malgaigne sieht dieses Verfahren als eine wesentliche Verbesserung des Ramdohr'schen Verfahrens an.

Von den nach diesen älteren Verfahren ausgeführten Operationen am Menschen erwähnt Madelung[1]) in seiner umfassendsten und bis 1881 abschliessenden Arbeit Fälle von Remond de Vermale (1728), Duverger (1737—1739), Jos. Schmid (vor 1759), Nayler[2]) (1794), die Alle Heilung erzielten, ferner von Boyer (1796; Invagination nach Ramdohr) und 2 Fälle von A. Cooper (1806), die unglücklich verliefen, und einen glücklichen Fall von Lavielle fils (1810), bei dem die Darmenden nach Ramdohr invaginirt wurden.

Die genannten Fälle hatten ihre Indication in Darmgangrän nach Einklemmung; wegen Darmprolaps nach penetrirenden Bauchwandwunden gelangte ein Fall zur Heilung aus dem Jahre 1815 von Calton[3]) (Naht: 4 die ganze Darmwand durchdringende Seidennähte), und ein Fall aus dem Jahre 1852, bei dem nach Ramdohr[4]) invaginirt wurde. Andere Indicationen finden sich unter den bekannten Fällen in der Zeit vor Jobert und Lembert nicht.

Einen bedeutenden Fortschritt in der Technik der Darmnaht stellt die im Jahre 1824 von Jobert veröffentlichte „Méthode de suture par adossement des séreuses" dar, eine Modification des Ramdohr'schen Verfahrens, die von der glücklichen Eigenschaft des Peritoneum Gebrauch macht, dass aneinandergelegte Serosaflächen

1) Langenbeck's Archiv. Bd. XXVII.

2) A. Cooper, Anatom. Beschreibung der Unterleibsbrüche.

3) Edinburgh med. and surg. journ. 1816.

4) Zina Pitcher, The med. and surg. hist. of the war of rebellion 1876.

leichte und schnelle Verklebung eingehen. Im Nouv. dict. ist diese Naht von Deprés für nicht vollständige Darmwunden und bei vollständiger Trennung des Darms beschrieben.

Obgleich die beiden von Jobert veröffentlichten Fälle (1824 und 1842 bei Madelung) tödtlich verliefen, so ist diese Methode in mehreren Fällen der antiseptischen Zeit am Menschen und noch viel häufiger an Thieren mit Erfolg ausgeführt worden (Madelung und Juillard[1]).

Einen weiteren Schritt vorwärts that Lembert[2]) im Jahre 1825, indem er die beiden Darmenden leicht einstülpte und die Naht nicht bis ins Darmlumen hineinführte, sondern nur durch Serosa oder Serosa und Musculatur. Der letzerwähnte Umstand ist von so entscheidender Bedeutung, dass er dieser Nahtmethode trotz aller Modificationen bis auf den heutigen Tag den ersten Rang gesichert hat. An dem Bestreben, Serosa mit Serosa zu vereinigen, wird bei allen späteren Versuchen, die Darmnaht zu vervollkommnen, nicht mehr gerüttelt.

Einigermaassen auffallend ist, dass von 7 Fällen, die Madelung unter der Rubrik: „Durch Bauchwunde prolabirter und verletzter Darm" anführt, die 3 geheilten entweder primitiv mit 4 Seidennähten vereinigt oder nach Ramdohr invaginirt sind; die 3 mit Exitus verlaufenen nach Jobert-Lembert, ein in Bezug auf den Ausgang fraglicher Fall nach Lembert vereinigt ist.

Im Jahre 1826 suchen Denans und Baudens die Ausführung der Lembert'schen Naht zu erleichtern, indem sie die Darmenden über elastische, resp. metallene Ringe (Viroles) zogen, „qui doivent être expulsées consécutivement à la mortification des portions d'intestin renversées". Wohl die bedeutendste Modification, bei welcher Einfachheit und Sicherheit des Verfahrens mit einander wetteifern, ist die im Jahre 1844 veröffentlichte Gely'sche Naht, deren Form und Ausführung in jeder operativen Chirurgie beschrieben sind.

Für Vereinigung von Längswunden sei aus dem Jahre 1850 noch die Methode Bouisson's erwähnt, der in jede der Wundlippen eine Insektennadel einsticht nach Art einer Stopfnadel, indem die Nadel zum Theil unter der Darmwand verschwindet, zum Theil hervorragt. Die freien Enden der Nadeln werden dann wie bei der umschlungenen Naht mit einem Faden umschlungen; der Darm wird an der Bauchwunde befestigt, die Nadeln nach 4 Tagen entfernt.

Um hier gleich die Uebersicht über die Geschichte der Darm-

1) Revue méd. de la Suisse rom. 1881. No. 6.

2) Mém. sur l'entérorrhaphie. Rép. d'anatom. et de physiol. 1827. T. II, et Arch. génér. de méd. 1826. I. série. T. X.

naht, die nicht entfernt Anspruch auf Vollständigkeit machen kann, abzuschliessen, erwähne ich die doppelreihige Darmnaht, die schon von Thompson geübt, später durch Czerny und noch vor dessen Veröffentlichung durch Kocher wieder aufgenommen wurde, die durch Gussenbauer in Form der „Achternaht" in einem Tempo angelegt wurde und bei der Wölfler die erste Nahtreihe als „innere Ringnaht", die Knoten auf der Schleimhautseite liegend, besonders für die Magendarmnaht nach Pylorusresection empfahl. In der schon mehrfach erwähnten Arbeit von Madelung beschreibt der Verfasser eine Modification der Jobert'schen Naht, bei welcher die Nähte nicht in das Darmlumen reichen und die Gefahr, die aus der irrthümlichen Einstülpung des unteren Endes in das obere entsteht, vermindert wird. Zur breiteren Aneinanderlegung von Serosaflächen empfiehlt Madelung dann weiter seine Knorpelplattennaht, die bisher am Menschen nur 1 mal, in dem von Heimann[1]) mitgetheilten Fall der Bonner Klinik, erprobt worden ist.

Im Jahre 1887 sind es 2 Amerikaner, welche den zahlreichen Nahtmethoden noch neue Modificationen hinzufügen. Halsted, dessen Verfahren mir nur in dem Referat von Caspersohn[2]) vorliegt, vereinigt breite Serosaflächen durch eine einreihige Naht, die er analog der vielfach geübten Sehnennaht anlegt; die Nähte sind Lembert'sche, sollen aber noch die Submucosa mitfassen. Nachdem der Faden in der einen Richtung durchgezogen, wird die Nadel dicht neben der letzten Ausstichöffnung noch einmal eingestochen und in umgekehrter, der ersten paralleler Richtung zurückgeführt, so dass Ende und Anfang des Fadens geknotet werden können. Das sind die definitiven Vereinigungsnähte, die „Plain-quilt stitches". Vor der Resection werden schon sog. Half-quilt stitches angelegt zur Fixirung. Der Knoten der letzteren, zu dem die 4 Enden der beiden Half-quilt stitches beitragen, liegt zwischen den Serosen, der der Plain-quilt stitches auf der Serosa des einen Darmendes. Die Naht ist nicht sehr complicirt, wird sich aber wohl ebensowenig wie ihre vielen Schwestern in der Praxis einen Platz neben der Kocher-Czerny-Wölfler'schen erobern.

In einer umfangreichen Monographie[3]), die die ausführlichen Berichte von 109 Thierexperimenten enthält, legt Senn von Milwaukee die Resultate seiner Untersuchungen über Operationen am Tractus intestinalis nieder. Nachdem er in Kapiteln: Stenosis,

1) Dissertation. Bonn 1887. 2) Centralblatt f. Chir. 1888. Nr. 18.
3) An experimental contribution to intestinal Surgery. St. Louis 1888.

Flexion, Volvulus, Invagination, Permeability of the Ileo-Caecal Valve, Excision of colon u. A. diese Affectionen experimentell erzeugt und aus ihnen die Physiologie und Pathologie betreffende Schlüsse gezogen, widmet er die zweite Hälfte des Buches der jetzt wieder mehr cultivirten Intestinal-Anastomosis und beschreibt ein Verfahren, zwei Darmschlingen mittelst seiner eigens präparirten perforated decalcified bone-plates aneinanderzufügen.

Uebersicht der Casuistik bis 1883.

Die einschlägige Casuistik, die Resultate der Darmresection mit circulärer Vereinigung der Darmenden betreffend, ist bis zum Jahre 1883 in erschöpfender Weise von Madelung[1]), Bouilly und Asaki[2]) und Rydygier[3]) zusammengestellt worden.

Eine Uebersicht dieser Fälle ergiebt, dass es bisher im Wesentlichen 4 Indicationen sind, die zur Darmresection mit nachfolgender circulärer Darmnaht aufforderten.

1. Darmgangrän, fast ausschliesslich bei Brucheinklemmung vorkommend.

2. Anus praeter naturam.

3. Neoplasmen, sei es primäre Darmgeschwülste oder solche der Umgebung, die secundär auf den Darm übergegangen sind.

4. Darmstenosen, die durch geschwürige Processe, resp. nachfolgende Vernarbung bedingt sind.

Ferner ist daraus ersichtlich, dass von 8 Fällen aus der Zeit seit dem Jobert'schen Verfahren — die Fälle vor 1824 sind schon oben vor Erwähnung der Jobert'schen Naht zusammengestellt — bis zur Zeit der Antisepsis 5 Fälle zur Heilung gelangt sind. Folgende kleine Tabelle giebt Autor, Affection und Ausgang an.

Autor	Affection	Ausgang
Jobert (vor 1824)	Darmprolaps und Bauchwunde. Invagination.	Tod.
Baudens (1830/36)	Darmwunden. Resection. Lembert'sche Naht.	Tod.
Jobert (1842)	Darmverletzung. Invagination.	Tod.
Pirogoff (1849)	Darmprolaps u. -Wunde. Naht nach Lembert.	Am 4. Tage Wohlbefinden.
Zina Pitcher (1852)	Durchtrennung des Ileum. Invagination nach Ramdohr.	Heilung.
Dieffenbach (1836)	H. crur. inc. gangr. nach Lembert.	Heilung.
Kinloch (1863)	Anus praeternaturalis. Naht nach Lembert.	Heilung.
Reybard (1833)	Carcinom des Col. desc.	Heilung.

1) Archiv für klin. Chirurgie. Bd. XXVII. S. 279 u. f. 2) Revue de Chir. 1883. p. 362. 3) Berliner klin. Wochenschrift 1881. Nr. 41.

Erwähnt zu werden verdient an dieser Stelle aus der vorantiseptischen Zeit der Fall von Polano, in dem es sich um Enterorrhaphie wegen Kothfistel handelt, der im Jahre 1852 am 12. Juli operirt wurde. Es ist dies das erste Beispiel für Heilung der Kothfistel durch Eröffnung der Peritonealhöhle und Naht des Darms nach Lembert.

Nach Einführung der Antisepsis vermehrt sich die Zahl der Darmresectionen; besonders ist es die Einklemmungsgangrän bei Hernien, die Veranlassung dazu giebt. Der Anfangserfolg ist nicht gerade sehr ermuthigend; die Reihe eröffnet 1873 Lücke mit Resection und Invagination nach Ramdohr und unglücklichem Ausgang; dieser Fall fehlt bei Madelung und ist hier nach Bouilly und Assaki erwähnt; im Jahre 1875 folgt v. Langenbeck (Krönlein): Invagination nach Ramdohr; Exitus an Delirium potat. 1877 im Juni verliert Küster 2 Fälle, in denen nach Lembert vereinigt war; 1877 im November wird von Kocher der erste Fall in der antiseptischen Aera von Darmresection bei gangränöser Hernie mit sofortiger Enterorrhaphie operirt, der von Heilung gefolgt ist. Zu bemerken ist, dass in diesem Falle die Resection nicht sogleich an die Herniotomie angeschlossen wurde, sondern dass man 24 Stunden wartete, ob sich der Darm etwa noch erholen würde. Dieser Fall ist bei Madelung[1]) irrthümlich als vom November 1878 erwähnt, er war aber bereits 1878 in Nr. 5 des Corr.-Bl. f. schw. Aerzte publicirt. Der Ruhm, als der Erste in der antiseptischen Zeit bei Darmresection im Anschluss an die Herniotomie und sofort angeschlossener Enterorrhaphie Heilung erzielt zu haben, gebührt Czerny (1878). In den nächsten Jahren werden fast von jedem grösseren Krankenhause Fälle von Darmresection mitgetheilt, von denen Bouilly bis zum Jahre 1883 wegen gangränöser Hernie 36 zusammenstellt mit 16 vollkommenen Heilungen, 18 Todesfällen, 1 zurückbleibenden Kothfistel und 1 zurückbleibenden Anus praeter naturam.

An die Heilung des Anus praeter naturam durch Darmresection mit folgender Naht ging im Jahre 1876 seit Kinloch[2]) zum ersten Male Hüter, dessen Fall in der Deutschen Zeitschrift f. Chir. IX von Schüller mitgetheilt ist. Die Naht wurde nach Lembert gemacht; es erfolgte Tod an Perforationsperitonitis. Die ersten von Erfolg gekrönten Fälle in der antiseptischen Periode sind

1) l. c. S. 284.

2) Die bahnbrechende Operation Kinloch's auf diesem Gebiete ist um so mehr zu bewundern, als bis zum Jahre 1860 mit dem Dupuytren'schen Enterotom behandelte Fälle 62 bekannt waren, mit 66 Proc. Heilungen und 8 Proc. Mortalität.

die von Schede aus dem Jahre 1878. Seitdem wurde die Operation bis zum Jahre 1882 — nach der Zusammenstellung von Bouilly — 29 mal ausgeführt mit 17 = 58,8 Proc. Heilungen, 11 = 37,9 Proc. Todesfällen und 1 Misserfolg. Madelung's Statistik enthält 18 Fälle mit 27,7 Proc. Mortalität. Jaffe fügt 1883 in seiner Dissertation über die „Darmnaht" (Berlin) noch 17 neue Fälle aus der Literatur hinzu, die mit den 18 von Madelung 31,4 Proc. Mortalität ergeben.

Die *dritte* oben angegebene Indication wird — nach Madelung — in 8 Fällen Veranlassung zur Resection vom Jahre 1875 (Fall von Thiersch) bis 5. November 1880 (Fall von Credé: Dickdarmcarcinom) mit 3 Heilungen und 5 Todesfällen.

Rechnen wir zu der vierten Indication noch die Fälle, in denen die Darmresection wegen Verwachsungen mit gutartigen Tumoren der Umgebung oder durch bei der Operation entstandene Darmverletzung nöthig wurde, so finden wir bei Madelung und Rydygier 5 einschlägige Fälle, bei denen allerdings 1 mal (Köberlé) die Darmnaht nicht ausgeführt wurde, mit 4 Heilungen und 1 Todesfall.

Uebersicht über das Material der Klinik von Prof. Kocher in Bern.

Jetzt wollen wir in chronologischer Reihenfolge unser Material aufführen, bestehend in 33 Fällen, die mit Resection und Darmnaht, und zum Vergleich damit 7 Fälle von Darmgangrän, die mit Anlegung des Anus praeternaturalis behandelt worden sind. In den ersten 33 Fällen sollen bei der statistischen Verwerthung die schon von Herrn Prof. Kocher veröffentlichten 4 Fälle von Darmresection berücksichtigt werden mit 75 Proc. Heilung. Diese überwiegend günstigen Fälle sollen deshalb hier Platz finden, weil schon an sich die Statistik aus einem Krankenhause, wo gute und schlechte Fälle sine ira et studio zusammengestellt sind, ungünstigere Resultate ergiebt, als Zusammenstellungen von zerstreut veröffentlichten Fällen, von denen sich die günstig verlaufenen mit Vorliebe an das Tageslicht wagen.

Die 4 schon publicirten Fälle finden sich in der Haupttabelle unter 1, 3, 4, 15.

Darmresection und Darmnaht.

(Die Nummern in Klammern sind die der Haupttabelle, in welche die schon publicirten Fälle mit eingereiht sind.)

I. (2.) Marie Kunz, von Bollingen in Bern, 49 Jahre alt.

Anamnese vom 18. Februar 1879. Seit 1/2 Jahr besteht eine rechtsseitige Schenkelhernie, die beim Heben einer schweren Last entstand.

Bruchband wurde nie getragen. Am 15. Februar bei einer starken Anstrengung trat der Bruch mit ungewöhnlicher Heftigkeit heraus, so dass Patientin gleich krampfartige Schmerzen verspürte und sich ins Bett legen musste. Gegen Abend trat Erbrechen ein. Seitdem hat Patientin Alles erbrochen, was sie zu sich nahm. Seit dem 16. Februar soll das Erbrochene fäculent riechen. Erst als bis heute Morgen der Zustand sich nicht besserte, wurde ein Arzt consultirt, der nach vergeblichen Repositionsversuchen (10 Minuten lang) die Patientin in die Klinik schickte. Seit dem 15. Februar Abends kein Stuhlgang und keine Winde.

Status am 18. Februar 1879. Magere, schlecht genährte Frau. Haut auffallend trocken. Aus dem Munde kommt intensiver Kothgeruch. Extremitäten kühl, Puls 100, regelmässig, aber schwach. Abdomen mässig aufgetrieben; Druck sehr schmerzhaft. In der rechten Leistengegend unterhalb des Poupart'schen Bandes zeigt Patientin einen der Leistenfalte parallelen, längsovalen Tumor von der Grösse eines Hühnereies. Derselbe ist stark geröthet. Die Röthung erstreckt sich auch auf die Umgebung. Percussionsschall über dem Tumor gedämpft. Fluctuation nachweisbar, wenn auch nicht ganz leicht; Druck auf den Tumor schmerzhaft. — Patientin beklagt sich über heftige Schmerzen im Magen und Abdomen; es besteht Singultus; bei ihrer Ankunft ist sie so collabirt, dass eine Aetherinjection nöthig wird.

Operation am 18. Februar 1879. Darmresection: Incision von 6 Cm. Länge. Bei Eröffnung des Bruchsackes fäculenter Geruch. Darm in Ausdehnung von 8 Cm. gangränös; an einer Stelle perforirt. Débridement der Bruchpforte. Die Einschnürung war eine sehr intensive, an beiden Enden sich über den ganzen Darmumfang erstreckend. Excision des gangränösen Darmtheils. Vereinigung der Darmenden mit 25 exact angelegten Catgutnähten. Der genähte Darm wird reponirt; der Bruchsack zum Theil excidirt.

Wundbehandlung. Localanästhesie wegen des collabirten Zustandes der Patientin. Die Hautwunde wird offen behandelt.

Wundverlauf vom 19. Februar 1879. Während der Nacht Erbrechen. Benommensein und Schwäche heute Morgen. Die Schmerzen im Abdomen sind geringer. Nachmittags wird der Magen ausgespült; ebenso das Rectum entleert. Patientin erhält Nährklystiere mit Marsala.

20. Februar. Patientin sieht noch immer collabirt aus. Erbrechen hat noch nicht aufgehört. Abdomen leicht aufgetrieben.

21. Februar. Erbrechen. Extremitäten kühl; Abdomen stark aufgetrieben, schmerzhaft. Zustand der Wunde ein guter.

22. Februar. Exitus in tiefem Collaps. Temperatur zwischen 36,4 und 37,4.

Pathologisch-anatomischer Befund: Das excidirte Darmstück zeigte neben der Perforation und gangränösen Verfärbung an der Innenfläche eine Ablösung der Schleimhaut und Muscularis, während Serosa an den meisten Stellen noch da war.

Sectionsprotokoll. Hautwunde von gutem Aussehen. Entsprechend der äusseren Oeffnung findet sich in der Leiste eine kleine Oeffnung der Serosa, durch die man nur mit der Sonde, unter dem Lig. Poup., in die äussere Oeffnung gelangt. Bei der Präparation wird der nach der

Bauchhöhle mit dem subperitonealen Zellgewebe dislocirte Bruchsackhals vom Darm abgetrennt, so dass das Verhältniss zwischen beiden nicht mehr genau zu beurtheilen ist. An letzterem aber ist eine durch Nähte vereinigte Wunde sichtbar, deren Ränder jedoch in grösster Ausdehnung losgetrennt sind. 1 Cm. unterhalb der Wunde ist eine kleine Perforation des Darms mit stark geröthetem Rande. Die Darmschlingen sind durch eiterig-fibrinöse Membranen mit einander verklebt. In der Bauchhöhle kein flüssiger Erguss. Der Darm unterhalb der Perforation ist eng, enthält nur wenig flüssige, gallige Fäces. Darm oberhalb sehr stark ausgedehnt, enthält viel flüssige, gallige Fäces; der Magen enthält den gleichen Inhalt. Der Darm in der Nähe der Wunde in der Ausdehnung von circa 4 Cm. oberhalb und 3 Cm. unterhalb zeigt sehr starke blutige Imbibition und beträchtliche Schwellung, bräunlich-rothe Farbe, jedoch ohne Abgrenzung und ohne Defecte, ausser der oben erwähnten kleinen Perforation im unteren Stück. An Stelle der Naht ist eine Verengerung vorhanden, jedoch geht der Wasserstrahl leicht durch. Die Wunde ist circa 1 1/2 Mm. über dem Cöcum im Ileum; der untere Darmtheil ist eng, zeigt ziemlich starke Injection der Mucosa, vielfach in Form circumscripter Flecke bis zu kleinen Ekchymosen. Der obere, stark gedehnte Theil zeigt sehr starke ödematöse Schwellung der Mucosa mit mehr gleichmässiger Injection. Lunge ödematös, zeigt mehrere lobuläre Hepatisationen.

Diagnose: Herniotomie, Darmnaht (Massenreduction), Perforation des unteren Darmstückes, Kothretention oberhalb der Naht. Peritonitis. Thrombose des rechten Herzens. Embolie der Art. pulm. Lobäre Pneumonie rechts, lobuläre Hepatisationen links.

2. (4.) Elisabeth Nussbaum, von Hochstetten, wohnhaft in Bern, 49 Jahre alt.

Anamnese vom 5. März 1880. Seit vielen Jahren besteht eine colossale linksseitige Leistenhernie, die leicht reponibel war und durch Bruchband zurückgehalten werden konnte. In den letzten Jahren litt Patientin häufig an Erbrechen, Verstopfung und Schmerzen in der linken Leistengegend. Am 2. März, nach dem Genuss von Aepfeln und Mais, trat Nachmittags die Hernie ohne besonderen Schmerz heraus, so dass Patientin nicht einmal die Reposition vornahm. Erst während der folgenden Nacht reponirte Patientin mit ziemlicher Mühe die Hernie selbst. — Alles, was Patientin seit 2. März Nachmittags ass, musste sie erbrechen. Wann sie zum letzten Mal Stuhlgang gehabt hat, weiss sie nicht mehr anzugeben; seit jenem Nachmittag aber hat sie keinen mehr gehabt. Seitdem besteht auch der Meteorismus. Am 3. u. 4. März hat Patientin einige Löffel Ricinusöl zu sich genommen.

Status am 5. März 1880. Abdomen sehr stark aufgetrieben; an einzelnen Stellen druckempfindlich; Dämpfung in beiden Seitengegenden, sonst tympanitischer Schall. Auf der linken Seite oberhalb des Lig. Poup. ist das Abdomen stark hervorgewölbt; auf der inneren Hälfte der Vorwölbung findet sich eine apfelgrosse Vortreibung von schlaffer Consistenz, der Palpation nach von stark contrahirten, leeren, auf Druck nicht empfindlichen Därmen gebildet. Die Haut an der Stelle braun

gefärbt, gerunzelt, in Falten herabhängend. Der linke vordere Leistenring ist so gross, dass man bequem 4 Finger einführen kann und sofort im Leistenkanal auf eine nach auf- und seitwärts längsovale, über faustgross erscheinende Geschwulst stösst. Der Tumor ist von praller Consistenz, auf der Unterlage (Fossa iliac. int.) fixirt. Unter der gefalteten Haut ist ein Bruchsack nicht zu fühlen.

Diagnose: Hernia inguinalis ext. sinistr. incarc., en masse reponirt.

Obgleich die Frau lebhaft opponirt, wurde die sofortige Laparo-Herniotomie beschlossen, da bei den intensiven Einklemmungserscheinungen (anhaltendes Erbrechen, absolutes Fehlen von Stuhl und Winden, sehr starker Meteorismus mit Kolikanfällen und Zeichnung der Darmschlingen) um so weniger an exspectatives Verhalten zu denken war, als die Frau sehr stark gelbliche Färbung der Haut darbot und verfallen aussah.

Operation am 5. März 1880. Desinfection der Haut, Spray, Narkose, 12 Cm. langer Hautschnitt. Stark verdickter Bruchsack, der in der Richtung des Hautschnittes eröffnet wird; es findet sich darin ein Convolut in keiner Weise veränderter, leicht reponibler Darmschlingen. Nach Reposition derselben fühlt der durch die Bruchpforte eindringende Finger den beschriebenen prallen Tumor von doppelter Faustgrösse auf der Fossa iliaca aufsitzend. Man spaltet nun in sagittaler Richtung die hintere Wand des Bruchsackes, welche den Tumor überzog, bis an die Basis. Nach Durchtrennung dieser Fortsetzung des äusseren Bruchsackes kam man auf ödematöses, gelbgrünlich verfärbtes lockeres Zellgewebe und dann noch auf eine membranartige dünne Bedeckung, wie die Spaltung zeigte, einen zweiten Bruchsack. Nach Durchtrennung desselben trat der eingeklemmte Darm zu Tage, braunschwarz, an vielen Stellen schmutziggrau gefleckt. Die Darmschlingen waren stark gebläht. Nach der Eröffnung des zweiten Bruchsackes entleerte sich braunrothes Bruchwasser von üblem Geruch.

Wundbehandlung. Man suchte die eingeklemmte Darmschlinge nun frei zu machen und herauszuziehen, was nicht gelang, bis man durch Herunterzerren des Bruchsackes zu der Incarcerationsstelle gelangte, einem scharfen, sehr engen, fest einschnürenden Ring. Da der Darm bei leichtem Hervorziehen oberflächlich einriss, wurde mit dem Herniotom ein multiples Débridement gemacht, wonach die Schlinge leicht hervorgezogen werden konnte. Sie war mit vielen grauschwarzen Flecken besät, braunroth verfärbt, von sehr üblem Geruch — gangränös. Der Bruchsack, welcher die brandige Darmschlinge enthielt, reichte weit in das kleine Becken hinunter. Man entschloss sich zur Darmresection. Die Schnürfurchen waren am zu- und abführenden Ende deutlich; ersteres blähte sich nach dem Hervorziehen sofort stärker auf. Das zuführende Stück war noch 10 Cm. oberhalb der Schnürfurche braunschwarz, offenbar gangränös und wurde nachträglich auch abgetragen, so dass im Ganzen 42 Cm. Darm resecirt wurden. Die Durchschneidung geschah nach vorgängigem Abschluss der Darmlumina durch grosse Fasszangen. Die Schlinge enthielt dunkelblaurothe, flüssige, nach Blut aussehende Jauche. Das über der Schnürfurche gelegene abge-

tragene Stück zeigte stark ödematöse Schleimhaut, ganz blutig-schwarz suffundirte Muscularis. Nun wurde mit Seide die Lembert'sche Naht ausgeführt und dann erst die Fasszangen entfernt durch Abschneiden des Darms dicht an der internen Seite derselben. Die Vereinigung liess sich so gut und exact machen, dass man es bei 8 Knopfnähten bewenden liess, nur an 3 Stellen noch übernähte. Das obere Ende war vor Schluss der Naht noch entleert worden und enthielt dieselbe schmutzige Flüssigkeit, wie die abgetragene Schlinge.

Man hatte mit 4 proc. Carbollösung sowohl den Darm, als die Höhle der Wunde tüchtig ab- und ausgewaschen. Der Abtrennung des Darms vorgängig war mit dickem Catgut eine Mesenterialligatur ausgeführt worden, die dann aber ausrutschte und durch mehrere Einzelligaturen von Seide ersetzt wurde.

Jetzt wurde der Darm reponirt, 6 Drains eingelegt in die verschiedenen Sinus der Wunde, wovon eines gegen das Labium maj. zu nach aussen geführt wurde. Die Hautwunde wurde mit wenigen Nähten geschlossen. Listerverband. 15 Tropfen Laudan. per rectum. Per os Eis und Fleischsaft. Der Puls war während der 2½ stündigen Operation immer recht gut geblieben.

Wundverlauf. 5. März Abends Erbrechen kothähnlicher Massen. Keine Winde. Abdomen stark aufgetrieben. Puls voll, 108.

Patientin sieht verfallen aus. Die Ernährung mit „Fleischsaft" wird ausgesetzt; statt dessen Champagner mit Eis. Per rectum ein Nährklystier mit 15 gtt. Laudanum. Athmung frei.

6. März Morgens. Kein Erbrechen mehr seit dem Champagner. Abdomen stark aufgetrieben. Singultus. Verbandwechsel. Wenig Secret. Allgemeinbefinden besser wie gestern.

6. März Abends. Patientin hat 2 mal 15 Tropfen Laudan. per rectum erhalten. Puls 108. Heute gingen Winde ab.

7. März. Mehrmals Winde. Abdomen weniger gespannt. Kein Erbrechen. Verbandwechsel. Wunde verklebt.

8. März. Abdomen wieder weniger aufgetrieben; allein die Därme zeichnen sich noch ab. Innerlich Champagner und Eis. Patientin sieht nicht mehr verfallen aus.

9. März. Patientin hat sich gut erholt. Champagner und Cognac; Abends erhält Patientin esslöffelweise Kraftbrühe; daneben Nährklystiere. Kein Erbrechen.

10. März. Befinden gut. Regime dasselbe.

11. März. Status idem.

12. März. Kein Erbrechen. Abdomen noch aufgetrieben, aber weich, nirgends schmerzhaft. Nähte werden entfernt. Wunde mit Ausnahme einer kleinen Stelle, wo der dicke Bruchsackrand an den oberen Hautrand genäht wurde, per primam geheilt. Milch per os; daneben 3 Nährklystiere.

16. März. Ungestörter Verlauf. Seit gestern Kraftbrühe mit Eiern per os. Reichliche Winde. Abends 3 Stuhlentleerungen, dickbreiig.

17. März. Wohlbefinden.

19. März. In der Nacht Stuhlgang.

24. März. Gestern Abend reichlich geformter Stuhlgang.

12. April. Patientin steht auf. Temperatur war stets normal.

26. April. Stuhlgang regelmässig. Keine Schmerzen oder Beschwerden. Patientin wird mit Bruchband entlassen.

Pathologisch-anatomischer Befund: Colossale linksseitige, doppelte Leistenhernie. Einklemmung. Reposition en masse. Gangrän des Darms, so dass 42 Cm. resecirt werden müssen. Doppelter Bruchsack.

Entlassungsstatus am 26. April 1880. Die Wunde zeigt noch an einer Stelle schlechte Granulationen. Patientin ist wohl. Sie kann Alles essen. Der Bruch wird mit einem Bruchband zurückgehalten. Keine Schmerzen, Stuhlgang regelmässig.

3. (5.) Frau Elisab. Grossenbacher, aus Walterswyl in Oberösch, 61 Jahre alt.

Anamnese vom 19. Mai 1880. Seit 6 Jahren besteht eine rechtsseitige Schenkelhernie. Ab und zu traten Schmerzen in derselben auf. Letzten Winter wiederholten sich diese fast täglich. Vor 4 Tagen plötzlich starke Bauchschmerzen und Erbrechen von stinkender Flüssigkeit. Patientin war seit etwa 4 Tagen verstopft. Ein Arzt machte an demselben Abend erfolglose Repositionsversuche, die er an den nächsten beiden Tagen wiederholte. Am 4. Tage schickte er Patientin ins Spital.

Status am 19. Mai 1880. Alte kräftige Frau mit gutem Puls. Gesichtszüge nicht verfallen. Heftige Bauchschmerzen. Abdomen aufgetrieben, aber wenig gespannt. Auf Druck überall, namentlich in der rechten Unterbauchgegend empfindlich; kein Erguss nachzuweisen. Unter dem rechten Lig. Poup. findet sich eine längsovale, stark hühnereigrosse Geschwulst mit stark gerötheter und infiltrirter Haut. Ueber dem Lig. Poup. und mit der angeführten Geschwulst parallel eine zweite Schwellung mit gleichen Hautdecken. Die untere Geschwulst hat eine prall-elastische Consistenz, ist deutlich fluctuirend, sehr druckempfindlich. Die obere Geschwulst fühlt sich etwas derber an. Die untere hat eine regelmässige Oberfläche, giebt bei Percussion dumpfen Schall. Stiel nach oben nicht deutlich zu fühlen.

Diagnose: Hernia cruralis incarcerata, wahrscheinlich im Zustande der Gangrän.

Indication: Herniotomie.

Operation am 19. Mai 1880. Mit Localanästhesie wird nach vorhergängiger Desinfection der Haut über die Mitte der beiden Geschwülste ein Schnitt von 10 Cm. Länge geführt. Bruchsack enthält hellbraunes, nicht übelriechendes Bruchwasser. Im Bruchsack liegt, etwas excentrisch und oben ein Knollen, der anfangs als Netz imponirt, sich schliesslich aber als Darmschlinge herausstellt. Die Innenwand des Bruchsacks zeigt missfarbigen Belag. Der Darm an der Spitze der Convexität perforirt. Débridement der sehr engen Bruchpforte und Hervorziehen des Darms. Es zeigt sich nun, dass man es mit einer Littré'schen Hernie zu thun hat, indem ein über 2 Cm. breiter Theil der Darmwand intact ist. Wegen des Zustandes des Darms wird die Darmresection beschlossen. Der Darm wird an beiden Enden im Gesunden mit breiten Fasszangen gefasst, das Mesenterium mit einer Seidennaht zusammengeschnürt, der Darm zwischen den Zangen excidirt. Anlegung

von 8 Lembert'schen Seidennähten. Zwischen je 2 Nähte wird noch eine nur das Peritoneum fassende Seidennaht gelegt. Während der Operation wird der Darm wiederholt mit 4 proc. Carbolwasser irrigirt. Exstirpation des Bruchsacks. Die Reposition des genähten Darms gelingt erst nach ausgiebigem Débridement der Bruchpforte. Dabei reisst am zuführenden Schenkel der Darm oberflächlich ein; der Riss wird mit 3 Seidennähten vernäht. Das obere Darmstück sieht etwas verdächtig aus. Durch die Bruchpforte wird eine Drainröhre eingeführt. Die Wunde geschlossen. Listerverband. Während der Operation Carbolspray.

Wundverlauf. 19. Mai. Nach der Operation erhält Patientin Eisstückchen wegen quälenden Durstes. Klysma mit 20 Tropfen Opiumtinctur. Abends ein Nährklystier.

20. Mai. Opium per klysma. Mittags Erbrechen grünlicher, nicht stinkender Massen. Nährklystier. Abends Kothbrechen.

21. Mai. Verbandwechsel. Entfernung der Drainröhre. Magenausspülung. Seitdem kein Erbrechen mehr.

22. Mai. Geringe dünne Stuhlentleerung. Temp. 37,4° und 37,6°.

23. Mai. Kopfschmerzen. Temp. Morgens 37,6°, Abends 38,4°.

24. Mai. Wunde geheilt. Nährklystiere. Temp. Morgens 37,8°, Abends 38,0°; Puls 116.

25. Mai. Kopfschmerzen und Koliken. Abgang vieler Winde. Unterleib nicht aufgetrieben. Puls klein (138). Patientin klagt über Ohrensausen und sieht verfallen aus.

26. Mai. Patientin sieht verfallen aus. Apathie. Klysma wie sonst. Bouillon per os, Champagner. Puls 140. Noch kein Stuhlgang. Dyspnoe, leichter Husten. Rechts hinten unten leichte Dämpfung.

27. Mai. Status idem. Nachmittags Exitus.

Pathologisch-anatomischer Befund: Hernia crur. dextr. Littrica incarcerata. Gangrän mit Perforation. Das zuführende Darmstück stark erweitert, blauroth, mit kleinen Hämorrhagien durchsetzt. Der abführende Schenkel enger und nur etwas injicirt.

Sectionsbericht am 28. Mai 1880. Colon transvers. stark aufgetrieben, ebenso die übrigen Därme. Serosa mässig injicirt. Eiterige Flüssigkeit von derselben in mässiger Menge abzustreifen. In der rechten Pleurahöhle nur ein paar Tropfen etwas klebriger Flüssigkeit, Fibrinflocken auf der Pleura pulm. des rechten Unterlappens. Herz zeigt schlaffe Consistenz, Blut schlecht geronnen. Milz mässig gross, schlaff, zäh, trocken. Eine Dünndarmschlinge an der Operationsstelle adhärent; die direct adhärente Partie schwarzgrün, schlaff; Serosa mit schmutzig-eiterigem Fibrin bedeckt, ebenso am benachbarten Theile des Mesenterium. Verklebungen erstrecken sich nach unten medianwärts nach der Blase; letztere selbst stark collabirt. Die Verklebungen sind zu lösen, wobei medianwärts 2 unebene Flächen sich von einander trennen, die von gallig gefärbten Massen bedeckt sind. Diese Flächen entsprechen zum Theil der Oberfläche des Mesenterium. An ihrer lateralen Partie ist eine Oeffnung in den Darm, die gleich beim ersten Versuch, die Schlinge zu lösen, sichtbar wurde. Die Oeffnung ist rundlich; die Ränder zum Theil umgeschlagen, zum Theil mit der gleichen Masse be-

deckt wie die erwähnte Höhle. Dicht daneben eine weissgelbe Stelle der Darmwand, sehr dünn, nur aus Serosa bestehend; in derselben eine kleine Oeffnung. Die zuerst erwähnte Oeffnung an einem Ende der schwarzen Partie der Darmschlinge; dicht daneben die Operationswunde, die etwa 4 Cm. ins Mesenterium reicht. Die schwarze Darmpartie etwa 10 Cm. lang. Im nekrotischen Darmtheil innen ein Schleimhautdefect, dicht neben der Operationsstelle, der bis auf die Serosa reicht, ohne sie zu perforiren. Mucosa gelb, durch rothe Demarcationslinie abgegrenzt.

Rechte Lunge in der unteren Partie des Oberlappens luftleer, fest; Pleura trocken. Unterlappen luftleer, schlaff, atelektatisch. In der Arterie, die zum Herd des Oberlappens führt, ein vollständig obturirendes Gerinnsel, mit der Wand verklebt, in der Mitte weisslich, deutlich geschichtet. Am centralen Ende geht ein Ast in die benachbarte Arterie hinein.

Linke Lunge unten etwas luftarm.

Im Becken etwa 200 Ccm. trüber eiteriger Flüssigkeit. An der Serosa des Beckens, namentlich am Uterus zahlreiche zottenförmige, sehr lange Adhäsionen, die stark pigmentirt sind.

Diagnose: Darmperforation, Peritonitis, Embolie der Lunge.

4. (6.) Frau Anna Rytz, aus Bern, 31 Jahre alt.

Anamnese vom 10. Juli 1880. Patientin leidet seit 5 Jahren an einer rechtsseitigen Cruralhernie von der Grösse einer grossen Nuss, die der Patientin keine Beschwerden machte. Vor 6 Wochen trat dieselbe in Eigrösse hervor; Patientin konnte sie nicht reponiren. Kein Erbrechen, keine Schmerzen, regelmässiger Stuhl. Nach 11 Tagen ging die Hernie zurück, aber nicht ganz; belästigte aber Patientin nicht. Am 5. Juli ging die Hernie ganz hinein; am Abend desselben Tages trat sie wieder nach Obstgenuss heraus. Patientin hatte heftiges Bauchweh, Erbrechen (20 mal ungefähr). Stuhlgang seitdem noch 1 mal.

Status am 6. Juli 1880. Patientin sieht nicht collabirt aus, hat einen kräftigen Puls; Abdomen wenig aufgetrieben, nicht empfindlich. In der rechten Schenkelbeuge ein querovaler, stark eigrosser, etwas unregelmässiger Tumor, unterhalb des Lig. Poup. sitzend mit gedämpft-tympanitischem Percussionsschall; es ist deutlich ein Strang nach der Bauchhöhle zu verfolgen. Hautdecken nicht wesentlich verändert. Der Tumor lässt sich nicht reponiren, hat eine mässig prall-elastische Consistenz, an einer Stelle einen haselnussgrossen derberen Knoten.

Diagnose: Hern. crur. incarc. mit Darm und wahrscheinlich Netz.

Operation am 6. Juli 1880. Da die Taxis auch in Narkose nicht gelingt, so wird das Operationsfeld rasirt und mit Carbol gereinigt. Der Schnitt wird vertical 6—7 Cm. lang geführt. Nach successiver Durchtrennung der Schichten der Fascia propria auf der Hohlsonde gelangt man auf eine glatte, glänzende, bläulichrothe Membran, die bei der schlechten Beleuchtung als Darm imponirt; doch zeigt sich derselbe fast überall mit den äusseren Schichten verwachsen und wird daher theils stumpf, theils mit dem Messer von denselben losgetrennt. Darauf wird der einklemmende Ring incidirt und die Reposition versucht. Dies Alles

gelingt nicht, und man überzeugt sich, dass der vermeintliche Darm erst der Bruchsack ist; dieser wird daher eröffnet, worauf sich etwas röthliche Flüssigkeit entleert. Der nun erscheinende Darm ist blauroth, aber von guter Consistenz und elastisch. Der Einschnürungsring wird noch 1 mal incidirt, und jetzt gelingt die Reposition ziemlich leicht und ohne Gewalt.

Wundbehandlung. Der nun ins Abdomen eingeführte Finger kommt oben allerdings ziemlich hoch hinauf, fühlt aber nirgends Därme und stösst dann auf eine dünne Membran; nach dem kleinen Becken zu ist jedoch kein Widerstand zu fühlen und der Finger anscheinend hier beweglich. Daher Schluss der Wunde durch Naht und Drainage. Bruchsack nicht exstirpirt. Bruchpforte nicht geschlossen. Listerverband.

Wundverlauf. 7. Juli 1880 Temperatur 37,2 und 38,2. Rückenschmerzen. Abdomen weich. Icterus.

8. Juli. Menses eingetreten; wenig Schmerzen. Temp. 37,6 u. 38,6. Abends Erbrechen, nicht kothig. Keine Winde, kein Stuhlgang.

9. Juli. Erbrechen dauert fort. Nach Magenausspülung mit Borwasser lässt es nach. Temp. 38,2°. Abdomen etwas aufgetrieben.

10. Juli. Erbrechen hält an; keine Winde. Deutliche Darmzeichnung; Abdomen mehr aufgetrieben. In der Nähe der Bruchpforte eine Stelle mit metallisch klingendem Percussionsschall.

Wegen der Möglichkeit einer Reposition en bloc wird die Wunde geöffnet; der eingeführte Finger fühlt eine pralle Geschwulst und es entleert sich ein Kotherguss; daher Laparotomie, Resection des gangränösen Darms. Naht.

II. Es wird in Narkose unter allen antiseptischen Cautelen ein Querschnitt, etwa 1 1/2 Cm. über dem Lig. Poup., geführt, allmählich die Dicke der Bauchwandung durchtrennt und zuletzt die Brücke zwischen dem angegebenen Schnitt und der Incision von der ersten Operation her gespalten; man gelangt so auf den Bruchsackhals und findet dann nach unten in einer durch die Loslösung des Peritoneum parietale von der vorderen Bauchwand gebildeten, im kleinen Becken liegenden Höhle die noch incarcerirte Darmschlinge. Der Einschnürungsring wird incidirt und die gangränöse Schlinge hervorgezogen; dieselbe ist missfarbig und an mehreren Stellen perforirt. Der Hohlraum, in dem sie lag, wird energisch mit Carbol ausgetupft, an der Grenze des Gangränösen nach Abspülung des Darms mit Carbol eine starke Mesenterialnaht von Seide gelegt und der Darm, dessen zuführendes Ende ziemlich weit ist, mit zwei grossen Schiebern an der Grenze des Gesunden gefasst und zwischen beiden abgeschnitten, in einer Länge von 21 Cm. Die beiden Darmenden werden darauf mit 8 Catgutsuturen nach Lembert mittelst Knopfnähten vereinigt und dann nochmals mit Catgut zwischen je 2 Suturen übernäht. Nach nochmaliger Erweiterung des einklemmenden Ringes gelingt die Reposition leicht; darauf wird das abgelöste Peritoneum an die Haut angenäht, die Höhle drainirt und die Wunde mit der Naht geschlossen. Listerverband. Patientin erhält gleich 0,02 Morphium subcutan.

Abends Schmerzen im Bauch. Abdomen aufgetrieben und druckempfindlich. Morphium.

11. Juli. Patientin sieht collabirt aus; Puls frequent. Abdomen stark

aufgetrieben. Temp. 39,0. Die Wunde wird eröffnet und die Bauchhöhle mit lauem Salicylwasser ausgespült; dabei wird kein Secret entleert.

Tod um 2½ Uhr.

Pathologisch-anatomischer Befund: Gangrän der eingeklemmten Darmschlinge nach Reposition en bloc. Erweiterung des zuführenden Endes.

Sectionsbericht vom 12. Juli 1880. Gut genährter Körper mit Icterus; Bauchdecken aufgetrieben, gespannt. In der rechten Leistengegend eine schräge Operationswunde, leicht verfärbt. Peritoneum überall mit Fibrinmassen und Eiter bedeckt. Därme aufgetrieben; 20 Cm. über der Ileocöcalklappe eine Darmnaht, gut verklebt; keine Gangrän, keine Perforation. Der Darm oberhalb der Nahtstelle aufgetrieben, stark geröthet.

Linke Lunge überall leicht adhärent.

An der Mitralis frische Endocarditis; kleine spitze Warzen; sonst am Herzen nichts Abnormes.

Grosse Struma. Milz gross; Follikel nicht deutlich.

Beide Nieren etwas klein; Glomeruli gross. Trübungen in der Rinde und den Columnae Bertini.

Nebennieren unverändert.

Ductus choledochus durchgängig.

Magen weit; enthält dünne, braune Massen.

Darmkanal ohne Veränderungen, ausser der leichten Hyperämie oberhalb der Naht.

Hinter der Symphyse unter dem stark verdickten und etwas infiltrirten Peritoneum eine grosse Höhle, gut abgeschlossen, wenig belegt.

5. (7.) Joh. Balsiger, von und zu Mühleturnen, 34 Jahre alt.

Anamnese vom 25. November 1880. Patient ist sehr collabirt und macht seine Angaben mühselig. Er giebt an, seit 10—15 Jahren seinen Bruch zu haben, über dessen Entstehen er nichts anzugeben weiss; bis vor ½ Jahr trug er stets ein Band und hatte nie über besondere Beschwerden zu klagen. Vor ½ Jahr wurde das Band gebrauchsunfähig und so blieb er ohne Prothese für seinen Bruch; derselbe soll sich 7—8 mal ohne besondere Anlässe für kurze Zeit eingeklemmt haben; er blieb 1—3 Stunden draussen und ging dann auf die Repositionsversuche des Patienten zurück. Diese Versuche bestanden darin, dass Patient die Beine der Wand entlang emporhob, während er zugleich warme Aufschläge auf den Tumor machte. Stets gelang dem Patient diese Reposition bis dieses Mal. Sonntag den 14. November trat der Bruch, wie gewöhnlich, spontan heraus, etwa um die Mittagszeit. Patient empfand dabei heftige Schmerzen im Leibe und versuchte vergeblich den Tumor wieder hineinzubringen; er musste erbrechen. Tag für Tag machte er mehrmals seine eben beschriebenen Repositionsversuche. Davon wurde er so schwach, dass er letzten Freitag die Versuche aufgeben und sich ins Bett legen musste. Seitdem (Freitag 19. November) machte Patient nichts als warme Kamillenaufschläge, bis zuletzt sein Vater rieth, ins Spital sich aufnehmen zu lassen; ein Arzt wurde nie consultirt. — Patient hat seit dem 14. November weder Stuhl, noch

Winde gehabt; seitdem hat er häufig Erbrechen; das letzte Mal gestern Abend; das Erbrechen roch nach Koth. Seit Sonntag 21. November hat er nichts genossen, so dass er sehr schwach ist. In der Woche vorher hat er seine gewöhnliche Nahrung (Kartoffeln, Gemüse, Milch, Kaffee) zu sich genommen.

Status am 25. November 1880. Kräftig gebauter Mann, sehr collabirt; Extremitäten kühl. Radialpuls kaum zu fühlen, 80. Der Athem riecht nach Koth. Abdomen stark aufgetrieben, gespannt, nirgends druckempfindlich; Darmzeichnung deutlich. In der rechten Leiste ein wurstförmiger, längsovaler Tumor, der sich nach unten in die rechte Scrotalhälfte fortsetzt, dieselbe in einen Tumor von gut Faustgrösse verwandelnd. Nach oben reicht dieser dicke Stiel bis in den Canalis inguinalis und ist hier am Ringe deutlich hin- und herzubewegen. Die Hauptmasse des Tumors befindet sich im Scrotum, hat eine knollige Consistenz (Netz). Die Percussion über dem Tumor ist leicht metallisch. Beim Zusammendrücken des Tumors von oben nach unten entsteht Gurren. Haut unverändert. Der rechte Hode ist unten zu fühlen, klein, ohne Veränderung. In beiden Leisten einige geschwollene Drüsen; die Palpation des Tumors ist nur auf stärkeren Druck schmerzhaft.

Diagnose: Hernia inguin. dextra incarc. mit Gangrän.

26. November. Klinische Vorstellung: Die Percussion des Abdomen ergiebt voll-tympanitischen Schall; nach beiden Seiten etwas gedämpft, ebenso über dem linken Lig. Poup. Ueber dem rechten Lig. Poup. ist er tympanitisch, aber höher als am übrigen Abdomen. Das Quatschen in der Hernie deutlich; die Spannung in derselben hat wesentlich nachgelassen. Bei der geringen Spannung fühlt man sehr deutlich im untersten Theil und nach hinten aufwärts eine derbe, knollige, strangförmige Masse, offenbar verdickten Bruchsack, wahrscheinlich mit Netz. Am vorderen Umfang kann man ebenfalls eine Falte des verdickten Bruchsacks in die Hand nehmen und fühlt unter demselben körniges Netz. Der schräg nach aufwärts verlaufende Stiel der Hernie ist etwa 3 Finger dick, von derb-elastischer Consistenz; hier besteht Druckempfindlichkeit, die auf der Hernie fehlt. Zunge feucht, etwas weisslich belegt. Puls noch leicht unterdrückbar, aber besser als gestern.

Operation am 26. November 1880. Nach gehöriger Reinigung der rechten Leisten- und Scrotalgegend wird unter Localanästhesie und Morphiuminjection (0,02) der Schnitt über die Längsaxe des Tumors, ca. 14 Cm. lang geführt. Nach Trennung von Haut und Fascie wird der Bruchsack mit Pincetten angefasst und der Länge nach incidirt. In ihm findet sich knolliges Netz, das in seinem äusseren und unteren Theile brandig ist. Nach genauer Unterbindung und Trennung des Netzes zeigt sich die eingeklemmte, etwa 10 Cm. lange, ganz blauroth gefärbte Darmschlinge. Dieselbe zeigt eine Perforation des ganzen Lumens; dieselbe wird sorgfältig vorgezogen, die Umgebung gereinigt; da zeigt sich an der Einklemmungsstelle ausser 2 weissen Strangriemen noch eine kleine Perforation; der Darm wird so weit vorgezogen, als er brandig erscheint. Vor den Fingern des Assistenten wird der Darm mit 2 breiten Schiebern an der Grenze der Gangrän gefasst (in einer Länge von ca. 15 Cm.) und direct hinter denselben abgeschnitten. Darauf werden die Darm-

stücke vereinigt; es werden 15 Catgutnähte angelegt. Die Reposition, die jetzt erfolgt, macht sich ziemlich schwer, so dass debridirt werden muss. Der Bruchsack wird unterbunden und abgetragen. Drainage; Hautnaht; antiseptischer Verband. 20 gtt. Laudanum.

Wundverlauf. Am 26. November Nachmittags ununterbrochenes Erbrechen von 1—3 Uhr; Patient ist sehr collabirt. Laudanum und ein Nährklystier. Abends Bauch sehr aufgetrieben, hart, nicht schmerzhaft auf Druck. Eisblase auf das Abdomen. Cognac; Abends noch ein Nährklystier, Eisstückchen.

27. November. Um 5 Uhr Morgens wieder Kotherbrechen; Eisblase, Schlucken von Eisstückchen, Nährklystier.

10½ Uhr Verbandwechsel. Drains entfernt; Wunde aussen schön. Aus der oberen Drainöffnung entleert sich Blut. Abdomen sehr stark aufgetrieben; überall gedämpft-tympanitischer Schall. Eisblase, Kampher 0,1 abwechselnd mit Aetherinjectionen. Morgens noch starkes Kotherbrechen.

1 Uhr starker Collaps. 4¾ Uhr Tod. Temperatur 35,4 und 36,0, Puls 96 u. 88.

Pathologisch-anatomischer Befund: Gangrän des Netzes und des Darms, so dass 15 Cm. excidirt werden mussten. Hernia inguin. dextra incarc. gangr.

Sectionsbericht vom 29. November 1880. Starker Körper, starke Todtenstarre, Bauchdecken stark gespannt, grünlich. In der rechten Leistengegend ein Hautschnitt, durch Nähte vereinigt, der bis zum Hodensack herabreicht. Nach Trennung der Nähte zeigt sich die Wundfläche mit eiterig-blutigem Belag bedeckt, im Ganzen von gutem Aussehen. Die Dünndärme liegen der vorderen Bauchwand sehr dicht an; die Därme mit blutiger Flüssigkeit und einigen Fibrinflocken bedeckt; das Netz nach oben geschlagen; das Colon transversum reicht bis zum Processus xiphoides.

Diaphragma rechts 4., links 5. Rippe. Dünndärme gleichmässig miteinander verklebt. In der linken Pleura etwas röthliches Serum. Lungen wenig retrahirt. Herz von guter Consistenz.

Zwei Darmschlingen zeigen sich etwas fester verklebt; zwischen zweien findet sich ein kleiner Abscess. Im Becken nur wenig leicht trübe Flüssigkeit, wenig Fibrinflocken. Die Schlingen im Becken sind stark hyperämisch. An einer Stelle stösst eine blaue anämische Schlinge, die collabirt ist, an eine stark ausgedehnte, sehr blutreiche; beide sind durch eine Naht miteinander vereinigt; an der dunkleren etwas stärkere Fibrinauflagerung; der kleine Abscess fand sich ebenfalls in dieser Gegend, am Mesenterialansatz. Der rechte Theil des Netzes zieht sich in Form eines Stranges medianwärts vom Colon ascend. über die Valvula coli hinweg in die rechte Leistengegend, wo er zum Theil fester verklebt, zum Theil verwachsen ist. An der vorderen Wand ist die Serosa angeschnitten. Durch diesen Schnitt gelangt man zur äusseren Wunde.

Das Darmstück mit der Naht wird ausgeschnitten und dem Mesenterialansatz gegenüber geöffnet. In der unteren Hälfte wenig, in der oberen Hälfte viel dünner Koth. An der Nahtstelle ein Wulst mit stark gerötheter Schleimhaut bedeckt. An einer Stelle ist die Schleimhaut

etwas grünlich verfärbt. Unterhalb der Naht ist die Schleimhaut in kurzer Ausdehnung stark geröthet, oberhalb ebenfalls; dazu ödematös geschwellt. Milz klein, derb; Follikel undeutlich. Nieren und Nebennieren ohne Veränderung. Im Magen starker Katarrh. Im Duodenum nichts; ebenso in der Leber. Im Unterlappen der rechten Lunge lobuläre Hepatisation, ebenso im Oberlappen. Im unteren Lappen der linken Lunge mehrere Lobuli gallig imbibirt. Leichte Struma. In dem Theil des Darms über der Naht starke Hyperämie und Schwellung, die sich erst im Jejunum verlieren. Die Nahtstelle liegt 2 Meter über der Valvula coli.

Diagnose: Leichte Peritonitis, Bronchopneumonie.

6. (8.) Andreas Lüdi, aus Heimiswyl in Worb, 27 Jahre alt.

Anamnese vom 9. Februar 1881. Letzten Freitag (4. Februar) wurde dem Patient am Morgen ohne bekannte Ursache übel und er musste erbrechen. Dabei soll der jetzige Bruch plötzlich unter heftigen Schmerzen vorgetreten sein; vorher hat er nie etwas von einem Bruch gewusst; die Schmerzen waren so heftig, dass er „gekrümmt" zu dem 10 Minuten entfernt wohnenden Arzt gehen musste. Dieser machte eine Injection in die Bauchdecken und verordnete innerlich Kampher. Patient ging nach Hause und legte sich ins Bett. Am gleichen Tage musste Patient noch erbrechen und von da ab jedesmal, wenn er etwas zu sich nahm. Montag (7. Februar) kam er vor den Schausaal ins hiesige Spital, wurde aber vom Officiant, als mit den nöthigen Papieren nicht versehen, zurückgewiesen; er reiste in einem Turbenwagen nach Worb zurück, wo er sich ins Bett legte; erst heute liess er einen Arzt kommen, der ihn sofort hierher schickte. — Patient giebt an, gestern Abend sehr wenig Stuhl gehabt zu haben; ordentlichen Stuhlgang hat er seit Freitag nicht mehr gehabt; ebenso seien seit Freitag keine Winde abgegangen. Gestern Nachmittag konnte er zum ersten Mal etwas Suppe geniessen; sonst erbrach er Alles. Das letzte Erbrechen fand heute Nachmittag statt.

Status am 9. Februar Abends 8 Uhr. Patient ist ein kräftig gebauter, musculöser Mann. Lungen und Herz normal. In der rechten Leiste ein Tumor, der von der Gegend des Leistenrings nach der rechten Scrotalhälfte sich ausdehnt; letztere ist aufgetrieben zu einem gut zweifaustgrossen Tumor, der sich stielartig nach oben zum Canalis inguin. erstreckt. Die Haut ist daselbst leicht geröthet, während sie weiter unten und überall auf dem Scrotum glänzend, roth und gespannt erscheint. Auf der Aussenseite des Scrotum rechts ist die Haut bläulich gefärbt. Die Consistenz des Tumors ist auf dessen Höhe exquisit fluctuirend; beim Zusammenpressen des Stiels entsteht ein deutliches Gurren. Die Percussion ergiebt auf dem Stiel an dessen Innenseite metallischen Klang; nach aussen und unten ist der Schall hell-tympanitisch. Der abschüssige Theil des Tumors ist gedämpft. Das Abdomen giebt tympanitischen Percussionsschall, ist gespannt und aufgetrieben; der Dicke der Bauchwand wegen sind keine Darmcontouren durchzusehen. Nur in der Nähe des Leistenrings ist Druck schmerzhaft, sonst nicht. Unten an der Scrotalgeschwulst findet sich der anscheinend normale Hode; der linke erscheint atrophisch, soll von je her

kleiner als der rechte gewesen sein. Die Anal- und Dammgegend, sowie die Corona glandis penis sind von Condylomen dicht besetzt.

Operation am 10. Februar 1881. Nach gehöriger Reinigung der Leisten- und Bauchgegend wird in Chloroformnarkose ohne Spray über die Längsaxe des Tumors vom Leistenring bis unten an das Scrotum eine Incision von 18—20 Cm. Länge gemacht. Kaum ist die Haut durchtrennt, so ergiesst sich eine Menge Kothflüssigkeit in die Wunde. Nach gehöriger Irrigation zeigt sich der Bruchsack und sein Inhalt gangränös; ebenso der rechte Hode, resp. seine Albuginea und Tunica vagin. Es findet sich eine gangränöse Darmschlinge vor und mit ihr höchst widrig riechende Fäces. Jetzt wird die ganze Wunde mit 20 proc. Chlorzinklösung desinficirt, darauf der Bruchsack excidirt und die Darmschlinge hervorgezogen; es zeigt sich dabei eine Perforation am zuführenden Schenkel und zwar in ganzer Breite; das anliegende Mesenterium ist in Form eines Dreiecks, der Schlinge entsprechend, gangränös. Es werden nun beide Enden des Darms da, wo er gesund erscheint, mit je 1 breiten Schieber gefasst und der brandige (25 Cm.) Darm vor diesen sorgfältig excidirt. Das gangränöse Mesenterium wird ebenfalls excidirt. Zeitweise wird irrigirt. Der zuführende Schenkel, der sich mit dünnflüssigem, grünlichen Inhalt füllt, wird verschiedene Male entleert und nachher energisch irrigirt. Darauf Gefässunterbindung und Vereinigung des Mesenterium mit 7 Nähten. Darauf Darmnaht nach Lembert mit 20 Nähten; bevor die Fäden geknotet werden, wird der Darm noch entleert und hinter den breiten Schiebern abgetrennt; während des Knüpfens wird das zuführende Ende zugehalten, um Zutritt von Darminhalt zur Wunde zu verhüten. Nach Beendigung der Naht wird irrigirt; dann Reposition nach vorgängigem Débridement nach oben. Nach vollzogener Reposition wird der rechte Hode, dessen Umgebung ganz gangränös erscheint, mit der Tunica excidirt und der Samenstrang oben unterbunden. Ein Durchschnitt durch den rechten Hoden, nach dessen Entfernung, zeigt ihn normal, nur die Albuginea erkrankt. Nun wird nochmals gründlich irrigirt, dann die offene Wunde antiseptisch mit Chlorzinkverband comprimirt. Irrigation mit Chlorzink 0,2 Proc.

Wundverlauf am 10. Februar Nachmittags 3 Uhr. Verband, mit Blut stark durchtränkt, wird gewechselt. Patient hat nicht mehr erbrochen und klagt über Durst. Champagner mit Eis.

Abends. Der Chlorzinkkrüll wird mit 4 proc. Carbolkrüll auf der Wunde vertauscht; die Wunde ist sauber. Abdomen sehr stark aufgetrieben; Extremitäten kühl; fadenförmiger Puls. Starkes Durstgefühl. Irrigation des Rectums mit 1 Liter lauwarmen Wassers; darauf Nährklystier.

12 Uhr Nachts. Durst; Athmung erschwert; Abdomen sehr stark aufgetrieben.

11. Februar Morgens 5 Uhr Collaps und Exitus.

Pathologisch-anatomischer Befund. Gangrän des Darms und Mesenteriums nach 7tägiger acuter Einklemmung einer frisch entstandenen Hernia inguin. am vorderen Leistenring.

Gangrän der Albuginea testis.

Sectionsbericht vom 12. Februar 1881. Kräftiger Körper.

Starke Todtenstarre. Bauchdecken aufgetrieben, gespannt. In der rechten Leistengegend vom Beginn des Leistenkanals bis zur Spitze des Scrotums eine Schnittwunde; die Wunde mit trüber brauner Flüssigkeit bedeckt. Im oberen Wundwinkel eine Darmschlinge, stark mit Gas gefüllt. Unter derselben gelangt man in die Bauchhöhle; medianwärts von der Darmschlinge der Stumpf des Samenstrangs. Die Därme sehr stark aufgetrieben. Die Leber etwa 5 Cm. unter dem Rippenrand. Von der Serosa der vorderen Bauchwand lässt sich eine trübe graugelbe Flüssigkeit mit kleinen Flocken abstreifen. Das Netz bedeckt die Dünndärme, sehr fein injicirt; Serosa der Därme ebenfalls mit grauer, trüber Flüssigkeit bedeckt, sehr fein injicirt. Lungen stark aufgebläht, beiderseits frei. Herz normal. Im kleinen Becken etwa 100 Ccm. einer bräunlichen trüben Flüssigkeit, mit sehr viel Fibrinflocken. Die Darmschlingen überall leicht verklebt. Die vorliegende Darmschlinge lässt sich sehr leicht zurückziehen; unterhalb derselben verläuft eine leichte Einziehung, durch eine gelbe Linie markirt, quer über den Darm, die sich fester anfühlt; daran schliesst sich im Mesenterium eine Wunde, etwa 5 Cm. weit, durch Nähte vereinigt. Unter dieser queren Einziehung findet sich ein etwas engeres Stück des Ileum, bis zur Klappe 13 Cm. lang. Oberhalb der Darmnaht ist die Mucosa etwas ödematös, stark gallig verfärbt; an der Nahtstelle springen die beiden Wundränder nach innen zu vor, zum Theil blutig gefärbt, zum Theil fibrinöser Belag. Milz von normaler Grösse; Follikel gross; Pulpa trocken. Nieren beide anämisch, sonst normal. Im Magen viel dünne, gallige Flüssigkeit. Im ganzen Dünndarm dünner, gallig gefärbter Brei; die Mucosa stellenweise stark injicirt, etwas ödematös.

7. (9.) Jacob Graber, von Huttwyl in d. Lorraine, 49 Jahre alt.

Anamnese vom 20. Juli 1881. Patient hat seinen Bruch seit 4 Jahren; wie er entstanden, weiss er nicht; derselbe war stets leicht reponirbar. Am 16. Juli ging Patient Morgens 4 Uhr auf die Arbeit; er war ganz wohl und nahm mit Appetit sein aus Kaffee, Brod und Kartoffeln bestehendes Frühstück ein. Gegen 10 Uhr Vormittags spürte er Schmerzen im Leibe und bemerkte sogleich einen etwa baumnussgrossen Tumor in der rechten Leiste. Er musste der Schmerzen wegen mit der Arbeit (Mähen) aufhören, nahm etwa ½ Esslöffel Hoffmann'sche Tropfen und legte sich gegen Mittag ins Bett. Die Schmerzen liessen etwas nach; dagegen musste er Nachmittags um 6 Uhr erbrechen und hatte Fieber. Den Bruch konnte er am Abend noch reponiren. Am 17. Juli Morgens war er etwas wohler; am Nachmittag trat wieder Erbrechen auf und der Bruch kam wieder zum Vorschein in derselben Grösse wie das erste Mal. Ein poliklinischer Praktikant, der gerufen wurde, verordnete am 18. und 19. Juli je ein weisses Pulver, worauf das Erbrechen zunahm. Bis zum 18. Juli Abends liess sich der Bruch reponiren; vom 19. Juli Morgens nicht mehr. Heute kommt der Arzt zum dritten Male, macht einen vergeblichen schmerzhaften Taxisversuch und schickt den Patient in die Insel.

Patient hatte seit dem 16. Juli Morgens keinen Stuhl; jedoch will er heute Nachmittag noch Winde gehabt haben. Letztes Erbrechen heute

Abend 6½ Uhr von fäculenter Beschaffenheit. Wenn Patient nicht am Tumor rührt, ist er ohne Schmerzen.

Status am 21. Juli 1881. Patient ist ein magerer, aber kräftig gebauter Mann; er sieht etwas collabirt aus; Puls fadenförmig. Zunge wenig belegt; er muss oft gelbe, Fäces enthaltende Flüssigkeit erbrechen. In der rechten Leiste eine gänseeigrosse Geschwulst, die schmerzhaft und irreponibel ist, von derber Consistenz, in einem Theil etwas elastisch. Die Geschwulst hat einen direct nach hinten sich erstreckenden Stiel. Der vordere Leistenring ist frei; das Lig. Poup. liegt oberhalb der Hernie; in dieser sind einige Knollen zu fühlen; an einer Stelle eine weichere Partie, die sich aber nicht direct als Darm erkennen lässt. Eine Dämpfung ist nur oberhalb der Bruchgeschwulst vorhanden.

Operation am 21. Juli 1881. Unter Localanästhesie wird nach gehöriger Reinigung der Umgebung eine Incision über die Längsaxe des Tumors gemacht; nach Trennung der Haut stösst man auf eine aus Fett bestehende Geschwulst; nach innen von dieser liegt eine dunkelrothe Masse, der Bruchsack, durch Hämorrhagien verfärbt und verdickt. Nachdem er incidirt, sieht man den Darm verfärbt, der Bruchring wird multipel debridirt und das Darmstück hervorgezogen; jetzt sieht man das oberhalb der Einführungsstelle befindliche Darmstück ganz verfärbt und an einer Stelle perforirt. Das zuführende Stück bedeutend erweitert. Es werden 8 Cm. Darm excidirt, sowie das entsprechende Mesenterium. Vereinigung der beiden Darmenden mit 25 Nähten nach Lembert und exacte Uebernähung. Nochmals multiples Débridement, Reposition, Excision des Bruchsacks; keine Naht der Bruchpforte. Hautnaht mit Seide. Drainage.

Wundverlauf. Nach der Operation ist Patient sehr collabirt. Erbrechen von fäculenten Massen. Magenausspülung mit Salicylwasser 1 pro mille; darauf Wohlbefinden.

Abends kein Erbrechen mehr. Puls besser. Neue Ausspülung des Magens. Nachher Kraftbrühe, Cognac und Selterswasser.

22. Juli. Entfernung des Drains. Patient befindet sich wohl.

24. Juli. Wunde schön. Patient wohl. Keine Temperaturerhöhung. Noch kein Stuhlgang.

28. Juli. Patient hatte heute zum ersten Mal normal geformten Stuhlgang ohne Beschwerden.

31. Juli. Stuhlgang zum zweiten Mal.

3. August. Abdomen nicht aufgetrieben. Wunde nur oberflächlich noch nicht ganz verklebt. Patient wohl und fieberlos.

7. August. Wunde geheilt; alle 2 Tage hat Patient regelmässigen Stuhlgang.

19. August. Bis zum 12. August durfte Patient nur Bouillon und Milch geniessen; seitdem auch Brei; heute erhält er zum ersten Mal Fleisch. Seit einigen Tagen geht er mit Bruchband herum und befindet sich wohl.

22. August 1881. Patient wird heute vollständig hergestellt entlassen; er kann jetzt Alles geniessen. Am Tage post. operat. 38,0 Temperatur, sonst fieberlos.

Pathologisch-anatomischer Befund: Hernia cruralis dextra

incarcerata. Gangrän am Schnürring der zuführenden Darmpartie, woselbst exquisite Verdünnung, gelbe Verfärbung und Perforation.

Entlassungsstatus vom 22. August 1881. Patient wird geheilt entlassen (s. Wundverlauf).

Späteres Resultat. Patient theilt unter dem 10. Juni 1889 mit, dass sein Gesundheitszustand ein ganz guter sei, dass der Stuhlgang stets in Ordnung sei, dass er mit Ausnahme von früherem Magenleiden keine Verdauungsbeschwerden habe, dass er keinen Bruch mehr habe und seinen Beruf als Handlanger erfüllen könne.

8. (10.) Joh. Berger, von und zu Neuenegg, 42 Jahre alt.

Anamnese vom 15. December 1881. Patient glitt am 13. December 1881 Nachmittags, mit Holzladen beschäftigt, aus, wobei er mit seiner rechten Seite gegen die Kante der Wagenleiter fiel. 2 Stunden später traten Schmerzen in der rechten Inguinalgegend auf, und Patient bemerkte jetzt seinen Bruch in der rechten Leistengegend; 1 Stunde später (7 Uhr Abends) trat heftiges Erbrechen auf, welches sich während der Nacht und des darauffolgenden Tages wiederholte. Seit dem Unfall erfolgte keine Stuhlentleerung mehr; auch ein vom Arzte verordnetes Abführmittel hatte nur Erbrechen zur Folge, so dass der Arzt dem Patienten rieth, ins Inselspital zu gehen. Patient will vor dem vorgestrigen Unfall keinen Bruch gehabt haben; er hatte regelmässig Stuhl und guten Appetit. Winde sind seit vorgestern nicht mehr abgegangen; dagegen musste er Alles, was er zu sich nahm, erbrechen.

Status am 15. December 1881. Ein kräftiger Mann, gegenwärtig etwas cyanotisch und collabirt aussehend; Puls sehr klein, Hände blau. Abdomen stark gespannt, nicht sehr aufgetrieben, in der oberen Bauchgegend tympanitisch, über dem linken Lig. Poup. metallisch klingend, über dem rechten gedämpft. Im rechten Trigon. inguinale an der Austrittsstelle der Cruralhernien eine quer-ovale eigrosse Geschwulst, auf welcher gedämpter Percussionsschall ist. Haut darüber adhärent, infiltrirt, gelbroth verfärbt, in Zweihandbreite ringsherum eine intensiv gelbrothe Verfärbung; Druck ist schmerzhaft; direct nach oben fühlt man zwar keinen Stiel, aber eine stielartige Resistenz, die auf Druck sehr schmerzhaft ist. Druck auf das Epigastrium nicht schmerzhaft. Aeussere Genitalien intact.

Diagnose: Hernia cruralis dextra incarcerata durch Strangulation; bereits eingetretene Gangrän mit acuter Bursitis hernialis; Phlegmone des anstossenden Zellgewebes.

Indication: Eröffnung, Darmresection, Enterorrhaphie.

Operation am 15. December 1881. Toilette und Instrumente mit 5 proc. Carbol.

Da man auf Darmgangrän gefasst ist, so wird zuerst mit 5 proc. Carbol getupft und irrigirt, später mit 0,2 proc. Chlorzink. Localanästhesie. Der Schnitt legt bald einen bläulich verfärbten Tumor frei, welcher Gestank verbreitet; derselbe repräsentirt den Bruchsack sammt dem umliegenden Bindegewebe, nekrotisch verfärbt. Der Sack wird eröffnet und es entleert sich als Bruchwasser dünne, dunkelrothe Flüssigkeit, stark stinkend; der vollkommen nekrotische Sack wird rings um den Bruch-

stiel genau an der Bruchpforte abgetragen. Das vorgefallene Darmstück entspricht nicht einer vollständigen Schlinge; von vorn sieht man den Darm bis an den Mesenterialansatz, von hinten dagegen bleibt ein Theil der Darmwand in der Bauchhöhle, so dass man es mit einer Hernia Littrica zu thun hat. Der Darm zeigt zwei tiefe Einklemmungsfurchen (elastische Einklemmung) mit livider Verfärbung in der Tiefe. Die Darmwand selbst ist in der Nähe der Einklemmungsringe weniger verändert (obgleich bläulich und nicht mehr glänzend), als in der Mitte zwischen den 2 Ringen; da ist sie dunkelgrünlich, ebenso wie der zuführende Theil des Mesenterium. Zuerst multiples Débridement, dann wird eine vollständige Schlinge herausgezogen und auf eine ausgedrückte 5 proc. Carbolcompresse gelegt. Das zuführende Ende ist ausgedehnt, bläulichroth; das abführende enger und weniger dunkel. Die Schlinge wird von einem Assistenten so gehalten, dass das Mesenterium entfaltet vorliegt (vertical). Dann wird eine Nadel in der Entfernung von einigen Millimetern vom Darm in das Mesenterium eingestochen (etwas nach aussen vom Einklemmungsring) und an der symmetrischen Stelle jenseits des anderen Ringes wieder passirt. Durch Zuschnüren des Fadens wird das zwischenliegende Mesenterium (der nekrotischen Darmpartie entsprechend) unterbunden. Ober- und unterhalb der Einklemmungsfurchen wird der Raum mit den langen Zangen quer gefasst, über denselben abgeschnitten, ebenso wie über der Mesenterialunterbindung. Nach dem Abschneiden des Mesenterialansatzes fällt die sofortige sehr starke Zusammenziehung des unteren Stückes auf, welches auf zwei Drittel des oberen reducirt wird, so dass die Abstände zwischen je 2 Nähten auf beiden Darmenden proportional, aber nicht egal sind. Darum wird zuerst am Mesenterialansatz und an der gegenüberliegenden Seite in der Mitte je ein Faden angelegt. Darauf werden auf der Vorder-, wie auf der Hinterseite je 7 Nähte (ungeschlossen zunächst) angelegt, darauf der Darm nach aussen von den Zangen durchschnitten und die Nähte zugeknotet nach genauer Einstülpung des unteren Stückes. Die Nähte fassen nur Serosa und Musculatur. Es wird noch das Mesenterium unterbunden, das dem Darm entspricht, welcher in den Zangen lag. Zwischen je 2 Nähten wird noch eine oberflächliche feine Naht angelegt und am Mesenterialansatz zu beiden Seiten das Mesenterium über die durch Unterbindung geschaffenen Stiele übernäht.

Nach Revision wird der Darm mit 5 proc. Carbollösung gereinigt, etwas mehr hervorgezogen und ohne grosse Mühe reponirt. Nach Abtragung der Reste des gangränösen Sackes wird die Wunde jodoformirt, mit 1 proc. Carbolgaze tamponirt und ein regelrechter $ZnCl_2$ (0,2 proc.)-Verband angelegt.

Wundverlauf am 16. December. Keine Reaction in der Umgebung der Wunde. Abgang von Winden.

17. December. Wunde schön, schon ziemlich verkleinert.

20. December. Patient erhält nur mässige Quantitäten von Milch und Bouillon innerlich.

23. December. Patient hat zum ersten Mal Stuhlgang gehabt.

29. December. Patient erhält heute schon Griesbrei.

5. Januar 1882. Von heute ab bekommt er mässige Quantitäten Fleisch.

9. Januar. Patient steht auf. Wunde fast geschlossen.

25. Januar. Patient wird geheilt entlassen.

Pathologisch-anatomischer Befund. Das entfernte Darmstück ist 7 Cm. lang, im ganzen Umfang bis auf 1,5—2 Cm. nekrotisch; das gesunde liegt hinten am Mesenterialansatz.

Entlassungsstatus am 25. Januar 1882. Patient darf Alles essen; Allgemeinbefinden gut. Eine ganz kleine Stelle der Wunde granulirt noch. Salbenverband.

9. (11.) Jakob Kaderli, von Koppigen in Haberg, 23 Jahre alt.

Status. Anus praeternaturalis.

Operation am 23. Januar 1882. Spaltung der Haut parallel mit dem Lig. Poup. oberhalb der Fistel, nachdem in letztere ein Schieber mit Wattetampon als Stöpsel und zur Orientirung eingelegt worden ist. Die Epigastrica wird unterbunden, ebenso der Samenstrang (die Castration war vorher gemacht bei Herniotomie und Radicaloperation). Man dringt im oberen äusseren Winkel bis zum Darm, lässt den Finger hinein und präparirt auf demselben die ganze Schichtung bis auf das Peritoneum, bis die Fistel und ihre Wandungen isolirt sind. Dann wird die betreffende Darmschlinge herausgezogen, die complicirten und verwickelten Adhäsionen zwischen Bauchwand und Darm gelöst. Der Theil, wo sich die Fistel befindet, wird mit dickem Catgut abgebunden und nach Unterbindung des Mesenterialstiels abgetragen. Darauf Darmnaht. Reposition. Hautnaht.

Wundverlauf. Am 27. Januar Temperatur 38,0 u. 38,5. Zunge trocken. Abdomen nirgends druckempfindlich; kein Erbrechen; kein Meteorismus. Hier und da leichte Jodoformerregung. Kein Albumin im Urin.

28. Januar. Zunge trocken; kein Erbrechen. Temperatur 38,7 u. 38,6. Da der Urin dunkelschwarz ist, so wird die Wunde, nachdem auch das Jodoform sorgfältig entfernt ist, mit Chlorzink (0,2 Proc.) abgespült. Darauf Jodbepinselung und Einreiben mit Salicylsäure. Darüber Charpiewatte und Kautschukpapier. Abends Verbandwechsel in gleicher Weise.

29. Januar. Patient ist sehr unruhig. Puls schwach, sehr beschleunigt; Sensorium etwas benommen. Aetherinjection. Exitus Nachts 2 Uhr.

Pathologisch-anatomischer Befund: Anus praeternaturalis.

Sectionsbericht vom 30. Januar 1882. Links über dem Lig. Poup. demselben parallel eine Schnittwunde. Wundränder trocken, mit Salicyl bedeckt; eine zweite Wunde dem Samenstrang parallel, nach unten in eine alte Narbe laufend. Die obere Wunde setzt sich in der Mitte in die Bauchhöhle fort. An einer Stelle sind Därme, daran verklebt, leicht loszulösen; die Serosa sonst normal; nur wenig röthliche, klare Flüssigkeit abzustreifen.

Herz ohne Besonderheiten. In der linken Lunge im Unterlappen eine Gruppe von lobulären Hepatisationen. Die Pleura darüber mit dünnen Fibrinmassen bedeckt. Rechts im Unterlappen dasselbe. In den Bronchien der hepatisirten Stellen Eiter auszupressen.

Milz etwas schlaff. Die Darmnaht von innen von gutem Aussehen; die angrenzende Schleimhaut etwas ödematös; nirgends Nekrose. Leber ohne Besonderheiten.

10. (12.) Elisabeth Isely, aus Lützelflüh, 60 Jahre alt.

Anamnese vom 26. Januar 1882. Vor 10 Jahren bekam Patientin nach dem Einnehmen einer Arznei gegen Magenbeschwerden heftige stechende Leibschmerzen, die während 14 Tagen anfallsweise auftraten; am stärksten waren diese in der rechten Leistengegend; dabei bestand Druckempfindlichkeit des Bauches und Schmerzhaftigkeit bei Bewegung des Rumpfes und beim Gehen, so dass sich Patientin ins Bett legen musste. Daselbst bemerkte sie eines Tages an der Stelle des Bruches eine haselnussgrosse Geschwulst, sehr schmerzhaft und geröthet. Nach 3tägiger Behandlung mit Umschlägen konnte Patientin in der mittlerweile aufgebrochenen Wunde eine Ascaris fangen; zugleich entleerten sich dünne Fäces. Nach weiteren 4 Tagen schloss sich die Fistel und es blieb eine etwa nussgrosse, spontan und auf Druck und besonders beim Gehen schmerzhafte Geschwulst zurück. Dieselbe vergrösserte sich ganz allmählich bis zur Hälfte des jetzigen Volumens innerhalb 6 Monaten. Sie war leicht und vollständig reponibel. Seit jener Zeit trägt Patientin ohne Unterbrechung Bruchbänder.

Vorgestern that Patientin einen Fehltritt beim Treppabsteigen und spürte dabei heftigen Schmerz in der rechten Leistengegend. Sie merkte sofort, dass der Bruch unter dem Bande ausgetreten sei. Der Schmerz dauerte bis jetzt an. Den letzten Stuhlgang hatte Patientin vorgestern Vormittag; Abends 7 Uhr musste Patientin zum ersten Mal brechen; dasselbe wiederholte sich seither; kothig soll das Erbrochene nicht gewesen sein. Gestern früh wurde vom Arzt ein 1stündiger Taxisversuch unternommen, was Patientin schon vorher stundenlang probirt hatte. Der Arzt verordnete nach der vergeblichen Mühe ein Bad, in dem Patientin wieder während 3 Stunden Repositionsversuche machte. Der Arzt soll heute Morgen noch Taxisversuche gemacht haben.

Status vom 26. Januar 1882. Kräftig gebaute, ältere Frau; Conjunctiva bulbi nicht gelb. Zunge etwas trocken. Im Jugulum ein nussgrosser Strumaknoten. Athmung beschleunigt und etwas oberflächlich; Puls unregelmässig, nicht leicht unterdrückbar. An der Herzspitze systolisches Blasen; Rhythmus unregelmässig. Leichte Skoliose der Brust und Compensation in der Lendenwirbelsäule.

Abdomen unterhalb des Nabels aufgetrieben, oberhalb eingesunken. Zeichnung der Därme auf den Bauchdecken zu sehen. Percussion schmerzhaft. Palpation erzeugt lautes Gurren zwischen Nabel und Symphyse. Percussionsschall überall tympanitisch. Unter dem rechten Lig. Poup., auf dem Adduct. longus, eine faustgrosse, geröthete, schmerzhafte, prallelastische Geschwulst, vollständig gedämpft, mit den tieferen Partien der leicht infiltrirten Haut verwachsen. Auf ihrer Höhe eine kleine Narbe. Die Geschwulst setzt sich gegen das Lig. Poup. in einen dicken, festen Stiel fort. Sie ist auf der Unterlage etwas verschieblich, trägt nach aussen oben einen Fortsatz mit einer aufliegenden Lymphdrüse. Druck beim Lig. Poup. am meisten schmerzhaft. Palpation des Geschwulstinhalts unmöglich.

Diagnose: Hernia cruralis incarc. mit Entzündung (elastische Einklemmung) des Bruchsackes.

Operation am 26. Januar 1882. Herniotomie. Darmresection. Entfernung des Bruchsackes.

Tod nach 2 Tagen an Peritonitis.

Pathologisch-anatomischer Befund: Am oberen Ende des resecirten Darmstücks ein Divertikel. Länge des resecirten Stücks 25 Cm. Frühere Kothfistel von einem Divertikel aus geheilt mit Verlöthung an der Bruchwand. Resection des Darms, weil bereits brandiger Geruch bei Eröffnung des Bruchsackes bestand und an einer Stelle der Darm eingesunken war, obschon noch von guter Consistenz.

Bei der Section: Keine Perforation. Wundränder an einer Stelle missfarbig.

II. (13.) Anton Lustenberger, von Vogelschwand in Kries, Fabrikarbeiter, 45 Jahre alt.

Anamnese. Patient ist schon 2 mal auswärts operirt worden. Darmresection. Naht. Darmfistel.

Status. Anus praeternaturalis.

7. Juni 1883. Anlegung der Darmschere.

15. Juni. Entfernung der Schere. An derselben ein nekrotischer Fetzen.

18. Juni. Nur wenig Stuhlgang kommt zur Wunde heraus. Stuhlgang per vias natural. in ordentlicher Stärke.

21. Juni. Die Wunde wird kautherisirt.

22. Juni. Die Fäces fliessen wieder häufiger zur Fistel heraus; aber dessenungeachtet hat Patient alle Tage Stuhl.

17. Juli. Seit 5 Tagen fliesst wieder viel Koth aus der Wunde.

Operation am 27. Juli 1883. Abrasiren der Schamhaare. Carbolwaschung. Narkose mit Chloroform, später mit Aether. Schwämme aus gekochtem Wasser; der Darm wird mit Carboltupfern betupft. Während der ganzen Operation, die 3 1/2 Stunden dauerte, wurde der Spray angewendet und die Wunde mit 1 pro mille warmer Wismuthlösung irrigirt. Schnitt in der Linea alba von der Symphyse bis 3 Cm. oberhalb des Nabels. Da sich nach Eröffnung des Peritoneum die Därme stark mit der Bruchwand verwachsen erwiesen, wurde, um mehr Platz zu gewinnen, ein zweiter Schnitt, gerade über dem oberen Rand der Fistel durchgehend, schräg von unten nach oben gemacht. Dadurch wurde ein breiter Lappen geschaffen und man konnte die Därme von der Bauchwand lospräpariren. Die Ränder der Fistel wurden angefrischt. Nach Herausziehen des Darms, was nicht gut gelang, sah man die Fistel freiliegen und zwar, wie vorher diagnosticirt, an der Vereinigung von Ileum und Coecum. Eine Dünndarmschlinge war auch damit verschmolzen und bei der Lösung der Verwachsung zeigte sich der Darm ulcerirt. Die Darmwand war überall sehr zart geworden und riss leicht beim Unterbinden. Darauf wurden grosse Schieber quer an den Darm gelegt und zwar 4, das sehr fettreiche Mesenterium wurde durch getrennte Nahtligaturen unterbunden. Dann wurde der Darm quer geschnitten, ein Stück vom Cöcum mit dem Dünndarm mit feiner Seide vereinigt, was sich schwer ausführen liess, weil man an dem Cöcum wegen der leichten Zerreisslichkeit der Wand nicht gut ziehen konnte. Dann wurde eine Ansa von 10 Cm. vom Dünn-

darm geschnitten und auch hier die circuläre Naht angelegt. Die rechte Fossa iliaca war ganz frei zu sehen.

Beim Anfrischen der Fistelränder wurde ein ziemlich grosses Hautstück entfernt. Tiefe Nähte durch die durchgeschnittenen Muskeln und die Haut. Carbolverband.

Wundverlauf. Am 28. Juli Morgens 5 Uhr Exitus. Gestern Abend wurde der Verband gewechselt; etwas Blut in demselben. Patient hat Alles erbrochen, was er zu sich nahm. Puls war klein, Temperatur 37,3.

Pathologisch-anatomischer Befund: Vom Cöcum wurden 8,5, vom Dünndarm 14 Cm. resecirt.

Sectionsbericht vom 29. Juli 1883. Därme mässig aufgetrieben, injicirt; Oberfläche von einer röthlichen, trüben Flüssigkeit bedeckt; die Darmschlingen miteinander verklebt durch Fibrin, besonders im kleinen Becken und der rechten Leistengegend. Die Adhäsionen sind zu lösen; zwischen den Darmschlingen sind kleine abgesackte Räume mit der oben beschriebenen Flüssigkeit erfüllt; letztere in kleiner Menge im kleinen Becken. In der rechten Seitengegend ca. 1 Cm. über dem unteren Ende des Ileum ist eine Darmnaht und eine Mesenterialnaht; ähnliche Nähte vereinigen das untere Ileumende mit dem Colon ascendens. Cöcum und Anfang des Colon ascendens fehlen. Nirgends ausgetretener Koth sichtbar; die Nähte schliessen überall dicht. Die Umgebung derselben etwas injicirt. Lungen gut retrahirt. Pleurahöhlen leer; Herz klein, von normaler Form; Herzfleisch blass. Sonst ebenso wie die Lungen ohne Besonderheiten. Milz klein. Nieren zeigen Verfettung in der Rinde.

Im Duodenum und Magen flüssiger Inhalt, gallig; im Colon breiiger Inhalt. Leichte Injection in der Umgebung der Nähte; Schleimhaut stellenweise ganz schwarz verfärbt. Im Colon ascendens, unmittelbar über der Naht, eine unregelmässige Ulceration; Submucosa und Muscularis verdickt; daneben polypöse Wucherungen der Schleimhaut im Darmlumen.

12. (14.) Emil Scheidegger, von Trub zu Thörishaus, 18 Jahre alt.

Anamnese vom 10. Februar 1885. Am 5. Februar 1885 bekam Patient nach Genuss von Kartoffeln und Milch plötzlich in der rechten Leiste starke Schmerzen; zugleich wurde daselbst ein Tumor sichtbar, der sich nicht reponiren liess. Bald stellte sich Erbrechen ein, das in der Nacht und am 6. Februar anhielt. Seitdem auch kein Stuhlgang mehr. Am 8. Februar schickte man zu einem Arzt, der 10 Pulver verschrieb, die keinen Effect machten. Am 9. Februar kam der Arzt selbst und schickte den Patient sofort ins Spital. Das Abdomen war von Beginn der Erkrankung an aufgetrieben. Das Erbrechen blieb bestehen. Im Erbrochenen kein Koth.

Status am 10. Februar 1885. Starke Cyanose; Puls frequent, regelmässig, klein, leicht unterdrückbar. Zunge belegt. Lungengrenze rechts vorn 5. Rippe unterer Rand; sonst normale Verhältnisse. Abdomen gleichmässig stark aufgetrieben, mit Venenzeichnungen; kein Oedem; Berührung nicht schmerzhaft. Percussion ergiebt überall hohen tympanitischen Schall. In der linken Leiste eine kastaniengrosse,

schmerzlose Anschwellung; dieselbe sitzt unter dem Lig. Poup., Cruralhernie. Auf der rechten Seite ebenfalls eine etwas grössere Geschwulst, derber, auf Druck empfindlich, immer noch etwas verschieblich. Die Haut darüber bläulich verfärbt. Der vordere Leistenring auch rechts frei. Es handelt sich um eine Cruralhernie mit entzündlichen Erscheinungen, nach der Anamnese zweifellos eine Folge von Incarceration. Peritonitis noch nicht vorhanden; dagegen Verdacht auf Darmgangrän.

Operation am 10. Februar 1885. Herniotomie. Darmresection, Darmnaht: zuerst eine Knopfnaht, darüber 2 fortlaufende Nähte.

Wundverlauf. Am 10. Februar Abends Verbandwechsel.

11. Februar. Kein Verbandwechsel. Abdomen aufgetrieben, jedoch weich, wenig druckempfindlich. Zunge feucht. Patient klagt über grossen Durst; keine Urinbeschwerden. Puls 110—120. Abends 2 diarrhoische Stühle. Kein Erbrechen.

12. Februar Abends. Erbrechen von viel grünlicher, übel riechender Flüssigkeit. Abdomen stark aufgetrieben, besonders im Epigastrium. Abends Eisblase auf das Abdomen, was dem Patient wohl thut. Im Klysma 10 gtt. Laudanum.

13. Februar. Keine wesentliche Veränderung. Der Magen wird mit Borwasser ausgespült.

14. Februar. Abdomen sehr stark gespannt; kein Erbrechen. Reichlicher Stuhlgang. Innerlich Eiswasser, Milch; ferner Nährklystiere und Opium.

15. Februar. Bei der Auswaschung entleert sich aus dem Magen kothiger Inhalt. Temp. Morgens 38,0°, Abends 36,2°. Puls Nachmittags nicht zu fühlen. Starke Leibschmerzen. Permanent Stuhlabgang. Cyanose des Gesichts. Sensorium benommen. Facies Hippocratica. 1/2 8 Uhr Abends Tod.

Pathologisch-anatomischer Befund: Das aufgeschnittene resecirte Darmstück zeigt auf der einen Seite eine tiefgehende Schnürfurche. Die Mucosa zeigt an der betreffenden Stelle in einer Breite von 3—4 Mm. in der Länge von 1/2 Darmumfang Defecte mit hämorrhagischen Demarcationsrändern. Die Unterlage stark verdünnt; auf der Serosaseite keine Ulceration. Auf der Höhe der Schlinge zwei unregelmässige Schleimhautdefecte, von stark angedeuteten Schleimhautwülsten begrenzt. In der Nähe starke submucöse Ekchymosen.

Sectionsbericht vom 16. Februar 1885. Eine mit Eiter bedeckte 6 Cm. lange Operationswunde, dem rechten Leistenkanal entsprechend. Bauchdecken aufgetrieben, gespannt. Zwerchfell links oberer Rand, rechts unterer Rand der 4. Rippe. Därme aufgetrieben, schleimig-eiterige Flüssigkeit in grosser Menge abzustreifen. Leber 6 Cm. über dem Rippenrand. Lungen und Herz ohne Besonderheiten. Milz klein. Nieren ohne Besonderheiten. Die Dünndärme in der Leistengegend stark verklebt. Eine weiter nach oben liegende Schlinge, sehr stark livide, zeigt eine durch Naht vereinigte, quer verlaufende Wunde. Nähte etwas gelockert, zwei sogar gelöst, indessen die Wundränder verklebt; kein Darminhalt lässt sich auspressen. Der schwarzgrüne Theil der Darmschlinge stark injicirt. Nach dem Aufschneiden zeigt das untere Stück geschwollene grünliche Schleimhaut, das obere Stück zeigt die gleiche Veränderung in grösserer Ausdehnung. Kleine Perforationsöffnungen, den Nähten

entsprechend. Nirgends Nekrose. In Magen und Duodenum keine Veränderung. Im rechten Leberlappen ein scharf abgegrenzter Theil anämisch, trüb. In den Aesten der rechten Porta locker liegende Thromben, ziemlich fest. Im Stamm der rechten Porta keine Thromben.

13. (16.) Anna Rothenbühler, von Trachselwald zu Huttwyl, 39 Jahre alt.

Anamnese vom 8. September 1885. Während des Heuens bekam Patientin plötzlich heftige kolikartige Leibschmerzen, starken Stuhldrang, ohne jedoch Stuhl entleeren zu können. Als sie zu Hause ankam, nahmen die Schmerzen ab, dafür trat aber heftiges Kotherbrechen (mit Ascariden) 6 — 7 mal hinter einander auf. Jetzt wurde Patientin auf eine etwa haselnussgrosse Geschwulst, die nicht schmerzhaft war, in der linken Leistengegend aufmerksam. Vorher hat sie nie etwas von einem Bruch gewusst. Der am Nachmittag gerufene Arzt machte 1 Stunde lang vergebliche Repositionsversuche. Während dessen soll die Geschwulst Baumnussgrösse erreicht haben und schmerzhaft geworden sein. Hierauf kalte Umschläge. Bis zum 5. Juli fortdauerndes Kotherbrechen. Am 5. Juli eine Operation in einem Krankenhaus in Narkose. Kotherbrechen dauert fort. Am 7. Juli wurde die Geschwulst eröffnet; es entleerte sich Stuhlgang, der seitdem immer zur Oeffnung ausfliesst. Von da ab kein Kothbrechen mehr. Bis jetzt wurde sie in dem Spital weiter mit Bädern behandelt. Ihr Appetit ist gut; abgemagert ist sie nicht. Sie fühlt sich aber sehr schwach. Bisherige Nahrung: Griesbrei, Milch, Eier, Fleisch, Brod. Seit dem Beginn der Erkrankung kein Stuhlgang mehr.

Status am 9. September 1885. Patientin ist stark abgemagert. Gesicht und Wangen stark geröthet. Athmungsgeräusch in den unteren hinteren Partien stark vermindert, sonst Lungenstatus normal; ebenso Herz. Puls 80, leicht zu unterdrücken. Abdomen kahnförmig eingezogen. Ueberall tympanitischer Percussionsschall. An der Grenze von innerem und mittlerem Drittel der linken Plica inguinalis eine rundliche Oeffnung, von wulstartig umgeworfener Darmschleimhaut umsäumt. Der Schleimhautwulst bildet ein längliches, die Spitze nach unten kehrendes Dreieck und geht in einer Furche unmittelbar in die äussere Haut über, mit der er verwachsen ist. Dem oberen breiteren Theil der Oeffnung entsprechend ist noch etwas angrenzende Darmwand vorgestülpt, die deutlich peristaltische Bewegung zeigt. Der obere Theil der evertirten Darmschleimhaut mit Haut-Schleimhautgrenze liegt über dem Lig. Poup. Der bequem in die Oeffnung einzuführende kleine Finger findet aber als obere Grenze das Poupart'sche Band, als untere den horizontalen Schambeinast. In der Tiefe, gerade gegenüber der nach aussen führenden Oeffnung, stösst der Finger auf eine senkrecht von oben nach unten sich spannende halbmondförmige scharfe Falte, an der rechts und links vorbei der Finger, ohne Widerstand zu finden, in weite Darmräume hineingleitet. 1,5 Cm. nach aussen, von der äusseren Oeffnung, pulsirt die A. crur. Fast continuirlicher Ausfluss von stark gallig gefärbtem, dünnflüssigem Brei, schaumig und von widerlich süsslichem, nicht eigentlich kothigem Geruch. Haut in der Umgebung in grosser Ausdehnung dunkelroth, glänzend, nässend, auf Berührung nicht schmerz-

haft. In unmittelbarer Umgebung ist die Haut verdickt, ödematös, so dass das Lig. Poup. nicht leicht von aussen durchzufühlen ist. Bei Irrigation des Dickdarms vom Rectum aus mit 1 1/2 Liter lauen Wassers Dämpfung über der Ileocöcalklappe, Cöcum u. s. w., aber kein Ausfluss von Wasser aus der Darmöffnung. Lycopodium innerlich genommen, erscheint nach 22 Minuten. Uterus etwas vergrössert, retroflectirt. Linkes Lig. latum verdickt, gespannt. Frankstückgrosser Decubitus über dem Os sacrum. Urin eiweissfrei.

Operation am 10. September 1885. Vorbereitung durch flüssige Diät, Irrigationen des Dickdarms vom Mastdarm aus, des Dünndarms von der Fistelöffnung aus, wiederholte Bäder.

Antiseptische Vorbereitung des Operationsfeldes.

Schnitt rings um die Fistelöffnung durch Haut und ödematöses, narbiges Unterhautzellgewebe, hart an der lippenartigen Vereinigungslinie von Haut und Schleimhaut.

Die untere äussere Partie des Darms wird stumpf mit dem Finger losgelöst, wobei die morsche Darmwand an 2 Stellen einreisst. Da beständig Darminhalt ausfliesst, wird das Darmlumen mit Gaze tamponirt. Nun wird der Darm aus der Bauchwunde hervorgezogen und rund um denselben in warmes Wasser eingetauchte und ausgewundene Sublimatgaze in die Peritonealhöhle eingeschoben. Ab- und zuführendes Darmrohr werden aufgesucht. Etwa 4 Cm. von der Einmündungsstelle in die nach aussen mündende Darmpartie wird das zuführende Darmrohr zwischen die Branchen eines langen Schiebers gefasst; dasselbe geschieht mit einer Darmschlinge, die für das abführende Rohr gehalten wird. Ein zweiter langer Schieber wird etwa 1/2 Cm. näher der Fistelöffnung an das zuführende Rohr gelegt, der ganze Darm zwischen den beiden Schiebern durchschnitten. Eine genauere Untersuchung zeigt jetzt, dass das in zweiter Linie gefasste, vermeintlich abführende Rohr eine mit dem nach aussen mündenden Darmrohr verwachsene, nicht unmittelbar in dasselbe führende Darmschlinge ist. Sofortige Entfernung des Schiebers und stumpfe Loslösung der adhärirenden Darmschlinge, wobei die Serosa derselben an einer Stelle einreisst. Es ergiebt sich nun, dass das wirkliche abführende Rohr tief in das kleine Becken hinuntersteigt. Dasselbe wird sorgfältig hervorgezogen; dabei spannt sich eine strangförmige peritoneale Adhäsion, welche doppelt unterbunden und durchschnitten wird. — Jetzt wird das hervorgezogene abführende Darmrohr wie das zuführende und in gleicher Entfernung von seiner Einmündungsstelle zwischen die Branchen zweier langer Schieber gefasst und zwischen denselben durchgeschnitten. Ablösung des resecirten Darmstücks vom Mesenterium; die blutenden Gefässe werden sofort mit Schiebern gefasst. Nach vollendeter Ablösung Unterbindungen mit Catgut. Anlegung zweier fortlaufender Serosanähte an den beiden lädirten Stellen der mit dem resecirten Darmstück verwachsenen Dünndarmschlinge, an der Stelle des Einrisses der Serosa und an einer Stelle, wo der angelegte Schieber eine Quetschung mit Bluterguss unter die Serosa hervorgerufen hatte. Hierauf Anlegung der eigentlichen Darmnaht: die beiden mit Schiebern gefassten, zu vereinigenden Darmenden werden von einem Assistenten zwischen Daumen und Zeigefinger jeder Hand fest gefasst,

um das Ausfliessen von Darminhalt zu verhüten. Die von den Schiebern umklammerte Darmpartie wird mit denselben hart an der Aussenseite der Schieber abgeschnitten. Die Schnittränder werden vom Assistenten einander genähert und in folgender Weise mit Seide genäht: zuerst Anlegung dreier Fixirungs- und Orientirungsnähte durch sämmtliche Schichten der Darmwand am mesenterialen und an dem diesem entgegengesetzten Ende, sowie in der Mitte der (vom Operateur aus gerechnet) hinteren, zu bildenden Darmwand. Das eine Fadenende aller 3 Knopfnähte wird abgeschnitten, das andere behufs besserer Orientirung stehen gelassen. Hierauf Vereinigung der Schnittränder der hinteren Darmwand, nachdem zuvor scharfe Häkchen der oberen und unteren Fixirungsnaht entsprechend eingesetzt worden sind; erst Vereinigung der oberen, dann der unteren Hälfte von der mittleren Orientirungsnaht aus. Seidenknopfnähte durch sämmtliche Schichten der Darmwand so, dass die Knoten auf die Schleimhautseite zu liegen kommen. Hierauf Vereinigung der vorderen Schnittränder so, dass die Knoten auf die Serosaseite kommen. Die langgelassenen Enden der 3 Fixirungsnähte werden abgeschnitten. Ueber diese Knopfnaht wird jetzt eine fortlaufende Serosanaht angelegt. Die Serosa erweist sich dabei als sehr brüchig, so dass der Faden einmal durchschneidet; an dieser Stelle wird das Peritoneum breiter gefasst. Das freibleibende Fadenende zu Anfang der fortlaufenden Naht wird nach Beendigung derselben mit dem zum Anfang zurückgekehrten Fadenende geknüpft. Abspülung des Darms mit 1/2 proc. Carbollösung, Entfernung der Sublimatgaze aus der Peritonealhöhle; Toilette des Peritoneums mit in 1/2 proc. Carbol getauchten wieder ausgedrückten gestielten Schwämmen. Reposition des Darms. Vereinigung der Bauchwunde mit starken Seidennähten. Sublimatgaze-Waldwollekissenverband.

Wundverlauf. Am 10. September Abends Erbrechen von wässrigem Schleim. Abends 9 Uhr Nährklystier aus Kraftbrühe mit Ei, Pepton und Marsala.

11. September. In der Nacht noch einmal erbrochen. Von Morgens 3 Uhr bis heute Abends 9 Uhr 5 Nährklystiere. Temp. 38,0° und 38,4°. Puls 136 und 168, sehr klein. Keine Schmerzen. Champagner.

Fig. 1.

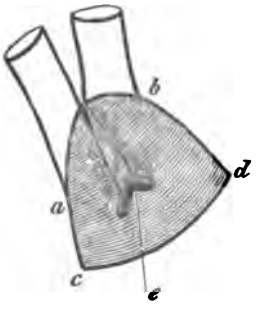

12. September. Patientin liess Nachts und heute Morgen den Urin, ohne es zu merken, ins Bett gehen. Temp. 38,4°, 39,0°, 38,8°. Puls 170—200, kaum zu fühlen. Sensorium frei. Abdomen aufgetrieben. Wunde gut aussehend. Tod 2 1/2 Uhr Nachmittags.

Pathologisch-anatomischer Befund: *abcd* in Fig. 1 ist das durch die Fistelöffnung nach aussen communicirende aufgeschnittene Darmstück, 5 1/2 Cm. lang, 4 1/2 Cm. breit. In seiner Mitte ist eine längsverlaufende, ziemlich derbe, narbige Einziehung mit longitudinaler Streifung, 1/2 Cm. breit, die vom Sporn bis nahe zur äusseren Mündung (etwa 1 1/2 Cm. von letzterer entfernt) verläuft. Zu beiden Seiten ihres Endes (*e*) zwei polypenartige Vor-

stülpungen der Schleimhaut, bohnengross. Von der narbigen Furche aus ziehen die transversalen Schleimhautfalten nach beiden Seiten, ohne in der Furche in einander überzugehen. Die narbige Einziehung ist die Folge der Anlegung der Dupuytren'schen Darmschere im Thuner Krankenhause. Die einmündenden, resecirten Darmstücke sind je 4 Cm. lang. Auf der peritonealen Seite sieht man, entsprechend der inneren narbigen Furche, eine narbige längsverlaufende Rinne, von der 2 fetthaltige, nicht verwachsene Mesenterialplatten ausgehen.

Sectionsbericht vom 13. September 1885. Bauch etwas aufgetrieben; in der linken Leiste eine grosse Operationswunde, parallel zur Körperaxe, 13 Cm. lang, mit Seide genäht. Wunde sieht gut aus. Das ausgespannte grosse Netz in der Unterbauchgegend, besonders links stark verwachsen, zieht das Colon transvers., besonders aber den Magen, nach unten. Letzterer steht ganz senkrecht. Nach Lösung erscheinen die Därme klebrig, theilweise injicirt, in der linken Ileocöcalgegend stark adhärent. Beim Lösen ergiesst sich stinkender Eiter aus einzelnen abgesackten Herden. Viel Eiter und Gase im Douglas'schen Raum. In der Mitte des Dünndarms eine circuläre Naht (Resection) fest verklebt; etwa 20 Cm. weiter oben eine parallel zur Darmaxe verlaufende Suturreihe. 10. Cm. weiter oben eine halbcirculäre Suturreihe.

Brustorgane normal. Milz, Leber, Nieren anämisch. Magen und Duodenum ohne Veränderung. Mucosa des Dünndarms an vielen Stellen injicirt. An den Nahtstellen Hämorrhagien, mit Fibrin belegt. Schleimhaut theilweise nekrotisch. Beckenorgane normal.

14. (17.) Marie Morgenegger, von Küniz zu Witzwyl, 46 Jahre alt. Anamnese vom 3. December 1885. Im August 1885 bemerkte Patientin eines Abends einen hühnereigrossen Knoten in der rechten Leiste, der ohne angebbare Ursache entstanden war, schmerzlos, höchstens auf Druck etwas schmerzhaft; in der darauf folgenden Nacht verschwand der Knoten spurlos. Seitdem ist der Knoten noch 3 mal erschienen in derselben Weise wie das erste Mal und ebenso spurlos verschwunden. Erbrechen, Kolik und Stuhlverstopfung bestand nie. Am 2. November 1885 fiel Patientin mit einem 50 Pfund schweren Korb Erdäpfel um, mit der rechten Leistengegend gerade auf den Rand des Kartoffeltroges; sie trug den Korb noch etwa 25 Schritt weit, bekam aber dann so heftige Leibschmerzen, dass sie sich zu Bett legen musste. Dabei stellte sich sofort heftiges Erbrechen ein. Nun bemerkte Patientin in der rechten Leiste den früheren Knoten, der auf Druck nicht schmerzhaft war. Erbrechen und Leibschmerzen dauerten fort bis zum 4. November Mittags, wo — seit dem 1. November zum ersten Mal — ein fester Stuhlgang auftrat. Am 5. November ass Patientin bereits wieder die gewöhnliche Kost. Unterdessen war die rechte Leistengegend angeschwollen, geröthet und schmerzhaft. Am 10. November brach die Geschwulst spontan mit zwei kleinen Oeffnungen auf; es entleerte sich Eiter und braune, sowie gelbliche, stark stinkende Flüssigkeit; später traten auch festere Partikel aus. Vom Aufbruch an befand sich Patientin wohler. Stuhlgang war gewöhnlich verstopft, erfolgte aber nach Ricinusöl auf dem natürlichen Wege. Nur wenn Patientin längere Zeit keinen Stuhlgang hatte, kam etwas durch die

Fisteln; sonst oft einen ganzen Tag nichts, wann Patientin im Bett lag. Patientin erholte sich schliesslich so weit, dass sie vor 8 Tagen schwere Landarbeit verrichten konnte; gegen früher will sie allerdings abgemagert sein.

Status am 3. December 1885. Sehr kräftig gebaute Frau, von gesundem Aussehen. Zunge wenig belegt. Temperatur 37,0—37,4; Puls 70, kräftig, regelmässig. Lungen und Herz bieten normale Verhältnisse.

Abdomen nicht wesentlich aufgetrieben. Leber und Milz nicht fühlbar; Percussionsschall überall tympanitisch; auf Druck keine Schmerzen. In der rechten Leistengegend und im Trigon. inguinale ist die Haut in der Ausdehnung eines Handtellers geröthet, stellenweise excoriirt; sie ist namentlich zwischen Spina iliaca ant. sup. und Symphyse bedeutend verdickt, derb, fast nicht verschieblich. 2 Querfinger ausserhalb des Tuber. pubis und circa 1 Cm. tiefer liegt eine kleine Fistelöffnung, aus der beim Streichen vom Darmbein her ganz wenig gallig gefärbter Schleim austritt. Die Lage der Fistel zum Lig. Poup. ist momentan nicht sicher zu bestimmen wegen der starken Infiltration der Haut. Durch die Fistel gelangt eine Metallsonde gegen die Bauchhöhle hin nach aussen und aufwärts etwa 11 Cm. weit. In der Höhe der Spina ant. sup., halbhandbreit nach innen davon, fühlt man die Sonde in der Tiefe. Nach innen und aussen von dieser Oeffnung finden sich zwei andere, die subcutan miteinander communiciren, aus denen man bis jetzt keinen gallig gefärbten Inhalt austreten sah. Beständig Verstopfung; dabei fliesst mehr galliger Schleim aus der Fistel, als wenn der Stuhlgang durch Medicamente befördert wird. Keine Bauchschmerzen. Appetit gut.

Operation am 19. December 1885. Chloroform-Aethernarkose. Der Eingang der Fistel wird erweitert und die fistulöse Partie circumcidirt. Der mittlere Fistelgang ist nun für einen dicken Katheter durchgängig, so dass Heilung durch Schrumpfen des Ganges sehr unwahrscheinlich ist; deshalb wird die Excision des perforirten Darmstückes beschlossen. Der Fistelgang wird von allen Seiten frei präparirt; dabei zeigt sich, dass die Oeffnung unterhalb des Lig. Poup. liegt. Die Bauchhöhle wird eröffnet, der Darm hervorgezogen, von einem Assistenten zu beiden Seiten der Fistel je circa 10 Cm. von dieser entfernt mit den Fingern abgeschlossen. Die dem zu resecirenden Darmstück entsprechenden Gefässe werden mit Schiebern gefasst, und ein Darmstück von 5 Cm. Länge wird mit dem Fistelgang exstirpirt. Die Ligaturen mit Catgut. Die Darmnaht wird mit feiner Seide gemacht; zuerst durch die ganze Dicke der Darmwand, an der Mesenterialseite beginnend, Knopfnähte. Darüber fortlaufende Seidennaht durch die Serosa. Das Lig. Poup. wird mit dem Herniotom eingeschnitten und der Darm nach gründlicher Reinigung reponirt. Spaltung einer nach unten gehenden Tasche; 2 Drains in die äussere Wunde. Sublimatverband, Waldwollekissen.

Wundverlauf. Am 20. December Entfernung der Drains. Patientin klagt über Uebelkeit; kein Erbrechen, keine Bauchschmerzen; sie befindet sich wohl. Temperatur 37,6 Abends.

23. December. Entfernung der Nähte. Heilung bis auf die Drainstellen. Gestern bekam Patientin zum ersten Mal gehacktes Fleisch; sie befindet sich wohl. Kein Stuhlgang. Temperatur 37,3—37,6.

26. December. Verband mit Jodoformgaze und Collodiumstreifen.

28. December. Erster Stuhlgang. Patientin darf Alles essen.

7. Januar 1886. Verdauung sehr gut; noch leichte Verstopfung; keine Bauchschmerzen. Guter Appetit. Patientin ist ausser Bett.

Pathologisch-anatomischer Befund: Die Continuität des Darms ist nur durch eine etwa 2 Cm. breite Brücke erhalten, im übrigen Umfang der Perforation locker an die Bauchwand angeheftet, etwas morsch

Fig. 2.

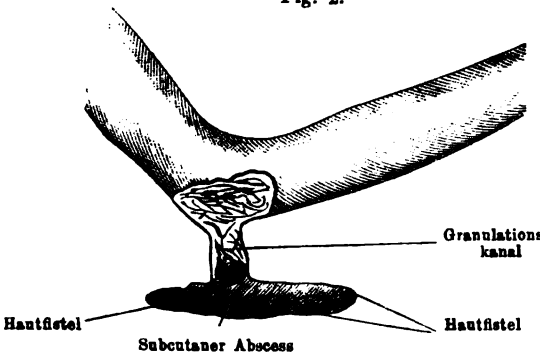

und führt dann in den für Sonde 12 durchgängigen Kanal unter dem Lig. Poup. Fistula stercoralis nach durch Trauma eingeklemmter Littré'scher Hernie.

Entlassungsstatus. Patientin wird am 14. Januar geheilt entlassen.

Spätere Resultate. Am 10. Juni 1889 theilt Patientin mit, dass sie seit der Operation ganz gesund sei, nie an Verdauungsbeschwerden zu leiden habe, keinen Bruch mehr habe und Landarbeit verrichten könne.

15. (18.) Joh. Brand, aus Trachselwald, 16 Jahre alt.

Anamnese vom 13. Juli 1885. Patient hatte als kleiner Knabe einige Zeit einen Bruch und trug deshalb ein Bruchband; wann dasselbe fortgelassen wurde, weiss er nicht; im schulpflichtigen Alter trug er keins mehr, spürte auch nichts mehr vom Bruch. Am 9. Juni desselben Jahres beim Mähen trat der Bruch heraus, machte aber noch keine Schmerzen, so dass Patient noch Gras auf den Wagen laden konnte. Dann wurde es ihm aber übel, er ging nach Hause und fühlte bald Schmerzen im Bruch. Um 6 Uhr frühstückte er noch, musste aber sofort erbrechen; Kamillenbäder und Einreibungen mit Fett milderten die Schmerzen ziemlich bedeutend. Am 3. Tage wieder Erbrechen und Schmerzen im Bruch; daher liess sich Patient in Herzogenbuchsee in das Spital aufnehmen. Stuhlgang zum letzten Mal am Tage vor der Einklemmung.

Am 12. Juni Operation mit Einnähung des Darms (Gangrän) in die Wunde. Nachlass der Beschwerden. Nach einigen Tagen, da der ausfliessende Koth die Haut reizte, Einführung eines Kautschukrohrs in den Darm. Patient giebt an, dass Wein schon 5 Minuten nach Genuss aus der

Wunde fliesse. 8 Tage nach der Operation hatte er einen natürlichen Stuhlgang, seitdem nicht mehr. Sonst ist Patient meist gesund gewesen.

Status am 13. Juli 1885. Zum Skelet abgemagerter Junge mit trockener, schilfernder Haut. Die linke obere Thoraxpartie bleibt bei der Inspiration zurück; die Percussion ergiebt daselbst bis gegen die 2. Rippe gedämpften Schall; über der rechten Lunge sonorer Schall und Vesiculärathmen. Links vornen oben abgeschwächtes Athemgeräusch, unbestimmt; dabei spärliche Rhonchi. Herz bietet normale Verhältnisse. Abdomen eingefallen. Leber nicht vergrössert. Oberhalb des Lig. Poup. rechts findet sich eine Oeffnung in den Bauchdecken, aus der sich Darmschleimhaut wulstartig hervordrängt; sie ist stark geröthet, sammtartig. Durch die Oeffnung gelangt man nach oben in das Lumen des Darms. Die Wand ist glatt; nach unten findet sich eine enge Oeffnung in das periphere Darmstück. Aus der Wunde entleert sich mehrmals täglich breiiger, stark gallig gefärbter Darminhalt von saurem Geruch; doch ist die Reaction neutral. Am 14. Juli normaler Stuhlgang. Urin ohne Veränderung. Schwarze Kirschen kamen nach 2 Stunden durch die Fistel.

Operation am 25. Juli 1885. Vorbereitung durch Bäder. Nach ausgeführter äusserer Toilette wird die Darmfistel durch zwei in der Richtung des Lig. Poup. geführte Schnitte umschnitten. Haut und Musculatur wird nacheinander präparirt; nach innen trifft man dabei auf den Funicul. spermat. und auf die Vasa epigastr. infer. Der Schnitt wird nach dem Scrotum hin verlängert, der Samenstrang mit den Hoden vollständig freigelegt. Das freigelegte Peritoneum wird nach den Seiten hin mit der Schere eröffnet. Nun wird der Darm hervorgezogen, was durch starke innere Adhärenzen sehr erschwert wird. Die beiden Enden des Darms werden bald stumpf, bald mit dem Messer nach der Tiefe präparirt. Beim Anziehen des Darms reisst derselbe ein und es ergiesst sich etwas Koth, der sofort mit Sublimat abgespült wird. Der Einriss befindet sich ausserhalb der Pforte, wird gefasst und die Umgebung nochmals gereinigt. Sobald der Darm genügend hervorgezogen, wird an den Stellen, wo die Abtragung geschehen soll, je ein Schieber quer an den Darm gelegt und so das Lumen verschlossen. Der Darm wird dicht am Schieber abgeschnitten. Darauf folgt die Loslösung des Mesenteriums, in dem die Gefässe der Reihe nach gefasst werden, und dieses wird vor den Schiebern durchgeschnitten. Darauf Unterbindung der Schieber und Darmnaht. Zuerst eine Reihe von Knopfnähten, die durch die ganze Dicke der Wand gehen; darauf eine fortlaufende Naht mit Seide, welche nur die Serosa fasst. Das Mesenterium wird nicht genäht. Ein prolabirendes Stück des grossen Netzes wird abgetragen. Darm und Netz werden reponirt. Schluss der Wunde mit Etagennähten. Wismuthbrei über die Wunde und Collodiumstreifen.

Wundverlauf. Gleich nach der Operation Klysma mit Brühe und Fleischextract und Marsala. 2stündlich dann 2 Esslöffel Brühe und einige Tropfen Laudanum.

27. Juli. Gestern Bauchschmerzen, die auf Opium (2 mal 5 gtt.) verschwanden; ferner Uebelkeit, aber kein Erbrechen. Heute ist das Abdomen eingefallen. Temperatur normal, Puls gut; viel Durst. 3 mal täglich ein Glas Kraftbrühe mit einem Ei als Klysma.

30. Juli. Wohlbefinden; starker Hunger. Seit gestern bekommt Patient 4 ganz weiche Eier täglich im Klysma. Bauch klein.

31. Juli. Heute 6 Eier im Klysma und etwas Kaffee per os.

2. August. Unter dem Collodiumstreifen dringt etwas Eiter hervor. Nach Abnahme desselben zeigen sich die Nähte in der ganzen Länge der Wunde tief eingeschnitten; am Scrotum fliesst etwas halbflüssiges geruchloses Blut aus. Aus dem Theil der Wunde in der Gegend des früheren Anus praeternatur. dringt aus der Tiefe bei Drücken und Streichen viel jauchig-stinkender Eiter. Die ganze Umgebung sehr wenig empfindlich. Bepinselung mit Jodtinctur. Verband mit Sublimatgaze.

3. August. Die Eiterabsonderung lebhaft. 2 mal täglich Verbandwechsel. Grosser Appetit. Kein Stuhlgang, aber viel Winde.

6. August. Eitersecretion noch minim und geruchlos. Heute der erste halbfeste, sehr reichliche Stuhlgang. Patient befindet sich ganz gut. Seit vorgestern erhält er Brei.

7. August. Volle Kost mit Ausnahme von Kartoffeln.

14. August. Es existiren noch zwei ganz kleine Fisteln. Gestern auf Ricinusöl wieder Stuhlgang.

19. August. Gestern waren aus der einen Fistel 2 Seidenfäden zu entfernen. Lapis.

21. August. Rascher Schluss der Fisteln; Wismuth, Collodiumstreifen. Der allgemeine Ernährungszustand gut. Urin, Stuhl normal. Immer fieberlos.

Pathologisch-anatomischer Befund: Länge des excidirten Darmstücks 20 Cm. Anus praeternaturalis.

Entlassungsstatus. Patient wird am 27. August 1885 geheilt entlassen.

16. (19.) Gottlieb Kiehner, von Wohlen, 65 Jahre alt.

Anamnese vom 22. April 1886. Patient hat seine Hernie seit dem Jahre 1849. Dieselbe kam seither nur ab und zu heraus und liess sich immer leicht reponiren. Letzten Samstag, 16. April, trat dieselbe wieder heraus und ging nicht mehr zurück. Am gleichen Tage hatte Patient zwei diarrhoische Entleerungen; seitdem absolute Stuhlverhaltung. Abdomen und der Bruch wurden schmerzhaft; kolikartige Schmerzen stellten sich ein, der Leib wurde aufgetrieben; Winde sind seit Samstag auch nicht mehr abgegangen. Am Sonntag musste Patient 2 mal erbrechen; kein Kothgeruch des Erbrochenen. Seitdem nicht mehr; ein Arzt wurde nicht consultirt; keine Taxisversuche gemacht. Sonst ist Patient stets gesund gewesen.

Status am 22. April 1886. Stark apfelgrosse rechtsseitige Schenkelhernie von gleichmässig kugeliger Form, um ihren Stiel leicht beweglich, unterhalb des Lig. Poup., dasselbe nicht überragend, nicht schmerzhaft auf Druck. Haut darüber nicht geröthet, verschieblich. Dem Schenkelkanal entsprechend findet man einen ziemlich dicken Strang in die Bauchhöhle hineinziehen, der auf Druck mässig empfindlich ist. Consistenz weich-elastisch, fluctuirend in der unteren Hälfte; in der oberen Partie ziemlich hart, Oberfläche uneben; man fühlt daselbst abwärtsziehende dünne Stränge. Percussionston überall gedämpft; nur in der

obersten Partie, der harten Masse entsprechend, erscheint derselbe gedämpft-tympanitisch. Beide Hoden an normaler Stelle; Samenstrang frei, bis zum Leistenring zu verfolgen. A. femor. rigide, unter der äusseren Hälfte der Geschwulst verborgen. Abdomen überall tympanitisch, aufgetrieben, wenig druckempfindlich; ab und zu lautes Gurren. Patient hat während der Untersuchung viel Aufstossen; kein Singultus. Kleine Umbilicalhernie. Bei nochmaliger Percussion der Geschwulst nach obiger Untersuchung ist der Ton über dem ganzen Tumor exquisit tympanitisch; derselbe hat an Grösse weder zu- noch abgenommen.

Operation am 22. April 1886. Senkrechter Schnitt über die ganze Länge der Geschwulst, oben und unten diese überragend. Isolirung des ziemlich dicken Bruchsacks. Derselbe ist nach oben mit der Fascia propria eng verwachsen, so dass er daselbst nicht vollkommen isolirt werden kann. Eröffnung des Bruchsacks; Spaltung desselben mit der Schere nach unten zwischen 2 eingeführten Fingern, nach oben bis in die Nähe der Bruchpforte. Ausfluss von viel braungelbem, klarem, nicht riechendem Bruchwasser. Ausserdem im Bruchsack eine stark angeschwollene Darmschlinge, die wegen ihres Umfangs zuerst als Cöcum imponirt; die Darmschlinge ist dunkelschwarz, die Serosa matt, von Fibrinmembranen bedeckt; die beiden Darmschenkel mit einander verklebt. Das ganze Aussehen der Darmschlinge beweist hochgradige Stauung; wahrscheinlich ist die Gangrän schon eingeleitet oder unvermeidlich. Eine tumorartige Anschwellung an der mesenterialen Seite wird auf Oedem zurückgeführt. Jetzt werden die Darmschenkel nach vorgängigem ausgiebigem Débridement hervorgezogen. Beim zuführenden Stück geht es leicht, beim abführenden nur einige Centimeter, Adhäsionen im Bruchsackhals sind nicht vorhanden. Das angezogene Darmstück erstreckt sich in der Bauchhöhle straff gespannt gegen die Wirbelsäule hin. Die Ursache ist jedenfalls Kürze des Mesenteriums. Die vorgezogenen Darmschenkel bluten; an vielen Stellen ist die Serosa der beiden Schenkel verdickt und zeigen sich länglich-runde Flecken, von weissen knötchenförmigen Verdickungen übersät, ähnlich einer Tuberkeleruption. Das zuführende Rohr lässt sich leicht bis zu gesund aussehenden Stellen vorziehen, bei dem abführenden ist dies absolut unmöglich; die Serosa desselben ist, soweit es vorgezogen werden kann, von der erwähnten Beschaffenheit. Jetzt Resection und Naht oder Anus praeternaturalis? Man entscheidet sich für erstere. Das abführende Darmrohr kann wenigstens so weit vorgezogen werden, dass nach Abtragung der am meisten erkrankten Darmpartie noch so viel Darmrohr vor der Bruchpforte bleibt, um die Darmnaht auszuführen, wenn auch unter erschwerten Verhältnissen. Die Serosa des zurückzulassenden Theils ist allerdings nicht gesund; allein an der Stelle, wo die Naht zu liegen kommt, hat sie noch wenig gelitten. Die Prognose für die Anlegung eines Anus praeternat. wäre momentan allerdings die bessere; allein da bei der secundären Darmnaht wieder ein beträchtliches Stück Darm geopfert werden muss (durch Verwachsung des zu- und abführenden Rohrs), so würde eine absolute Verkürzung des Darms resultiren, die die Darmnaht alsdann unmöglich oder eine eigentliche, ausgiebige Laparotomie nöthig machen würde.

Anlegung der Klammer am zuführenden Rohr innerhalb ganz ge-

sunden Darms; Abtrennung mit dem Messer. Das Mesenterium wird längs des zu resecirenden Darmstücks, nachdem zuerst die Gefässe der Reihe nach gefasst sind, abgeschnitten, darauf unterbunden; dann Entfernung des Darms nach Durchschneidung des abführenden Rohrs. In dieses wird nach gehöriger Desinfection ein Jodoformgazetampon an einem Schieber gesteckt. Das zuführende Rohr wird mit Borwasser ausgespült und dann mit einem dünnen Kautschukschlauch über seiner Abtrennungsstelle leicht zusammengeschnürt. Näherung des zuführenden Rohrs an das kurze abführende, das an 3 Schiebern gegen Hineingleiten gesichert ist. Nun werden mit Seidenknopfnähten, die die ganze Dicke der Darmwand durchgreifen, zuerst die hinteren Hälften der beiden Schnittlinien mit einander vereinigt. Da das Lumen des abführenden Rohrs beträchtlich enger ist, wird vor der Vollendung der Naht ein Zipfel des zuführenden Rohrs für sich geschlossen, hierauf der Rest des Lumens mit dem abführenden Rohr vereinigt. Nun Serosanaht, fortlaufend, durch die Brüchigkeit des Peritoneum ausserordentlich erschwert. Das Mesenterium wird unmittelbar am Darm durch eine Naht vereinigt, um der Darmnaht eine Unterstützung zu geben. Wegen der Zerreisslichkeit des Peritoneum hatte man weitere Serosaflächen fassen müssen, was eine starke Einstülpung in der querverlaufenden Nahtlinie zur Folge hat und für die ersten Tage nach der Operation wohl eine nicht unbedenkliche Stenosirung hervorrufen muss.

Nach Beendigung der Naht Desinfection mit 5 proc. Carbol. Die Bruchpforte muss nochmals debridirt werden; da aber auch jetzt der Zugang noch nicht genügend ist, wird von aussen auf das Lig. Poup. eingeschnitten. Kaum ist das geschehen, so stürzt eine Menge brauner Flüssigkeit aus der Bauchhöhle hervor. Der Darm wird reponirt und durch einen gestielten Schwamm reponirt gehalten. Der Bruchsack wird abgetragen, aber wegen des bedeutenden Ascites nicht unterbunden. In den zurückgelassenen Bruchsackhals wird ein Drainrohr eingeführt. Naht des Lig. Poup. und der Bruchpforte über dem Drainrohr, wobei der Bruchsackhals mitgefasst wird. Schluss der Wunde mit fortlaufender Seidennaht. Jodoformgaze, Sublimatgazeverband. Dauer der Operation 4 Stunden. Chloroform-Aethernarkose mit ungestörtem Verlauf.

Wundverlauf. Am 23. April Verband wie schon in der verflossenen Nacht ganz durchnässt von dem ausfliessenden Exsudat. Temp. 36,3°, Puls 68. Keine Schmerzen. Epigastrium stark aufgetrieben. Kein Erbrechen, keine Winde. Innerlich 15 Tropfen Opium, von Zeit zu Zeit Cognac mit Wasser, per Klysma Kraftbrühe.

Abends. Temp. 37,2, Puls 94, Status idem.

24. April. Nacht ordentlich; Epigastrium sehr stark aufgetrieben; noch keine Winde. Temp. 37,3°, Puls 84. Patient erhält heute nichts mehr per os; er bekommt 2 Eingiessungen von 300—400 Grm. 3/4 proc. Kochsalzwasser, ferner 2 Nährklystiere, per rectum noch 10—15 Tropfen Opium.

Abends. Temp. 37,7°, Puls 99. Keine Schmerzen; Status vom Morgen.

25. April. Keine Winde. Epigastrium stark aufgetrieben. Starker Durst. Ernährung wie bisher. Kein Erbrechen. Temp. 37,3—37,7°.

26. April. Abdomen weniger aufgetrieben, nicht empfindlich. Patient hat viel Winde in der letzten Nacht gehabt, auch etwas flüssigen Stuhl. Kein Erbrechen. Verbandwechsel. Die äussere Wunde per primam geheilt; das Drainrohr wird noch gelassen. Neuer Verband mit Jodoformgaze, darüber Sublimatgaze. Nebenhoden und Samenstrang stark geschwollen, Scrotum ödematös.

27. April. Patient erhält seit gestern Kraftbrühe mit Pepton innerlich, ebenso hin und wieder etwas Wasser. Temperatur normal. Viel Winde. Heute der erste geformte Stuhl. Entfernung des Drain. Abdomen weich.

28. April. Winde und fester Stuhl.

29. April. Seit gestern Abend wieder Meteorismus. Patient erhält heute wieder nur Nähr- und Wasserklystiere.

30. April. Abdomen wieder weicher. Kein Erbrechen.

4. Mai. Die Ernährung ist noch dieselbe. Jeden Tag Stuhl. Am oberen Wundwinkel hat sich letzte Nacht ein Abscess entleert; der ausfliessende Eiter ist nicht stinkend. Verband mit Jodoformgaze.

6. Mai. Patient sieht heute Abend elend aus. Puls schwach; dünne Entleerungen.

7. Mai. Heute Morgen Erbrechen. Im Verlauf des Vormittags zahlreiche diarrhoische Entleerungen. Nachmittags 4 Uhr Collaps. Patient ist pulslos. Nasenspitze und Extremitäten kühl. Klysma mit schwarzem Kaffee, Aetherinjectionen. Der Abscess der Leiste wird noch weiter gespalten; er communicirt nicht mit der Bauchhöhle. Abends 11 Uhr Exitus während einer Kochsalztransfusion.

Pathologisch-anatomischer Befund: Hernia cruralis incarcerata. Gangrän des Darms.

Die Section ergiebt einen kleinen Abscess in der Darmwand, der Naht am mesenterialen Pol entsprechend, abgekapselt. Keine Peritonitis. Todesursache wahrscheinlich partielle Darmgangrän und acute septische Infection.

17. (20.) Johann Fasel, von „Zum Holz", 49 Jahre alt, wohnhaft im Brand, Kanton Fribourg.

Anamnese vom 31. Mai 1886. Seit dem 19. Lebensjahre hat Patient seinen Bruch in der rechten Leistengegend; es soll damals beim Aufheben einer schweren Holzbürde die rechte Leistengegend spontan und auf Druck schmerzhaft geworden sein; eine Geschwulst war damals nicht zu sehen. Erst mit 22 Jahren bemerkte Patient eine etwa wallnussgrosse Anschwellung daselbst. Er kaufte sich ein Bruchband, das mit der Zeit schlecht wurde, so dass die Geschwulst grösser wurde, sich ins Scrotum erstreckte; stets war die Hernie leicht reponibel.

Am 25. Februar 1886 trat der Bruch unter Schmerzen hervor und liess sich nicht mehr zurückbringen. Ein Arzt konnte ihn in Chloroformnarkose auch nicht reponiren, wartete aber gleichwohl noch zu. Von da an hatte Patient keinen Stuhlgang mehr; er hatte kein Erbrechen; Schmerzen nur im Bruch. Am 28. Februar wurde Patient operirt. Der Darm war gangränös; er wurde an die Haut angenäht und eröffnet. Seitdem geht aller Stuhlgang durch die künstliche Oeffnung ab. Patient

ist seither stark abgemagert; Appetit war immer gut. Patient sah unverdaute Stücke hartgesottener Eier nach etwa 1 Stunde abgehen. Sonst war Patient meist gesund.

Status am 31. Mai 1886. Patient ist sehr mager. Schleimhäute blass. Lungen und Herz gesund. Abdomen eingesunken. In der rechten Inguinalgegend eine Fistel, mit Schleimhaut lippenförmig umsäumt; dieselbe wird durch eine Schleimhautleiste in 2 Theile gespalten, deren jede einer besonderen Oeffnung entspricht. Aus der oberen Oeffnung fliesst reichlich gallig gefärbter Darminhalt. Die evertirte Darmwand zeigt peristaltische Bewegung. Der kleine Finger dringt in beide Oeffnungen leicht ein in der Richtung nach oben und hinten. Aus der unteren Oeffnung fliesst nichts aus. Haut in der Umgebung stark geröthet, nässend, auf Berührung schmerzhaft. Lycopodiumsamen erscheint nach 54 Minuten in der Fistel.

Operation am 7. Juni 1886. Mehrfache Bäder, Irrigation des Rectums, sowie beider Darmrohre von der Fistelöffnung aus bilden die Vorbereitung. Chloroform-Aethernarkose. Desinfection des Operationsfeldes. Isolirung mit Sublimatcompressen. Die Fistel wird hart am Schleimhautrande umschnitten; nach Durchtrennung der Bauchwand Vorziehen des Darms, was bei den bestehenden Adhäsionen nur mangelhaft gelingt; diese werden theils stumpf, theils mit dem Messer vorsichtig durchtrennt, was besonders am zuführenden Schenkel mühsam ist. Anlegung der beiden Schieber im Bereiche ganz gesunden Darms. Einige Centimeter hinter den Schiebern werden die Darmrohre von den Händen des Assistenten gehalten und fest verschlossen. Jetzt wird der Darm beiderseits vor den Schiebern mit dem Messer abgeschnitten. Darauf Abbindung des Mesenterium durch Ligatur der einzelnen Gefässe. Jetzt Abschneidung der Schieber mit dem von ihnen gefassten Darmstückchen; einige Unterbindungen in der Darmwand. Alle Ligaturen mit Catgut.

Naht I. Knopfseidennähte, die die ganze Dicke der Darmwand fassen. Erst wird eine solche am mesenterialen Pol angelegt, so dass der Knoten auf die Schleimhautseite zu liegen kommt. Von hier aus nach beiden Richtungen dicht aneinanderliegende Knopfnähte, auf der Mesenterialhälfte die Knoten nach der Schleimhautseite, auf der entgegengesetzten Darmcircumferenz auf der Serosaseite.

Naht II. Fortlaufende Serosanaht. Beginn am mesenterialen Pol, wobei eine kleine Partie des Mesenterium mit in die Naht einbezogen wird, bis zur Convexität, wo geknotet wird. Wiederbeginn der zweiten Hälfte auf der anderen Seite am mesenterialen Pol, neben dem Anfang der ersten Naht, deren Anfangsfaden mit dem der zweiten Naht geknotet wird. Das Ende dieser zweiten Hälfte trifft auf der Höhe der Convexität mit dem Ende der ersten Hälfte zusammen und wird mit diesem geknotet. Zum Schlusse Desinfection der vorliegenden Darmschlinge mit 1 pro mille Sublimat, Abtrocknung mit sterilisirter Gaze. Reposition. Schluss der Bauchwunde durch tiefe und fortlaufende Naht. Sublimatverband.

Wundverlauf am 7. Juni Abends. Patient hat einmal erbrochen. Schmerzen in Bauch und Kreuz. Alle 3 Stunden Nährklystier (Kraft-

brühe und Pepton); alle 1/2 Stunden etwas Brühe und Cognac und Wasser innerlich.

8. Juni. Abdomen etwas aufgetrieben. Ausspülung des Magens mit physiologischer Kochsalzlösung; dabei entleert sich viel dünner, übelriechender Mageninhalt.

9. Juni. Patient befindet sich gut. Kein Erbrechen. Auftreibung geringer. Patient erhält nichts mehr innerlich. Entfernung der Nähte. Schöne Prima.

10. Juni. Erste Winde.

12. Juni. Innerlich Kraftbrühe mit Pepton, Milch. Hin und wieder noch Nährklystiere. Heute Stuhlgang.

18. Juni. Von heute consistente Nahrung (Fleisch, Reis). Stuhl in Ordnung. Appetit gut.

23. Juni. Patient wird entlassen.

Entlassungsstatus am 23. Juni 1886. Patient wird geheilt entlassen. Er ist noch etwas schwach, befindet sich aber wohl.

Spätere Resultate: Patient theilt unter dem 7. Juni 1889 mit, dass sein Gesundheitszustand seit der Operation ein guter sei, dass er keine Verdauungsbeschwerden habe, dass er wieder einen Bruch an der früheren Stelle habe, dass er strenge Landarbeit verrichten könne.

18. (21.) Marg. v. Känel, aus Frutigen in Scharnachthal, 45 Jahre alt.

Anamnese vom 4. Juli 1886. Im März dieses Jahres bekam Patientin bei einem Husten ihren Bruch; er hatte die Grösse einer Fingerbeere. Manchmal verschwand er fast völlig; Schmerzen hat derselbe nie gemacht; nie Erbrechen. Am 28. Juni bekam Patientin während des Mähens plötzlich sehr heftige kolikartige Schmerzen, die sie zwangen, sich sogleich ins Bett zu legen. Eine Stunde nachher musste Patientin erbrechen und im Laufe des Tages noch mehrmals. Kurz nach dem Erbrechen bekam Patientin noch spontan 2 mal ordentlichen Stuhlgang; seither keinen mehr, ebensowenig Winde. In der Bruchgegend hatte Patientin keine Schmerzen. Im Laufe des Tages bemerkte sie daselbst eine Geschwulst von der Grösse einer Kinderfaust. Ein Arzt gab innerlich Arznei. Am 30. Juni machte der Arzt einen Repositionsversuch ohne Erfolg; am folgenden Abend nochmals ohne Erfolg, so dass er Patientin ins Spital schickte, was aber von der Patientin noch hinausgeschoben wurde. Gestern erbrach Patientin 2 mal dünnen Stuhlgang.

Status am 4. Juli. In der linken Leiste eine Geschwulst, über der die Haut geröthet und adhärent war. Der Tumor hat die Grösse einer kleinen Faust und besteht aus 2 Theilen, von denen der eine in der Axe des Oberschenkels nach unten, der andere gegen den Bauch liegt. Ausserhalb von der ersten Geschwulst ist die Art. femor. zu fühlen. Die Geschwulst ist prall, nicht beweglich; der obere Theil der Geschwulst über das Lig. Poup. hinübergelagert. Bauch aufgetrieben, stark gespannt, schmerzhaft. Von der Geschwulst geht ein Stiel in die Bauchhöhle. In den abhängigen Theilen des Abdomen Dämpfung, die mit der Lage der Patientin wechselt. Leberdämpfung vorhanden. Puls 124. Patientin sieht etwas collabirt aus.

Operation am 4. Juli 1886. Narkose mit Chloroform und Aether.

Schnitt über die Geschwulst in der Richtung der Plica inguinal. Sofort wird ein stark stinkender Abscess entleert mit jauchigen Massen, der gangränöse Bruchsack, in dem eine grünliche missfarbige Darmschlinge liegt. Die gangränöse Schlinge lässt sich erst nach multiplem Débridement der Bruchpforte vorziehen. Die Gangrän reicht bis zu den Einklemmungsfurchen. Es werden sofort die langen Schieber angelegt und der Darm weit im Gesunden resecirt. In das weitere obere Lumen wird ein Kautschukrohr eingeführt und der Darm mit lauwarmem Wasser gründlich ausgewaschen, so dass das Abdomen um die Hälfte einsinkt und weich wird. Bei der bestehenden Peritonitis wird auf die sofortige Darmnaht verzichtet. Die Darmstücke werden in der Wunde befestigt. Reinigung der Wunde mit Sublimat 1 pro mille und sterilisirtem Wasser. Jodoformtamponade. Darüber feuchter Sublimatverband.

Wundverlauf. Nach der Operation wird der Magen ausgespült, und es entleeren sich noch Fäcalmassen. Die vor der Operation gefundene Dämpfung in den abhängigen Partien des Bauches ist verschwunden; sie rührte wahrscheinlich nur von der in den Därmen enthaltenen Flüssigkeit her.

5. Juli. Nacht gut nach Morphium. Heute wenig Schmerzen. Starker Durst. Puls 120—128. Bauch nicht aufgetrieben; kein Erbrechen. Nährklystiere werden nicht behalten.

6. Juli. Aus dem oberen Darmende fliessen grosse Massen dünnen Stuhlgangs; Abdomen weich, wenig empfindlich. Beim Verbandwechsel findet man das obere Darmstück schwarzbraun gefärbt. Puls 130, Temperatur 38,0 Morgens.

7. Juli. Kochsalztransfusion in die linke Vena mediana brachii von 1 ½ Liter. Puls erholt sich wesentlich. Das obere Darmstück gangränös. Abends wird dasselbe hoch hinauf mit 1,5 pro mille Salicyllösung ausgewaschen.

8. Juli. Auswaschung des oberen und unteren Endes mit 1,5 pro mille Salicyllösung. Darauf in Chloroform-Aethernarkose Anlegung der Darmnaht. Desinfection mit Sublimat 1 pro mille. Excision und Auskratzen der granulirten Wunde, mehrfaches Einkerben des Bruchkanals. Das obere Darmstück ist noch hoch hinauf verfärbt. Abklemmung des Darms im Gesunden mit den langen Schiebern, vor denen durchgeschnitten wird. Unterbindung der einzelnen Gefässe des Mesenterium mit Catgut. Nach genügend weitem Herausziehen der Darmenden werden diese von einem Assistenten in gewohnter Weise gehalten und comprimirt. Dann werden zuerst Knopfnähte durch die ganze Dicke der Darmwand, die erste gegenüber dem Mesenterialansatz, die zweite an letzterem angelegt; darauf die Nähte an der hinteren und nachher an der vorderen Seite angelegt. Hierauf Serosanaht in einer Tour circulär um den Darm und Verknüpfen des Anfangs- mit dem Endfaden. Reposition des Darms in die Bauchhöhle. Drainage. Wundnaht mit Seide; Naht der Bauchwand und Haut. Sublimatverband.

9. Juli. Puls sehr schlecht; deshalb 2. Transfusion mit gutem Erfolg. Bauch nicht aufgetrieben, nicht schmerzhaft; ordentlicher Stuhlgang. 3 Nährklystiere.

10. Juli. Patientin sieht heute sehr collabirt aus; Puls kaum fühl-

bar. Der Leib nicht aufgetrieben, auf Druck etwas empfindlich. Gestern Abend Erbrechen. Wunde sieht gut aus.

Eine 3. Kochsalztransfusion hebt den Puls auf kurze Zeit. Nachmittags 5 Uhr Exitus letalis.

Pathologisch-anatomischer Befund: Der ausgeschnittene Darm beträgt im Ganzen 20 Cm.

Bei der Section findet man die Darmnaht gut schliessend. Eine Perforation dagegen eines alten Duodenalgeschwürs wird gefunden.

19. (22.) Christ. Wenger, aus Köniz zu Thörishaus, 39 Jahre alt.

Anamnese vom 9. Juni 1886. Sehr beschränktes Individuum. Die Hernie soll seit dem 6. Juni bestehen. Seitdem viel Erbrechen, kein Stuhlgang.

Status am 9. Juni 1886. In der rechten Leistengegend eine wallnussgrosse, elastische, bewegliche Geschwulst, welche unter dem Lig. Poup. einen fingerdicken Strang aufwärts schickt. Haut darüber normal. Abdomen mässig aufgetrieben.

Operation am 9. Juni 1886. Chloroform-Aethernarkose. Desinfection wie gewöhnlich. Längsschnitt über die Geschwulst. Nach Eröffnung des Bruchsacks fliesst etwas röthliche Flüssigkeit ab. Der Inhalt besteht aus einer kleinen Dünndarmschlinge, deren nach aussen gerichtete Oberfläche matt und schwarzroth ist, von Fibrinmembranen bedeckt. Nach Erweiterung der Bruchpforte nach oben und innen wird der Darm vorgezogen, was bei dem unteren Stück, dem abführenden, nur sehr wenig gelingt. Nachdem die Circulation frei geworden, bessert sich das Aussehen des Darms nicht wesentlich; es zeigt sich, dass eine Littré'sche Hernie vorliegt, indem nur die Convexität der Schlinge eingeschnürt ist. Die Schnürfurche ist deutlich um die verdächtig aussehende Darmwandpartie herum zu sehen und fühlt sich verdünnt an. Anlegung der Klammern in gewohnter Weise. Abtragung des Darms vor den Klammern und Abbindung des Mesenteriums mit Einzelligatur aus Catgut. Nachdem die beiden Darmenden weiter oben von einem Assistenten gehalten und comprimirt sind, werden die Schieber abgeschnitten, die beiden Darmstücke sorgfältig durch Tupfen von ihrem Inhalt befreit; in das zuführende Rohr wird noch ein Katheter eingeführt und eine Irrigation mit $^3/_4$ proc. Kochsalzwasser gemacht, wobei sich viel stark stinkender Darminhalt entleert. Jetzt werden die beiden Darmenden in der gewohnten Weise gehalten: Naht: 1. Reihe Knopfnähte, die die ganze Dicke der Darmwand fassen. Darüber fortlaufende Serosanaht. An einzelnen Stellen, die klaffen, nur Verstärkung der Naht durch Knopfnähte. Desinfection mit 1 pro mille Sublimat, Reposition, Naht der Bruchpforte nach Abbindung des Bruchsacks. Schluss der Wunde. Keine Drainage. Sublimatverband.

Wundverlauf. Am 9. Juni Abends befindet sich Patient wohl. Kein Erbrechen. Hunger. Nährklystiere.

10. Juni. Winde. Befinden ganz gut.

11. Juni. Entfernung der Nähte. Wismuth, Collodiumstreifen.

12. Juni. Brühe und Pepton innerlich.

15. Juni. Im äusseren Wundwinkel ist ein ziemlich grosser Abscess durchgebrochen. Jodbepinselung und Umschläge. Kein Fieber.

17. Juni. Wunde schön gereinigt, wird heute vereinigt.

Pathologisch-anatomischer Befund: Das resecirte Darmstück ist 8 Cm. lang. Die Schleimhaut an der Innenfläche der verdächtigen Partie zeigt diphtheritischen Belag. Die Darmwand zeigt auf dem Durchschnitt zahlreiche Hämorrhagien. Hernia Littrica cruralis incarc.

Entlassungsstatus. Am 3. August 1886 wird Patient geheilt entlassen. An der Wunde noch eine kleine Stelle granulirend.

Späteres Resultat. Patient theilt am 8. Juni 1889 mit, dass er ein Recidiv seines Bruches habe und seine Arbeit als Landarbeiter verrichten könne.

20. (23.) Marianne Schnyder-Lüthi, aus Arni/Biglen zu Biglen, 46 Jahre alt.

Anamnese vom 22. October 1887. Patientin hat schon seit mehreren Jahren ihre beiden Hernien, die ihr niemals erhebliche Beschwerden gemacht haben. Am 20. October ass Patientin 2 Aepfel mit Schale. Am 21. October bemerkte Patientin, dass die linksseitige Hernie, die stets nur die Grösse einer Baumnuss hatte, 3—4 mal so gross war und dass sie im Laufe des Tages noch zunahm. Zugleich spürte sie hochgradige klemmende Schmerzen im Bruch. Gegen Mittag begann heftiges Erbrechen, das bis in die nächste Nacht hinein dauerte. Koth hat sie nicht erbrochen. Am 21. October machte ein Arzt vergebliche Repositionsversuche. Umschläge in der Nacht vom 21. zum 22. October hatten keinen Erfolg. Am 22. October hatte das Erbrechen zwar aufgehört, aber Patientin hatte sehr starke Schmerzen im Bauch und fühlte sich sehr elend. Der letzte Stuhlgang war am 21. October Morgens erfolgt und war von dünner Beschaffenheit. Patientin giebt nachträglich an, dass der linke Bruch nie reponibel gewesen sei, aber ihr niemals Schmerzen oder Beschwerden gemacht habe.

Status am 22. October 1887. Patientin ist eine gut gebaute, magere Frau mit leidendem Gesichtsausdruck. Schmerzen im Abdomen und in der linken Leistengegend. In der letzteren findet man unterhalb des Lig. Poup. einen stark gänseeigrossen Tumor; derselbe ist derb-elastisch, sehr gespannt, zeigt dabei Fluctuation und ist leicht verschieblich unter der Haut. Die Geschwulst erscheint in der Gegend des Annulus cruralis durch einen Stiel nach innen von den grossen Gefässen fixirt; sie ist auf Druck wenig empfindlich; dagegen ist Druck oberhalb des Poupart'schen Bandes sehr schmerzhaft. Abdomen mässig aufgetrieben. Auf der rechten Seite eine zweite Geschwulst unterhalb des Lig. Poup., von weicher Consistenz, leicht zu reponiren, schmerzlos. Lungen und Herz normal.

Operation am 22. October 1887. Chloroform-Aethernarkose. Antiseptische Vorbereitung. Isolirung des Operationsfeldes mit Kautschukpapier aus Sublimat.

Schnitt parallel dem Lig. Poup. bis auf den Bruchsack. Messung des Drucks im Bruchsack mittelst Manometer durch eine in den Bruchsack eingestochene dicke Canüle ergiebt 25 Cm. Wasserdruck. Be Eröffnung des Bruchsacks entleert sich eine röthlichgelbe, stinkende Flüssigkeit; der Darm ist vollständig schwarz und nekrotisirt. Die Darmwand war durch die Punction angestochen. Gehörige Desinfection mit Sublimat 1 pro mille,

neue Isolirung der Wunde, dann Débridement mit dem Herniotom; der vorgezogene Darm bis über die Einklemmungsstelle nekrotisch. Der Darm wird im Gesunden jederseits mit 2 Schiebern verschlossen, zwischen denen durchgeschnitten wird. Dann wird die Schlinge vom Mesenterium abgetrennt, indem ein Stück Mesenterium nach dem anderen mit Schiebern gefasst und durchgeschnitten wird. Desinfection des Operationsfeldes nach Entfernung des Darms und Seidenligaturen am Mesenterium. Darmnaht: Nachdem 3 Orientirungsnähte (unten, in der Mitte und oben) an den Darm angelegt und die Darmenden mehrere Centimeter über den Schiebern, die den Darm einklemmen, von den Händen des Assistenten gehalten und comprimirt sind, werden die Schieber abgenommen, die Darmenden gereinigt mit einzelnen Gazebäuschchen. Darauf fortlaufende Naht der hinteren Wand von innen her (Mucosa und Serosa), dann fortlaufende Naht vorn von aussen her (Mucosa und Serosa). Die Endfäden der hinteren und vorderen Naht werden geknotet. Darauf fortlaufende Naht der Serosa vorn, dasselbe hinten und Knoten der entsprechenden Endfäden. Desinfection mit Sublimat, Erweiterung der Bruchpforte, wobei sich viel klare, seröse Flüssigkeit aus der Bauchhöhle entleert. Die Reposition des Darms macht etwas Schwierigkeit. Ligatur und Abtragung des Bruchsackes. Wundnaht mit tiefen Nähten und fortlaufender Naht. Sublimatverband.

Wundverlauf. Am 23. October befindet sich Patientin wohl. Etwas Bauchweh.

24. October. Entfernung der Nähte. Prima. Collodialstreifen. Innerlich hat Patientin bis jetzt nur etwas verdünnten Cognac erhalten. Heute Nachmittag erhielt sie etwas Kraftbrühe mit Marsala.

25. October. Patientin klagt über Durst; sonst ist sie wohl. Kein Fieber.

28. October. Patientin erhält heute schon etwas Milchkaffee. Noch kein Stuhlgang.

29. October. Die Menge der bisherigen Nahrung wird gesteigert; noch keine feste Nahrung. Abends klagt sie über Druck im Leib; Klystier, auf das viel Winde und etwas fester Stuhl abgehen.

31. October. Patientin erhält aufgeweichtes Brod, Brei und Fleisch. Sie hat keinerlei Beschwerden.

1. November. Patientin steht auf.

Pathologisch-anatomischer Befund: Strangulation einer linksseitigen Cruralhernie. Gangrän. Resection eines 21 Cm. langen Stücks.

Entlassungsstatus: Patientin soll am 3. November 1887 entlassen werden. Beim Ankleiden tritt die rechte Schenkelhernie heraus und klemmt sich ein. Es wird sofort zur Herniotomie geschritten.

Späteres Resultat. Patientin theilt am 5. Juni 1889 mit, dass ihr Gesundheitszustand bedeutend besser sei als vor der Operation, dass sie bei richtiger Auswahl der Speisen keine Verdauungsbeschwerden habe, dass sie keinen Bruch mehr habe und einem grossen Hausstand vorstehen, auch Feldarbeit besorgen müsse.

21. (24.) Frau Marie Wangler, aus Ruswyl, 25 Jahre alt.

Anamnese vom 6. December 1887. Die Mutter der Patientin ist an einer Brustkrankheit gestorben; Vater lebt und ist gesund. Patientin

machte als Kind die Masern durch und war dann bis zum 16. Jahre stets gesund, hatte speciell nie über Schmerzen im Abdomen zu klagen. Sie ist verheirathet und Mutter eines gesunden Kindes. Ihr jetziges Leiden datirt vom 18. Jahre her. Damals traten etwa alle 2—3 Wochen heftige Leibschmerzen auf; dabei fühlte Patientin in den Därmen ein Kollern, das mit starken Schmerzen und Erbrechen begleitet war. Das Abdomen war dabei aufgeschwollen und zwar ungleich; bald sei ein bestimmter Bezirk erhaben, bald eingesunken gewesen; die Schmerzen waren meist localisirt auf eine Zone oberhalb des Nabels, von wo sie ins ganze Abdomen ausgestrahlt sein sollen. Das Erbrochene bestand meist aus den genossenen Speisen; erst in den letzten 2 Wochen hat dasselbe nach Aussage des Arztes einen fäculenten Geruch besessen. Die beschriebenen Anfälle waren meist so heftig, dass sich die Patientin niederlegen musste. In der Zwischenzeit fühlt sie sich ganz wohl und kann ihre Geschäfte ungestört besorgen. Von veranlassenden Momenten für die Anfälle weiss Patientin den Genuss von Früchten anzugeben. In der letzten Zeit verträgt sie auch gekochte feste Speisen sehr schlecht und fühlt sich nur wohl bei flüssiger Diät. Der Stuhlgang ist schon seit Beginn des Leidens sehr unregelmässig, bald diarrhoisch, bald trocken. Schmerzen verursachte derselbe nie. Seit den letzten 3 Wochen, wo Patientin bettlägerig wurde, ist der Stuhlgang angehalten. Winde gingen im Allgemeinen sehr wenig ab. Von Seiten der Urinentleerung keine Störung. In den letzten 3 Wochen sind die Schmerzen mehr constant geworden; Patientin litt so heftig, dass sie täglich eine Morphiuminjection erhielt. Das Kollern in den Därmen hat ebenfalls sehr zugenommen; auch quälten sie fortwährende Ructus. Vor 14 Tagen erhielt die Patientin drei hohe Wasserklystiere; die zwei ersten wirkten sehr wohlthuend; es erfolgte Stuhlgang und Schmerzen und Auftreibung nahmen ab. Das dritte dagegen war von heftigem fäculentem Erbrechen gefolgt. Seitdem keine Behandlung mehr, ausser den Morphiuminjectionen.

Der behandelnde Arzt constatirte nach Aussage der Patientin einen Strang im Abdomen und schickte sie behufs Operation hierher.

Seit dem 19. Jahre hat Patientin auf der rechten Seite des Halses geschwollene Drüsen; als diese auftraten, litt sie auch an Augenentzündungen. Auf Jodoformsalbe sind die Drüsen zuerst zurückgegangen; seit 2 Jahren sind sie aber wieder rascher gewachsen.

Status am 6. December 1887. Patientin ist eine kränklich aussehende Frau von leidlich kräftigem Körperbau, schwacher Musculatur und geringem Panniculus. Subjectives Befinden gut in der anfallsfreien Zwischenzeit. Puls 48, schwach, leicht unterdrückbar.

Leichte Vergrösserung der rechtsseitigen Schilddrüsenhälfte. Vom rechten Ohr zieht ein Packet geschwollener Drüsen längs dem Vorderrand des M. sternocleidomast. nach unten; die Consistenz ist derb-elastisch, Haut darüber unverändert. In der linken Cubitalgegend eine kleine schmerzlose Drüse. In beiden Inguinalgegenden kleine derbe Drüsen.

Thorax: Lungengrenze rechts vorn 4. Rippe, rechts seitlich 6. Rippe. Herzdämpfung beginnt an der 2. Rippe, reicht bis zum linken Sternalrand und nach unten bis zum 4. Intercostalraum. Hinten Lungengrenze beiderseits am Proc. spin. des 11. Brustwirbels.

Die Auscultation ergiebt überall Vesiculärathmen; keine Rasselgeräusche. Der erste Ton an der Spitze unrein; der 2. Pulmonalton gespalten.

Abdomen: Die Leberdämpfung reicht von der 4. bis zur 6. Rippe; sie ist nicht zu palpiren, ebensowenig wie die Milz. Die Nierengegend auf Druck nicht schmerzhaft, giebt beiderseits das gleiche Resistenzgefühl. Auscultation über dem Abdomen ergiebt gegenwärtig nichts Besonderes; es ist wenig und gleichmässig aufgetrieben. Die Percussion ergiebt überall tympanitischen Schall. Die Palpation ist oberflächlich nirgends schmerzhaft; beim Eindrücken in die Tiefe wird links oben vom Nabel ein Schmerzpunkt angegeben. Wenn man auf diese Gegend fest drückt, kann man jedesmal ein deutlich und weithin hörbares Gurren hervorbringen, während bei der Palpation des übrigen Abdomens dieses Phänomen nicht auftritt. Die Bruchpforten in der Inguinal- und Cruralgegend frei, ebenso nichts von einem Bruch in der Glutäal- und Perinealgegend zu entdecken. Die Bewegungen der Beine verursachen keinerlei Schmerzen im Abdomen. Das Rectum enthält wenig entfärbten Stuhl.

Der Uterus steht etwas tief, zeigt normale Anteversion und ist nach allen Seiten leicht beweglich. In dem Scheidengewölbe und den Parametrien kein Tumor, keine Resistenz zu fühlen. Die Wirbelsäule zeigt eine leichte Kyphose im unteren Brust- und Lendentheil. Druck auf Kopf und Schultern nicht schmerzhaft, ebensowenig Druck auf die Dornfortsätze. Urin normal.

12. December. Seit dem 4. December keine Schmerzanfälle mehr im Abdomen. Bis zum 8. December regelmässiger normaler Stuhlgang. Seit 8. December geniesst Patientin die gewöhnliche Spitalkost. Vom 10. zum 11. December Nachts wieder Schmerzanfälle, die bis zum Morgen andauern.

13. December. Auf Ricinusöl folgt ordentliche Entleerung. Keine Schmerzen mehr.

14. December. Patientin erhält nur flüssige Diät. Die Vorbereitungscur beginnt.

Operation am 21. December 1887. Abrasiren, Abseifen, Bad 2 Stunden vor der Operation. Narkose mit Chloroform, später Aether. Instrumente in 5 proc. Carbol während 2 Stunden vor der Operation; während derselben in 1 proc. Carbol. Schieber während 2 Stunden vor der Operation gekocht. Schwämme während 8 Tagen vor der Operation in Carbol aufbewahrt, mit der Rollpresse ausgedrückt. Tupfer aus frisch vorbereiteter nasser Sublimatgaze und aus trockener bei 150° sterilisirter Gaze. Diese letztere Gaze wird auch zur Isolirung des Darmstücks gebraucht. Hautsterilisation mit Sublimat 1 pro mille. Isolirung des Operationsgebietes mit Kautschukpapier aus Sublimat 1 pro mille. Hand- und Wundsterilisation mit Sublimat 1 pro mille. Naht und Unterbindungen mit in Sublimat 1 pro mille gelegener Seide. Schnitt $^1/_3$ oberhalb und $^2/_3$ unterhalb des Nabels, der die Naht gestört hätte. Blutstillung und Eröffnung der Bauchhöhle. Eingeweide, der Vorbereitungscur entsprechend, eng und flach, so dass man leicht auf den constant gefühlten Strang vor der Wirbelsäule kommt; dieser Strang besteht aus Drüsen, die die Darmcirculation nicht hindern. Man findet ebenso leicht in der rechten Fossa iliaca die schon mehrere Male gefühlte bewegliche Geschwulst, die heute Morgen

noch leicht zu fühlen war und höckerig erschien. Diese Geschwulst ist höckerig und zeigt dem ersten Anblick nach das Bild des Carcinoms. Der Tumor wird leicht mit der Darmschlinge hervorgezogen in den untersten Wundwinkel. Schluss der Bauchwunde provisorisch mit Knopfnähten. Isolirung der Darmschlinge; die röthliche, höckerige Geschwulst bildet eine Art Retraction in der Darmwand und bedingt eine Knickung des Darmrohrs.

Der zuführende Ast ist sehr erweitert und misst circa 9—10 Cm. Durchmesser gegen 4—5 Cm. des abführenden Endes. Der abführende Schenkel wird zwischen 2 Schieber in Keilform gefasst, die Spitze des Keils gegen das Mesenterium gerichtet. Der zuführende Ast ist so breit, dass man eine seidene Ligatur höher anlegen und gegen die Geschwulst zu mit einem grossen Schieber schliessen muss. Dann Resection des erkrankten Stücks unter Loslösung des Mesenteriums ziemlich scharf am Rand des Darms, jedoch im Gesunden, schrittweise unter sorgfältiger Blutstillung. Die Darmwand des zuführenden Astes ist stark verdickt und blutet lebhaft, so dass man zahlreiche Unterbindungen machen muss. Alle Schieber, die am Mesenterium angelegt waren, werden unterbunden. Sorgfältige Reinigung der Darmenden; manuelle Compression des abführenden Astes.

Naht, zuerst mit Knopfnähten von der Schleimhautseite aus, so lange als es sich ausführen lässt. Da der zuführende Ast grösser ist als der abführende, wird eine Einstülpung gemacht, so dass die fortlaufende Naht der Serosa ringsum angelegt werden kann. Es resultirt daraus ein Dreieck, das schwierig zu schliessen ist. Sorgfältige Reinigung des Darms und der Nahtlinie mit Sublimat 1 pro mille; Abtrocknung mit sterilisirter Gaze und Reposition der Schlinge. Peritonealnaht, Hautnaht, Sublimatverband.

Wundverlauf. Am 23. December 1887 erster Verbandwechsel. Wunde sieht schön aus; keine Schmerzen, keine Druckempfindlichkeit der Umgebung. Sämmtliche Nähte werden entfernt. Collodiumstreifen und Flanellbauchbinde. Allgemeinbefinden gut. Temperatur und Puls normal. Innerlich mässige Mengen von Kraftbrühe und etwas Thee. Kein Stuhlgang.

26. December. Erneuerung des Collodialstreifens. Die frische Narbe sehr schön. Temperatur 37,2, Puls 94.

29. December. Auf ein Klysma (Oel und Salz) erfolgte ein fester Stuhlgang, dunkel gefärbt, normal; keine Schmerzen dabei. Statt des Collodiumstreifens Wismuthbrei auf die Narbe.

1. Januar 1888. Patientin steht auf ohne Leibbinde oder Bruchband. Allgemeinbefinden sehr gut. Aussehen gesund.

3. Januar. Von heute ab geniesst Patientin die gewöhnlichen festen Speisen der Spitalkost, während sie bis jetzt auf flüssige Diät und Brei gesetzt war. Stuhl regelmässig, ohne Schmerzen, ohne Blut, von fester Consistenz und normaler Farbe.

Pathologisch-anatomischer Befund: Die mikroskopische Untersuchung des Tumors ergab einen von der Schleimhaut ausgegangenen Lupus des Darms, eine ganz isolirte Darmtuberculose. Die Stenose ist im oberen Theil für den kleinen Finger, im unteren für Katheter Nr. 16 durchgängig. Die Musculatur vor der Stenose ausserordentlich

hypertrophisch. Eine vereinzelte Ulceration ist vorhanden von ganz geringer Ausdehnung.

Späteres Resultat. Patientin theilte am 5. Juni 1889 mit, dass ihr allgemeiner Gesundheitszustand ein guter sei, dass sie keine Störungen in der Verdauung habe, dass sie Alles essen und ihre Arbeit in der Haushaltung gut besorgen könne.

22. (25.) Johannes Sahli, aus Wohlen in Kirchlindach, 50 Jahre alt.

Anamnese vom 26. Mai 1888. Patient wird um 10 Uhr Morgens als Nothfall gebracht. Seit dem 23. Mai hat Patient Schmerzen in seiner Cruralhernie, die er sich vor 3 Jahren beim Heben einer Last zugezogen. Seitdem weder Winde noch Stuhlgang, auch kein Appetit. Erbrechen bisher noch nicht. Ein Arzt, der die Hernie nicht reponiren konnte, schickte Patient ins Spital.

Status am 26. Mai 1888. Gesund aussehender, magerer Mann. Schmerzen in der rechten Leistengegend; Patient klagt ausserdem über Verhaltung von Stuhl und Winden. Augen ein wenig eingefallen; sonst nicht collabirt.

Abdomen gespannt und mässig aufgetrieben. Puls gut, Temperatur normal. In der rechten Leiste ein taubeneigrosser, elastischer, auf Druck sehr schmerzhafter Tumor, der sich unterhalb des Poupart'schen Bandes gegen den Cruralring und innerhalb der grossen Gefässe gegen das Abdomen zu in einen Stiel fortsetzt. Oberhalb des Lig. Poup. ein schmerzhafter Strang zu fühlen. Percussion ergiebt über der Geschwulst gedämpften Schall. Lungen und Herz ergeben ebenso wie die Bauchorgane normale Verhältnisse. Die Diagnose wird auf Hernia incarc., möglicherweise nur Netzhernie, dem Mangel an schweren Erscheinungen nach, gestellt. Sofortige Operation.

Operation am 26. Mai 1888 (operirt von Hrn. Dr. Lardy, I. Assistenten). Uebliche Vorbereitung mit Bad, Abrasiren der Operationsgegend u. s. w. Schnitt parallel mit dem Lig. Poup. Bruchsack dick, narbig, ist mit einem Stück prolabirten Netzes adhärent. Der Darm ist dunkelblau und an einer Stelle, wo man sechs weisslichgrau verfärbte Flecke sieht, deutlich gangränös. Ein Versuch, diesen Theil zu übernähen, gelingt nicht; die brandige Serosa reisst nach allen Stichen durch. Nach genauer Untersuchung wird noch eine zweite Stelle im Einklemmungsring nekrotisch gefunden und zur Resection geschritten. Die Hernie war eine H. Littrica, aber mit fast völligem Verschluss des Lumens. Der Darm konnte aus der engen Bruchpforte nur nach Erweiterung derselben mit dem Herniotom herausgezogen werden. Der Einklemmungsring auf der Darmwand überall deutlich.

Wundbehandlung. Der Darm wird ober- und unterhalb des gangränösen Theils zwischen 2 Schiebern auf jeder Seite durchgeschnitten. Das Mesenterium, nach und nach mit Schiebern gefasst, wird scharf am Darm abgetrennt. Der Darm wurde keilförmig ausgeschnitten, so dass von der Peripherie mehr genommen wurde. Sorgfältige Desinfection des Darmquerschnitts mit 2 pro mille Sublimat; Ligatur der Schieber mit Seide und Isolirung mit Sublimatgaze. Das zuführende Stück nur wenig aufgetrieben. Fingercompression der beiden Darmenden und Entfernung

der Schieber; Reinigung der Darmstücke vom Querschnitt bis zur Compressionsstelle. Anlegung einer Reihe von Knopfnähten durch Serosa und Mucosa. Darüber fortlaufende Naht nach Lembert. Der Endfaden jeder Naht wird mit dem Anfangsfaden der anderen geknüpft. Ueber die fortlaufende Naht werden noch hier und da an verdächtigen Stellen Knopfnähte angelegt. Dann Desinfection mit Sublimat 1 pro mille und Irrigation mit warmer 2 pro mille Salicyllösung. Reposition des Darms, die anfangs grosse Schwierigkeiten machte, da die den Bruchsack fassenden Schieber losgegangen waren. Dann Freilegung des Bruchsackhalses, Unterbindung mit Seide und Abtragung. Drainage der Wunde durch specielle Oeffnung und Naht. Vor der Reposition wurde das adhärente Netz unterbunden und abgetragen. Compressivverband.

Wundverlauf am 26. Mai. Nach der Operation fühlt sich Patient ganz wohl; keine Schmerzen, kein Erbrechen. Temp. 37,8 und 38,1.

27. Mai. Puls gut, 92. Patient fühlt sich wohl; Meteorismus hat so bedeutend nachgelassen, dass der Verband ganz gelockert ist. Wunde schön, reactionslos. Patient erhält 2stündlich 1 Kaffeelöffel schwarzen Kaffees. Daneben Klysma mit Kraftbrühe und Marsala. Temp. 38,0, 37,6 und 37,5.

28. Mai. Reichlicher Windabgang. Abends Temp. 38,0.

29. Mai. Patient befindet sich wohl. Entfernung aller Nähte. Prima. Fieberlos.

1. Juni. Patient erhält seit gestern Bouillon und Eier. Heute spontaner Stuhlgang.

4. Juni. Normaler Stuhlgang. Patient fühlt sich wohl.

Pathologisch-anatomischer Befund: Hernia Littrica incarc. gangraenosa. Resection von 10 Cm.

Entlassungsstatus am 11. Juni 1888. Patient hat sich wesentlich erholt; er hat guten Appetit. Keine locale Beschwerde. Operationsnarbe lineär.

23. (26.) Frau Magdal. Wyniger, von und zu Kersatz, 34 Jahre alt.

Anamnese vom 17. Juni. Patientin hat ihre Hernie seit 2 Jahren; dieselbe entstand beim Heben einer schweren Last. Bis zum 15. Juni hatte sie nie Beschwerden von ihrem Bruch, der stets leicht reponibel war. Am 15. Juni Abends bekam Patientin Magenschmerzen und musste erbrechen. Daraufhin soll der Bruch ausgetreten sein; diesmal liess er sich nicht mehr reponiren. Am folgenden Tage gesellten sich heftige Leibschmerzen dazu; das Erbrechen dauerte dabei an; Patientin hat bis heute circa 40 mal fäculente Massen erbrochen. Erst heute Morgen wurde ein Arzt geholt, der Patientin sofort ins Spital schickte. Letzter Stuhlgang am 14. Juni.

Status am 17. Juni. Patientin klagt bei der Untersuchung über heftige, anfallsweise auftretende Schmerzen; Leib gleichmässig aufgetrieben, ohne Spannung. In der rechten unteren Bauchgegend, gegen die rechte Leiste zu besteht eine Dämpfung und in der rechten Leistenfalte, in der Richtung des Lig. Poup., oberhalb der Hautfalte, eine längliche, gänseeigrosse Geschwulst, prall-elastisch, mit leicht gerötheter Haut. Die Spina pubis nicht deutlich zu fühlen; auch das Lig. Poup. nicht; dagegen

scheint der Stiel der Geschwulst in den Schenkelkanal hineinzugehen, nach hinten oben, so dass eine H. crur. angenommen wird.

Operation am 17. Juni 1888. Vorbereitung und Antisepsis wie üblich. Schnitt auf der Geschwulst, parallel und unterhalb des Lig. Poup. Man kommt zuerst in eine Bursa praehernialis mit klarem Inhalt. Spaltung des Bruchsackes, aus dem sich eine leicht trübe, deutlich übelriechende Flüssigkeit entleert. Im Bruchsack liegt ein haselnussgrosses Stück einer Darmschlinge, deutlich nekrotisch und weisslich verfärbt. Débridement der Bruchpforte nach Desinfection des Bruchsakes mit 1 pro mille Sublimat. Der Darm wird nun sehr sorgfältig herausgezogen, und man erkennt, dass man es mit einer Littré'schen Hernie zu thun hat; vorn reichtdie Einklemmung bis ganz nahe an das Mesenterium, hinten lässt sie noch ein gutes Stück Darmwand frei. Der Schnürring ist leicht erkennbar. Der Darm lässt sich schlecht vorziehen, so dass man auf Fingercompression verzichten muss. Daher werden zu beiden Seiten der Nekrose im Gesunden je 2 Schieber angelegt, zwischen denen durchgeschnitten wird. Dann Loslösung scharf am Mesenterialansatz. Zuerst eine Reihe Knopfnähte durch die ganze Wand; dann fortlaufende Naht nach Lembert. Desinfection mit Sublimat 1 pro mille. Reposition. Unterbindung und Excision des Bruchsackes. Drainage, Hautnaht, Verband.

Wundverlauf. Am 17. Juni, 2 Stunden nach der Operation, erhält Patientin 15 Tropfen Laudanum.

18. Juni. Menses. Mässige Empfindlichkeit des Abdomens. Patientin erhält Kraftbrühe und ein Wasserklystier. Gegen Abend etwas Stuhlgang. Entfernung der tiefen Nähte. Wunde schön. Morgens Temp. 37,3, Abends 38.1.

19. Juni. Entfernung der fortlaufenden Naht. Prima der Hautwunde. Collodiumstreifen. Keine Leibschmerzen. Wasserklystiere. Innerlich geringe Mengen Kaffee, Thee, Cognac. Temp. 36,8 und 37,2.

22. Juni. Patientin hat spontan eine reichliche Entleerung. Temp. 37,2 und 37,6.

23. Juni. Heute erhält Patientin Brei, Suppe und Brod.

26. Juni. Patientin steht auf.

Pathologisch-anatomischer Befund: Hernia crur. incarc. gangraen. Littrica. Länge des resecirten Stücks 4 1/2 Cm.

Entlassungsstatus. Patientin sieht gut aus und wird am 28. Juni 1888 geheilt entlassen.

Späteres Resultat. Patientin zeigt sich 4 Wochen nach der Operation. Sie kann jetzt Alles essen; nur nach Kartoffeln bekommt sie Leibschmerzen. Hülsenfrüchte verträgt sie gut. Sie sieht gesund und wohlgenährt aus. Narbe in der rechten Inguinalgegend lineär. Im Abdomen keine Schmerzen; in der rechten Seite des Abdomens nichts Besonderes zu fühlen.

24. (27.) Ferd. Henzi, aus Seedorf in Backwyl, 19 1/2 Jahre alt.

Anamnese vom 9. Juli 1888. Patient war bis jetzt nie krank. 1884, als er beim Klettern von einem Baum 4 Fuss hoch heruntersprang, zog er sich auf der rechten Seite eine kleine Leistenhernie zu, die bis in das Scrotum reichte. Dabei spürte er einen ziemlich heftigen Schmerz.

Auf Umschläge ging die Hernie zurück. Seitdem kam der Bruch nicht mehr heraus und machte nie die geringsten Beschwerden. Am 22. Juni, also vor 17 Tagen, fühlte Patient, als er rasch bergauf ging, dass die Hernie wieder ausgetreten sei; er hatte starke Schmerzen und ging, eine Viertelstunde weit, nach Hause zurück, wo er sich ins Bett legte. Wie das erste Mal machte er Umschläge und konnte am gleichen Tage selbst den Bruch reponiren; die Beschwerden aber verschwanden damit nicht. Schon in der folgenden Nacht trieb sich der Bauch auf unter Kolikschmerzen; es trat Erbrechen ein; Winde gingen nicht mehr ab, und Patient hatte seit dem 21. Juni keinen Stuhlgang. Seit dem 23. Juni musste Patient Alles erbrechen. Im Erbrochenen, das aus den genossenen Flüssigkeiten und aus Galle bestand, waren einmal vier lange runde Würmer. Patient nahm nur Lindenblüthen- und Sennablätterthee zu sich. Letzterer vermehrte die Schmerzen und das Erbrechen. Seit dem 1. Juli ist das Erbrochene stinkend geworden. Patient ist seit dem Anfang der Erkrankung stark heruntergekommen. Athmung war die ganze Zeit leicht, nicht schmerzhaft. Urin war spärlich und dunkel und konnte gut gelassen werden.

Status am 9. Juli 1888. Gesichtsausdruck des Patienten der eines Leidenden: Augen tiefliegend, Zunge trocken, bräunlich belegt; Sprache schwach und zeugt von Erschöpfung. Conjunctivae leicht ikterisch. Patient klagt über Bauchschmerzen; er fühlt sich bei rechter Seitenlage etwas erleichtert.

Abdomen gleichmässig aufgetrieben; bei längerem Zusehen zeichnet sich in der rechten Inguinalgegend, von der Gegend des Leistenringes beginnend, nach hinten aussen ziehend, ein Wulst ab, der nach einiger Zeit wieder verschwindet. Ausserdem zwischen Nabel und Symphyse deutliche Darmzeichnung, die gewöhnlich mit Gurren verschwindet. Die erwähnten Bewegungen scheinen stets in der rechten Fossa iliaca ihren Ausgang zu nehmen. Die erwähnten Wülste geben einen dumpf-tympanitischen Schall. Palpation des Abdomen besonders rechts schmerzhaft.

Percussion: Handbreit unter dem Nabel beginnt absolute Dämpfung, die sich bis zur Symphyse erstreckt; nach den abhängigen Partien percutirend gelangt man beiderseits ebenfalls an absolute Dämpfungsbezirke. Bei Lageveränderung des Patienten nimmt die Dämpfung jeweilen den tiefsten Platz des Abdomen ein. Wenn man von dem oben erwähnten, in der rechten Inguinalgegend befindlichen Strange gegen den Leistenkanal palpirt, so gelangt man schon wenige Centimeter unterhalb desselben auf den rechten Hoden, der nicht leicht nach unten verschieblich und auf Druck schmerzhafter ist, als der linke; der rechte Hode ist auch kleiner. Der rechte Samenstrang erscheint verdickt.

Athmung wesentlich thoracal. Lungen und Herz gesund. Puls 124, klein, leicht unterdrückbar. Urin: 750 Ccm., dunkel gefärbt, sauer, enthält viel Indican; etwas Eiweiss. Es besteht völlige Stuhlverhaltung; auch durch Klysmata ist kein Stuhlgang zu erzielen.

Operation am 10. Juli 1888. Vorbereitung und Antisepsis wie üblich. Schnitt oberhalb des Lig. Poup. Spaltung des Inguinalkanals bis aufs Peritoneum; daselbst findet man die erwartete properitoneale Hernie. Um den Darm zu befreien, musste man eine Resection des Bruch-

sackhalses vornehmen, so stark waren die Adhärenzen. Da die verwachsene Bride so fest sass, musste zur Darmresection geschritten werden, obgleich noch eine Durchgängigkeit des Darms auf der mesenterialen Seite bestand nach Lösung der Adhärenzen. Man hatte es also mit einem Darmwandbruch (*A*) zu thun (Fig. 3), der in *B* durch Adhärenzen eingeschnürt und eingeklemmt war. Der Bruchsack *c* war nur mit einer leicht blutigen Flüssigkeit gefüllt. Es wurde nun eine Keilexcision des erkrankten Darmtheils vorgenommen mit ganz geringer Ablösung am mesenterialen Ansatz. Fortlaufende Naht durch die ganze Darmwand hindurch; dann fortlaufende Lembert'sche Naht.

Fig. 3.

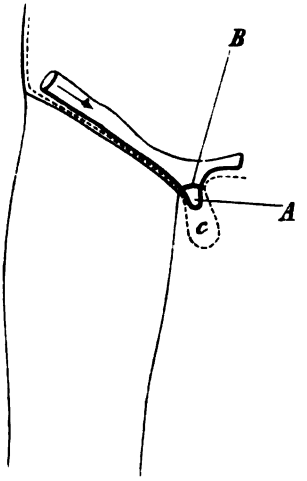

Fig. 4.

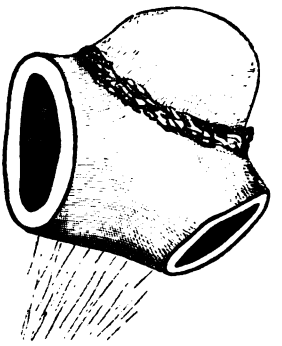

Nach Reposition des Darmes wurden einige Darmschlingen hervorgezogen, auf denen man deutliche peritonitische Fibrinauflagerungen fand. Es entleerte sich nun etwas klare, blutige, mit Fibringerinnseln vermischte Flüssigkeit. Die Peritonealhöhle wird drainirt; die Wunde genäht. Verband.

Wundverlauf. Am 10. Juli Nachmittags befindet sich Patient wohl. Theelöffelweise Kraftbrühe alle 2 Stunden; ferner Salzwasser und Nährklystiere, abwechselnd alle 2 Stunden. Patient hat kurze Zeit nach der Operation eine beträchtliche dünnflüssige, normal gefärbte Darmentleerung, wonach er sich sehr erleichtert fühlt.

11. Juli. Kein Erbrechen. Die Spannung des Abdomen hat bedeutend abgenommen. Innerlich Thee mit Cognac, Kraftbrühe. Klystiere wie gestern. Die tiefen Nähte werden entfernt; Wunde schön. Patient hat wiederholt reichliche Darmentleerungen.

12. Juli. Entfernung der fortlaufenden Naht. Prima in ganzer Ausdehnung. Abdomen flach. Kein Erguss mehr. Ueberall tympanitischer Schall. Ernährung wie bisher. 2 mal hatte Patient geformten Stuhlgang.

13. Juli. Patient klagt nur über Hunger. Status sehr befriedigend. Gegen Durchfall 5 Tropfen Laudanum.

14. Juli. Patient erhält Kaffee mit Milch. 5 Tropfen Laudanum.

16. Juli. Patient erhält fein gehacktes Rindfleisch und etwas Griesbrei, ferner ein halbes Milchbrod. Er möchte aufstehen und mehr essen.

17. Juli. Status idem. Stuhlgang etwas angehalten.

23. Juli. Patient steht auf; er kann heute schon gekochte Kirschen essen.

26. Juli. Patient wird entlassen.

Pathologisch-anatomischer Befund: Hernia inguino-properitonealis congenita Littrica incarc. gangraenosa. Entfernung von 3 Cm. Darm.

Entlassungsstatus vom 26. Juli. Patient sieht sehr mager aus. In der rechten Inguinalgegend eine 8 Cm. lange lineäre, feine, schmerzlose Narbe. Beim Husten wölbt sich an dieser Stelle nichts vor. Abdomen flach, weich, nicht druckempfindlich. Am rechten Testikel, der sehr klein gegen den linken erscheint, ein birngrosser Erguss in der Scheidenhaut. Stuhlgang regelmässig. Appetit und Allgemeinbefinden sehr gut.

Späteres Resultat. Patient schreibt unter dem 13. Juni 1889, dass er keine Verdauungsbeschwerden habe; ebenso keinen Bruch habe und seine Arbeit als Landarbeiter verrichten könne.

Zu diesem Fall sei mir erlaubt, aus der klinischen Besprechung des Herrn Prof. Kocher vom 10. Juli 1888 folgende Punkte hervorzuheben:

Patient machte einen schwerkranken Eindruck; das Abdomen gleichmässig aufgetrieben; Athmung rein costal. Puls klein und frequent. Leichtes Anklopfen im Epigastrium erzeugt Schmerz. Die Percussion des Abdomen ergiebt in den oberen Bauchtheilen einen gespannten tympanitischen Schall; in den unteren Theilen Dämpfung, die eine nach oben concave Grenze hat. Dazu Erbrechen, zuletzt vergangene Nacht. Niveauveränderung bei Lagewechsel. Also deutliche Zeichen von Peritonitis mit freiem Erguss in der Bauchhöhle.

Was ist die Ursache der Peritonitis?

Berücksichtigt man das Fehlen des Stuhlgangs, so kann man *a*) an Einklemmung des Darms, oder *b*) an Perforation (etwa infolge von Perityphlitis) denken. *a* anlangend, ist keine Hernie zu sehen. Rechts findet man eine kleine inguinale Bruchpforte; der rechte Hode ist klein, steht hoch und ist unbeweglich; man kann ihn nicht herunterziehen. Links ist ebenfalls eine kleine Bruchpforte. Während der Untersuchung bemerkt man die vermehrte Darmperistaltik. Das ist das Bild eines Darmverschlusses, einer inneren Einklemmung. Bei spontanem Verlauf ist die Prognose jedenfalls sehr schlecht.

Nun ergiebt aber die Anamnese, dass Patient eine Hernie gehabt hat; dafür spricht auch die Kleinheit und der Hochstand des rechten Hodens, und zwar muss es eine congenitale Hernie sein. Diese hat sich also eingeklemmt und ist vom Patient selbst reponirt worden, so dass also jetzt höchst wahrscheinlich eine H. properitonealis besteht. Eine Perforation hätte viel acutere Erscheinungen gemacht.

Hier ist die en masse reponirte Hernie über dem rechten Leisten

ring zu suchen. An dieser Stelle hat der gedämpfte Percussionsschall metallischen Beiklang, was für localisirte Ausdehnung des Darms sprechen würde. Das peritonitische Exsudat würde alsdann nur ein Transsudat, dem Bruchwasser ähnlich, sein, eine Peritonitis serosa-haemorrhagica. Dagegen muss man bei der langen Einklemmung der Hernie auf Darmgangrän und eventuell Darmresection gefasst sein. Die Operation soll von der rechten Leiste aus vorgenommen werden.

25. (28.) Marie Lemp-Richard, von und zu Wynau bei Aarwangen, 48 Jahre alt.

Anamnese vom 6. Juli 1888. Patientin bemerkte vor 1 Jahr zum ersten Mal in der rechten Leistengegend eine baumnussgrosse, längliche, schräg stehende Geschwulst; dieselbe war schmerzlos, von mässig weicher Consistenz und verursachte keinerlei Beschwerden. Patientin konnte schwer arbeiten und Alles essen. Im Stuhlgang sind nie Unregelmässigkeiten vorgekommen. Die Geschwulst konnte stets leicht reponirt werden, bildete sich aber auch leicht wieder. Ein Bruchband hat Patientin nie getragen. Anfang Mai 1888 bekam Patientin nach 4stündiger harter Feldarbeit beim Nachtessen, das aus Kartoffeln bestand, sehr heftige Leibschmerzen; es wurde ihr heiss am ganzen Körper und sie gerieth in Schweiss. Keine Brechneigung. Auf dem Wege nach Hause nahmen die Schmerzen zu; ebenso in der darauf folgenden Nacht, wo Patientin wahrnahm, dass die Geschwulst in der Leistengegend schmerzhaft wurde. Am folgenden Tage war die Geschwulst grösser geworden; die Haut darüber war gespannt. Ob die Haut Zeichen von Entzündung darbot, weiss Patientin nicht mehr; ebensowenig wie im Anfang der Erkrankung das Verhalten des Stuhlgangs war. Erbrechen ist jedenfalls nicht dagewesen. Der am 7. Mai gerufene Arzt constatirte „eine hühnereigrosse, weich anzufühlende Geschwulst mit dumpf-tympanitischem Percussionsschall, bei leichten Taxisversuchen stark schmerzhaft und etwas gargouillirend". Am 8. Mai fand derselbe eine Röthung des Tumors; derselbe wurde sehr schmerzhaft; auch trat Fieber hinzu. Die Abscessbildung ging nun weiter, ohne dass aber eine Störung der Darmfunction zu bemerken war. Ungefähr 8 Tage nach Beginn der Entzündung incidirte der Arzt den jetzt kleinfaustgrossen Tumor in Narkose. Der Eiter war von üblem, aber nicht kothigem Geruch. Am 4. Juni erst, 18 Tage nach der Incision, gingen deutliche Kothmassen durch die Wunde ab. Seitdem fliesst beständig Darminhalt aus, der manchmal schon 1/4 Stunde nach eingenommener Nahrung erscheint. Eine Aenderung im Verhalten des Stuhlgangs gegen früher ist von der Patientin nicht bemerkt worden. Sonst war Patientin meist gesund. In der Familie besteht Auszehrung.

Status am 9. Juli 1888. Kräftig gebaute, gut ernährte Frau. In der rechten Regio iliaca, gerade der Schenkelfalte entsprechend, eine 6 Cm. lange, an der breitesten Stelle 2—3 Cm. breite wunde Fläche. Die letztere Stelle wird eingenommen durch eine aus der Tiefe hervorragende, polypenähnliche, rothe Masse, die ringsum von einer Furche umgeben ist. Die Furche ist mit gallig gefärbten Massen von zum Theil schleimiger, zum Theil krümeliger Consistenz ausgefüllt. Die rothe Masse selbst, die von Haselnussgrösse ist, ist feucht-glänzend; wischt man die

dünne Flüssigkeitsschicht ab, so erscheint eine mehr trübe, sammtartige Oberfläche. Die Consistenz dieser vorspringenden Masse ist weich; bei leichtem Druck auf dieselbe fühlt man in der Tiefe einen härteren Widerstand. Bei längerem Beobachten sieht man, wie die matte Oberfläche wieder feucht und glänzend wird; auch macht die rothe Masse hin und wieder kleine wurmförmige Bewegungen. In der Umgebung der eben beschriebenen Partie ist die Haut macerirt und geröthet. Das Lig. Poup. scheint oberhalb der fistulösen Partie zu verlaufen. Das Abdomen ergiebt für die Inspection sonst nichts Besonderes. Auch die Palpation ergiebt normale Verhältnisse; nirgends Schmerzhaftigkeit. Die Milzdämpfung 8½ Cm. breit, 8 Cm. lang. Herz und Lungen gesund. Puls 68, von guter Beschaffenheit. Urin klar, sauer, ohne Albumen.

Operation am 20. Juli 1888. Vorbereitung und Antisepsis wie üblich. Incision, parallel mit dem Lig. Poup., umgreift die Fistelöffnung, und ist 12 Cm. lang. Die Oeffnung wird mit Gazestückchen bedeckt und man präparirt gegen den Cruralring zu den Fistelkanal. Der Cruralring wird mit dem Messer erweitert und man sucht den Darm herauszuziehen; dabei reisst am vorderen Theil der fistulöse Kanal ein, der Darm folgte aber bald nachher und man konnte das Ganze herausziehen und gut isoliren, bevor etwas von Koth gesehen wurde. Die Wunde wurde dann gründlich gereinigt und zur Darmresection geschritten. Keilexcision des perforirten Theils, Anlegung einer ersten Reihe Knopfnähte durch die ganze Darmwand, dann fortlaufende Serosanaht, das Ganze unter manueller Compression der Darmenden. Nach Desinfection der Nahtstelle wird der Darm reponirt, die Bauchwunde genau geschlossen durch eine Reihe versenkter Nähte, die Hautwunde drainirt und ebenfalls geschlossen. Verband.

Wundverlauf. Am 21. Juli 1888 werden Drainröhre und tiefe Nähte entfernt. Wunde sieht schön aus. Kein Opium. Alle 2 Stunden einen Esslöffel Kraftbrühe. Winde schon in der Nacht. Keine Schmerzen, kein Erbrechen.

22. Juli. Entfernung der fortlaufenden Naht. Prima. Collodiumstreifen. Innerlich Thee mit Cognac und Kraftbrühe mit Pepton. Winde. Befinden gut.

23. Juli. Diät dieselbe, nur etwas vermehrt.

25. Juli. Patientin erhält gehacktes Kalbfleisch, gekocht.

26. Juli. Stuhlgang nach Klysma.

2. August. Patientin steht auf.

5. August. Patientin hat spontan reichlichen Stuhlgang.

6. August. Patientin wird entlassen.

Pathologisch-anatomischer Befund: Bei genauer Inspection des Präparats fand man, dass man es, wie angenommen war (s. klinische Besprechung von Herrn Prof. Kocher), mit einer perforirten Littré'schen Hernie zu thun hatte. Die Schnürfurche war noch ganz deutlich sichtbar; die Einschnürung war ganz an der Peripherie des Darmes, und an der grössten Convexität, wo die Ernährung die schlechteste ist, war die Perforation eingetreten. Dabei war das Darmlumen genügend, um den kleinen Finger passiren zu lassen. Das zuführende Darmende war etwas weiter

als das abführende; von dem zuführenden Stück ging, wie die Zeichnung (Fig. 7) ergiebt, der Prolaps der Mucosa aus.

Entlassungsstatus vom 6. August 1888. In der rechten Leistengegend eine 8 Cm. lange lineäre, nicht empfindliche Narbe. Abdomen weich, nirgends druckempfindlich. Allgemeinbefinden gut.

Späteres Resultat. Patientin theilt unter dem 15. Juni 1889 mit, dass sie sehr gesund sei, keinen Bruch mehr habe und Feldarbeit verrichten könne.

Die klinische Besprechung dieses Falles von Herrn Prof. Kocher am 18. Juli 1888 weist auf folgende Punkte hin:

1. Die Reaction der aus der Fistel fliessenden Flüssigkeit ist alkalisch; also ist es eine Darmfistel. Darminhalt mikroskopisch nachgewiesen. Ausserdem Gallenbestandtheile.

2. Besteht Stuhlgang auf natürlichem Wege; also ist es eine Kothfistel.

3. Die Anamnese ergiebt, dass Patientin früher eine Hernie hatte. Es ist also die Auffassung zulässig, dass eine Hernia Littr. bestand, diese sich einklemmte, zu Gangrän, Adhäsivperitonitis, Abscedirung und Fistel führte.

Schwer verständlich ist alsdann, wie — laut Anamnese — der Arzt am 7. Mai tympanitischen Schall auf der Geschwulst finden konnte. Eine Perforation kann nach 24 Stunden noch nicht dagewesen sein, obgleich vielleicht auf der Höhe der Convexität wegen schlechter Ernährung an diese Möglichkeit gedacht werden kann.

Folgende Auffassung würde dem tympanitischen Schall und dem Gargouillement, welche der Arzt am 7. Mai constatirte, entsprechen: man könnte annehmen, dass eine Darmschlinge (Fig. 5 *D*) eingeklemmt gewesen ist, die vielleicht schon von früher im Bruchring fixirt war durch Adhäsionen, und dass bei der Reposition die Darmschlinge zum Theil hineingeschlüpft ist, während der adhärente Theil der convexen Darmwand eingeklemmt blieb und die weiteren Veränderungen veranlasste.

Fig. 5.

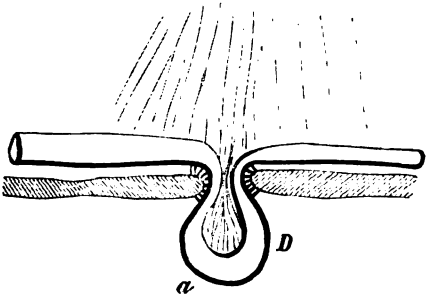

Fig. 6.

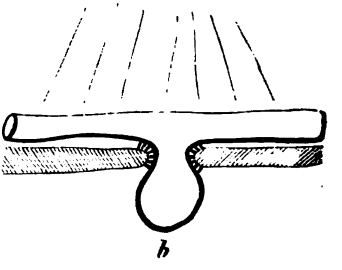

4. Es kann hier nicht die Rede von vollständigem Verschluss des unteren Endes sein, da Patientin regulären Stuhlgang hat.

5. Der Schleimhautprolaps, der bei der leicht verschieblichen Schleimhaut leicht zu Stande kommt, bietet die Verhältnisse der Zeichnung (Fig. 7).

Fig. 7.

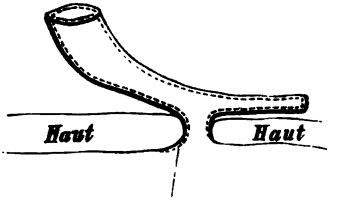

Prolaps der Mucosa

Der mit Schleimhaut ausgekleidete Kanal, der von der Haut in das Darmlumen führt, könnte dem angenommenen Divertikel entsprechen, widerspricht aber auch nicht der Annahme einer Darmwandhernie.

26. (29.) Magdal. Linder, aus Steffisburg, 77 Jahre alt.

Anamnese vom 11. August 1888. Patientin hat ihren Bruch schon sehr lange. Seit 6 Tagen muss sie Alles erbrechen; infolge dessen sei der Bruch so gross geworden. Stuhlgang will sie seit 8 Tagen nicht mehr gehabt haben und seit 3 Tagen behauptet sie, nicht mehr urinirt zu haben. Während der ganzen Zeit hatte sie heftige Kolikschmerzen. Das Abdomen ist seit Beginn ihrer jetzigen Erkrankung so aufgetrieben. Ueber die Art des Erbrochenen vermag Patientin keine Auskunft zu geben.

Status am 11. August 1888. Patientin macht einen leidenden Eindruck und klagt über Schmerzen in der linken Leistengegend. Daselbst zeigt sich eine Anschwellung, die im äusseren Drittel des Lig. Poup. anfängt und spindelförmig nach unten innen im Mons vener. sich verliert; die Geschwulst ist gänseeigross. Haut über derselben geröthet, gespannt, ödematös. Consistenz hart-elastisch; Druck schmerzhaft. Die stark gespannte Geschwulst setzt sich in der Gegend des Cruralkanals unter das Lig. Poup. fort in einen dünnen schmerzhaften Stiel. Leib weich, etwas aufgetrieben, auf Druck schmerzhaft. Kein Ascites. Puls 80, von guter Beschaffenheit. Art. rad. geschlängelt. Herz und Lungen normal. Urin frei von Eiweiss. Temperatur 37,0.

Operation am 11. August 1888. Schnitt parallel mit dem Lig. Poup. Der Darm blau gefärbt, gangränös. Erweiterung der Bruchpforte und Hervorziehen des Darms. Resection von 20 Cm. Darm. Beiderseits manuelle Compression. Trotz dieser ausgedehnten Resection und obwohl der Darm nach dem Herausziehen schön aussah, nimmt er bald am oberen Ende eine auffallend starke, dunkle Färbung an. Die Darmwand wird ganz blau und infiltrirt sich stark mit Blut, so dass die Naht äusserst schwierig und unsicher wird. Knopfnaht durch die ganze Dicke der Darmwand und dann fortlaufende Serosanaht, Reposition des Darms trotz starken Débridements sehr schwierig; der Bruchsack zerriss immer, so dass man lange im Zweifel war, ob man die Reposition wirklich in die Peritonealhöhle gemacht hatte. Naht, Drainage, Verband.

Tod am folgenden Tage.

Sectionsbericht. In der linken Leiste eine frisch vernähte Operationswunde. Abdomen stark aufgetrieben, Bauchdecken aber schlaff. Magen ausserordentlich gross. An der Serosa nichts Besonderes. Das grosse Netz bedeckt die Darmschlingen. Das untere Ende ist an der vorderen Bauchwand, in der linken Leistengegend adhärent. Colon transvers. sehr eng. Serosa ohne Veränderung. Dünndarmschlingen etwas aufgetrieben; die Serosa der unteren mässig injicirt, nach dem Abstreifen glatt und glänzend. Im Becken etwas blutige, leicht trübe Flüssigkeit. Der untere Theil des grossen Netzes und ein Theil der Darmschlingen liegt in einer Tasche vor dem Peritoneum, die sich in der linken Fossa iliaca findet. In diese Tasche führt eine grosse Oeffnung, die durch einen Strang in zwei Hälften getheilt ist; durch die untere Hälfte dringen Darmschlingen und Netz ein; daneben lassen sich leicht 3 Finger vorschieben; die obere Hälfte ist ebenfalls für 3 Finger durchgängig. Es wird durch die Darmschlingen das Peritoneum so vorgewölbt, dass ein etwa faustgrosser Tumor entsteht. Die Tasche wird gespalten, die Darmschlingen hervorgezogen; beim Herausziehen und Lösen der Verklebungen im Grunde der Tasche fliesst etwas fäcale Flüssigkeit aus an einer Stelle, wo Darmnähte sich finden. Eine der Schlingen hat dunkelrothes Aussehen, ist mit Fibrin von schiefriger Farbe bedeckt. Die dunkelrothe Verfärbung der Schlinge beginnt an der Naht, die den Darm ringförmig umgiebt, findet sich am Darm in einer Länge von 15 Cm. und schneidet nach der anderen Seite scharf ab. Auf der Innenfläche ist, diesem Darmabschnitt entsprechend, die Schleimhaut stark geschwellt, schiefrig verfärbt; die Verfärbung schneidet nach oben hin ziemlich scharf ab, nach unten findet sie sich noch in Form von unregelmässig gestalteten Flecken jenseits der Naht, die nach innen durch einen Schleimhautwulst markirt wird. Inmitten der schiefrig verfärbten Schleimhaut finden sich zwei kleine, 15 und 7 Mm. im Durchmesser haltende, scharf umschriebene, grauweisse Flecken (Nekrose). Die Serosa, diesen Stellen entsprechend, zeigt die stärkste Fibrinauflagerung. Die Schnittfläche des beschriebenen Darmstücks zeigt blutige Infiltration; oberhalb ist der Umfang des Darms 9, unterhalb 5 1/2 Cm. In den Pleurahöhlen 100 und 200 Ccm. blutiger Flüssigkeit.

Herz sehr gross.

Milz sehr klein.

Im Magen eine mässige Menge graubraunen Inhalts.

Leber sehr klein.

Die oben erwähnte Tasche steht durch eine Oeffnung, die für 3 Finger durchgängig ist und sich unterhalb des Lig. Poup. befindet, mit der Operationswunde in Verbindung. Am Rande der Oeffnung ist das grosse Netz adhärent; die Adhärenzen leicht zu lösen; die Wunde von gutem Aussehen.

27. (30.) Anna Blaser-Nyderhäuser, aus Trubschachen in Riggisberg, 47 Jahre alt.

Anamnese vom 13. October 1888. Seit 1 1/2 Jahren leidet Patientin an einer linken Cruralhernie; dieselbe soll schon öfters schmerzhaft gewesen sein, aber keine Einklemmungserscheinungen dargeboten haben. Am 5. October bekam Patientin ohne angebbare Ursache heftige Schmerzen

in ihrer Hernie. Von da an besteht Erbrechen, Leibweh; kein Stuhlgang, keine Winde. Ein am 8. October consultirter Arzt macht Taxisversuche; der Tumor wird theilweise reponirt. Danach Klystier und Stuhlabgang. Die Symptome lassen nach. Am 10. October treten die Schmerzen von Neuem auf; ebenso Erbrechen, das bis gestern dauerte und sehr übel gerochen hat.

Status am 13. October 1888. Patientin sieht noch gut aus; der Puls ist zwar leicht unterdrückbar, aber von gutem Umfang, frequent, regelmässig. Abdomen ziemlich stark aufgetrieben, namentlich unterhalb des Nabels; nicht wesentlich druckempfindlich. Wenn Patientin einen Kolikanfall bekommt, zeichnen sich die Därme sehr deutlich ab. In der Oberbauchgegend bis zum Nabel gewöhnlicher, laut-tympanitischer Schall; von da abwärts bis zur Symphyse wird der Schall gedämpfter mit deutlich metallischem Beiklang. Noch deutlicher ist die Dämpfung in der verlängerten linken Mammillarlinie und von da seitwärts. Auch in der rechten Seite ist in gleicher Ausdehnung, von der verlängerten Mammillarlinie seitwärts, Dämpfung vorhanden. Dieselbe verschwindet rechts bei linksseitiger Seitenlage, um links aufzutreten in der verlängerten Parasternallinie. Bei rechter Seitenlage wird der Ton in der linken Seitengegend tympanitisch, über dem ganzen linken Lig. Poup. mit metallischem Beiklang, und die Dämpfung von rechts herauf geht fast bis zur verticalen Nabellinie. In der linken Leiste, von der Mitte des Lig. Poup. nach ein- und abwärts, in der Ausdehnung eines Handtellers eine diffuse Röthung mit verschwommenen Rändern und einer starken, flachen Anschwellung, welche bei Berührung und Druck empfindlich ist.

Operation am 13. October 1888. Vorbereitung und Antisepsis wie üblich. Schnitt parallel mit dem Lig. Poup. Aus dem perihernialen Zellgewebe quillt schon schmutzig-graue, faulriechende Flüssigkeit heraus. Bei Eröffnung des Bruchsackes findet man denselben mit Jauche gefüllt. Von der Darmserosa ist nichts zu sehen; gegen die Bruchpforte ein Stück intacter Mucosa, am Mesenterium hängend und rechts und links die Andeutung der Darmlumina. Der Bruchsack, der auch brandig geworden, lässt sich noch in Fetzen hervorziehen; er wird nach Reinigung der Höhle abgetragen. Irrigation der Wundfläche mit Chlorzinklösung 2,5 pro mille. An der Innenfläche des Oberschenkels wird eine Gegenöffnung gemacht, da bis dorthin Senkungen der Jauche vorhanden sind. Der Darm wird vorsichtig herausgezogen; das Lumen des oberen Stückes findet sich im Bruchkanal, so dass man nicht mit Sicherheit bestimmen kann, ob Inhalt in die Bauchhöhle bereits abgeflossen ist. Der Darm reisst in der Nähe der Einklemmung leicht ein. Da man keine Zeichen von Peritonitis auf dem herausgezogenen Darm sieht, wird von einer weiteren Eröffnung der Bauchhöhle abgesehen, und da man nicht antiseptisch operiren kann, wird die Resection und Naht verschoben. Da eine Sonde in keines der beiden Lumina eingeführt werden kann, wird die Bruchpforte (ausserhalb des Sackes) debridirt. Alsdann lässt sich Nélaton Nr. 13 einführen; es fliesst Darminhalt heraus, gelb und dünnflüssig. Anheftung des Bruchsackrestes und des Darms an die Haut; dann Isolirung des Darms ringsum mit Jodoformgaze. Darüber warme Borwassercompressen.

Wundverlauf. Nach der Operation Klysma mit schwarzem Kaffee und Kraftbrühe. 2stündlich ins periphere Ende 60,0 physiologische (7 pro mille) Kochsalzlösung. Wenig Brechneigung.

14. October. Patientin hat keine Schmerzen, Bauch weich. Per os Thee und Kraftbrühe esslöffelweise. Temperatur 37,5 und 38,4, Puls 100 und 116. Nährklystier und Salzwasserklystier in das untere Darmende abwechselnd alle 2 Stunden. Abends 8 Uhr Kraftbrühe eine ganze Tasse per os. Bauch weich. Abends 10 Uhr Temp. 38,7, Puls 120.

15. October. Morgens 5 Uhr Temp. 39,2, Puls 128; 6 Uhr Reinigung des Darmkatheters und Eingiessung von 30,0 physiologischer Kochsalzlösung; 9 Uhr Temp. 38,6, Puls sehr frequent und filiform.

10 Uhr 2. Operation. Nach Reinigung der mit jauchigen Massen bedeckten Wunde wird der Darm herausgezogen und als letzter Versuch resecirt. Die Bauchhöhle scheint intact. 1. Nahtreihe fortlaufend nach Lembert; ebenso die 2. Reihe (die ganze Resection und Naht dauert kaum 15 Minuten). Reinigung der Wunde, Drainage und Tamponade mit Thymolgaze. Während der Darmnaht intravenöse Kochsalztransfusion von circa 2 Litern mit gutem Erfolg für den Puls. Leichte Aethernarkose.

Nach der Operation ist der Allgemeinzustand besser als vorher. Halbstündlich Kraftbrühe per os. Klysma von Kaffee. Mittags 1½ Uhr Collaps; Puls filiform. Kochsalztransfusion bewirkt wieder Besserung. Marsala, Cognac, Thee. Abends stirbt Patientin während einer dritten Transfusion.

Sectionsbericht. In der linken Leistengegend eine grosse Wunde mit jauchig infiltrirten Wundflächen. Im Abdomen circa 100 Ccm. einer braunrothen, trüben Flüssigkeit. Magen und Därme aufgetrieben. Serosa der Darmschlingen stark injicirt, mit dünner Schicht trüber Flüssigkeit bedeckt, nach deren Abstreifen nur an wenigen Stellen leichter Fibrinbelag sichtbar wird. Etwa ¾ Meter über der Klappe findet sich eine ringförmige Darmnaht, in deren Nähe der Fibrinbelag reichlicher ist. Der Bruchpforte entsprechend ist die Serosa trichterförmig nach aussen gezogen; eine Sonde dringt ohne Widerstand in die äussere Wunde vor. Auf der Magenschleimhaut zahlreiche hämorrhagische Erosionen.

Im Darm oberhalb der Nahtstelle viel dünner hellbrauner Inhalt; bis zur Nahtstelle ist die Weite eine ziemlich bedeutende, von da an normal. An der Nahtstelle lässt sich ein Zeigefinger bequem durchführen; die Naht hält gut, lässt Wasser auch unter ziemlich hohem Druck nicht durch. Die Schlinge, an der sich die Naht befindet, hat eine dunkelrothe Schleimhaut; an der Nahtstelle innen ein Schleimhautwulst. Im Cöcum zahlreiche kleine Blutungen in der Schleimhaut.

28. (31.) Marie Moser-Grunewald, aus Bern, 62 Jahre alt.

Anamnese vom 19. September 1888. Die Hernie besteht seit 3 Jahren. Bruchband wurde nicht getragen. Bis zum 16. September hatte Patientin keine Beschwerden von ihrem Bruch. Am 16. September nach reichlichem Genuss von Zwetschgen bekommt Patientin Bauchschmerzen und merkt, dass der Bruch eingeklemmt sei. Am 17. September Abends macht ein herbeigerufener Arzt erfolglose Repositionsversuche, verordnet Ricinusöl und Kataplasmen. Am 18. September muss Patientin

Alles erbrechen, sie nimmt noch Ricinusöl; seit 18. September starker Meteorismus. Am Abend des 18. September macht ein anderer Arzt nochmals erfolglose Taxisversuche. Da heute keine Besserung eingetreten, sucht Patientin das Spital auf. Letzter Stuhlgang am 17. September Morgens.

Status am 19. September 1888. Alte, abgemagerte Frau; Augen eingefallen. Arthritis deform. an mehreren Gelenken. Starke Skoliose der Brustwirbelsäule. Herz und Lungen ohne Besonderheiten.

Abdomen stark aufgetrieben, gespannt, auf Druck empfindlich. Genauere Palpation wegen der Spannung unmöglich. Untere Lebergrenze 1 Finger breit oberhalb des Rippenbogens. Seitengegenden nicht gedämpft.

In der linken Leistengegend eine eigrosse, weich-elastische, deutlich fluctuirende, unterhalb des Lig. Poup. liegende Geschwulst, die sich nach oben in einen Stiel fortsetzt. Sie ist auf Druck stark empfindlich. Die bedeckende Haut geröthet. Gegenwärtig wiederholtes fäculentes Erbrechen.

Operation am 19. September 1888. Antisepsis wie üblich. Narkose. Schnitt parallel dem Lig. Poup. und Freilegung der Geschwulst. Eröffnung des dicken, dunkelgefärbten Bruchsacks, in dem sich viel röthlich-braune, sehr übelriechende Flüssigkeit findet. Desinfection mit Sublimat. In der Tiefe eine kleine, schwarzgefärbte Dünndarmschlinge. Débridement der Bruchpforte. Beim Hervorziehen des Darms reisst derselbe an der Einklemmungsstelle. Evidente Strangulation des Darms. Das untere Darmende kaum kleinfingerdick; das obere viel weiter, dunkelblau gefärbt, mit zahlreichen Hämorrhagien. 28 Cm. müssen resecirt werden, bis man zu normal aussehendem Darm kommt; vom abführenden Stück nur 2 Cm.

Wundbehandlung. Darm vollkommen atonisch; keine Spur einer Contraction. Resection keilförmig. Behufs besserer Vereinigung wird in das abführende Stück eine Längsincision gemacht. Zuerst eine Reihe Knopfnähte durch die ganze Dicke der Darmwand, darauf fortlaufende Naht nach Lembert. Darmwand sehr dünn. Reposition des genähten Darms. Radicaloperation der Hernie. Drainage der Hautwunde; fortlaufende Naht.

Wundverlauf am 19. September. Mässige Auftreibung des Abdomen. Kein Erbrechen. Temp. 37,6. Innerlich etwas Kraftbrühe und Thee.

20. September. Nachts Erbrechen. Stärkere Auftreibung des Abdomen. Bei Magenspülung werden viele Fäcalmassen heraufbefördert. Nährklystiere.

21. September. Starker Meteorismus. An den sichtbaren (durch die Bauchdecken) Darmschlingen keine Bewegung zu sehen. Magenspülung. Temp. 36,6 und 37,8.

22. September. Status idem. Operationswunde per primam geheilt. Kein Erbrechen. Temp. 37,0 und 38,4.

23. September. Starker Meteorismus. Keine Winde. Puls klein. Temp. 37,8.

24. September. Fäcalerbrechen. Puls klein. Man schreitet zur Anlegung eines Anus praeternatur. Während der Operation stirbt Patientin.

Sectionsbericht. In der linken Inguinalgegend Operationswunde, die schön verklebt ist. Oberhalb des Lig. Poup. eine zweite, deren Ränder zum Theil klaffen. In der Tiefe der Wunde ist eine Darmschlinge sichtbar. Im Abdomen kein Erguss. Serosa der stark aufgeblähten Därme mit feinen Fibrinfäden bedeckt. Die an der Wunde liegende Darmschlinge hat dunkelblaurothes Aussehen; in der Mitte der Schlinge ringförmige Darmnaht, in deren Umgebung die Fibrinauflagerung stärker ist. Beim Lösen des Mesenteriumstumpfes kommen 3—4 Tropfen graugelben, dicklichen Eiters zum Vorschein. Im Darm viel galliger Inhalt.

Der Darm ist oberhalb der Resectionsstelle weiter als unterhalb. An der Nahtstelle ist der kleine Finger durchzuführen.

An Stelle der Naht ein 3 Mm. hoher Schleimhautwulst.

Lungen ödematös; im linken Unterlappen eine kleine lobuläre Hepatisation. Sonst nichts Bemerkenswerthes.

29. (32.) Joh. Nydegger, aus Rueschegg, 47 Jahre alt.

Sectionsbericht vom 9. Februar 1889. Ueber dem linken Lig. Poup. eine Operationswunde in Form eines Dreiecks, mit der Basis über dem Ligamentum, mit der Spitze gegen den Nabel hin; die Spitze liegt 4 Cm. nach unten und aussen vom Nabel. Der Grund ist bedeckt mit Kothmassen. Die Dünndärme sind unter sich und mit dem grossen Netz verklebt; Serosa bedeckt mit grünlichem Eiter. Das parietale Blatt des Peritoneum zeigt den gleichen Belag. Die Serosa erscheint nach Abstreifen des Eiters trübe und glanzlos; einzig die Serosa des Magens ist frei von Belag und hat ein ziemlich normales Aussehen. Zwischen der Unterfläche der Leber und dem Colon hat sich eine ziemlich grosse Menge von Eiter angesammelt. Die Wundränder sind mit der darunterliegenden Serosa des S Romanum und den Dünndarmschlingen verwachsen. Zwischen den verwachsenen Dünndarmschlingen finden sich Abscesse. Im kleinen Becken ist ein Convolut verwachsener Dünndarmschlingen, das mit der Beckenserosa durch zahlreiche feste Adhäsionen verbunden ist, in denen zahlreiche Abscesse gelegen sind. Beim Lösen dieser Adhäsionen reisst der Darm an verschiedenen Stellen ein. Im Dünndarm wenig Inhalt. Mucosa hyperämisch, an einzelnen Stellen schieferig verfärbt. 2,1 Met. über der Valvula ileocoec. ist eine Darmnaht angelegt. Sonst nichts Bemerkenswerthes.

30. (33.) Johann Schober, aus Wattenwyl, 64 Jahre alt.

Anamnese vom 15. April 1889. Patient hat seine Hernie schon längere Zeit; dieselbe hat ihm nie Beschwerden gemacht. Am 12. April 1889 bekam er auf dem Wege zur Arbeit plötzlich Leibweh und Erbrechen. Seitdem muss er fast Alles erbrechen, hatte keinen Stuhlgang und keine Winde mehr. Am 15. April wird ein Arzt zugezogen, der noch kurze, erfolglose Repositionsversuche macht und den Patient dann ins Spital schickt.

Status am 15. April 1889. Gut genährter Mann. Fäcaler Geruch aus dem Munde. Abdomen ist gleichmässig aufgetrieben. In der linken Cruralgegend eine flache Erhebung von 6 Cm. Länge und 4—5 Cm. Breite; Haut darüber geröthet, ödematös. Die Geschwulst, die bei der Palpation schmerzhaft ist, ist stark gespannt, von prall-elastischer Consistenz. Nach

oben setzt sie sich unter das Lig. Poup. fort. Der Leistenkanal der linken Seite ist frei.

Auf der Geschwulst vollkommen gedämpfter Schall. Die abhängigen Theile des Abdomen ergeben ebenfalls gedämpften Percussionsschall. Links biegt die Dämpfungsgrenze 3 Finger breit über der Spina il. sup. anter. im Bogen nach innen und geht, leicht convex nach unten verlaufend, gegen die Mitte des Lig. Poup. Die Dämpfung der seitlichen Partien ändert sich beim Lagewechsel.

Operation am 15. April 1889. Antisepsis laut Formular von 1888. Narkose nur mit Morph. 0,02.

Schnitt parallel dem Lig. Poup. Haut und Unterhaut stark ödematös. Im Bruchsack wenig Flüssigkeit, ein Stück Netz, vollkommen grau verfärbt, und eine kleine schwarzbraune Darmhernie; beim leichtesten Druck platzt dieselbe. Die Darmöffnung und das Netz werden mit Schiebern gefasst und nach Spülung mit Sublimat 1 pro mille und Erweiterung der Bruchpforte mit dem Herniotom sorgfältig herausgezogen. Die eingeklemmte Darmpartie reicht kaum bis zum Mesenterium, so dass man es fast mit einer Littré'schen Hernie zu thun hat. Auf dem herausgezogenen Darm ab und zu leicht entfernbare Fibrinflocken. Aus der Bruchpforte entleert sich nur wenig Serum.

Die untere Darmschlinge sieht gut aus; das zuführende Stück ist stark erweitert, dunkelblau gefärbt und zeigt keine Contraction mehr, so dass man die herausgezogene Schlinge nur mit Druck entleeren kann. Die dunkle Färbung des zuführenden Astes nimmt noch zu nach kurzer Zeit. Circa 50 Cm. Darm zeigen diese schlechte Beschaffenheit, so dass man nach Resection von 30 Cm. sich mit der Anlegung des Anus praeternat. begnügen muss. In den oberen und unteren Darm werden dicke Drains eingelegt.

II. Operationsbericht vom 17. April 1889.

Keine Narkose, da Patient sehr schwach ist. Irrigation der Wundgegend mit Sublimat 1 pro mille; die Darmenden werden, mit Gaze sorgfältig geschützt, hervorgezogen. Das obere Darmstück sieht gut aus und zeigt Contractionen; trotzdem ist es nöthig, noch 60 Cm., also im Ganzen 90 Cm. Darm zu reseciren. Verschluss der Darmenden mit den langen Schiebern; bevor dieselben abgenommen werden, werden 4 Fixationsnähte angelegt; dann Knopfnaht durch die ganze Dicke der Darmwand, excl. der Mucosa; die Nadel kommt am Querschnitt wieder heraus. Darauf fortlaufende Serosanaht. Aus der Bauchhöhle entleert sich nach der Reposition des Darms trübe Flüssigkeit.

Tamponade der Wunde mit Jodoformgaze. Verband mit Sublimatgaze und Waldwollekissen.

Wundverlauf. Am 16. April befindet sich Patient nicht schlecht. Das obere Darmende wird ausgespült; in das untere werden abwechselnd Nähr- und Salzwasserklystiere injicirt. Aus dem oberen Ende wird ein Schlauch permanent in eine Flasche mit Carbol geleitet.

17. April. Resection der beiden Darmenden (s. Operationsbericht II).

18. April. Patient befindet sich wohl. Winde. Kein Erbrechen.

19. April. Tamponade der Inguinalwunde mit Jodoformgaze. Ernährung mit Thee, Fleischbrühe, Marsala und Nährklystiere.

20. April. Abtragung der nekrotischen Bruchsackfetzen. Jodirung der Wunde.

21. April. 3maliger Verbandwechsel. Patient befindet sich wohl.

22. April. Patient hat in letzter Nacht delirirt. Stark diarrhoischer Stuhlgang sehr häufig. Die Jodoformgaze wird durch Thymolgaze ersetzt.

23. April. Patient sieht verfallen aus. Leibschmerzen. Abdomen etwas aufgetrieben. Durchfälle.

24. April. Heute sind 25 Kirschkerne im Stuhlgang gefunden worden. Leibschmerzen. Die Durchfälle dauern fort.

25. April. Letzte Nacht hat Patient wieder stark delirirt. Er sieht sehr verfallen aus. Temp. 38,0. Die Inguinalwunde wird nach oben erweitert. Die Darmnaht, die schön aussieht, geht beim Hervorziehen eine Spur auseinander. Das Stück wird sofort übernäht. Aus der Bauchhöhle fliesst trübe Flüssigkeit in reichlicher Menge aus. Der Darm wird aussen angeheftet und Jodoformgaze darüber gelegt. Darauf Umschläge mit warmem Salicylwasser (1 pro mille). Später Kothbrechen.

26. April. Patient ist sehr elend. Profuse Entleerungen. Temp. 36,3. Beim Revidiren des Darms strömt am inneren Wundwinkel aus der Bauchhöhle eine grosse Menge trüber, braungelber Flüssigkeit aus, die übel riecht, aber keine Speisepartikelchen (mikroskopisch) enthält. Ein langes Kautschukdrain wird in die Bauchhöhle eingeführt, das die Drainage nach einer tiefer stehenden Flasche gut besorgt.

27. April. Abdomen ist zwar bedeutend kleiner geworden. Kein Erbrechen mehr. Nachmittags stirbt Patient im Collaps.

Sectionsbericht vom 29. April 1889. In der linken Leistengegend eine Schnittwunde von 10 Cm. Länge mit klaffenden Rändern. Eine etwas schieferig verfärbte Darmschlinge liegt vor, in deren Mitte eine Querfurche verläuft; Serosa trocken, mit gelblichem Belag, zum Theil Jodoform, zum Theil Fibrin. Neben der Darmschlinge gelangt der Finger nach unten in den Oberschenkel zu einer 4 Cm. langen Wunde, deren Ränder mit fäcal aussehendem Belag bedeckt sind; nach oben lässt sich der Finger in die Bauchhöhle nicht vorschieben. Bei Eröffnung der Bauchhöhle sieht man in der linken Hälfte und in der Mitte die Därme vom Netz bedeckt. Die Dünndärme durch Fibrin verklebt; die Verklebung wird fester nach der linken Leiste hin; beim Versuch, sie loszulösen, eröffnet sich im Becken links ein Abscess mit grünlichem Eiter. Der Abscess wird nach vorn von der Hinterfläche der Harnblase gebildet, nach der Seite und nach hinten von Dünndarmschlingen, von denen eine in die Wunde eingezogen ist. Die Bauchdecke wird nach der Operationswunde hin durchgeschnitten. Die Verklebung der Därme ist fest; beim Versuch, die Dünndarmschlinge loszulösen, zeigt sich gerade an ihrer Unterfläche galliger Belag.

Lungen an der Spitze adhärent. An den Aortaklappen starke Verkalkungen; ebenso in der Aorta. Nieren und Nebennieren ohne Besonderheiten.

Dünndarm erscheint kurz. Unterhalb der fraglichen Schlinge ist die Mucosa ödematös. Nach oben zu kommt eine scharf gegen die unteren Theile abgeschnittene Partie, wo die Schleimhaut stark schieferig verfärbt

ist; noch im verfärbten Theil, an der Grenze findet sich die oben erwähnte Einschnürung, welche einer vollständigen Quernaht entspricht, deren Ränder sehr schön vereinigt sind; nur am Mesenterialansatz eine kleine defecte Stelle. An der unteren Fläche des Zwerchfells links sind noch ausgedehnte Fibrinmassen, sowie rechts in der Gegend des Lig. suspens. Leber ohne Besonderheiten. Rest des Darms normal.

Fälle von Darmgangrän, die mit Anus praeternaturalis behandelt worden sind.

I. Kathr. Brügger-Balsiger, 42 Jahre alt.

Anamnese vom 3. Februar 1873. Patientin erkrankte am 25. Jan. mit Erbrechen und Bauchschmerzen, mit Auftreibung des Abdomens. Gleichzeitig wurde ein rechtsseitiger Leistenbruch, der schon seit Jahren besteht und immer reponibel war, irreponibel und schmerzhaft. Das Erbrechen hat seitdem angedauert. Stuhlgang hatte Patientin seither nur 1 mal. Der gestern Abend gerufene Arzt schickte Patientin sofort hierher.

Status am 3. Februar 1873. Patientin ist eingefallen, stark abgemagert. Respiration ruhig, Puls filiform. Abdomen stark aufgetrieben. Zeichnung der Därme. Seitengegenden gedämpft. In der rechten Leiste eine mässige Anschwellung mit Röthung der Haut und Oedem. Schmerz bei Druck. In der Gegend des Schenkelrings eine tiefe fluctuirende Geschwulst, während der obere Theil der Geschwulst als diffuse harte Infiltration sich nach dem oberen Theil des Labium hinzieht. Im Bereich der Fluctuation metallischer Percussionsschall. Temp. 38,0.

Operation am 3. Februar 1873. Localanästhesie. Incision in infiltrirtes Gewebe. Nach Eröffnung des Bruchsacks fliesst eine geringe Menge Koth mit Exsudat ab. Bruchsack und Darm schmutzig-graugrün, zerreisslich. In das zuführende Ende wird ein Katheter eingeführt, durch den sich grosse Massen von dünnflüssigem Koth entleerten. Das Abdomen wurde sogleich weich. Desinfection mit Phenylspiritus. Befestigung des Katheters.

Wundverlauf. Am 3. Februar 1873 Abends Abdomen kleiner. Temp. 38,0. Sehr reichliche Entleerungen aus dem zuführenden Stück.

4. Februar. Temp. 38,8. Abdomen mehr gespannt. Patientin hat seit gestern Morgen keinen Urin gelassen. Durch Katheter wird viel Urin entleert. Wunde sieht gut aus. Darmkatheter functionirt gut.

5. Februar. Oefter Erbrechen in der Nacht. Temp. 37,4. Puls schwach. Ernährende Klystiere.

6. Februar. Ernährung bisher mit Bouillon, Milch, Wein und Nährklystieren. Heute beengte Respiration. Abdomen mässig aufgetrieben.

7. Februar. Ein Versuch, die Patientin vom abführenden Darmstück aus zu ernähren, wird aufgegeben, um nicht die neugebildeten Verklebungen zu zerreissen. Sonst Status und Therapie idem.

8. Februar. Wunde schön granulirend. Abends Collaps. Temp. 36,6 gegen 37,4 Morgens.

9. Februar. Patientin ziemlich wohl. Reichliche Kothentleerung aus dem oberen Darmende.

10. Februar. Status idem.

11. Februar. Schwierigkeit, den ganzen Koth durch den Katheter zu leiten. Röthung und Excoriation der Haut. Schutz der Haut mit gut klebendem Phenylpflaster.

12. Februar. Auf die Dauer misslingt es, die Haut gegen den überfliessenden Koth zu schützen. Keine Spur von Stuhlgang per anum. Patientin etwas somnolent.

Bis zum 21. Februar fortwährende Zunahme der Abmagerung; es gelang trotz grösster Sorgfalt nicht, sie zu ernähren. Urinsecretion in den letzten Tagen ganz gering.

Exitus 1 Uhr Morgens.

Sectionsbericht vom 21. Februar 1873. An Stelle des widernatürlichen Afters mehrere Darmschlingen knäuelförmig verklebt; zwischen denselben kleine Eiterherde. Die Darmfistel im oberen Theil des Jejunum. Alle Gewebe sehr trocken. Unterhautfett geschwunden. Leber atrophisch, hochgradige Abmagerung. Inanition.

2. Elisab. Freiburghaus-Juker, 41 Jahre alt.

Anamnese vom 17. Mai 1873. Patientin leidet seit 15 Jahren an rechtsseitiger Leistenhernie, die durch zahlreiche Geburten immer grösser wurde. Am 15. Mai merkte Patientin, dass die Hernie nicht mehr reponibel war und schmerzhaft wurde, so dass sie Mittags die Arbeit (als Wäscherin) einstellen musste. Am 16. Mai Morgens Erbrechen, das bis heute anhielt, wo Patientin von einem Arzt hierher geschickt wurde. Letzter Stuhlgang am 14. Mai Abends.

Status am 17. Mai 1873. Kräftig gebaute Frau. Abdomen stark aufgetrieben (im letzten Monat der Gravidität). Die Hernie ist eine rechtsseitige Inguinalhernie. Das rechte Hypogastrium leicht druckempfindlich, ebenso die Bruchgeschwulst; deutlicher, sehr schmerzhafter Strang in die Bauchhöhle hineingehend. Geschwulst kleinfaustgross; tympanitischer Schall auf derselben. Haut infiltrirt, geröthet. Puls frequent, noch ziemlich gut.

Operation am 17. Mai 1873. Herniotomie unter Localanästhesie. Gleich nach dem Hautschnitt trat schon fauliger Geruch ein. Im Bruchsack wenig trübe Flüssigkeit und eine stark aufgetriebene, verfärbte Darmschlinge mit gangränösem Geruch. Dieselbe liess sich infolge zu fester Einklemmung nicht hervorziehen. Ein über die Mitte der Schlinge verlaufender, schnürender Netzstrang wurde resecirt und so die vorliegende Schlinge einigermaassen frei gemacht. Gehöriges Débridement der Bruchpforte. Trotzdem war es nicht möglich, den Darm weiter hervorzuziehen. Der Zustand der Darmschlinge war nicht so schlecht, um die Anlegung eines Anus praeternaturalis zu rechtfertigen, und nicht so gut, um sie ohne Gefahr zurückzubringen.

Wundverlauf. Am 17. Mai 1873, gleich nach der Operation, Umschläge mit Phenolwasser (1:40). Patientin befand sich erleichtert. Nachmittags Geburt eines lebenden Kindes (ausser der Operation kann noch längeres schnelles Fahren auf holperigem Wege beschuldigt werden).

11 Uhr Nachts erneuter Meteorismus. Prolaps einer 1 Fuss langen Darmschlinge, die mit Mühe reponirt wurde.

18. Mai. Zunahme der Gangrän der vorliegenden Darmschlinge und

des Meteorismus. Abtragung des Gangränösen. Empfindlichkeit im Epigastrium; Zunahme der Dyspnoe. Kalte Extremitäten, cyanotisches Gesicht. Nachmittags 3½ Uhr Exitus.

Sectionsbericht. In der rechten Leiste eine eiterig belegte Wunde, in die Ileocöcalgegend führend. In der Oeffnung eine schwarzrothe, zum Theil eingetrocknete Darmschlinge. Ihr Mesenterium eiterig belegt; unter dem Belag die Serosa trocken. An der vorliegenden Schlinge ein ungefähr 10 Cm. langes Stück eröffnet; die Hälfte der Darmwand an dieser Stelle entfernt. In der Nähe des Defectes eine rundliche, etwa 1 Cm. grosse Oeffnung im Darm. Zwischen den Darmschlingen quillt eiterige Flüssigkeit hervor. In der Bauchhöhle eiterige Flüssigkeit. Därme verklebt. Ein Strang des grossen Netzes geht nach der Bauchwand hin. In der rechten Fossa iliaca starke Suffusion des subserösen Gewebes. Die blossliegenden Theile des Darms gehören dem unteren Ileum an. An den übrigen Organen nichts Besonderes. Peritonitis.

3. Kathar. Reinle, 47 Jahre alt.

Anamnese vom 16. Mai 1876. Die H. cruralis besteht seit letztem Winter und hat bisher nie Erscheinungen gemacht. Am 11. Mai Vormittags bekam Patientin ohne angebbaren Grund Leibschmerzen, anfallsweise und kolikähnlich; sofort erfolgte auch Uebelkeit und Erbrechen. Die Schmerzen nahmen an Intensität zu; es sollen sich häufig Wülste im Abdomen gezeigt haben, nach deren Verschwinden die Schmerzen nachliessen. Ein am 12. Mai hinzugezogener Arzt verordnete innerliche Mittel und machte erst am 15. Mai Taxisversuche. In der Nacht zum 16. Mai bildete sich die jetzige Phlegmone. Heute Morgen hatte Patientin noch einen Stuhlgang.

Status am 17. Mai 1876. In der rechten Regio inguinalis diffuse Schwellung und Röthung, nach innen auf die rechte Schamlippe übergehend; die Schwellung ist sehr schmerzhaft. Die Anamnese spricht für H. incarc. gangr. mit Perforation. Daher wird sofort zur Operation geschritten. Puls noch ziemlich gut. Mässiger Verfall infolge der Inanition.

Operation am 17. Mai 1876. Nach der Incision zeigt sich der Bruchsack jauchig infiltrirt, graugelb, gangränös; übelriechende Jauche darin; Darmschlinge gangränös, leer, blutet aber noch beim Durchschneiden. Die Innenfläche zeigt grauen diphtheritischen Belag. Die Bruchpforte wird nicht debridirt, um den Darm nicht abzulösen. Ein in den Darm eingeführter Katheter entleert nichts. Die inficirten Gewebe werden mit Chlorzinklösung energisch geätzt. Verband mit Phenylglycerinwatte.

Wundverlauf. Eis aufs Abdomen. Kraftbrühe innerlich wird erbrochen; Nährklystiere werden nicht behalten. Nach 6 Stunden Exitus.

Sectionsbericht vom 18. Mai 1876. In der rechten Leistengegend Wunde von gutem Aussehen; die tieferen Partien missfarbig. Aus der Fossa iliaca dringt dünne, gallig gefärbte, kothig riechende Flüssigkeit, etwa 300 Ccm., hervor. Dünndärme aufgetrieben und injicirt. Die Darmserosa sowie die der Leber, Milz und des Magens mit gelblich-schmierigem Belag bedeckt. Eine dem untersten Ileum angehörige Dünndarmschlinge in der Wunde befestigt. Das zuführende Stück, mässig weit,

zeigt da, wo es an die Bruchpforte herantritt, eine Perforation. Der untere Theil der Schlinge ziemlich eng; der von aussen eingeführte Katheter liegt in ihr. Die Einklemmung betrifft den Darm in der Weise, dass die Einklemmungslinie das Mesenterium nur an schmaler Stelle berührt. Harnblase leer.

4. Daniel Niffenegger, 63 Jahre alt.

Anamnese vom 6. August 1876. Patient hat seit einigen Jahren seine Hernie, die ihm aber nie Beschwerden machte. Am 30. Juli bekam er Morgens während der Arbeit heftige Bauchschmerzen; zugleich wurde der Bruch grösser. Am 2. Tage schwoll der Leib an; es trat Uebelkeit und Erbrechen ein. Das Erbrechen dauerte nicht lange, wiederholte sich aber gestern. Repositionsversuche, die am 2. Tage und noch gestern vorgenommen wurden, verkleinerten den Bruch, führten aber keine Erleichterung herbei.

Status am 6. August 1876. Puls klein, regelmässig, 80. Abdomen stark aufgetrieben; deutliche Darmzeichnung. Percussionsschall überall tympanitisch, oberhalb der Bruchgeschwulst mit metallischem Beiklang. Beiderseits besteht eine haselnussgrosse äussere Leistenhernie, links schwerer reponibel als rechts. Die Hauptgeschwulst in der linken Leiste liegt parallel dem Lig. Poup., unterhalb desselben. Die Haut darüber geröthet, infiltrirt; die Geschwulst eigross, fluctuirend, schmerzhaft, besonders am Bruchring.

Operation am 6. August 1876. In dem mit wenig Bruchwasser angefüllten Bruchsack findet sich ein ziemliches Stück Netz, das unterbunden und abgetragen wird. Es findet sich kein Darm. Nach Débridement der Bruchpforte geht man mit dem Finger ein und findet nur geblähte Därme von normalem Aussehen. Aus der Peritonealhöhle entleert sich reichlich seröse Flüssigkeit. Drainage. Listerverband. Abends ist das Abdomen stärker aufgetrieben. Subjectiv befindet sich Patient wohl.

7. August. In der Nacht Kotherbrechen. Heute Morgen so starker Meteorismus, dass mit einer Pravaz'schen Nadel eine Darmschlinge punctirt wird, wobei sich reichlich Gase entleeren und der Meteorismus abnimmt.

Nachmittags 4 Uhr Anlegung einer Kothfistel in der rechten Seite, etwa in der Mitte zwischen Nabel und Spina il. ant. sup. Es entleeren sich sehr reichlich Gase und Kothmassen. Das Drain im Peritoneum an der Herniotomiewunde wird erneuert.

Wundverlauf. Am 8. August ist noch keine Besserung eingetreten. Das Kothbrechen dauert fort. Abdomen stark aufgetrieben und schmerzhaft. Nährklystiere, Eis, Champagner. Abends Exitus.

Sectionsbericht vom 9. August 1876. Die Ränder der linksseitigen Herniotomiewunde mit Eiter bedeckt. Bauchdecken stark gespannt; auf der rechten Bauchseite eine Kothfistel. Serosa des Darms und der vorderen Bauchwand trocken; in der Umgebung der Kothfistel mit eiterigem Belag bedeckt. In den seitlichen Theilen grössere Mengen flüssigen Exsudats. In der linken Bauchseite liegt ein grosses Convolut von Dünndarmschlingen, die zum Theil collabirt sind. Auf einer der am meisten collabirten Schlingen, welche mit dem Colon transvers. verwachsen

ist, befindet sich eine rundliche 1½ Cm. grosse Oeffnung, durch welche Koth austritt. Die collabirten Schlingen gehören dem Ileum an. Direct über der Oeffnung ist eine starke Einschnürung des Darms, welche die schwärzlichen Stellen der Serosa von den normalen abgrenzt, mit festem Fibrin bedeckt. Die Einschnürung lässt gerade noch den kleinen Finger in den oberen weiteren Theil eindringen. An der vorderen Darmwand eine Partie nicht schwärzlich verfärbt, die wahrscheinlich nicht in der Hernie lag. Blase stark zusammengezogen.

5. Elise Ammann, 61 Jahre alt.

Anamnese vom 16. November 1876. Am 27. October bekam Patientin ohne angebbare Veranlassung intensive Leibschmerzen mit Uebelkeit und Erbrechen. Das Erbrechen dauerte bis zum 31. October. In den folgenden Tagen bildete sich unter grossen Schmerzen in der rechten Leistengegend eine Schwellung, die zuerst roth, dann schwärzlich gefärbt war. Etwa am 4. November erfolgte der Aufbruch in der Leiste, am Oberschenkel und in der Labio-Femoralfalte; überall entleerte sich stinkender Koth und Winde. Die Schmerzen haben seitdem nachgelassen. Seit dem 23. October hatte Patientin keinen rechten Stuhl mehr bis zum 30. October. Den linksseitigen Leistenbruch hat Patientin seit 10 Jahren.

Status am 14. December 1876. Grosser unregelmässiger Hautdefect in der rechten Leiste, bis auf die Muskeln gehend, trocken, glatt, granulirend. Oedem des Unterschenkels. (Früher bestand Senkung bis in die Kniekehle, die durch die Lage verschwunden ist.) Der Defect geht bis gegen die Mitte des Oberschenkels. An Stelle der Cruralhernie, unter dem Lig. Poup. findet sich eine kleine, dunkelrothe, sammetartige Warze: Darmschleimhaut. Daneben entleert sich braune, gallige Flüssigkeit mit gelblichen Bröckeln, die sich auf Zusatz von JK und HNO_3 bläuen. Ein Katheter ist leicht und tief einführbar, und lässt sich rechts und links unter den Bauchdecken fühlen und hin- und herbewegen. Patientin hat regelmässigen, geformten Stuhlgang. Die Anamnese zeigt das exquisite Bild einer ohne Kunsthülfe verlaufenen H. crural. incarc. mit Gangrän, Phlegmone und Perforation. Es ist bei der Fortdauer des Stuhlgangs wahrscheinlich, dass es sich um eine Littré'sche Hernie gehandelt hat. Die Fisteln waren schon am 11. December gespalten und die unterminirte Haut abgetragen worden.

Operation am 11. December 1876. Man beschränkt sich auf Spaltung der Fisteln und Reinigung der Wunden nach Abtragung der unterminirten Haut.

Wundverlauf. Am 16. December Wunden und Decubitusstellen äusserst missfarbig.

17. December. Dyspnoe. Links Dämpfung.

18. December. Patientin sieht sehr collabirt aus.

19. December. Exitus.

Temperatur am 15. December Abends 40,0°. Sonst zwischen 37,2° und 38,4°.

Sectionsbericht vom 20. December 1876. Starke Abmagerung. Oedem der unteren Extremitäten. An der inneren und vorderen Fläche des rechten Oberschenkels ein grosser Defect, mit dem Lig. Poup. be-

ginnend, fast das ganze obere Drittel einnehmend. Wundränder unterminirt, callös. Linke Lunge stark ödematös. Die feineren Bronchien mit Eiter erfüllt. In der Bauchhöhle etwas Serum; eine Dünndarmschlinge in der Gegend des rechten Cruralrings adhärent, dem mittleren Ileum angehörend. Aus ihrem oberen und unteren Theil lässt sich Koth nach aussen pressen. Die Darmschlinge sendet nur eine kleine Ausbuchtung, dem Mesenterialansatz gegenüber in die Schenkelhernie. V. saph. magn. am rechten Oberschenkel thrombosirt, ebenso V. poplitea, crural. und iliaca dextra bis zur Cava. Links das Gleiche.

6. Anna Lossi-Rätz von Guggisberg zu Lohnstorf, 45 Jahre alt.

Anamnese vom 26. August 1880. Vor 2 Jahren entstand beim Holztragen die rechte Schenkelhernie der Patientin. Bis vor 3 Wochen verursachte dieselbe nicht die geringste Beschwerde. Am 21. August fühlte sich Patientin nach der Arbeit unwohl. Es trat heftiges Erbrechen und Harnverhaltung auf, ebenso Stuhlverstopfung, die nach einigen Tagen von selbst nachliess. Etwa 5 Tage nach Beginn zeigte sich in der rechten Leiste eine diffuse Schwellung und Röthung mit starker Schmerzhaftigkeit. Am 6. Tage brach die Geschwulst auf und entleerte kothige Flüssigkeit.

Status am 27. August. In der linken Leistengegend eine etwa handtellergrosse, grünlich-blau verfärbte Stelle, in deren Mitte sich eine von unregelmässig zerfetzten Rändern umgebene Oeffnung befindet. Die ganze Gegend infiltrirt. Aus der ziemlich tiefen Oeffnung fliesst ein gelbes, fäculent riechendes Secret aus.

Spontanheilung.

Wundverlauf. Am 28. August bildet sich um die kleine Oeffnung eine deutliche Demarcationslinie. Wenig Schmerzen, kein Fieber.

29. August. Die Oeffnung wird durch reichliche Abstossung nekrotischen Gewebes gross und trichterförmig. Stuhlgang per anum.

4. September. Wunde sieht gut aus; sie wird täglich gejodet. Täglich erhält Patientin ein Bad.

10. September. Die Wunde verkleinert sich zusehends.

17. September. Wunde noch francstückgross.

30. September. Wunde bis auf eine kleine Excoriation geschlossen. Patientin wird ohne Bruchband geheilt entlassen.

7. Friedr. Burkhard, 46 Jahre alt.

Anamnese vom 13. November 1880. Patient hat seinen Bruch seit 1863. Derselbe bildete sich während starker Anstrengung und machte dem Patienten nie Beschwerden. Am 3. November spürte er in seinem Bruch während der Arbeit plötzlichen Schmerz. Zugleich empfand er heftigen Stuhldrang, ohne jedoch Stuhl haben zu können. Am Abend tritt Erbrechen hinzu. Am 4. November beginnt die Haut sich zu röthen, der Bruch wurde grösser. Am 6. November verordnet ein Arzt kalte Aufschläge. Am 9. November schickt er den Kranken ins Spital. Patient überlegte sich das noch 4 Tage und kommt erst heute, nachdem er die Erfolglosigkeit des Zuwartens eingesehen.

Status am 13. November 1880. Kräftig gebauter Mann. Blick matt; Extremitäten kühl. Puls klein. In der linken Leiste ein quer-ovaler

mit dem Lig. Poup. paralleler Tumor von Gänseeigrösse. Haut darüber und in der Umgebung geröthet. In der Mitte weich-elastische Consistenz. Percussionsschall tympanitisch. Der Tumor liegt über dem Lig. Poup. und ist etwas beweglich. Palpation schmerzhaft. Das ganze Abdomen ist stark gespannt; Darmzeichnung. Patient hat seit seinem Eintritt fast ununterbrochen kothige Massen erbrochen. Hern. inguin. incarc. 15 gtt. Opium und Eisstückchen.

Operation am 14. November 1880. Schnitt über die Längsaxe des Tumors. Sofort stürzt eine stark stinkende Kothmasse nach aussen. Irrigation. Darm blauroth. An der Umknickungsstelle des zuführenden Endes sieht man die Perforation. Es wird eine ganze Kothmasse stossweise herausbefördert. Nach Unterbindung und Reinigung wird von einem weiteren Eingriff abgesehen. Verband mit Phenylglycerin.

Wundverlauf. Am 14. November Abends Befinden etwas besser.

15. November. Kein Erbrechen. Zum Anus praeternat. fliesst viel Koth aus. Appetit mässig.

17. November. Patient ernährt sich; er ist sehr schwach.

18. November. Fein geschabtes Fleisch kommt unverdaut zur Wunde heraus.

19. November. Patient nimmt fast nichts zu sich. Extremitäten kühl.

20. November. Patient wird immer schwächer. Mittags Exitus.

Sectionsbericht vom 22. November 1880. Vorliegende Därme glänzend; etwas trübe Flüssigkeit abzustreifen, ziemlich stark injicirt, keine fibrinösen Membranen. In der linken Leistengegend ein Schnitt, entsprechend dem Leistenkanal. Dieser Stelle liegt von innen eine Dünndarmschlinge an; ein Theil der Schlinge sehr weit, der andere sehr eng; die Stelle liegt etwa 1,5 Meter über der Valvula coli. Das Netz lässt sich von der Serosa ziemlich leicht loslösen; eine eiterig infiltrirte Stelle wird dadurch frei. In der Gegend der äusseren Wunde sind in der Bauchwand zahlreiche Abscesse. Die beiden Darmschlingen zeigen auch in der Nähe der Wand keine Veränderung, nur eine schieferige Verfärbung.

Auf der rechten Pleura costal. hinten eiteriger Belag. In der rechten Lunge ein lobulärer Herd. Aus einzelnen Alveolen Eiter auszupressen. Die kleinen Bronchien fast völlig mit Eiter verstopft.

Diagnose: Bruchoperation. Eiterung in der Umgebung. Geringe Peritonitis. Sehr starker Bronchialkatarrh mit lobulärer Hepatisation.

Von den mitgetheilten 40 Fällen betreffen 39 theils eingeklemmte Hernien, theils Folgezustände derselben, Anus praeternaturales. Auf die Geschlechter vertheilen sich die Hernien so, dass 21 mal Frauen, 18 mal Männer betroffen sind; die Altersgrenze nach unten ist 16 Jahre, nach oben 77 Jahre. Der Altersstufe nach vertheilen sich in unseren Fällen die Einklemmungen folgendermaassen:

0—10	Jahre	= 0
11—20	„	= 3
21—30	„	= 2
31—40	„	= 5
41—50	„	= 19

51—60 Jahre = 3
61—70 „ = 6
70—80 „ = 1

so dass 50 Proc. dem Alter von 41—50 Jahren angehören. In der Statistik von Reichel[1]) kommt ebenfalls die Mehrzahl der Einklemmungen, wenn auch nicht so überwiegend, auf diese Altersperiode. Von den 21 weiblichen Hernien sind 18 = 85,7 Proc. Cruralhernien, 3 Inguinalhernien; die Cruralhernien sind 9 mal links, 9 mal rechts. Von den Männerhernien fehlt bei 3 Fällen von Anus praeternaturalis die Angabe der Hernienart; die übrigen 15 sind zu 7 Crural-, zu 8 Inguinalhernien; von diesen wieder sind die Cruralhernien 5 mal rechts, 2 mal links, die Inguinalhernien 6 mal rechts, 2 mal links. In 10 von diesen 39 Fällen handelte es sich um Darmwandbrüche, 4 mal das männliche, 6 mal das weibliche Geschlecht, — mit Ausnahme einer Frau — stets die rechte Seite betreffend, bei den Frauen immer als Crural-, bei den Männern 2 mal als Crural-, 2 mal als Inguinalbruch auftretend.

Diese Hernien kamen als frisch eingeklemmte zur Operation 30 mal, als Anus praeter naturam, resp. als Kothfistel 9 mal. In 4 Fällen wurde wegen bestehender Peritonitis erst zur Anlegung eines künstlichen Afters geschritten, der in Fall 21 4 Tage, in Fall 30 und 33 je 2 Tage, in Fall 32 „wenige" Tage gelassen wurde; im Gegensatz zu den 7 Fällen, wo der künstliche After mit der Absicht, ihn längere Zeit bestehen zu lassen, angelegt wurde.

Wollen wir die mitgetheilten 33 Fälle für die Beurtheilung des Werthes der Darmresection und Darmnaht statistisch verwerthen, so ist es klar, dass wir sie nicht alle als gleichwerthige Factoren in Rechnung ziehen. In diesen 33 Fällen wurde die Darmresection ausgeführt wegen Darmgangrän infolge von Darmeinklemmung, wegen Anus praeternaturalis und wegen Neubildung. Darmgangrän war in 25 Fällen, Anus praeternaturalis, d. h. längere Zeit bestehender, in 7 Fällen, Neubildung in 1 Fall die Veranlassung zur Operation. Alle 3 Affectionen sind unter sich und puncto Rückwirkung auf den Allgemeinzustand des Patienten grundverschieden. Und besonders dieser Einfluss auf den ganzen Menschen ist es, der im Einzelfall die Prognose, resp. für unsere Statistik Werth und Bedeutung eines Falles entscheidet. Ferner ist nicht jede Darmeinklemmung der anderen gleichbedeutend; wir müssen untersuchen: Dauer der Einklemmung, Art derselben, ob total, ob partiell, Behandlung vor der Operation.

1) Lehre von der Brucheinklemmung. Stuttgart 1886.

Bei Anus praeternaturalis kommt die Zeit seines Bestehens, sein Sitz, das daraus resultirende Allgemeinbefinden ebenfalls in Frage. Bei Neubildungen — hier allerdings nur in 1 Fall — wird man zwischen der Einwirkung der Neubildung als solcher und der durch sie bedingten Störung der Darmfunction zu unterscheiden haben; ein chronischer Ileus mit freien Intervallen muss von dem acuten mit seinen schweren Vergiftungserscheinungen geschieden werden. Zur richtigen Beurtheilung unserer Fälle wird es endlich auch nöthig sein, zu berücksichtigen, in welche Periode der Antisepsis sie fallen, ob vor der Operation eine Complication mit Peritonitis bestand. Die Resultate, je nachdem mit Seide oder Catgut genäht wurde, werden wir auch berücksichtigen. Die Art der Nahtmethode kommt insofern in Betracht, als die Lembert'sche als fortlaufende und als Knopfnaht, doppelreihig, mit Zwickelbildung u. s. w. angewendet wurde. Ferner verdient Berücksichtigung, ob primär, ob secundär genäht wurde.

Von den 33 Darmresectionen gelangten zur Heilung 15 Fälle = 45,4 Proc., es starben 18 = 54,6 Proc.

Nach Bouilly und Assaki, die nur Resection und Naht bei gangränösen Hernien und Anus praeternaturalis berücksigtigen, starben von 65 Fällen 33 = 50 Proc., ebensoviele wurden geheilt, zum Theil mit vorübergehenden Fisteln.

Madelung und Rydygier erhalten aus 88 Fällen, wobei alle Indicationen vertreten sind, eine Mortalität von 43 = 48,6 Proc.

Die relativ hohe Mortalitätsziffer unserer Statistik rührt her von der überwiegenden Mehrzahl der gangränösen Hernien, die darin enthalten sind, und die von allen Indicationen die schlechtesten Resultate geben.

Gangränöse Hernien infolge acuter Einklemmung.

In 25 Fällen wurde wegen gangränöser Hernie resecirt (Fall 1 bis 10, 12, 14, 15, 19, 21, 22, 23, 25, 26, 27, 29—33). Von diesen wurden geheilt 10 = 40 Proc; es starben 15 = 60 Proc.

Als Todesursachen sind angegeben in 13 Fällen Peritonitis, in 1 Fall Darmgangrän mit begleitender septischer Infection, 1 mal Perforation eines alten Ulcus duodeni. In 5 Fällen war schon vor der Operation oder während derselben Peritonitis mit Sicherheit nachgewiesen. Die Peritonitis an sich bedingt nicht den ungünstigen Ausgang, wie der Fall 27 beweist; es kommt jedenfalls auf die Natur des peritonitischen Exsudats und auf die Widerstandsfähigkeit des Individuums an. Die Widerstandsfähigkeit hängt aber mit der Dauer der Einklemmung und der damit verbundenen toxischen Wirkung des

gestauten Darminhalts, sowie mit dem Grade der Inanition aufs Innigste zusammen.

In dieser Beziehung ist die folgende Zusammenstellung der Einklemmungszeiten bei den 15 tödlich verlaufenen und den 10 von Heilung gefolgten Fällen interessant.

15 Fälle mit Exitus		10 Fälle mit Heilung	
Fall u. Nummer der Tabelle	Einklemmungsdauer in Tagen	Fall u. Nummer der Tabelle	Einklemmungsdauer in Tagen
2	3	1	2
3	2	4	3
5	4	9	3
6	5	10	2
7	12	15	1
8	7	22	3
12	2	23	2
14	5	25	3
19	6	26	2
21	6	27	17 (!)
29	6		
30	8		
31	3		
32	9		
33	3		

Während wir also bei den tödtlich verlaufenen Fällen eine Durchschnittszahl der Einklemmungsdauer von 5,4 Tagen erhalten und nur 4 Fälle mit einer Einklemmungsdauer von 2 und 3 Tagen sich finden, übersteigt bei den gut verlaufenen Fällen mit Ausnahme des ganz aussergewöhnlichen Falles 27 kein Fall die Zeit von 3 Tagen.

Der Fall 27, wo nach 17tägiger Einklemmung und bestehender Peritonitis noch eine glatte Heilung durch Resection und primäre Naht erzielt wurde, ist jedenfalls etwas Aussergewöhnliches; zu seinem Verständniss muss man das Alter von 18 Jahren des bis dahin immer gesunden Burschen, sowie eine ausserordentliche Widerstandsfähigkeit in Betracht ziehen, wenn nicht der Umstand, dass die Einklemmung nur partiell war, Berücksichtigung verdient. Letzteres wird aber um so mehr geschehen müssen, als der Darmverschluss unmöglich ein vollkommener gewesen sein kann, denn sonst hätte man nach 17 Tagen wohl ein anderes Missverhältniss zwischen ab- und zuführendem Darmstück gefunden, als das auf der Zeichnung in natürlicher Grösse angegebene. Wie aus den Privataufzeichnungen des Herrn Prof. Kocher über diesen Fall hervorgeht, waren die Einklemmungserscheinungen ebensosehr zurückzuführen auf Verwachsungen des Darms im Bruchsack und Bruchsackhals, als auf eigentliche Einklemmung, so dass es sich mehr um Resection einer schnürenden, verwachsenen „Bride“,

als um eine eigentliche Einklemmung im Bereich der Bruchpforte handelte. Die in der Anamnese befindliche Angabe, Patient habe seit 17 Tagen keinen Stuhlgang gehabt, findet ihre Erklärung in der durch die Peritonitis bedingten Darmlähmung und bedarf nicht der Annahme eines vollständigen Darmverschlusses. Wegen dieser Ausnahmeverhältnisse könnte man also von der langen Einklemmungsdauer absehen und erhielte für die übrigen 9 Fälle einen Durchschnitt der Einklemmungsdauer von 2, 3 Tagen.

Auf der anderen Seite ist es auffallend, dass 2 nur 2 Tage eingeklemmte Hernien (Fall 3 und 12) unter den tödtlich verlaufenen sich befinden. Hier ist aber die ausdrückliche Angabe gemacht, dass nach geschehener Einklemmung die Patientin stundenlang und am Tage nach der Einklemmung noch ein Arzt (!) 1 Stunde lang vergebliche Taxisversuche gemacht habe; was hier die Zeitdauer der Einklemmung zu wünschen übrig lässt, wird compensirt durch die Intensität des Drucks und der Quetschung, welcher die Darmwand der eingeklemmten Schlinge von aussen und innen ausgesetzt wurde.

Ueberhaupt finden wir die ungünstigsten Fälle von der Angabe begleitet, dass vorher mehr oder weniger energische Taxisversuche stattgefunden haben; durch diese wird die Gangrän, die Peritonitis des Bruchsacks beschleunigt und damit die Möglichkeit der frühzeitigen Ausbreitung auf das anstossende Peritoneum gegeben. Eine solche Fortleitung haben wir jedenfalls anzunehmen in den Fällen, wo der Bruchsack gangränös und mit jauchigen Massen erfüllt gefunden wird. Das anstossende Peritoneum ist dann jedenfalls schon für eine eiterige Entzündung gut vorbereitet. Die Darmserosa, noch gut spiegelnd, hat unter der lange dauernden meteoristischen Ausdehnung gelitten, ist vielleicht für Fäulnisserreger vom Darm her schon durchlässig geworden; mit starken Antisepticis kann man in diesen Regionen und bei dem collabirten Zustande der Patienten nicht vorgehen, und so kommt es, dass der Zustand der Abdominalhöhle bei der Operation einen ganz friedlichen Eindruck macht, der Patient aber, schon vergiftet durch die resorbirten Darmgase und Fäulnissproducte, nach einigen Tagen an septischer Peritonitis zu Grunde geht, obgleich die Darmnaht gut gehalten und in deren Umgebung nicht mehr von Reaction zu finden ist, als weit entfernt von ihr, im Douglas'schen Raum oder an der Unterfläche der Leber. Solche Fälle sind Nr. 6, 8, 30, 32 und 33.

Eine mehr circumscripte Peritonitis finden wir in Fall 2, 5, 7 u. 13.

Diese müssen wir wohl zweifellos der Darmnaht, nicht gerade der technisch schlecht ausgeführten, sondern der in nicht zuverlässigem

Gewebe ausgeführten zur Last legen (s. Fall 2 und 14). Der Operation selbst zur Last fällt ferner, wenn der Exitus bei primär angelegter Naht durch nachfolgende Gangrän des zu stark dilatirten zuführenden Darmstücks eintritt. Dies beobachten wir in Fall 3 [1]), 5, 19 und 29 (partielle Darmgangrän). Wie die Sectionsberichte beweisen und wie man sich schon zum Theil während der Operation hätte sagen können, ist die Resection zu wenig ausgiebig gemacht worden. In Fall 29 hätte man zu den 20 Cm. noch weitere 15 Cm. Darm reseciren sollen; denn man fand Stase bis zur Nekrose der Schleimhaut und Darmwand und im Zusammenhang damit Entzündung der bedeckenden Serosa als einzige Todesursache. Gegen dieses üble Ereigniss haben wir ja das ausgezeichnete Mittel der Secundärnaht des Darms.

Ist freilich bei der Operation schon ausgedehnte Peritonitis vorhanden, so wird man nur in den allerseltensten Fällen noch einen Erfolg erwarten dürfen. Dies beweisen Fall 32 und 33. Solche Fälle dürfen aber bei der Beurtheilung des Werthes der Darmresection und -Naht nicht mit den anderen zusammengeworfen werden, sondern gehören in die Rubrik „Laparotomie bei Peritonitis infectiosa".

Dass ein Fall wie Nr. 21, in dem ein Ulcus duod. perforirt, wo aber die Darmnaht ganz intact gefunden wird, nicht gegen die Operationsmethode ins Feld geführt werden kann, unterliegt keinem Zweifel.

Bei dieser Betrachtungsweise verliert die hohe Mortalitätsziffer viel von ihrer Schrecklichkeit; es wäre wünschenswerth, dass alle Fälle von Darmresection nach dieser Richtung genau analysirt würden, damit die richtigen Factoren für das Misslingen der Operation zur Verantwortung gezogen würden. Wenn wir aus unseren 29 Fällen die uncomplicirten zusammenstellen, wo wir also annähernd reine Verhältnisse vor uns haben, — wenn auch nicht so rein wie beim Thierexperiment, da wir es doch immer mit einem kranken Menschen zu thun haben —, so erhalten wir bedeutend bessere Resultate. Bevor wir aber das thun und bevor wir den Einfluss der Antisepsis auf die Resultate besprechen, wollen wir noch einen Blick auf die zahlreichen

Darmwandbrüche

werfen, die in unseren 25 Fällen von frischer Einklemmung 7mal, also mit 28 Proc. vertreten sind, sowie auf jede der anderen Affectionen (Anus praeternat. und Darmtuberculose) gesondert.

In den 40 Fällen von Hernien überhaupt kommen 11 Darmwandbrüche = 27,5 Proc. vor. Die 4 Fälle, die nicht frisch zur Operation

1) Veröffentlicht in Centralblatt für Chirurgie. 1880. Nr. 29.

kamen, gingen in Anus praeternat. über, 1 heilte spontan, 2 wurden nach 47 und 50 Tagen mit Resection und circulärer Naht erfolgreich behandelt, 1 starb 7 Wochen nach der Einklemmung an Inanition und eiteriger Bronchopneumonie.

Von den 7 Fällen von H. Littrica oder besser Darmwandbrüchen, die primär resecirt und genäht wurden, sind 5 = 71,4 Proc. zur Heilung gelangt ohne jeden Zwischenfall. Der eine der beiden tödtlich verlaufenen ist besonders charakterisirt durch 4tägige Einklemmung, und durch die täglich vorgenommenen Repositionsversuche; auch fällt er noch in eine verhältnissmässig frühe Zeit (1880) der Operationstechnik und der Carbolantisepsis, wie der andere unglücklich verlaufene Fall (5), was später noch berücksichtigt werden soll.

Betroffen war immer der Dünndarm; in 1 Fall ist der Bruch zur Zeit der Einklemmung zum ersten Mal aufgetreten; in 1 Fall ist es fraglich; in den übrigen 5 Fällen bestand schon Jahre vorher die Hernie, zum Theil in beträchtlicher Grösse, wie in Fall 27 bis zum Hodensack herabreichend, und zwar congenital.

In allen 11 Fällen, mit Ausnahme von Fall 6 und 25, der mit Anlegung eines Anus praeternat. behandelten Patienten, bestanden die schwersten Incarcerationserscheinungen, Obstipation, Fäcalerbrechen, kleiner Puls, kühle Extremitäten u. s. w., wie bei Incarceration einer ganzen Darmschlinge. Die Länge des resecirten Stückes, in 6 Fällen notirt, betrug 10, 7, 8, 10, 4,5, 3 Cm., im Durchschnitt 7 Cm.

In allen Fällen war objectiv ein Bruch nachzuweisen. Nur im Fall 27, wo es sich um eine künstlich entstandene H. properitonealis handelte, musste die Anamnese zu Hülfe genommen werden, die das frühere Bestehen einer Hernie ergab. Objectiv sprach hier allerdings auch der hohe Stand des Hoden und seine Kleinheit für eine solche.

Den Einklemmungsmodus bei Darmwandbrüchen anlangend, fanden sich keine Indicationen gegen den von Kocher früher angegebenen Mechanismus. Reichel[1]) bezweifelt, dass eine Darmwandhernie sich dadurch einklemmen könne, dass „durch eine lebhafte Peristaltik plötzlich viel Darminhalt in die mit einem Theil ihrer Darmwand vorliegende Darmschlinge und damit auch in den Bruch selbst getrieben werde"; „denn es wirkt der durch den in die Schlinge geschleuderten Darminhalt ausgeübte Druck nach allen Seiten gleichmässig, sucht also die mesenteriale Wand der Schlinge mit der gleichen Kraft von der Bauchwand fortzutreiben, als er ihre convexe Wand, d. h. die Hernie, durch den Bruchring vorzutreiben sucht". Dem gegenüber

1) l. c. S. 166 u. 167.

möchte ich bemerken, dass der Druck des Darminhalts auf die mesenteriale Wand und die gegenüberliegende allerdings gleich ist, dass aber der Widerstand, den die mesenteriale Wand an dem intraabdominalen Druck findet, grösser ist als der, den das vorliegende Darmwandstück findet. Die mesenteriale Wand wird an ihrer Stelle bleiben, da der im Darminnern wirkende Druck und der in der Peritonealhöhle sich das Gleichgewicht halten; die vordere Wand aber, die einzig und allein keinen Widerstand findet, kann sich vorbuchten und eingeklemmt werden.

Anus praeternaturalis

gab in unserer kleinen Statistik 7 mal Veranlassung zur Resection. Hierher rechnen wir natürlich nicht die Fälle, bei denen der künstliche After, wegen Peritonitis nach Gangrän und Perforation angelegt, schon nach 2—4 Tagen geschlossen wurde (Fall 21, 30, 32 und 33), sondern die länger bestehenden Anus praeter naturam. Sämmtliche waren die Folgen eingeklemmter, zu Perforation und Abscedirung führender Hernien. Diese waren 3 mal Crural-, 1 mal Inguinalhernie. 3 mal findet sich keine bestimmte Notiz über die Hernienart. In 2 Fällen handelte es sich um Darmwandbrüche. Betroffen war in allen 7 Fällen der Dünndarm. Die Dauer des Anus praeternaturalis, nur in 5 Fällen angegeben, betrug im Minimum 43 Tage, im Maximum 100 Tage. In 5 Fällen liegt ein genauer Status vor. In Fall 28 und 17 sind die Patienten trotz 54- und 47tägiger Dauer kräftig und gut genährt, in Fall 16, 18 und 20 aufs Aeusserste abgemagert bei einem Bestande von 56, 43 und 100 Tagen. In 1 Fall (11) wurde vor der Darmresection ein kurzer Versuch mit dem Enterotom gemacht, der jedoch bald aufgegeben wurde; im Fall 16 war schon in einem anderen Krankenhause ein nicht zum Ziele führender Versuch gemacht worden.

Die anatomischen Verhältnisse bieten nichts von dem Gewöhnlichen Abweichendes. In Fall 19 und 28 sind die beiden vom Darmlumen zur Haut führenden Kanäle bemerkenswerth, das eine Mal von Granulationsgewebe, das andere Mal von Darmschleimhaut ausgekleidet (s. zu Fall 25 die oben mitgetheilte klinische Besprechung des Herrn Prof. Kocher). Im Fall 13 lagen die Verhältnisse etwas complicirter. Hier war an der Stelle, wo die Fistel in den Darm mündete, am Uebergang des Ileum ins Cöcum eine Dünndarmschlinge adhärent, die sich nach ihrer Loslösung ulcerirt zeigte. Es war infolge dessen nöthig, Ileum mit Cöcum, resp. Colon ascendens zu vereinigen und ausserdem noch vom Ileum 14 Cm. zu reseciren und hier eine zweite Circulärnaht anzulegen.

Im Fall 16 ist ein wohl ausgebildeter Sporn vorhanden.

Die Resultate der Resection und Darmnaht sind hier folgende:

Der Tod trat ein in 3 Fällen (11, 13 und 16).

In den übrigen 4 Fällen wurde glatte Heilung erzielt.

Im Fall 11 erfolgte der Exitus 5½ Tage nach der Operation. Die Darmnaht wird bei der Autopsie gut schliessend gefunden, keine Nekrose, keine Peritonitis; dagegen eiterige Bronchopneumonie.

Im Fall 13 trat der Tod schon nach 15—20 Stunden ein. Patient, der allerdings nicht sehr schlecht ernährt gewesen zu sein scheint, da die Darmfistel kurz vor der Valvula ileocoec. lag, hatte eine 3½ stündige Operation überstehen müssen. Bei der Section fand man überall auf der Serosa trübe Flüssigkeit, auch fibrinöse Auflagerungen; die Nahtstelle selbst zeigte injicirte Umgebung, keine Perforation. Wenn man die ungewöhnliche Complicirtheit dieser Operation (s. Operationsbericht) berücksichtigt, wird man in diesem Fall nicht gerade den Typus der Darmresection und -Naht bei Anus praeternaturalis erblicken.

Im Fall 16 erfolgte der Tod nach 2 mal 24 Stunden und schon findet man in abgesackten Herden grosse stinkende Eitermengen; ebenso im Douglas'schen Raum. Die Darmnähte werden gut schliessend gefunden.

In 42,8 Proc. ist also der Tod eingetreten, Fall 11 aber darf nicht der Operation zur Last gelegt werden.

Die übrigen 6 Fälle erscheinen aber noch in einem anderen Lichte, wenn man in Betracht zieht, dass die beiden tödtlich verlaufenen Fälle in die Carbolantisepsis fallen, dass dagegen die 4 seit 1885 operirten und glücklich verlaufenen mit Sublimat behandelt sind. Berücksichtigt man ferner, dass in dieser fortschreitenden Besserung der Resultate sich die Vervollkommnung der Technik kundgiebt, so ist in den Händen eines geübten Operateurs die Zukunft dieser Operation nicht so düster, wie sie bei 42,8 Proc. auf den ersten Blick erscheint. Vergleicht man freilich diese Resultate mit denen anderer Behandlungsmethoden des Anus praeternaturalis, der Dupuytren'schen mit 5—8 Proc. Mortalität nach Heimann[1]) oder der elektrolytischen von v. Bruns[2]), die in 5 Fällen 4 Heilungen und eine mit Zurücklassung einer Fistel erzielt, so scheint zunächst der Resection das Urtheil gesprochen zu sein. Allein folgende Punkte scheinen doch berücksichtigenswerth:

1. Der Anus praeternaturalis ist in jedem Fall (im Gegensatz zu

1) Dissertation. Bonn 1881.
2) Hertzberg, Klinische Beiträge. 1886.

Heimann, l. c. S. 41) ein schweres, in vielen Fällen ein lebensgefährliches Leiden, das schnelle Abhülfe erfordert. Die Enterotomie aber ist ein langwieriges Heilverfahren (s. Tabelle bei Heimann).

2. Die Methode ist unsicher (Fall von Madelung bei Heimann). Bei 31,3 Proc. wird nur Besserung erzielt.

3. Die Patienten müssen mindestens 1/4 Jahr warten, ehe sie sich der Behandlung unterwerfen können; bis dahin sind aber schon viele an Inanition oder Phlegmonen zu Grunde gegangen.

4. Dazu kommt noch eine Mortalität von 5—8 Proc., die gewiss in Wirklichkeit noch höher ist.

5. Die Resultate der Resection bei Anus praeternaturalis sind noch in fortschreitender Besserung begriffen.

Darmtuberculose.

Der Fall 24, Darmtuberculose in Form von Schleimhautlupus, ist einmal wegen der Seltenheit, ferner wegen seines Verlaufs als chronischer Ileus mit freien Intervallen und wegen der diagnostischen Schwierigkeiten interessant. Es sei deshalb erlaubt, die Hauptpunkte der klinischen Besprechung nach Herrn Prof. Kocher hier zusammenzustellen:

Es handelt sich um einen 7 Jahre lang bestehenden, in Anfällen auftretenden Ileus, der in letzter Zeit bis zu Kothbrechen geführt hat. Der Fall ist wegen der acuten Symptome, die er in letzter Zeit gemacht hat, zu einem operativen Eingriff geeignet. Es wäre gut, wenn die Diagnose vorher gut präcisirt wäre; erst nach Erschöpfung aller sonstigen diagnostischen Mittel soll zur Explorativincision geschritten werden.

Ileus kann bedingt sein: 1. durch Koprostase, 2. durch Darmtumoren, bösartige oder gutartige, 3. durch Tumoren, die den Darm von aussen comprimiren, 4. durch Narben, 5. durch Entzündung mit Abscessbildung oder Strangbildung, 6. ist eine chronische, von dem Genitalapparat ausgehende Peritonitis, auch ein abgesacktes Exsudat nach Perforation, Entzündung des Darmes selbst, syphilitischer, tuberculöser, dysenterischer Natur, auch Peritonitis tuberc. oder Actinomykose in Betracht zu ziehen; 7. durch innere Hernien, da die äusseren Bruchpforten alle frei sind, 8. durch Alles, was man mit dem Worte „innere Einklemmung" zusammenfasst, 9. durch Invagination, Intussusception, Volvulus. Eine Reihe dieser Affectionen werden sich schon durch die Anamnese ausschliessen lassen.

Der objective Befund ergiebt am 14. December 1887: Abdomen etwas aufgetrieben; man sieht deutliche Contractionen der Därme;

dabei findet nach der peristaltischen Bewegung ein Gurren statt, was auf Fortbewegen des Inhalts deutet; allein ohne weitere Folge, wie Stuhlabgang oder Winde. Die Därme sind mit Gas und Flüssigkeit angefüllt. In der rechten unteren Bauchgegend ist ein etwas empfindlicher und verschieblicher Strang zu fühlen; auch über der Wirbelsäule in den oberen Partien des Abdomen ist ein solcher Strang zu fühlen. Die peristaltischen Wellen ziehen von links oben nach rechts unten und legen dann den umgekehrten Weg zurück.

Besprechung der einzelnen Möglichkeiten.

1. Geschwollene Drüsen des Mesenterium, die den Darm irgendwo festhalten oder comprimiren. Es kämen die weniger beweglichen Darmstellen in Betracht: Colon ascend., Col. descend., Uebergang des Ileum ins Cöcum, Duodenum. Letzteres kommt nicht in Betracht, weil die Anschwellung so weit nach unten reicht. Cöcal- und Colongegend zeigen keine Anschwellung. An Drüsen muss man deshalb denken, weil Patientin multiple Drüsen am Halse hat, jedenfalls tuberculöse Lymphome, wie ihre Entwicklung lehrt. Die im Abdomen müssten gleicher Natur sein; auszuschliessen sind sie nicht sicher.

2. Innere Hernie. Dafür sind keine positiven Anhaltspunkte vorhanden; es fehlt etwas Progressives; dagegen spricht ferner der Umstand, dass die Anfälle in Zwischenräumen von mehreren Wochen auftreten. Irgend etwas müsste nach einem Anfall zurückbleiben von Schmerzen oder Beschwerden.

3. Volvulus. Nicht gut anzunehmen wegen der chronischen Beschaffenheit der Affection und der freien Intervalle.

4. Chronische Invagination ist ausnahmsweise beobachtet worden; doch sprechen hier die langen Zwischenpausen dagegen.

5. Neubildung des Darms. Carcinom und Sarkom sind auszuschliessen, denn beide wären schon weiter fortgeschritten; ferner wären andere Erscheinungen von Seiten des Peritoneum zu erwarten. Gegen Polyp spricht der Mangel von Blut im Stuhlgang. Auch wäre ein Wachsthum anzunehmen, auch fühlt man keine Geschwulst, es besteht keine Enteritis. Das Nächstliegende von den Tumoren wären die Lymphdrüsentumoren.

Die Ileusanfälle liessen sich erklären durch eine Knickung des Darms infolge von Verwachsung oder durch eine Verengerung; Erklärung des Mechanismus der Einklemmung durch rasche Dehnung des zuführenden Schenkels und dadurch bedingtes Hineinziehen eines Schleimhautpfropfes in denselben.[1])

1) Kocher, Deutsche Chirurgie. 1877.

Wenn nichts mehr durchkommt, so hilft die Antiperistaltik zur Entfernung; dann ist der Verschluss gelöst, die Dehnung hört auf, die Passage wird frei. Die Verlegung des Lumens könnte man bei Knickung auch dadurch erklären, dass rasche Füllung des zuführenden Schenkels eine Knickung in dem Sinne herbeiführt, wie Fig. 8 zeigt.

Fig. 8.

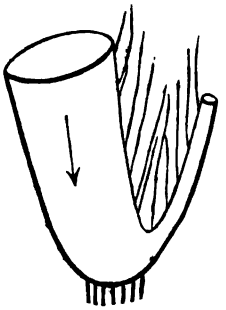

Wenn dann die Antiperistaltik das obere Stück entleert, wird die Passage wieder frei.

6. Ferner ist an Darmstenose durch Tuberculose zu denken; nur sind die freien Zwischenräume verdächtig. Abscess, Darmsteine sind wegen des Wechsels der Symptome auszuschliessen.

Auszuschliessen ist nicht ein Hinderniss, das von aussen her wie ein Strang irgendwo auf den Dünndarm drückt.

Die Aussicht ist vorhanden, in jedem Falle das Hinderniss der freien Darmcirculation zu heben.

Das Präparat bot nach der Operation folgende Verhältnisse nach der Beschreibung, die Herr Prof. Langhans die Güte hatte, mir zu überlassen:

Ein 6 Cm. langes Stück von der Mitte des Dünndarms, das in seinem mittleren Drittel durch starke Verdickung der Wand verengt ist. Das obere Drittel hat eine sehr verdickte Muscularis, bis 1 Cm. Serosa dick, mit zahlreichen groben Tuberkeln in Reihen gestellt. Auf Schnittflächen, besonders in der Tiefe, das Gleiche. Die Mitte der Knötchen sogar trübe. Schleimhaut geröthet, feinkörnig granulirt.

Mikroskopisch bietet der Tumor ein Bild, das sehr ähnlich ist dem Lupus. Die runden und ovalen Felder von 1—1,5 μ Durchmesser, durch faseriges Gewebe getrennt, haben einen schmalen peripheren Saum von Lymphkörperchen, von denen noch Ausläufer in das Innere gehen, die dasselbe in kleine runde, zusammenfliessende Knötchen eintheilen, die hell sind, aus epithelialen Zellen bestehen und Riesenzellen mit wandständigen Kernen enthalten.

Wenn wir unsere Fälle nun so arrangiren, dass wir — was sicher zur gerechten Beurtheilung des Werthes der Operation berechtigt ist — die 6 Fälle (Nr. 6, 8, 29, 30, 32, 33), in denen zweifellos vorher Peritonitis bestand[1]), ebenso Fall 21, wo ein Ulcus duodeni perforirte

1) Rydygier veröffentlicht in seinem berühmten Aufsatz (Berliner klin. Wochenschrift 1881. Nr. 41) einen Fall, bei dessen Autopsie (es war auch resecirt

und die Naht gut schliessend gefunden wurde, ferner Fall 11, wo eine eiterige Bronchopneumonie zum Exitus führte, eliminiren, so erhalten wir 25 Fälle mit 40 Proc. Mortalität, eine Zahl, die, wenn auch nicht gerade optimistisch stimmt, so doch eher Hoffnungen für die Zukunft zulässt, als die von keinem Commentar begleiteten 54,6 Proc. Todte.

Aus der gesonderten Zusammenstellung der Resultate der Operation nach den verschiedenen Indicationen ergiebt sich, dass bei Weitem die schlechtesten die acuten Darmeinklemmungen mit folgender Gangrän betreffen. Wir haben eine Mortalität von 60 Proc. erhalten; Rydygier[1]) berechnet aus 31 zusammengestellten Fällen sogar 67,7 Proc. Mortalität, was er noch für zu niedrig hält, da viele Fälle mit ungünstigem Ausgang nicht publicirt werden.

Bei diesen schlechten Aussichten für das Gelingen einer Darmresection mit folgender Enterorrhaphie bei gangränösen Hernien ist es verständlich, dass ein Theil der Chirurgen von verschiedenen Gesichtspunkten aus die Operation verwarf und für Anlegung eines Anus praeternat. in allen Fällen plaidirte, während Andere nach Modificationen suchten, um die Gefahren der Operation zu vermindern.

Gefahren der Resection und primären Vereinigung und Methoden, sie zu umgehen.

Die Gefahren bestehen, wie von allen Chirurgen zugegeben wird, in der starken Aufblähung des zuführenden Darmstücks, das mit grossen Mengen Koth und Gasen angefüllt ist; in der durch Dehnung und Infection stark geschädigten Wand des zuführenden Darmtheils; in der Unmöglichkeit, immer mit Sicherheit die Grenzen des Geschädigten zu bestimmen; ferner, von Juillard[2]) besonders betont, in der Unzulänglichkeit selbst der besten Naht, besonders der Lembert'schen, welche sich leicht unter dem Druck der gegen die Nahtstelle stürzenden Fäcalien und Gase lockert und zu Perforationsperitonitis führt.

Am nächsten lag es nun, wie es Juillard in dem citirten Aufsatz vorschlug, obgleich er in demselben einen gelungenen Fall von Resection und primärer Enterorrhaphie mittheilt, zuerst den Anus praeternat. anzulegen und dann im Hinblick auf die allerdings besseren Resultate der Resection und Naht bei künstlichem After, „qui

und primär genäht worden, und 20 Stunden post operationem erfolgte der Tod) man allgemeine Peritonitis fand, die Darmnaht dagegen intact. Er steht nicht an, anzunehmen, dass die Peritonitis schon vor der Operation bestanden hat.

1) Berliner klin. Wochenschrift 1881. Nr. 41.

2) Revue médic. de la Suisse rom. 1881. No. 6.

se présente sous des auspices plus favorables que la résection pour hernie étranglée", erst in 2—3 Wochen zur Resection zu schreiten.

Zu welchem Circulus vitiosus übrigens dieses Vorgehen führen kann, ersieht man aus dem Ausspruche Reichel's[1]), dass kurz nach der Einklemmung die Patienten zu sehr geschwächt seien, um eine solche Operation auszuhalten, und dass nach einigen Wochen und Monaten die Patienten mit Anus praeternat. schon zu sehr geschwächt seien und deshalb dem Eingriff erliegen.[2])

Denselben Gedanken, den unmittelbaren Gefahren der schlechten Circulation in der Darmwand, der meist grossen Erschöpfung der Patienten u. s. w. aus dem Wege zu gehen, enthält der Vorschlag Riedel's (l. c.), erst die Anlegung eines Anus praeternat. und möglichst frühzeitig die secundäre Resection zu machen. Gegen Juillard's Vorschlag liessen sich dieselben Argumente ins Feld führen, mit denen Kocher 1886 (Fall Schenk) die scheinbar guten Resultate der Behandlung des künstlichen Afters mit dem Enterotom Dupuytren's bekämpfte. Man kann bei Behandlung des Anus praetern. sehr wohl die Resultate der Darmresection und der Enterotomie nach Dupuytren vergleichen, aber es ist nicht zulässig, wenn dieser Vergleich zu Gunsten der Enterotomie ausfällt, daraus die Empfehlung abzuleiten, die gangränösen Hernien mit Anlegung von Anus praetern. zu behandeln. Denn „dass bei der Häufigkeit brandiger Brüche nicht gerade viele Patienten übrig bleiben (Heimann[3]) fand seit Dupuytren nur 42 Fälle in der Literatur auf), um der erst nach Verfluss von 3 Monaten zulässigen Behandlung mit Dupuytren's Darmschere zu verfallen", dieser Uebelstand muss berücksichtigt werden und gilt für alle am Anus praetern. in so später Zeit vorzunehmenden therapeutischen Eingriffe.

Das Verfahren von Riedel ist deshalb in hohem Maasse beherzigenswerth; Kocher (l. c.) meint allerdings, dass es genügend sei, den Darm kurz vor Anlegung der Darmnaht zu entleeren, was sich leicht bewerkstelligen lässt, da es nach ihm ein entschiedenes Erforderniss ist, den Darm behufs Darmnaht recht ergiebig hervorzuziehen.

Diese Procedur ist um so empfehlenswerther, als, falls wirklich das zuführende Stück sich nicht genügend erholen sollte — was unter den Augen des Operirenden während des Anlegens der Nähte durch Blaufärbung, Infarcirung, Brüchigkeit der Serosa sich geltend

1) Lehre von der Brucheinklemmung. S. 252.
2) Ebenda. S. 254. 3) Dissertation. Bonn 1881.

macht —, noch immer Zeit ist, von der Vollendung der Naht abzustehen oder die genähte Darmschlinge in der Wunde liegen zu lassen. Für alle Fälle aber, wo man aus irgend welchem Grunde nicht auf die exacte Ausführung einer Darmnaht vorbereitet ist, ist das Verfahren Riedel's das beste und jetzt allgemein anerkannte. In dem ersten Falle Kocher's im Jahre 1877, der glücklich verlief, wurde der Darm auch erst nach 24 Stunden resecirt und vereinigt.

Eine andere Idee, sich gegen die oben erwähnten Gefahren zu schützen, hat Bouilly (l. c.) ebenfalls im Jahre 1883 in seinem schon öfters erwähnten und in Deutschland sehr wenig beachteten Aufsatz angegeben. Er will ein Ventil schaffen für die sich stauenden Darminhaltsmassen, ein Thürchen offen lassen, um, wenn sich etwas Unheimliches ereignen sollte, sofort interveniren zu können. Er nennt sein Verfahren: „Méthode mixte", und verfährt folgendermaassen: Er resecirt wie gewöhnlich; dann legt er die Darmnaht nach Lembert an, „seulement, à la partie moyenne de la ligne antérieure de réunion, un centimètre environ serait laissé béant". Diese Oeffnung wird dann in der Wunde zuverlässig befestigt; man hat also eine Kothfistel, die sich nach Bouilly's Meinung schnell wieder schliessen könne, analog den nach vielen Darmresectionen spontan entstandenen Kothfisteln.

Um ein „Ventil" zu schaffen, kann man auch — entschieden mit mehr Berechtigung — oberhalb der völlig fertig gemachten Darmnaht eine ganz kleine Oeffnung anlegen (Prof. Kocher). Die eigentliche Nahtlinie würde dann weniger von Koth berührt werden, hauptsächlich aber wäre der gefährlichen Blähung und Dehnung des zuführenden Darmstücks vorgebeugt.

Erwähnt sei hier ferner ein Vorschlag von Rosenberger[1]) für die Behandlung gangränöser Darmwandbrüche. Er lässt den Darm an Ort und Stelle, befreit ihn nur durch seichte Einschnitte in die Bruchpforte aus der Einklemmung, fixirt die Darmwand nach Abtragung alles Nekrotischen an der Bruchpforte und vernäht nach gehöriger Desinfection die ganze Wunde von beiden Winkeln her bis auf eine Oeffnung von 3—4 Cm., durch welche Drains in das Darmlumen geleitet werden. Diese Drains werden nach 3 Tagen entfernt, und von nun an wird durch antiseptischen Compressivverband das Ausfliessen aus der Kothfistel möglichst zu beschränken gesucht. In 2 Fällen hat er mit diesem Verfahren nach 4 Monaten und nach 6 Wochen

1) Behandlung gangränescirender Darmwandbrüche. Festschrift für Albert v. Kölliker.

Heilung erzielt; ein Fall verlief tödtlich. Mir will es scheinen, als sei diese Methode nur bei sehr kleinen Nekrosen der Darmwand anwendbar, weil bei Gangrän von mehr als der halben Darmcircumferenz eine gefährliche Stenose eintritt.[1]).

Rosenberger begründet seine Methode mit dem Hinweis auf die schlechten Resultate der Darmresection bei gangränösen Darmwandbrüchen; dem gegenüber, sowie gegenüber dem Ausspruch Riedel's (l. c.), dass die Resection bei gangränösen Darmwandbrüchen ein Fehler sei, wollen wir auf unsere 6 Fälle mit 1 Exitus verweisen, während doch Rosenberger immerhin unter 3 Fällen schon 1 Exitus zu verzeichnen hat.

1888 hat noch Hahn[2]) ein Verfahren bekannt gegeben, wie man mit dem zu nähenden Darm der inficirten Umgebung eines gangränösen Bruchsackes entfliehen, wie man bei einer etwaigen Insufficienz der Naht durch prophylaktische Vorkehrungen einen Kotherguss in die Peritonealhöhle vermeiden, und endlich für die Heilung eines eventuell entstehenden Anus praeternaturalis die günstigsten Verhältnisse schaffen kann. Diesen 3 Indicationen wird Hahn dadurch gerecht, dass er den Darm bei Schenkel- und Leistenbrüchen durch die Linea alba herausleitet und die Darmnaht mit Jodoformgaze umhüllt, welche zur Wunde herausgeführt wird. Die Gefahr, beim Durchpassiren durch die intacte Bauchhöhle das Peritoneum zu inficiren, kann bei geschickter Manipulation vermieden werden, wie die 3 von Hahn[3]) auf diese Weise glücklich durchgebrachten Fälle beweisen. So viel über die Bestrebungen, die Gefahren der Darmresection und folgenden Darmnaht zu umgehen.

Resultate der Behandlung der gangränösen Brüche mit Anlegung von Anus praeternaturalis.

Hier ist auch der Platz, die noch von sehr vielen Chirurgen befolgte Methode der principiellen Anlegung eines künstlichen Afters zu würdigen und zu beleuchten an der Hand der auf unserer Klinik mit diesem Verfahren gemachten Erfahrungen. Damit wird der von Bouilly aufgestellten Forderung entsprochen (l. c. p. 376): „On ne pourrait déterminer d'une façon précise l'utilité de cette indication

1) Senn Nicholas, An experimental contribution to intestinal surgery. Milwaukee 1888. p. 80: Traumatic stenosis from partial enterectomy and longitudinal suturing of the wound becomes a source of danger from obstruction or perforation in all cases where the lumen of the bowel is reduced more than one-half in size.

2) Berliner klin. Wochenschrift 1888. Nr. 26. 3) s. Cohn, Ebenda.

que si l'on pouvait savoir le nombre de morts que donnent les hernies gangrénées non-réséquées et à côté les cas traités par la résection: le nombre en plus serait à mettre sur le compte de cette méthode de traitement." Dieser Vorschlag, schon 1881 von Rydygier gemacht, ist seitdem nur selten erfüllt worden. Wo dies der Fall ist, wie in der Arbeit von Hänel[1]) und Reichel (l. c.), sind es das eine Mal 7, das andere Mal 15 Fälle, die in Betracht kommen; eine neuere Arbeit von Cohn[2]) verfügt über 31 zum Theil mit Darmnaht, zum Theil mit Anus praeternat. behandelte Fälle.

In unseren mit Anlegung von Anus praeternat. behandelten Fällen ist 6 mal der Exitus eingetreten, 1 mal spontane Heilung. Wir haben also bei Anlegung des widernatürlichen Afters bei gangränösen Hernien 85,7 Proc. Mortalität gegen 60 Proc. bei Resection mit darauffolgender Naht, resp. mit frühzeitiger secundärer Naht. Allerdings sind diese 7 Fälle auch mit die ungünstigsten unserer ganzen Statistik, indem die durchschnittliche Einklemmungsdauer 6,4 Tage beträgt, und meist schon Taxisversuche, zum Theil noch in sehr spätem Stadium der Einklemmung, vorhergegangen waren. Nichtsdestoweniger besteht Peritonitis nur in 4 Fällen; in 1 Fall (7) ist noch die Angabe gemacht: geringe Peritonitis. In einem Fall (1) ist der Tod nach 18 Tagen an Inanition erfolgt, in einem (5) nach 9 Tagen an Thrombose der Beinvenen bis in die V. cava und eiteriger Bronchiolitis in Verbindung mit Inanition. Fall 1, 5 u. 7 hätten bei rechtzeitiger Operation mit Resection und Naht vielleicht ein besseres Resultat ergeben, Fall 6 bietet das nicht so seltene Beispiel der Spontanheilung einer Kothfistel[3]), die hier jedenfalls aus einem Littré'schen Bruch entstanden war. Heutzutage wäre in einem solchen Falle im Interesse einer schnelleren Heilung von einem geübten Operateur jedenfalls die Excision der Fistel mit primärer Darmnaht, resp. bei Ernährungsstörungen der anstossenden Darmtheile die Resection mit primärer circulärer Naht erwägenswerth.

An Fall 3 knüpfte Herr Prof. Kocher folgende epikritische Bemerkungen:

Der Fall spricht entschieden gegen die Lossen'sche Einklemmungstheorie, da der Katheter relativ leicht in das untere Darmende

1) Langenbeck's Archiv. Bd. XXXVI. S. 393 ff.

2) Berliner klin. Wochenschrift 1889. Nr. 20 u. 21.

3) Schnelle spontane Heilungen von Kothfisteln, die nach Darmresectionen entstanden, in Fall Kocher (1877), Nicoladoni (Wiener medic. Blätter. 1879. Nr. 6 u. 7), Hagedorn (Verhandl. d. deutsch. Gesellsch. f. Chir. 1880), Gussenbauer (1880 bei Madelung) u. v. A.

eindrang, also der Sporn nach der Seite des oberen lag. Er spricht viel eher für den Verschluss durch Abknickung über die Kante des Lig. Gimbernati nach Busch.

Es wäre im vorliegenden Falle jedenfalls besser gewesen, zu debridiren und den Kotherguss nach aussen zu leiten.

Zu Fall 4 macht Herr Prof. Kocher folgende Bemerkungen:

Offenbar ist hier am 7. Tage durch Taxis eine bereits gangränöse Darmschlinge reponirt worden. Dieselbe ist der Fortleitung der Fäces nicht fähig gewesen; daher Fortdauer der Einklemmungserscheinungen. Es war zwar die Schlinge auffällig weit entfernt vom Bruchring im linken Hypochondrium am Colon transv. durch eine „Bride" adhärent, die offenbar nicht Ursache des vollständigen Abschlusses war. Dann hat sich jedenfalls langsam eine circumscripte Peritonitis durch Kotherguss gebildet, wie es scheint, anfänglich ohne Fieber, und erst nach theilweiser Entleerung der Därme und Anregung der Peristaltik durch Punction hat sich die diffusere Peritonitis ausgebildet. Interessant ist die Bruchsack-Peritonitis und -Phlegmone, nachdem doch die Darmschlinge daraus entfernt war. Die Anlegung der Kothfistel war ein ganz exactes und correctes Verfahren. Daneben reichlich Opium und ernährende Klysmata. Ausserdem wäre die Incision in den Kotherguss bei längerer Dauer unbedingt indicirt gewesen. —

Vergleichen wir nun mit unseren Resultaten von 85,7 Proc. Mortalität die anderer Chirurgen:

Hänel starben von 7 Fällen 3 vor Beginn irgend einer Behandlung des Anus praeternat. an Collaps, Inanition und Peritonitis; 1 Fall wird secundär genäht und stirbt an Kothperitonitis. In den 3 übrigen Fällen führt das Dupuytren'sche Verfahren zur Heilung. Wenn wir den secundär genähten Fall unberücksichtigt lassen, so besteht hier nur eine Mortalität von 50 Proc. Von den 15 Fällen, in denen auf der Breslauer Klinik (Reichel) der Anus praeternat. angelegt wurde, starben 12 = 80 Proc.

2 Patienten starben an Inanition; es fand sich keine Peritonitis. In 2 Fällen, wo die secundäre Darmnaht ausgeführt werden sollte, reichten die Kräfte der Patienten nicht aus, um sie die eingreifende Operation der secundären Darmnaht überstehen zu lassen. Diese 4 Fälle wären doch sicher für die Resection mit frühzeitiger secundärer Darmnaht geeignet gewesen. Die Mortalität der Herniotomie mit Resection des Darms und Reposition des genähten ergiebt Reichel nur 50 Proc. — Aehnliche schlechte Erfahrungen mit der Anlegung des Anus praeternat. waren es auch, die Riedel bestimmten, für die frühzeitige secundäre Resection und Naht einzutreten.

Die Resultate dieser beiden Operationen am „Friedrichshain" zu Berlin, die sich auf 31 Fälle erstrecken, sind folgende:

Anus praeternaturalis . . . . . 26, Mortalität 20 = 76,9 Proc.
Resection und primäre Darmnaht 5, Mortalität 3 = 60 Proc.

Auch Schmidt (nach Reichel) hat bei Resection und Naht 76,1 Proc., bei Anlegung eines Anus praeternat. 80,5 Proc. Mortalität. Poulsen[1]) berichtet neuerdings in „Hospitals Tidende" 1889 über 29 Fälle von gangränösen Hernien, die mit Anus praeternat. behandelt wurden und eine Mortalität von 86,2 Proc. ergaben.

Angesichts solcher Zahlen wird man das schlechte Resultat der Therapie der eingeklemmten Hernien bedauern müssen, beklagen, dass es so viele „verlorene Posten" (Hänel) giebt, die auf keine Weise mehr zu halten sind. Nie aber reden diese Zahlen der unbedingten, principiellen Anlegung des Anus praeternat. das Wort, dessen Mortalitätsgrösse mit den obigen Zahlen noch gar nicht getroffen ist; denn bei den späteren Maassnahmen zur Heilung desselben sterben auch noch einige Patienten.

Eine Methode, die Resultate der Darmresection mit folgender Naht zu verbessern, ist die sorgfältige Auswahl der geeigneten Fälle (s. oben), eine andere, gleichsam prophylaktische, die wenigstens von Seiten der Aerzte befolgt werden sollte, ist die, sich der Abführmittel und energischer Taxisversuche zu enhalten; es sei denn, dass wir ganz kurze Zeit nach Beginn der Einklemmung hinzukämen, um noch die Reposition wagen zu können, vielmehr die Patienten so bald als möglich zur Operation zu veranlassen (vgl. hierüber auch in Bardeleben, Chirurgie. Bd. III: „Man kann mit Recht behaupten, dass unter 10 unglücklichen Erfolgen der Operation eingeklemmter Brüche 9 durch zu langes Warten und zu heftig und zu gewaltsam ausgeführte Taxisversuche verschuldet worden sind.")

Die übrigen Indicationen.

Besteht demnach zur Zeit noch eine grosse Discussion über die Berechtigung unserer Operation bei frisch eingeklemmten gangränösen Hernien, so ist die ganze chirurgische Welt wohl darin einstimmig, dass bei lange bestehendem Anus praeternat., zumal wenn er den älteren Heilmethoden trotzt, sowie bei Geschwülsten und auch in manchen Fällen innerer Einklemmung die Darmresection mit nachfolgender Enterorrhaphie vorzunehmen sei. Die Resultate sind wie in allen nicht mit schweren Erscheinungen oder Peritonitis compli-

1) Refer. in Fortschr. der Medicin. 1889. 15. Juni.

cirten Fällen, wie schon oben dargethan, viel bessere. Beweis dafür sind auch die Thierexperimente sowie die schon in der vorantiseptischen Zeit wegen Darmwunden erzielten Erfolge (s. oben die Fälle aus der vorantiseptischen Zeit, wo wegen Darmprolaps bei Bauchwunden resecirt und genäht wurde).

Bedingungen für glücklichen Verlauf in uncomplicirten Fällen.

a) Auswahl der Fälle.

Es muss nun das Bestreben der Chirurgen sein, die Bedingungen für unsere Operation herzustellen, die in uncomplicirten Fällen einen glücklichen Verlauf versprechen. Dazu gehört erstens — in manchen Fällen wohl die schwierigste —, die richtigen Fälle auszulesen, die Fälle mit bestehender infectiöser Peritonitis auszuschliessen, in Fällen von beträchtlicher Circulationsstörung des zuführenden Endes oder hochgradigem Collaps des Patienten secundär zu nähen. Nur so kann man auf reiner Grundlage Klarheit über den Werth der Operation erlangen.

Eine fernere Garantie für den Erfolg bieten die Antisepsis, die Art der exacten Operationstechnik, die Nachbehandlung. Obgleich jetzt über die meisten dieser Punkte nach dem Vorgehen von Czerny[1]), Kocher[2]), Billroth[3]), Rydygier[4]), Riedel[5]), Wölfler[6]) u. A. Einmüthigkeit erzielt ist, ist es gewiss der Untersuchung werth, wie weit unsere Erfolge und Misserfolge mit den letzterwähnten Umständen zusammenhängen.

b) Antisepsis.

Was zuerst die Antisepsis anlangt, so sind zwar, wie eingangs erwähnt, mit ihren Fortschritten die Resultate nicht um so viel besser geworden, wie auf anderen Gebieten der peritonealen Chirurgie, aber ein entschiedener Fortschritt ist doch hier zu verzeichnen, wie aus folgender kleinen Tabelle (S. 187) ersichtlich ist, wo wir die Fälle nach den antiseptischen Mitteln rubriciren wollen.

Nicht berücksichtigt haben wir hier die 2 Fälle, in denen Exitus wegen eiteriger Bronchopneumonie und nach Perforation eines alten Duodenalgeschwürs eintrat. Unter den übrigen ist bei 2 Fällen die

---

1) Doppelreihige Naht. Seide.

2) Darmabschluss. Quere Abtrennung des Mesenterium. Weites Hervorziehen des Darms u. A. m.

3) Faltenbildung des weiteren Darmstücks.

4) Nahtmaterial. Compressorien u. A. 5) Frühzeitige secundäre Naht.

6) Innere Ringnaht.

Carbolantisepsis			Chlorzinkantisepsis			Sublimatantisepsis		
Fall	Heilung oder Tod	Todesursache	Fall	Heilung oder Tod	Todesursache	Fall	Heilung oder Tod	Todesursache
1	1	—	8	Tod	Peritonitis	15	1	—
2	Tod	Peritonitis				17	1	—
3	Tod	—				18	1	—
4	1	—				20	1	—
5	Tod	Peritonitis	Antisepsis nicht angegeben:				1	—
6	Tod	Peritonitis					1	—
7	Tod	Peritonitis	Fall 9: Heilung,			22 bis 28	1	—
10	1	—	Fall 12: Tod.				1	—
13	Tod	Peritonitis					1	—
14	Tod	Peritonitis					Tod	Peritonitis
16	Tod	Peritonitis				29 bis 33	Tod	Peritonitis
19	Tod	Sepsis					Tod	Peritonitis
							Tod	Peritonitis
3 Heilungen, 9 Todte						11 Heilungen, 5 Todte		

Art der Antisepsis nicht angegeben; aus den Jahrgängen geht aber hervor, dass sie nicht in die Zeit der Sublimatantisepsis fallen.

Es würde bei der Betrachtung der nach antiseptischen Perioden geordneten Fälle gar keiner weiteren Erklärung bedürfen, um den durch Einführung der Sublimatantisepsis eingetretenen Fortschritt einzusehen, wenn nicht die letzten 5 an Peritonitis zu Grunde gegangenen Fälle eine solche dringend erforderten. Diese 5 Fälle kamen unter den ungünstigsten Verhältnissen zur Operation und illustriren nur zu schlagend die obige Behauptung, dass bei lange eingeklemmten, bei stark maltraitirten Hernien das Peritoneum für eine Infection gut vorbereitet ist, dass bei solchen „verlorenen Posten“ Sublimat und die geübteste Hand nichts ausrichten.

Die Fälle 29—33 waren 6, 8, 3, 9, 3 Tage eingeklemmt; der eine mit 3 Tagen (33) Einklemmung zeigte schon bei der Operation ausgesprochene Peritonitis, ebenso wie Fall 32 und 30; bei dem anderen mit 3tägiger Einklemmungsdauer waren — s. Anamnese zu Fall 31 — noch am 3. Tage Taxisversuche gemacht worden. Es ist gewiss nicht Zufall, dass in den zur Heilung gelangten Fällen im Allgemeinen eine kürzere Einklemmungsdauer angegeben, sowie dass bei ihnen meist schonende Repositionsversuche gemacht worden sind.

In Fall 29 der Tabelle (26 der ausführlichen Krankengeschichten) ist bei der Operation trotz 6tägiger Einklemmungsdauer keine Peritonitis auf der vorgezogenen Darmschlinge nachweisbar; indessen geht aus dem Operationsbericht hervor, dass die Lähmung und Circulationsstörungen des oberen Darmendes durch die lange bestehende Dehnung

sehr hochgradige waren, die Naht ausserordentlich schwierig, so dass die Fäden die brüchige Serosa durchschnitten. Vielleicht oder vielmehr sicher hätte man unter diesen Umständen besser gethan, den sehr zweifelhaften Darm nicht zu vernähen oder mehr zu reseciren, bis man in gesundes Gewebe gelangt wäre; jedenfalls ist es zweifellos, dass der schlimme Ausgang der weiterbestehenden Darmlähmung im zuführenden Stück zur Last zu legen ist.

Bei Fall 30 steht im Operationsbericht: Die herausgezogenen Därme bieten keine Erscheinungen von Peritonitis. Auch nach 1½ Tagen, als man sich zur Secundärnaht entschliesst, ist der Zustand der Peritonealhöhle kein schlimmer, und bei der Autopsie — der Tod trat mehrere Stunden nach der 2. Operation ein — findet man die Serosa der Darmschlingen mit trüber Flüssigkeit bedeckt, an einzelnen Stellen Fibrin. Es ist kaum anzunehmen, besonders bei dem schlechten Zustand der Patientin vor der Darmnaht, dass die Peritonitis durch die letzte Operation verschuldet ist. Vielmehr scheint es mir wahrscheinlich, dass — wie oben auseinandergesetzt — die Peritonitis schon durch die 8 Tage dauernde Einklemmung, sowie durch die Taxisversuche am 3. Tage vorbereitet war. Man glaubte der Patientin einen Dienst zu erweisen, indem man den Darm aussen liegen liess, aber es war zu spät, und wäre die Peritonitis nicht schon vor der ersten Operation dagewesen, so waren alle Bedingungen vorhanden, dass sich nach dem Débridement der Bruchpforte und Hervorziehen des Darms eine Peritonitis von den benachbarten Partien des gangränösen Bruchsacks aus über das ganze Peritoneum ausbreitete.

Diese letztere Auffassung scheint mir auch zuzutreffen in Fall 33 (der Tabelle), den man anfangs ebenfalls mit Resection und Heraus-lagerung des Darms behandelte wegen der bei der Operation bestehenden Peritonitis. Nach 2 Tagen entschloss man sich zur Darmnaht; um diese im Gesunden ausführen zu können, war es nöthig, zu den schon primär resecirten 30 Cm. noch weitere 60 Cm. zu reseciren. Die Folge dieser Operation war, dass sich Patient besser befand, dass sein Aussehen sich besserte, dass am nächsten Tage Winde abgingen, dass man bei dem sonstigen Mangel acuter peritonitischer Erscheinungen sich der Hoffnung hingab, der Fall könnte noch zur Genesung kommen. Die Stuhlgänge, die 4 Tage nach der Darmnaht auftraten, vervollständigten die Täuschung; allein sie wurden bald diarrhoisch und sehr profus, es traten Delirien hinzu, leichte Temperaturerhöhungen, und Patient erlag schliesslich 10 Tage, nachdem der genähte Darm reponirt war, der allgemeinen Sepsis.

Einen ganz ähnlichen Verlauf nahm Fall 32 der Tabelle (29 der

Krankengeschichten). Von diesem Fall ist das ausführliche Krankenjournal leider verloren gegangen. Herr Prof. Kocher war so freundlich, mir seine Privataufzeichnungen über diesen Fall zur Verfügung zu stellen. Darnach trat Patient mit einer 9 Tage lang eingeklemmten, reponirten gangränösen Hernie und bestehender Peritonitis ein. Es wurde ein widernatürlicher After angelegt, den man nach wenigen Tagen beseitigte durch circuläre Resection und Darmnaht. Patient lebte darauf noch über 10 Tage, so dass er die erste Operation volle 18 Tage überlebte. Auch bei diesem Patienten konnte man sich wegen der nach der Darmnaht aufgetretenen Besserung einige Zeit der Hoffnung auf günstigen Ausgang hingeben, die auch hier getäuscht wurde. Bei der Section fand man zahlreiche abgekapselte Abscesse zwischen den verklebten Darmschlingen. Auch hier war die Besserung des Patienten nach der zweiten Operation unverkennbar; allein auch hier wurde dieselbe erst zu einer Zeit ausgeführt, als die Allgemeininfection des Peritoneum schon zu weite Fortschritte gemacht hatte.

Wenn man die eben erörterten Fälle (Schober und Nydegger) in Betracht zieht, wenn man die später zu besprechenden, erschreckend schlechten Resultate der Behandlung mit Anus praeternat. erwägt, ferner den günstigen Verlauf des unter Nr. 27 der Tabelle mitgetheilten Falles Henzi, bei dem man nach 17 Tagen resecirte, primär nähte und trotz peritonealen Ergusses versenkte, so ist der allerdings kühn erscheinende Gedanke sicher nicht von der Hand zu weisen, ob man nicht in einzelnen dieser Fälle, speciell in den Fällen Schober und Nydegger besser gethan hätte, sofort die Naht anzulegen und zu reponiren.

Fall 31 (der Tabelle) ist in Parallele zu stellen zu Fall 29. Auch hier dauerten die Einklemmungserscheinungen fort. Schon vor der Operation hatte starker Meteorismus mit bedeutender Schmerzhaftigkeit bestanden, wohl schon die Zeichen beginnender Peritonitis. Nach der Operation nahm er noch zu; die zweite Operation kam zu spät. Bei der Section fand man, dass zwar im Gesunden resecirt worden war, dass aber die Darmnaht etwas zu gründlich angelegt war, wenigstens um eine Entleerung der aufwärts von ihr gelegenen colossal geblähten Darmpartien zu gestatten. Hier waren Lähmung des Darms, beginnende Peritonitis und höchst wahrscheinlich die ungenügende Passage zusammengekommen, um den letalen Ausgang herbeizuführen.

c) Nahtmaterial.

Wenn wir aus unseren Zahlen noch einen Beitrag liefern sollen zur Entscheidung der Frage: Soll man den Darm mit Catgut oder

Seide nähen? so fällt der Entscheid zu Gunsten der Seide aus. Denn in den Fällen, wo das Nähmaterial angegeben ist, finden wir folgende Verhältnisse: Catgutnaht: **6 Exitus, 3 Heilungen**; Seidennaht: **10 Exitus, 10 Heilungen.**

Hatte aber auf der einen Seite Czerny durch Einführung der carbolisirten Seide sich den wärmsten Dank aller Chirurgen erworben[1]), hatte andererseits Rydygier[2]) bei seinen grundlegenden Experimenten das Catgut in seine Rechte eingesetzt, so zeigte sich doch bald, dass Alles nur auf eine exacte Naht ankomme, dass es gleichgültig sei, womit man nähe; es komme nur darauf an, wie man nähe.

d) Operationstechnik.

1. Form der Naht.

Und auch puncto Nahtmethode ist eine grössere Freiheit gestattet: einreihig, mehrreihig u. s. w., wenn man nur ringsum Serosa mit Serosa adaptirt und am Mesenterialansatz die gehörige Sicherheit erlangt. Sehr viel liegt ferner, wie Riedel (l. c.) schon 1883 hervorhebt, daran, was man näht, oder mit anderen Worten, dass man reichlich alles Kranke resecirt, lieber zu viel, als zu wenig. Und seitdem Prof. Kocher gezeigt hat, wie man in einfacher Weise selbst bei den ausgedehntesten Resectionen das Mesenterium behandeln darf, macht es in der That keine viel grössere Schwierigkeit, 30 Cm. zu reseciren als 3 Cm.

Wie viel Darm entbehrt werden kann, diese Frage ist für die praktischen Verhältnisse beim Menschen durch die Fälle von Köberle[3]) und Kocher[4]) entschieden; das Minimum des resecirten Darmstücks war in unseren Fällen 3—4 Cm., das Maximum 160 Cm. Die Form der Darmnaht war in fast allen Fällen die der Lembert'schen; häufig wurde einreihig und mit Knopfnähten vereinigt (Fall 1, 2, 3, 4, 5, 6, 7, 8, 10), in vielen Fällen doppelreihig nach Kocher, Czerny oder Wölfler. Faltenbildung kam in Fall 19 und 24 vor. In Fall 14, 15, 16, 17, 18—26 und 28 wurde die innere Knopfnaht, theils als innere Ringnaht, theils als Lembert'sche Naht und darüber fortlaufende Serosanaht gemacht. In Fall 27 und 30 wurde die doppelreihige Naht, innen und aussen als fortlaufende gemacht, und zwar als sogenannte unterbrochen-fortlaufende, die am Mesenterialansatz beginnt und bis zur Höhe der Darmschlinge fortgeführt wird.

1) s. Billroth, Offener Brief u. s. w. Wiener med. Wochenschr. 1879. Nr. 1.
2) Berliner klin. Wochenschrift 1881. Nr. 41.
3) Résection de deux mètres d'intestin grêle. Strassburg 1881.
4) Correspondenzblatt für schweizer Aerzte. 1886.

Darauf wird nach Umlegung der Darmschlinge die Naht auf der anderen Seite am Mesenterialansatz begonnen. Der Anfangsfaden dieser Naht wird mit dem Anfangsfaden der ersten, der durch den Mesenterialschlitz durchgeführt wird, geknüpft. Darauf wird die zweite Naht über die andere halbe Circumferenz der Darmschlinge fortgeführt, um sich auf der Höhe der Schlinge mit dem Endfaden der erst angelegten Naht zu vereinigen.

Bei der ersten fortlaufenden Ringnaht hat es sich am besten bewährt, Serosa, Muscularis und einen ganz schmalen Saum Mucosa mitzufassen; die zweite fortlaufende Naht wird nur durch Serosa und Subserosa geführt. Ein Vergleich der Nahtmethoden in Bezug auf Mortalität der betreffenden Fälle, wie er leicht an der Hand der Krankengeschichten angestellt werden kann, lehrt, dass dieselben keinen wesentlichen Einfluss auf die Resultate haben.

2. Provisorischer Darmverschluss.

Zu den technischen Maassnahmen gehört noch die Art des Darmverschlusses während der Operation. Ohne auf eine Discussion der verschiedenen Methoden einzugehen, sei bemerkt, dass sich auf unserer Klinik der Verschluss der Darmenden durch Assistentenhände oder derjenige durch 4—8fachen Seidenfaden, in Entfernung von einigen Zoll von der Darmnahtstelle angelegt, am besten erwies. Die Abtragung des erkrankten Darmstücks geschieht am besten zwischen je zwei schmalen Fasszangen, die sämmtlich in gesunden Partien und, wie von Herrn Prof. Kocher hervorgehoben worden ist, so angelegt werden, dass sie von der convexen Seite mehr fassen, als von der Mesenterialseite. Wir verwenden zu diesem Zweck die von Prof. Kocher modificirten Köberle-Billroth-schen Arterienzangen. Sie werden, wie die Fig. 9 zeigt, in ganz geringer Entfernung von einander angelegt. Nach der Durchschneidung dicht an den lateralen Zangen *a* und *a'* werden die über die Zangenbranchen hervorragenden Querschnitte des Darmlumens mit Sublimat sorgfältig desinficirt und während der Abtragung der gangränösen Schlinge vom Mesenterium noch mit Gazestückchen gedeckt, damit eine Infection der Umgebung absolut ausgeschlossen ist.

Fig. 9.

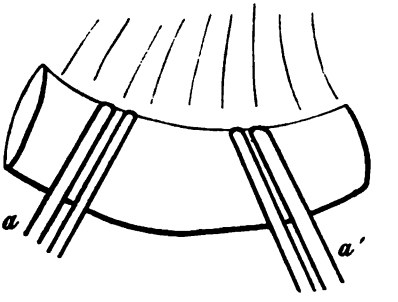

Die schmalen gequetschten Partien des Darms, die an den zu vereinigenden Enden zurückbleiben, brauchen nicht besonders resecirt zu werden; sie vascularisiren sich meist sofort genügend und stören die Ausführung der Naht nicht im Geringsten, und sie haben im Gegentheil den Vortheil, dass es viel weniger vom Querschnitt blutet und dass der störende Prolaps der Mucosa vermieden wird. Es ist eine Art Esmarch'sche Blutstillung, welche damit geleistet wird (Prof. Kocher).

Gewisse technische Maassnahmen kehren bei jeder Darmresection wieder; auf ihrer peinlichen Befolgung beruht der Erfolg. Dazu rechnen wir: *genügendes Hervorziehen des Darms, Resection im Gesunden, Vermeiden der Schädigung derjenigen Gefässe des Mesenteriums, welche die letzten Segmente der zu vernähenden Darmenden versorgen, schräge Schnittführung bei Durchschneidung des Darms, resp. schräges Anlegen der Fasszangen, sorgfältigste Isolirung der Darmenden, minutiöse Reinigung der Darmstücke vom durchschnittenen Lumen an bis zum Verschluss durch Assistentenhände oder Seidenfaden;* ferner *Sicherheit dieses Verschlusses selbst, exactes Anlegen der Darmnaht, besonders am Mesenteriumwinkel.* Die übrigen, sei es antiseptischen, sei es technischen Maassnahmen, die dem speciellen Falle eigenthümlich sind, möge man in den ausführlichen Krankengeschichten in der Rubrik Operation und Wundbehandlung nachlesen.

Wundverlauf nach der Operation.

Es erübrigt noch, Einiges über den Wundverlauf zu sagen. Der Eingriff der Operation selbst war in den uncomplicirten Fällen kein schwererer, als der nach einer Laparotomie, z. B. behufs Exstirpation einer Ovarialgeschwulst; in den Fällen dagegen, wo vorher schon peritonitische Erscheinungen bestanden mit Collaps infolge des langen Ileus, bedurfte es energischer Excitationen durch Kaffeeklystiere, Aetherinjectionen u. s. w. Bestand die Einklemmung indess noch nicht zu lange, so war der Zustand nachher ein ungleich besserer; das Erbrechen nahm ab, die verfallenen Züge wurden frischer und gewöhnlich stellte sich starkes Durst- und Hungergefühl ein.

Die Fälle, in denen die septische Infection schon sehr weit vorgeschritten war, zeigten in den nächsten Tagen post operat. gewöhnlich ausserordentlich profuse, stark stinkende Entleerungen, die ein beträchtliches Einsinken des Abdomen zur Folge hatten, Abnahme des Erbrechens und Zunahme des subjectiven Wohlbefindens; dabei häufig Aufregungszustände mit Delirien, die bald der Inanition, bald dem Jodoform zugeschrieben wurden. Oft liess man sich deshalb

kurze Zeit bezüglich der Prognose täuschen; aber fast regelmässig waren diese Diarrhöen, sowie die Störungen des Sensoriums eine Folge der Sepsis, an der der Patient dann auch stets zu Grunde ging.

Die zur Heilung führenden Fälle zeigten stets einen glatten und einfachen Verlauf; die Hautwunde verheilte, wenn es möglich war eine Prima zu erstreben, stets in kürzester Zeit. Im Fall 1[1]) bildete sich nachträglich eine Kothfistel, die spontan zur Heilung kam, so dass Patient nach 4 Wochen definitiv geheilt war; in Fall 15 entleerte sich nach 6 Tagen ein Abscess von stinkendem Eiter; derselbe heilte, als zwei Ligaturen ausgestossen waren, spontan nach 14 Tagen. In Fall 19 bildete sich ein Abscess, der sich nach 8 Tagen wieder schloss.

Diät und Stuhlgang nach der Operation.

Die Diät anlangend, so wurde nie schematisirt. Dass in den ersten Tagen nur das Nothwendigste per os gereicht wurde, ist selbstverständlich. Daneben je nach Bedürfniss Klystiere von Kaffee, Wasser, Kraftbrühe mit Pepton, Marsala u. dgl. War es durchaus geboten, innerlich etwas zu reichen, so bekamen die Patienten kaffeelöffelweise Kraftbrühe abwechselnd mit Marsala. Nach 2, 3—4 Tagen wurden grössere Dosen verabfolgt; dann Milch, Griesbrei; schliesslich gehacktes Fleisch und Eier. Brod und Gemüse wurde am längsten vorenthalten und den Patienten auch späterhin noch Enthaltung von Kartoffeln und unverdaulichen Sachen gerathen. Opium wurde nur gegen Schmerzen verordnet.

In einigen Fällen ist es notirt, nach welcher Zeit unter dieser Behandlung der erste geformte Stuhlgang eintrat. In Fall 1 musste 4 Wochen lang mit Klystieren nachgeholfen werden, bis geformter Stuhlgang erfolgte. Sonst war das Minimum der Dauer 1 Tag, das Maximum 14 Tage; im Durchschnitt aus 12 Fällen erfolgte er nach 7—8 Tagen. In 13 Fällen ist die Heilungsdauer bis zur Entlassung notirt. Dieselbe betrug durchschnittlich 26 Tage, Minimum 11 Tage, Maximum 52 Tage.

Von 8 Patienten nur konnten Nachrichten über ihr späteres Befinden erlangt werden. Alle befinden sich in Bezug auf ihre Darmfunction recht wohl; das Nähere s. Rubrik: Spätere Resultate. Ulrich Schenk, dem 1885 160 Cm. Darm resecirt waren, starb im Mai 1886 an einer ganz acuten Affection, nachdem er bis dahin völlig gesund und arbeitsfähig gewesen war. Section wurde leider nicht gemacht.

1) Publicirt 1878 im Correspondenzblatt für schweizer Aerzte.

Nach den aus den mitgetheilten Fällen gewonnenen Erfahrungen hat sich jetzt an der Berner Universitätsklinik des Hrn. Prof. Kocher als feststehende Behandlungsmethode für gangränöse Hernien eingebürgert, den Darm sofort im Gesunden zu reseciren, und wo es irgend angeht, sofort die Naht folgen zu lassen; in den Fällen aber, wo aus früher besprochenen Gründen eine primäre Naht nicht zulässig ist, für die Bedingungen einer möglichst frühzeitigen secundären Naht Sorge zu tragen durch geeignete Desinfection des Bruchsackes und seiner Umgebung, Ausspülung des stark dilatirten und geschädigten zuführenden Darmstücks und Befestigung der gut hervorgezogenen und aus der Einklemmung befreiten Darmenden an der Bauchwand.

Wir sind überzeugt, dass dieses Vorgehen von vielen Autoren als zu radical angesehen wird; durch die hiesigen Erfahrungen aber wird es gerechtfertigt. Von anderen Kliniken stand mir leider kein grösseres Material zu Gebote, ausser dem oben erwähnten und den in der Literatur zerstreuten Fällen. Aus dem ersten „Klinischen Jahrbuch" aber, welches die Statistik sämmtlicher Kliniken Preussens enthält, lässt sich entschieden aus der Operationsrubrik der chirurgischen Kliniken: Darmresection, Darmnaht, Enterotomie, Colotomie einerseits, aus der Rubrik: Anus praeternat. andererseits ein Schluss auf die Anschauungen der Leiter der resp. Kliniken ziehen, betreffend die Frage: Resection und Naht oder Anus praeternaturalis? Aus der folgenden kleinen Tabelle ist zugleich ersichtlich, dass fast durchgehends die Zahl der Darmresection, Darmnaht u. s. w. im umgekehrten Verhältniss zur Zahl der angelegten Anus praeternaturales steht.

	Berlin	Bonn	Breslau	Göttingen	Greifswald	Halle	Kiel	Königsberg	Marburg
Zahl der ausgeführten Darmresectionen, Darmnaht, Enterotomie, Colotomie (Summa 36) . . .	—	8	3	2	8	1	2	12	—
Anus praeternaturales (Summa 21)	15	—	1	2	—	—	1	2	—

Unsere Klinik würde im Jahre 1888 mit 6 Fällen von Darmresection und Darmnaht figuriren, bei denen 4 prompte Heilungen und 2 Exitus zu verzeichnen sind.

Es wäre jedenfalls sehr zu begrüssen, wenn auch von den Universitätskliniken, wie kürzlich vom Krankenhaus zu Friedrichshain, casuistische und statistische Beiträge zur Klärung unserer Frage ge-

liefert würden. Denn nur an der Hand eines grossen Materials, das unter analogen Bedingungen einer verschiedenen Behandlungsweise unterworfen wird, kann man ein Urtheil über den Werth der letzteren erlangen. Dabei ist es besonders interessant, das Schicksal ein- und derselben Operationsmethode an einer Klinik zu verfolgen, die Summe der Erfahrungen zu überblicken, die aus einer Reihe sorgfältiger Beobachtungen geschöpft werden, die Vervollkommnung der Technik, den Einfluss der Antisepsis auf die gewonnenen Resultate, auf die Heilungsdauer u. s. w. zu berücksichtigen.

Zum Schluss will ich noch eine Zusammenstellung der einschlägigen Fälle seit der Madelung-Bouilly-Rydygier'schen Statistik anfügen, soweit ich dieselben aus den sehr zerstreuten Publicationen aller Länder sammeln konnte. Von einer annähernden Vollständigkeit der Casuistik kann dabei keine Rede sein. —

Auch sei es mir am Ende der Arbeit gestattet, Hrn. Prof. Kocher meinen besten Dank auszusprechen für die freundliche Anregung und liebenswürdige Unterstützung, die er mir bei der Anfertigung der Arbeit zu Theil werden liess.

Bern, im Juni 1889.

Haup

Nr.	Alter	Geschlecht	Affection	H. Littric.	Anus praeternaturalis	Dauer d. Affection, resp. d. acuten Einklemmung
1[1])	45 Jahre	weiblich	Hern. crur. sin. inc.	—	—	48 Stunden
2	49 Jahre	weiblich	H. crur. dextr. inc. gangr.	—	—	3 Tage
3[2])	55 Jahre	weiblich	H. crur. dextr. inc. gangr.	1	—	2 Tage
4[3])	49 Jahre	weiblich	H. inguin. sin. inc. gangr. en masse repon.	—	—	3 Tage
5	61 Jahre	weiblich	H. crur. dextr. inc. gangraenosa.	1	—	4 Tage
6	31 Jahre	weiblich	H. crur. dextr. inc. gangr. en masse repon.	—	—	5 Tage
7	34 Jahre	männlich	H. inguin. dextr. inc. gangraenosa.	—	—	12 Tage
8	27 Jahre	männlich	H. inguin. d. inc. gangr.	—	—	7 Tage
9	49 Jahre	männlich	H. crur. dextr. inc. gangr.	—	—	3 Tage
10	42 Jahre	männlich	H. crur. dextr. inc. gangr.	1	—	2 Tage
11	23 Jahre	männlich	—	—	1	—
12	60 Jahre	weiblich	H. crur. dextr. inc. gangr.	—	—	2 Tage
13	45 Jahre	männlich	—	—	1	—
14	18 Jahre	männlich	H. crur. dextr. inc. gangr.	—	—	5 Tage
15[4])	57 Jahre	männlich	H. inguin. d. inc. gangr.	—	—	1 Tag
16	39 Jahre	weiblich	H. crur. sin. inc. gangr.	—	1	8 Wochen
17	46 Jahre	weiblich	H. crur. dextr. inc. gangr.	1	1	47 Tage
18	16 Jahre	männlich	H. inguin. d. inc. gangr.	—	1	43 Tage
19	65 Jahre	männlich	H. crur. dextr. inc. gangr.	—	—	6 Tage
20	49 Jahre	männlich	—	—	1	3 1/3 Monate
21	45 Jahre	weiblich	H. crur. sin. inc. gangr.	—	1 während 4 Tagen	6 Tage
22	39 Jahre	männlich	H. crur. dextr. inc. gangr.	1	—	3 Tage
23	46 Jahre	weiblich	H. crur. sin. inc. gangr.	—	—	2 Tage
24	25 Jahre	weiblich	Tubercul. d. Dünndarms.	—	—	7 Jahre
25	50 Jahre	männlich	H. inguin. d. inc. gangr.	1	—	3 Tage
26	34 Jahre	weiblich	H. crur. dextr. inc. gangr.	1	—	2 Tage
27	19 Jahre	männlich	H. inguin. d. congenita properitoneal. inc. gangr.	1	—	17 Tage
28	48 Jahre	weiblich	H. crur. dextr. inc. gangr.	1	1	54 Tage
29	77 Jahre	weiblich	H. crur. sin. inc. gangr.	—	—	6 Tage
30	47 Jahre	weiblich	H. crur. sin. inc. gangr.	—	1 für 2 Tage	8 Tage
31	62 Jahre	weiblich	H. crur. sin. inc. gangr.	—	—	3 Tage
32	47 Jahre	männlich	—	—	1 f. wenige T.	9 Tage
33	65 Jahre	männlich	H. crur. sin. inc. gangr.	—	1 für 2 Tage	3 Tage
33		16 männl. 17 weibl.	Hern. crur. 21 Hern. inguin. 7 Tumor intest. 1	H. Littr. 9	Anus praeternaturalis 7	Durchschnitt der acuten Fälle 4,7 Tag

1) Veröffentl. Corr.-Bl. f. schw. Aerzte. 1878. Nr. 5. 2) Veröff. Centr.-Bl. f. Chir. 1880. 29

abelle.

Compli-tion mit Peritonitis	Antisepsis	Länge des resecirten Darms	Näh-material	Erster Stuhlgang post oper.	Heilungs-dauer bis zur Ent-lassung	Tod nach der Operation an	Tod in späterer Zeit
—	Carbol	12 Cm.	Catgut	4 Woch.	—	—	—
—	Carbol	—	Catgut	—	—	Peritonit. und Embolie der Lungenart.	—
—	Carbol	10 Cm.	Catgut	—	—	Peritonit. und Embolie des A. pulm.	—
—	Carbol	42 Cm.	—	11 Tage	52 Tage	—	—
—	Carbol	—	Seide	—	—	Perit. u. Lungenembolie.	—
—	Carbol	21 Cm.	Catgut	—	—	Peritonitis.	—
—	Carbol	15 Cm.	Catgut	—	—	Perit. u. Bronchopneumon.	—
—	Chlorzink	25 Cm.	Catgut	—	—	Peritonitis.	—
—	—	8 Cm.	Catgut	7 Tage	32 Tage	—	—
—	Carbol	7 Cm.	—	8 Tage	41 Tage	—	—
—	Carbol	—	Catgut	—	—	Bronchopn. purul.	—
—	—	25 Cm.	—	—	—	Peritonitis.	—
—	Carbol	8,5 + 14 = 22,5 Cm.	Seide	—	—	Peritonitis.	—
—	Carbol	—	—	—	—	Peritonitis.	—
—	Sublimat	160 Cm.	Seide	—	18 Tage	—	An acuter Krankheit nach 1 Jahr.
—	Carbol	5,5 Cm.	Seide	—	—	Peritonitis.	—
—	Sublimat	5 Cm.	Seide	9 Tage	25 Tage	—	—
—	Sublimat	20 Cm.	Seide	12 Tage	33 Tage	—	—
—	Carbol	—	Seide	—	—	Darmgangr. u. sept. Infection.	—
—	Sublimat	—	Seide	6 Tage	16 Tage	—	—
1	Sublimat	20 Cm.	Seide	—	—	Perforat. eines Ulcus duodeni.	—
—	Sublimat	8 Cm.	Seide	—	7 Woch.	—	—
—	Sublimat	21 Cm.	Seide	7 Tage	12 Tage	—	—
—	Sublimat	—	Seide	8 Tage	—	—	—
—	Sublimat	10 Cm.	Seide	6 Tage	16 Tage	—	—
—	Sublimat	4,5 Cm.	Seide	5 Tage	11 Tage	—	—
1	Sublimat	3 Cm.	Seide	1 Tag	16 Tage	—	—
—	Sublimat	3—4 Cm.	Seide	14 Tage	17 Tage	—	—
—	Sublimat	—	Seide	—	—	Peritonitis.	—
1	Sublimat	—	Seide	—	—	Peritonitis.	—
—	Sublimat	28 Cm.	Seide	—	—	Darmlähmg. u. Peritonitis.	—
1	Sublimat	—	Seide	—	—	Peritonitis.	—
1	Sublimat	90 Cm.	Seide	—	—	Peritonitis.	—
Vorher be-stand Peri-tonit. bei 5	Carbol 13 Chlorzink 1 Sublimat 17	Durch-schnitt 24,6 Cm.	Catgut 8 Seide 21	Durch-schnitt 7,8 Tage	Durch-schnitt 26 Tage	Peritonitis 17 Gestorben 18	

1) Public. Bull. de la soc. méd. de la Suisse rom. 1880. Avril. 4) Veröff. Corr.-Bl. f. schw. Aerzte. 1886.

ANHANG.

155 Fälle von Darmresection und darauffolgender circulärer Vereinigung, aus den Jahren 1882—1888 zusammengestellt nach Autor, Quelle und Affection.

(In der am Schlusse befindlichen kleinen Tabelle bedeutet: † = gestorben, H = Heilung.)

Autor	Ort der Publication	Affection	Ausgang	Bemerkungen
		1882.		
Treves	Refer. in Schmidt's Jahrbücher.	Carcin. col. desc.	Tod.	—
Beger	Berl. klin. Wochenschrift. Nr. 41.	Carcinom des Proc. verm.	Tod.	Resect. eines Theils des Cöcum.
Bryant	Med. chir. transact. Vol. 65 (Schm. Jahrb.).	Carcinom des Colon descend.	Heilung.	—
Uhde	Archiv f. klin. Chir. Bd. XXVIII.	Fremdkörper hoch im Mastdarm.	Heilung.	Der Fremdk. 23 Cm. l. Naht nach Czerny.
Nicolaysen	Nord. med. Arch. XIV. No. 13 (Schm. Jahrb.).	Carcinom d. Flexur.	Heilung.	Das Carc. war invagin. und wurde vom Mastdarm aus operirt. 2½ Mon. später ist Pat. noch gesund.
Lavisé	Journ. de méd. de Bruxell. April (Schm. Jahrbücher).	Hern. crur. incarc. gangraen.	Heilung.	Catgutnaht nach Lembert.
Aman	Hygiea (n. Refer.).	Hern. inc. gangr.	Heilung.	—
Hofmokl	Wien. med. Presse. 52.	H. Littr. inc. gangr.	Tod.	—
Fuller	The med. Record. 14. Oct. 1882.	H. crur. inc. gangr.	Heilung.	—
Fuller	Nach Rev. de Chir.	H. crur. inc. gangr.	Heilung.	—
			10 Fälle, 3 Exitus, 7 Heilg.	
		1883.		
Alsberg	Archiv f. klin. Chir. Bd. XXVIII. S. 768.	Einschnürg. d. Darms durch offen geblieben. Ductus omph.-mesar.	Tod.	Naht nach Czerny Keine Peritonitis.
Riedel	Verh. d. deutsch. Ges. f. Chirurgie.	H. incarc. gangr.	Heilung.	Secundäre Naht.
Riedel	Ebenda.	H. incarc. gangr.	Heilung.	—
Bergmann	Deutsche med. Wochenschrift 1883. 1.	Anus praeter naturam.	Heilung.	Bergmann tritt für Anlegung von Anus praetern. bei gangr. Hernien ein.
Hohenhausen	Ebenda. Nr. 36.	Darmprolaps durch die Vagina.	Tod.	Primäre Naht.
Hohenhausen	Ebenda.	Prolaps durch die vordere Bauchwand.	Heilung.	Primäre Naht.
Reichel	Deutsche Zeitschrift f. Chirurgie.	H. incarc. gangr.	3 Tod, 1 Heilung.	—
Reichel	Ebenda. Bd. XIX.	Anus praeter natur.	2 Tod, 5 Heilgen., 1 noch vorüberg. Fist. stere.	1 starb an Inanition, nachdem d. Darmnaht nicht gehalten u. sich von Neuem ein Anus praeternat. gebildet.

Autor	Ort der Publication	Affection	Ausgang	Bemerkungen
		1883.		
Reichel	Deutsche Zeitschrift f. Chir. Bd. XIX.	Darmgangrän durch Brideneinschnürung.	Heilung.	—
Reichel	Ebenda.	Gangrän bei Invagination.	Tod.	—
Reichel	Ebenda.	Carc. intest. crassi.	Heilung.	—
Bouilly	Bullet. de la soc. de chir. 8. août.	Perforationsperitonitis.	Tod.	Resection und Naht.
Partsch	Centr.-Bl. f. Chir. 52.	Carc. d. Dünndarms.	Tod.	Allgem. Perit. carc.
Wölfler	Chirurgencongress.	Fibrom d. Mesenter.	Tod.	Resection v. 113 Cm.
Wölfler	Ebenda.	Carcinom des Colon transvers.	Heilung.	Kurzdauernde Kothfistel.
Heuck	Ebenda.	Carcinom d. Cöcum.	Tod.	—
Maydl	Wien. med. Presse. S. 437.	Carcinom d. Cöcum.	Heilung.	Secundäre Naht nach 2 Monat.
Treves	Med. chir. Transact. Vol. 66 nach Virch.-Hirsch.	Carcinom des Colon descend.	Tod.	Peritonitis.
Riedel	Deutsche med. Wochenschrift. Nr. 45.	Hern. incarc. gangr.	Heilung.	Frühzeitige secundäre Naht.
Seeger	Diss. inaug. Berlin.	Hern. gangr.	Tod.	} Primär genäht.
Seeger	Ebenda.	Hern. gangr.	Tod.	
Prati	Annal. univ. di med. e chir. Vol. 263 nach Virchow-Hirsch.	Hern. crur. gangr.	Tod.	—
Wettergren	Hygiea. p. 369 nach Virchow-Hirsch.	Hern. crur. gangr.	Heilung.	Kothfistel.
Schede	Deutsche med. Wochenschr. 1884. Nr. 23.	Carc. flex. sigmoid.	Heilung.	—
			33 Fälle, 16 Exitus, 17 Heilg.	
		1884.		
Obalinski	Wien. med. Blätter. 48—50.	Invaginat. d. Ileum.	Tod.	90 Cm. resecirt. Tod an sept. Peritonitis.
Feld	Archiv f. klin. Chir. XXX.	H. inguin. incarc. gangraen.	Heilung.	Resection von 18 Cm.
Makins	Br. medic. Journ. Aug. 30.	Kothfistel.	Heilung.	—
Porter	Boston medic. and surg. Journ. May 15.	Kothfistel.	Heilung.	—
Ill	Virch.-Hirsch 1885.	Hern. crur. incarc. gangraen.	Heilung.	Das unt. Ende d. Col. desc. ist gangrän. Der Darm wurde ähnlich der v. Hahn angegebenen Methode durch eine neu angelegte Laparotomiewunde gezogen und dort resecirt und vernäht.
Ill	Ebenda.	Hern. inguin. gangr.	Tod.	—
Schede	Chirurgencongress.	Carc. d. Dünndarms.	Heilung.	—
Hauer (aus d. chir. Klinik von Billroth)	Prager Zeitschrift f. Heilkunde. Nr. V.	Hern. incarc. gangr.	Tod.	—
	Ebenda.	Hern. incarc. gangr.	Tod.	—
	Ebenda.	Hern. incarc. gangr.	Tod.	—

Autor	Ort der Publication	Affection	Ausgang	Bemerkungen
		1884.		
Hauer (aus Billroth's Klinik 1878 bis 1883)	Prager Zeitschrift f. Heilkunde. Nr. V.	Hern. incarc. gangr.	Heilung.	—
	Ebenda.	Gangrän des Darms bei Axendrehung.	Tod.	Bestand schon vorher hochgrad. Perit.
	Ebenda.		Tod.	
	Ebenda.	Anus praeternat.	Heilung.	—
	Ebenda.	Anus praeternat.	Heilung.	—
	Ebenda.	Anus praeternat.	Heilung.	—
	Ebenda.	Anus praeternat.	Heilung.	—
	Ebenda.	Anus praeternat.	Heilung.	—
	Ebenda.	Anus praeternat.	Heilung.	—
	Ebenda.	Fisteln des Darms.	Tod.	—
	Ebenda.	Fisteln des Darms.	Tod.	—
	Ebenda.	Narbenstrictur im S Romanum.	Tod.	—
	Ebenda.	Carc. beider Ovarien.	Heilung.	—
	Ebenda.	Carc. des Col. transv.	Heilung.	—
	Ebenda.	Fibrom d. Mesenter.	Tod.	—
	Ebenda.	Carcinom d. Cöcum.	Tod.	—
	Ebenda.	Carcinom d. Cöcum.	Heilung.	Implantat. des Ileum ins Colon ascend.
Wide	Virch.-Hirsch's Jahresbericht 1885.	Hern. crur. incarc. gangraen.	Heilung.	Bei bestehender Peritonitis.
Barette	Thèse Paris.	Zusammenstellung von 49 Fällen von Darmresection mit 26 Heilungen und 23 Exitus.		
Mazzucchelli	Index medicus.	Hern. inguin. incarc. gangraen.	Heilung.	9 Knopfsutur. Kothfistel.
Marchisio	Virch.-Hirsch 1885.	Hern. crur. incarc. gangraen.	Heilung.	Die beiden Italiener fixirten die reponirte Darmschlinge durch ein. Catgutfaden in d. Nähe d. Bruchpforte.
Jones	Lancet 1885. Jan. 10. p. 60.	Carcin. flex. hepat.	Tod.	—
Andr. Ceccherelli	Giorn. internaz. dell. scienze mediche nach Centralblatt für Chir.	Hern. crur. incarc. gangraen.	Tod.	—
			32 Fälle, 18 Heilg. 14 Tod	
		1885.		
Kofranyi	Wien. med. Wochenschrift. Nr. 31 u. 32.	Hern. incarc. gangr.	Heilung.	Primäre Naht mit Catgut.
Bergmann	Diss. von Michels.	Tumor ilei et coeci.	Heilung.	Nach 6 Monat. noch gesund.
Bergmann	Ebenda.	Resection d. Dünnd., Pylor. u. horiz. Theils des Duodenum.	Tod.	—
Withehead	Brit. med. Journ. 24.	Resect. d. Cöcum u. eines Theils d. Col. asc. wegen Epitheliom.	Tod.	Die Darmenden waren in die Wunde eingenäht.
Kosinski	Medycyna. No. 41. 42 nach Virch.-Hirsch.	Dünndarmfistel.	Heilung.	—
Kosinski	Ebenda.	Anus praeternat.	Heilung.	—
Kosinski	Ebenda.	Carcin. coli.	Heilung.	—

Autor	Ort der Publication	Affection	Ausgang	Bemerkungen
		1885.		
Maas	Dissert. v. Köhler.	Anus praetern. nach H. inguin. gangr. inc.	Heilung.	—
Obalinski	Medycina. 16—19 nach Virchow-Hirsch.	Hern. gangr.	Tod.	Von 19 Fällen, die mit Anlegung ein. künstl.
Derselbe	Ebenda.	Hern. gangr.	Tod.	Afters behandelt wur-
Derselbe	Ebenda.	Hern. gangr.	Tod.	den, genasen 6. Für
Derselbe	Ebenda.	Hern. gangr.	Tod.	einz. Fälle hält Verf.
Derselbe	Ebenda.	Hern. gangr.	Tod.	jedoch die prim. Re-
Derselbe	Ebenda.	Hern. gangr.	Tod.	section und Naht für das Beste.
Czerny	Fleiner, Virch. Archiv. CI.	Adeno-carc. d. coec.	Tod.	—
Czerny	Ebenda.	Hyperpl. der Musc., Subserosa u. Serosa.	Heilung.	10 Cm. vom Ileum, Cöcum u. Col. exstirp.
Whitehead	Nach Index medic.	Carcinoma coeci.	Tod.	—
Banks	Nach Index medic.	Hern. incarc. gangr.	Heilung.	—
Jones	Nach Index medic.	Hern. umbil. incarc. gangraen.	Tod.	—
Maydl	Allg. Wien. med. Ztg. 1885. S. 463.	Exstirpatio coeci.	Heilung.	—
			20 Fälle, 9 Heilg. 11 Exitus	
		1886.		
Maydl	Wiener med. Presse. Nr. 47—51.	Sarkom des retinirten Hoden.	Heilung.	8 Cm. vom S Roman. resecirt.
Conaut	Bost. med. and surg. Journ. n. Vir.-Hirsch.	Anus artific. nach gangränöser Hernie.	Heilung.	—
Freyer	Deutsche med. Wochenschrift. Nr. 28.	Darmwunde.	Heilung.	Res. v. 39,5 Cm. Kothfistel während d. Heil.
Flatau	Deutsche med. Wochenschrift. Nr. 6.	Innere Einklemmg. Abschnür. ein. Dünndarmschlinge durch ein Band.	Tod.	—
Marey	Bost. med. and surg. Journ. nach Virchow-Hirsch.	Hern. umbilic. gangraen.	Tod.	—
Marey	Ebenda.	Carcin. intestini.	Tod.	Exitus nach 12 Std. an Shok.
Riedel	Deutsche med. Wochenschr. Nr. 15 u. 16.	Anus praetern. nach Exstirpat. eines Carc. des Dickdarms.	Heilung.	—
Nicolaysen	Norsk magaz. for Lägevid. nach Virchow-Hirsch.	Myosarcoma intest. tenuis.	Heilung.	—
Svennson	Nord. med. Arch. Bd. XVIII nach Virch.-H.	Anus praeternat.	Heilung.	Verf. rieth, nicht primär zu nähen.
Walter	Hygiea nach V.-H.	H. inguin. gangr.	Heilung.	—
Stewart	Amer. Journ. of med. sciences. Jan.; n. V.-H.	H. crur. gangr.	Heilung.	—
Tansini	Gazzetta med. ital. April; nach Virchow-Hirsch.	Hern. cruro-properit. gangraen.	Tod.	Die Einklemmung bestand fort.
			12 Fälle, 8 Heilg. 4 Tod	

Autor	Ort der Publication	Affection	Ausgang	Bemerkungen
		1887.		
Benninghoven	Dissertat. Bonn.	Anus praeternat.	Heilung.	—
Derselbe	Ebenda.	Anus praeternat.	Heilung.	—
Derselbe	Ebenda.	Anus praeternat.	Heilung.	—
Angerer	Münchener med. Wochenschrift. Nr. 2.	Anus praeternat.	Heilung.	—
Müller	Bruns' Beiträge II.	Invaginat. ileo-coec.	Tod.	Resection v. 150 Cm.
Hahn	Berl. klin. Woch. 25.	Axendreh. des Ileum.	Heilung.	Resection von 1 Cm
Maydl	Allgem. Wien. med. Zeitg. 17.	Narbenstrictur der Valvul. ileocoecc.	Heilung.	—
Trzebicky u. *Mikulicz*	Gaseta lekarska. No. 26.	Hern. gangr.	Heilung.	—
Dieselben	Ibid.	Hern. gangr.	Heilung.	—
Dieselben	Ibid.	Hern. gangr.	Heilung.	—
Dieselben	Ibid.	Hern. gangr.	Heilung.	—
Dieselben	Ibid.	Hern. gangr.	Tod.	—
Burckhardt	Corr.-Bl. f. schweiz. Aerzte. Nr. 19.	H. Littr. gangr.	Heilung.	—
Derselbe	Ebenda.	H. Littr. gangr.	Heilung.	—
Durante	Virchow-Hirsch.	Ernia strozzata cangrenata.	Heilung.	—
Parker	Ebenda.	Hern. gangr.	Heilung.	Nicht ersichtlich, ob primär genäht.
Flemming u. *Köhler*	Lancet. Sept. 10.	Hern. gangr.	Heilung.	—
Crespi	Virchow-Hirsch.	Ernia cangrenata.	Heilung.	—
Postempski	Ebenda.	Ernia cangrenata.	Heilung.	Nicht ersichtlich, ob primär genäht.
Weil	Prag. med. Wchschr. Nr. 11 u. 13, nach V.-H.	Hern. gangr.	Heilung.	—
Hänel	Archiv f. klin. Chir. Bd. XXXVI.	Anus praeternat.	Tod.	—
Sobolewski	Deutsche med. Woch. Nr. 23.	Hern. gangr.	Heilung.	—
Ström	Nach Virch.-Hirsch.	Hern. crur. gangr.	Heilung.	—
v. Hacker	Anz. d. k. k. Gesell. d. Aerzte in Wien 186, nach Index medic.	Affection nicht angegeben.	Heilung.	—
Alsberg	Deutsche med. Woch. S. 677.	Retroperit. Lipom.	Heilung.	Resection von 18 Cm. Dickdarm.
Drugescu	Nach Index medic.	Affect. nicht genannt.	Heilung.	—
Saryt-scheff	Medic. Obozs., nach Index medic.	Resect. of intest. in herniotomy.	?	—
			27 Fälle, 23 Heilg., 3 Tod, 1 nicht ersichtlich	
		1888.		
Chwat	Gaz. lek.; n. Ind. med.	Resectio jejuni.	Heilung.	—
Barton	Nach Index medic.	Epitheliom der Ileocöcalklappe.	Heilung.	—
Hofmokl	Wiener med. Presse. Nr. 11.	Carcinom des Colon ascend.	Heilung.	—

Autor	Ort der Publication	Affection	Ausgang	Bemerkungen
		1888.		
Hofmokl	Ebenda. Nr. 12.	H. umbilic. incarc.	Tod.	Darmgangrän nach ausgeführter Herniot.
Obtulowicz	Przegl. lek.; nach Index med.	Darmprolaps.	Heilung.	Resect. von 69 Cm.
Lumniczer	Nach Index med.	Hern. inguin. incarc. gangraen.	Heilung.	(?) ob primär genäht.
Janiszewsky	Medycyna, nach Ind. medic.	Resectio intest. ten. c. enterorrhaphia.	?	—
Iversen	Nach Index medic.	Tumor S Rom. et fist. intest.-vesic.	?	—
Kaufmann	Deutsche Zeitschrift f. Chir. Bd. XXVIII.	Anus praeternat.	Heilung.	—
Park	Nach Index medic.	Resection wegen Fistula stercor.	Heilung.	(?) ob circuläre Resection.
Dietrichson	Nach Index medic.	Herniotomie mit Darmresection.	?	(?) ob primär genäht.
Boudly	Nach Index medic.	Maligner Tumor des Darms in der Regio ileocoec.	Heilung.	—
Kosinski 6 Fälle				
Frey	Wiener med. Presse. Nr. 42. S. 1484.	Hern. inguin. gangr.	Heilung.	—
Martino	Société ital. nach Revue de Chirurgie.	Hern. incarc. gangr.	Heilung.	—
Martino	Ebenda.	Hern. incarc. gangr.	Tod.	—
			21 Fälle, 10 Heilg., 2 Todte, 9 Resultat nicht ersichtlich	

Tabelle.

In der mir zugänglichen Literatur habe ich also in den Jahren 1882—1888 155 Fälle von Darmresection mit circulärer Vereinigung aufgefunden.

Von diesen waren 144 Resultate zu ermitteln; davon endigten tödtlich: 54 = 37,5 Proc.

Nach Affectionen und Erfolg übersichtlich geordnet, vertheilen sie sich wie folgt:

Jahr	Hernie gangraenosae	Anus praet. u. Kothfistel	Maligne Tumoren	Gutartige Tumoren	Invaginationen oder Axendrehung	Stenosen	Fremdkörper	Darmwunden	Innere Einklemmung	Darmprolaps
1882	5 1†; 4H.	—	4 2†; 2H.	—	—	—	1 1H.	—	—	—
1883	11 6†; 5H.	8 2†; 6H.	7 3†; 4H.	1 1†	1 1†	1 1†	Perf.-Periton. 1†	1	1 1H.	2 1†; 1H.
1884	11 5†; 6H.	10 2†; 8H.	6 2†; 4H.	1 1†	3 3†	1 1†	—	—	—	—
1885	9 7†; 2H.	3 3H.	5 4†; 1H.	2 2H.	In 1 Fall ist die Natur des Leidens nicht angegeben†					
1886	4 2†; 2H.	3 3H.	3 1†; 2H.	—	—	—	—	1 1H.	1 1†	—
1887	16 1†; 14H. 1 Resultat unbek.	5 1†; 4H.	—	1 1H.	2 1†; 1H.	1 H.	In 2 Fällen, die in Heilung ausgingen, ist die Affection nicht angegeben.			
1888	6 2†; 3H. 1 Ausgang unbek.	2 2H.	4 3H; 1 Ausgang unbek.	In 8 Fällen konnte ich die Affectionen nicht ermitteln.						1 1H.
Summa	62 24†; 36H. 2 unbek.	31 5†; 26H.	29 12†; 16H. 1 unbek.	5 2†; 3H.	6 5†; 1H.	3 2†; 1H.	1 1H.	1 1H.	2 1†; 1H.	3 1†; 2H.

III.

Ueber Echinococcus in Gelenken.

Von

Dr. Georg Fischer
in Hannover.

Der Echinococcus ist in Gelenken bisher nur secundär beim Durchbruch eines Knochenechinococcus gefunden.

Das Interesse des nachfolgenden Falls knüpft sich an die Frage: auf welche Weise kamen Echinococcen in das Kniegelenk?

Ein 44jähriger Mechaniker (H. S.), welcher stets gesund war und die schwersten Arbeiten ohne Mühe verrichtet haben will, war mit 4 Arbeitern beschäftigt eine 500 Pfund schwere Kiste auf einen Wagen zu laden. Als sein Nebenmann plötzlich losliess, war er gezwungen die Kiste auf das vordere untere Ende seines linken Oberschenkels zu setzen. Er arbeitete dann weiter. Am 3. Tage war das linke Knie geschwollen und schmerzhaft. Nach 10 Tagen musste er wegen zunehmender Geschwulst und Schmerzen die Arbeit aufgeben und liess sich am 14. Tage (25 März 1889) auf die chirurgische Abtheilung des Stadtkrankenhauses aufnehmen. —

Das linke Kniegelenk mit dem oberen Recessus war stark geschwollen. Der Umfang über der Mitte der Kniescheibe und darüber am Oberschenkel war 6 Cm. grösser als am rechten Bein. Es bestand Fluctuation im Gelenk, die Kniescheibe tanzte. Besonders stark fluctuirte die Gegend innen und unten am Oberschenkel. Die Haut war nicht verfärbt. —

Nachdem einige Tage lang eine Eisblase gelegen hatte, wurde des grossen Ergusses wegen zwei Finger breit oben innen von der Patella eine kleine Incision gemacht. Nach Durchtrennung des Vastus int. entleerte sich aus der Tiefe eine dünne, fast klare Flüssigkeit mit etwa einem Dutzend Echinococcusblasen von Erbsen- bis Haselnussgrösse. Der Einschnitt wurde erweitert, worauf noch eine beträchtliche Menge Flüssigkeit austrat. Man drang mit dem Finger unter der Extensorensehne hinweg an die Aussenseite des Oberschenkels, wo eine Gegenöffnung angelegt wurde. Starke Ausspülung mit Sublimat, Einführen eines dicken Drains, Moosverband, Volkmann'sche Schiene. — Bei der mikroskopischen Untersuchung wurden im Blaseninhalt Echinococcushaken und in der Flüssigkeit neben rothen Blutkörpern viele Eiterkörperchen gefunden. —

Der Verlauf war fieberlos. Nach 14 Tagen war jedoch das Gelenk noch geschwollen und fluctuirte, zumal an der Innenseite. —

17. April. Das Kniegelenk wurde durch zwei grosse Längsschnitte innen und aussen geöffnet, worauf aus beiden Gelenkwunden viele Echinococcusblasen mit seröser Flüssigkeit sich entleerten. Zur radicalen Ausräumung wurden die geröthete Synovialmembran und verdächtige Theile der Gelenkkapsel exstirpirt, und nach Verlängerung des Innenschnittes nach oben die mediale Gegend am unteren Ende des Oberschenkels gründlich gesäubert. Die Gelenkenden von Femur und Tibia hatten überall weissglänzende Knorpelüberzüge. Der untere Schaft des Oberschenkels war von Periost bedeckt. Nach Auswaschung mit Sublimat wurden beide Schnittwunden genäht und drainirt; Moosverband, Volkmann'sche Schiene. —

Bei fieberlosem Verlauf waren nach 4 Wochen beide Wunden geheilt. In der 6. Woche konnte Patient mit einem in der Mitte gespaltenen Wasserglasverband ohne Schmerzen auftreten. Nach 8 Wochen (20. Juni) wurde er geheilt entlassen. Das Kniegelenk konnte activ noch nicht gebeugt werden und war 1 Cm. im Umfang dicker als das gesunde. In der Kniekehle war ein Theil vom unteren Ende des Condylus ext. femoris mit rundlicher Form abzutasten, jedoch auf Druck nicht schmerzhaft. Patient ging am Stock.

Nach 1¼ Jahren stellte sich Patient auf meinen Wunsch wieder vor. Derselbe hatte 6 Wochen nach seiner Entlassung aus dem Krankenhause wieder angefangen in der Fabrik zu arbeiten. Das linke Kniegelenk hatte eine normale Form, aber einen geringeren Umfang. Auch das untere Ende des Oberschenkels war infolge von Atrophie des Vastus int. dünner.

	links	rechts
Umfang oberhalb der Kniescheibe	30 Cm.	33 Cm.
= auf der Mitte =	33 =	34 =
= unterhalb =	33 =	33 =

Die Kniescheibe war beweglich, aber nicht so ausgiebig wie am rechten Bein. Das Gelenk konnte activ etwas gebeugt werden, wobei ein leichtes Knacken zu fühlen war. Am Oberschenkelknochen war nichts Abnormes wahrzunehmen; ein Theil des Condylus ext. fem. war auch jetzt in der Kniekehle etwas deutlicher fühlbar, jedoch schmerzlos. Patient hatte während der ganzen Zeit wieder gearbeitet, fühlte sich durchaus wohl und ging ohne Stock.

Der Mann zeigte im unteren Drittel der Beugeseite des linken Vorderarmes eine kleine Geschwulst, welche seit 2 Jahren bestand, schmerzlos war und nicht gewachsen sein soll. Dieselbe war 3 Cm. lang, 2 Cm. breit, lag von normaler Haut bedeckt im Unterhautzellgewebe, war leicht verschiebbar und fluctuirte. Die Geschwulst machte den Eindruck einer Cyste. Sie war während des Hospitalaufenthalts vom Kranken verheimlicht, weil sie nie Schmerzen verursachte. Eine Exstirpation oder Probepunction wurde verweigert.

Es fragt sich mit Rücksicht auf den oben aufgestellten Satz zunächst darum, ob bei unserem Kranken ein Echinococcus des Femur

oder der Tibia mit Durchbruch in das Kniegelenk anzunehmen ist. Davon kann bei einem Manne, welcher bis zu jenem Unfall ganz gesund gewesen sein will und fortwährend gearbeitet hat, selbstverständlich keine Rede sein.' Bei der ausgiebigen Freilegung des Kniegelenks fand man die Gelenkenden beider Knochen von weissglänzenden, nirgends usurirten Knorpeln vollständig überzogen. Im Uebrigen würde auch bei einem ins Gelenk durchgebrochenen Knochenechinococcus nach jener Operation die rasche, vollständige Ausheilung unmöglich gewesen sein, da stets neue Blasen aus der Perforationsöffnung des Knochens in das Gelenk eingewandert wären, was zur Vereiterung geführt haben müsste.

Sodann fragt es sich, ob etwa durch den Druck der Kiste eine präexistirende, der Kniegelenkkapsel dicht anliegende Cyste zum Bersten gebracht ist und auf diese Weise Echinococcen ins Gelenk gekommen sind. Solche traumatische Rupturen sind beim Leberechinococcus bekannt. Derselbe kann, obschon selten, nach einem Stoss, Fall oder einer heftigen Anstrengung in die Bauchhöhle, Darm, Bronchien durchbrechen, auch seinen Sitz in die Fossa iliaca verlegen. Giebt man in unserem Falle auch die Präexistenz einer Cyste im Vastus int. zu, worüber später, so konnte dieselbe bei ihrer seitlichen Lage nicht leicht gequetscht werden, da die Kiste auf die vordere Fläche des Oberschenkels gesetzt wurde. Uebrigens lässt sich unter günstigen Verhältnissen, wenn eine dünnwandige, intermusculäre Cyste unmittelbar einer Gelenkkapsel anliegt, wohl denken, dass nach Quetschung beider Theile gleichzeitig ein Riss in Kapsel und Cystenwand entstehen und so der Parasit ins Gelenk treten könnte.

Die Möglichkeit, dass eine Ansammlung von Echinococcen im Kniegelenk unmittelbar durch die Quetschung veranlasst sein könnte, muss ebenfalls zurückgewiesen werden, so lange der traumatische Einfluss auf die Entstehung von Echinococcengeschwülsten noch in Dunkel gehüllt ist. Allerdings spricht der Umstand dafür, dass sehr viele Kranke über eine vorangegangene Quetschung, einen Stoss oder Schlag berichten. Fast in allen Fällen von Knochenechinococcus, wo eine Anamnese vorliegt, ist angegeben, dass längere Zeit vorher ein Trauma stattgefunden hat. Da aber häufig erst 6, 10, sogar 19 Jahre nach einem Schlag oder Fall das Knochenleiden gefunden ist, so ist es sehr gewagt, in solchen Fällen einen Causalnexus zwischen Verletzung und Geschwulst anzunehmen. Ein von E. Hahn[1]) beschriebener Knochenechinococcus lässt sogar die, obschon unwahr-

1) Berliner klin. Wochenschrift 1884. Nr. 6.

scheinliche, Möglichkeit offen, dass infolge eines Falls auf das Knie eine Ansammlung von Echinococcen in das Kniegelenk stattgefunden hat. Allerdings unter der Voraussetzung, dass die anfangs angewendeten Punctionen und Carbolinjectionen auf eine seröse Synovitis hinweisen und die gestellte Diagnose des Echinococcus auf einer mikroskopischen Untersuchung der mittelst Punction entleerten Gelenkflüssigkeit beruht. Der Weg zur Diagnose ist jedoch nicht zu controliren, da die Krankengeschichte, wie mir gütigst mitgetheilt wurde, augenblicklich nicht vorhanden ist. — Das Trauma ist in neuerer Zeit besonders von einigen französischen Schriftstellern ins Auge gefasst. Boncour nahm an, dass bei jedem Trauma, wenn es einen Bluterguss oder eine Fractur zur Folge habe, die im Blutstrom schwimmenden Embryonen der Taenia ebensogut wie die Blutkörperchen aus dem Gefäss austreten und sich über die gequetschten Theile ergiessen könnten, und dass dann der anfangs gebildete Bluterguss später durch eine Echinococcuscyste ersetzt werde. Danlos stimmte dieser Theorie zu und ging noch weiter, indem er den Druck des Corsets auf die Lebergegend als Trauma ansah und dadurch die grosse Häufigkeit der Leberechinococcen bei Frauen zu erklären suchte. Mit Recht hat Kirmisson[1]) den Eifer seiner beiden Landsleute etwas gedämpft, indem er einen Theil der beigebrachten Beobachtungen wegen des zu geringfügigen oder zu alten Traumas für nicht beweisend und den Corsetdruck für übertrieben hielt. Jedoch fügte auch er zu Gunsten der traumatischen Ursache zwei Beobachtungen fremder Autoren mit einem Zwischenraum von kurzer Zeit und einem Jahre, sowie einen eigenen Fall von Leberechinococcus hinzu. Bei letzterem handelte es sich aber wahrscheinlich um eine präexistirende Cyste, welche also nicht durch das Trauma entstanden, sondern nur infolge desselben rapide gewachsen war. Die Frage über den Einfluss eines Traumas auf die Entwicklung einer Echinococcengeschwulst kann nur durch das Experiment sicher beantwortet werden, was bislang noch nicht geglückt ist. —

In unserem Falle war das Vorkommen von Echinococcen im Kniegelenk ein Kunstproduct, hervorgegangen aus der gleichzeitigen operativen Eröffnung einer Echinococcencyste im M. vastus int. und eines acuten Hydrops des Kniegelenks. —

Diese Annahme setzt zunächst die Präexistenz einer Cyste im Vastus int. voraus. Am Oberschenkel ist der Parasit in der Inguinal-

1) Archives génér. de méd. November 1883. p. 513.

gegend, im Sartorius, zwischen den Adductoren und auch unter dem Vastus int. beobachtet. Die Lage unserer Geschwulst ist daher an sich nicht ungewöhnlich. Bei dem oft jahrelangen Stillstand einer kleinen Geschwulst und der fast absoluten Schmerzlosigkeit während der ganzen Dauer des Wachsthums, welche beide Eigenschaften für äussere Echinococcengeschwülste charakteristisch sind, ist es nicht auffallend, wenn der Kranke eine kleine, in der Tiefe unter dem Vastus int. liegende Geschwulst überhaupt gar nicht bemerkt hat. Dahingegen konnte er die subcutane Geschwulst an seinem Vorderarm sehen und fühlen. Da diese Cyste, an welcher der Kranke jeden Eingriff versagte, mit Sicherheit schon zur Zeit des Unfalls vorhanden war, so wird das damalige Bestehen einer gleichen Geschwulst am Oberschenkel um so wahrscheinlicher. —

Der Unfall hatte eine Quetschung der Kniegelenkkapsel zur Folge, welche eine acute seröse Synovitis nach sich zog. Am 3. Tage soll das Knie geschwollen gewesen sein, und nach 14 Tagen wurde ein Erguss im Gelenk mit starker Füllung des oberen Recessus nachgewiesen. Demzufolge hatte sich die ausgedehnte Gelenkkapsel zwischen Femur und Vastus int. nach oben hinaufgeschoben und den Muskel mit seiner Cyste in die Höhe gehoben. Dadurch näherte sich die Kapsel der Cystenwand, und die vom Unfall unberührte Echinococcuscyste schwamm gleichsam auf der prall gefüllten Gelenkkapsel. Die erste Incision wurde nun an der Innenseite des Oberschenkels zwei Finger breit oberhalb der Patella angelegt. Dieselbe ging durch den Vastus int. in die Tiefe; erst dann entleerten sich Blasen und eine dünne, schwach getrübte Flüssigkeit, welche Eiterkörperchen enthielt. Die Menge der Flüssigkeit war so gross, dass sie unmöglich ganz allein aus einer kleinen, unbemerkt gebliebenen Cyste stammen konnte. Ein solches Quantum setzte eine grosse Geschwulst voraus, welche aber vor der Verletzung nicht bestanden haben kann, da sie sonst vom Kranken bemerkt wäre. Die Flüssigkeit musste zum grössten Theil aus dem Kniegelenk gekommen sein. Mit Leichtigkeit konnte das Messer in der Tiefe nach Durchtrennung der Cystenwand die pralle Gelenkkapsel, welche dicht unter der Cyste lag, getroffen haben. Da hinterher der Finger unter der Extensorensehne hindurch an die Aussenseite des Oberschenkels geführt wurde, so kann es keinem Zweifel unterliegen, dass auch die Gelenkhöhle eröffnet war. Dann entleerten sich die beiden Flüssigkeiten aus Cyste und Gelenk vermischt mit einander. Zugleich drangen aber auch Echinococcusblasen in das Kniegelenk. Das eingeführte Drainrohr war nicht im Stande, den Parasiten sich voll-

ständig aus dem Gelenk entleeren zu lassen; einzelne Blasen konnten irgendwo eingeklemmt liegen bleiben. So kam es, dass nach 14 Tagen in dem eröffneten Kniegelenk viele Blasen gefunden wurden. Es gelang den Echinococcus radical zu entfernen, worauf dauernde Heilung eintrat. —

Das Vorkommen von Echinococcen in Gelenken bei Durchbruch eines Knochenechinococcus ist bis jetzt nur 10 mal bei einigen 50 Fällen von Knochenechinococcus beobachtet.[1]) Diese Seltenheit beruht darauf, dass der Gelenkknorpel nicht von Blasen durchsetzt wird und dem vordringenden Parasiten grossen Widerstand entgegensetzt. Man findet nicht selten, dass der Echinococcus in den Epiphysen, seinem Lieblingssitze, bis dicht unter den Gelenkknorpel reicht, dieser aber unversehrt ist. Dieselbe Widerstandsfähigkeit des Knorpels verhindert auch die oft colossalen Sarkome der Epiphysen in das Gelenk hineinzuwuchern. Allmählich wird aber durch mechanischen Druck der sich vermehrenden Blasen und durch verringerte Nahrungszufuhr der Gelenkknorpel dünner und usurirt. Als nach fünfjähriger Krankheitsdauer die Epiphysen des Femur und der Tibia (nebst Diaphyse der letzteren) bis dicht an die Gelenkknorpel mit Blasen durchsetzt waren und in den inneren Condylen beider Knochen Höhlen und Sequester lagen, waren trotz Alledem die Knorpelüberzüge der Gelenkenden noch nicht durchbrochen, sondern nur stark verdünnt (E. Hahn). Schliesslich durchbricht der Knorpel, und die Echinococcen dringen ins Gelenk. Es kommt zur Vereiterung und Verjauchung; der Knorpel zerfällt, und das Knochenende wird nekrotisch. Mitunter liegen Sequester im Gelenk. —

Unter 10 Gelenkperforationen waren 8 im Hüftgelenk, und je 1 im Knie- und Phalangengelenk. Die Durchbrüche in Synarthrosen (Synch. sacro-iliaca) sind nicht berücksichtigt. —

1) Die Statistik der Knochenechinococcen bedarf einer Revision. Die statistischen Angaben von Réczey (Deutsche Zeitschr. f. Chir. Bd. VII. 1876), welche auch in neueren deutschen Arbeiten zu Grunde gelegt sind, wurden von Gangolphe (Kystes hydatiques des os. Paris 1886) mehrfach geändert. Zunächst werden die Fälle von Dupuytren (Schläfenbein), Chaussier (Wirbel), Ollivier (Wirbel) ausgemerzt, weil sie keine Knochencysten sind; sodann betreffen die beiden Beobachtungen von Demarquay und Sevestre (Humerus) ein und denselben Fall, und schliesslich sind die Nummern 20, 24, 25, 33 von Réczey in die französische Arbeit nicht aufgenommen. Andererseits ist bei Gangolphe's Statistik von 52 Fällen zu bemerken, dass die doppelt gerechnete Beobachtung von H. Fischer und Viertel (Beckenknochen) ein einziger Fall ist u. s. w. Zu dieser Arbeit kommen hinzu die Fälle von Naumann (Tibia. Hygiea 1884. p. 104; Virchow-Hirsch's Jahresber. II. S. 326. 1884) und E. Müller (Humerus. Beiträge zur klin. Chirurgie von Bruns II. S. 112. 1886).

Das Hüftgelenk ist bei Echinococcus der Beckenknochen fast immer zerstört. Unter den bis jetzt bekannten 10 Fällen von Knochenechinococcus am Becken war die Pfanne 8 mal durchbrochen.[1]) Dieser Befund war stets von den ausgedehntesten Zerstörungen der Beckenknochen begleitet. Das Darmbein, welches mit einer einzigen Ausnahme stets erkrankt war, kann sich durch Auftreibung beider Lamellen in eine faustgrosse Höhle umwandeln, und an vielen Stellen, ja fast ganz schwinden. Man sah blätterförmige Ablösungen und ein zerfressenes Balkenwerk von Knochensubstanz. Diese Processe können sich am Scham-, Sitz- und Kreuzbein wiederholen, so dass schliesslich unter Bildung von Sequestern und Jauche eine ganze Beckenhälfte zerstört wird. Dieselbe kann in einen membranösen Sack verwandelt sein, welcher in seiner Wand die Knochenplatten zusammenhanglos als Sequester enthält, so dass sie leicht zu comprimiren ist und crepitirt. Man fand auch eine förmliche Umlagerung einer solchen Beckenhälfte, infolge dessen der höchste Punkt der kranken Darmbeinleiste um 3 Cm. tiefer lag als auf der gesunden Seite. — Bei diesen hochgradigen Zerstörungen des Darmbeins wird der Boden der Pfanne an einer oder mehreren Stellen durchbrochen, sogar völlig aufgezehrt. Auch bei dem einzigen Fall von alleiniger Infiltration des Schambeins, hinter welchem ein Abscess lag, war die Pfanne perforirt. Die Echinococcusblasen schwimmen dann im Gelenk. Nach dem Pfannendurchbruch kann sich der Schenkelkopf zwischen die Lamellen des aufgetriebenen Darmbeins hineinbohren und in die Beckenhöhle, sogar bis zur Höhe des 1. Kreuzbeinwirbels vordringen. Dann tritt eine Verkürzung des Schenkels ein, welche bis zu 10 Cm. beobachtet ist. Einmal war der Pfannenboden durch den Schenkelkopf in das Becken hineingetrieben, bestand aus einer zerklüfteten Knochenlamelle, welche mit ihrem Scheitel in die Beckenhöhle hineinragte und bei der Section den Schenkelkopf vortäuschte. Nach dem Vordringen desselben sah man am Darmbein drei kleine Gelenkflächen gebildet, in welchen der Schenkelhals articulirte, während der Trochanter major auf der äus-

1) Fricke, Hamburger Zeitschrift für die ges. Med. Bd. VII. S. 383. 1838. — Rokitansky, Lehrb. d. path. Anat. 3. Aufl. II. S. 141. — Gurlt (St. Bartholom. Hosp. Mus. Ser. I. No. 215), Gelenkkrankheiten. S. 450. 1853. — Denonvilliers (Schambein), Bullet. Soc. Anat. p. 119. 1856. — Pihan, Bullet. Soc. Anat. 2. Serie. p. 263. 1860. — Viertel, Archiv für klin. Chir. XVIII. S. 486. 1875. — Réczey, Deutsche Zeitschr. f. Chir. Bd. VII. S. 288. 1876. — Trendelenburg, Verhandl. der deutsch. Gesellsch. für Chir. X. S. 60. 1881. Bei Madelung, Echinococcenkrankheit. S. 147. 1885.

seren Fläche des Darmbeins ruhte. — Der Schenkelkopf wird seines Knorpels beraubt, kann von kleinen Cysten durchsetzt und fast ganz zerstört sein, sogar fehlen. Auch der Schenkelhals ist mitunter zerfressen, porös und kann abbrechen. — Muskeln und Zellgewebe im Innern des Beckens sind von Hydatiden durchsetzt, auch wohl in grosse fibröse Blasen umgewandelt. — Daneben beobachtet man Geschülste in den Weichtheilen um das Hüftgelenk herum. Sie liegen am Darmbein, in und über der Glutäengegend, bis zum Kreuzbein hin, an der Aussen- und Innenseite des Oberschenkels, in der Leistenbeuge. Anfangs nuss- und hühnereigross wachsen sie bis zu Kindskopfgrösse, sind weich, schmerzlos und fluctuiren. Dieselben sind gewöhnlichen Abscessen, Sarkomen ähnlich. Liegen mehrere grosse Geschwülste neben einander, so können sie von einer zur anderen fluctuiren. Mitunter lässt sich der Knochen höckerig durchfühlen. Einzelne dieser Höhlen wurden mit dem Hüftgelenk in Verbindung gefunden. Einmal drang der Echinococcus aus dem Innern des Beckens ausser durch die perforirte Pfanne auch durch die Bursa iliaca ins Gelenk. Dabei lag an der Innenseite des Ileopsoas eine mit Echinococcen gefüllte Höhle, in deren Grund eine schmale Oeffnung in den Schleimbeutel führte, welcher ebenfalls mit dem Parasiten gefüllt durch eine erbsengrosse Oeffnung mit dem Gelenk communicirte.

Analog dem erwähnten gleichzeitigen Vorkommen des Echinococcus in der unteren Femur- und oberen Tibiaepiphyse bei gesundem Kniegelenk liegt die Möglichkeit vor, dass sich Herde im Darmbein und im Schenkelkopf getrennt von einander entwickeln können. Es ist nicht nothwendig, dass der Schenkelkopf erst dann zu erkranken beginnt, wenn derselbe nach dem Durchbruch in den Parasitenherd des Beckens vorgedrungen ist. Dennoch wird man die Perforation der Pfanne wohl in der Regel als secundäre Folge des fortschreitenden Processes vom Beckenknochen aus anzusehen haben. Dafür spricht u. A., dass man bei Pfannendurchbruch und grosser Zerstörung der Beckenknochen den Gelenkknorpel des Schenkelkopfs in viel höherem Grade erhalten fand, als man nach der mehrjährigen Krankheitsdauer erwarten konnte.

Nur in 2 Fällen von Echinococcus der Beckenknochen war das Hüftgelenk nicht betheiligt. In dem einen, wo der Process sich mehr nach der hinteren Körperseite entwickelt hatte, lag die äussere Geschwulst neben der Synchondr. sacro-iliaca; Darm- und Kreuzbein waren zerstört, ein Durchbruch in den Rückenmarkskanal zu Stande gekommen, ausserdem einige Rückenmuskeln und ein Ovarium er-

griffen (Stanley[1])). In dem anderen Falle bestand eine grosse Höhle des Darmbeins, und es war geradezu auffallend, dass dieselbe noch nicht in das Hüftgelenk perforirt war; es fehlten aber alle Gelenksymptome (Bardeleben[2])).

Die Diagnose einer auf Echinococcus beruhenden Perforation der Pfanne ist sehr schwierig und bisher noch nicht gestellt. Entweder gelang es nur den Parasiten nachzuweisen, und die Gelenkaffection wurde erst bei der Section gefunden; oder der Pfannendurchbruch wurde als Symptom einer gewöhnlichen Coxitis diagnosticirt und der Echinococcus nach dem Tode entdeckt. Bei dem Kranken von Trendelenburg war eine Coxitis und wegen Auftreibung der inneren Darmbeinfläche eine Perforation der Pfanne mit Abscessbildung an der Innenseite des Darmbeins angenommen. Erst bei der Hüftgelenkresection wurde der Echinococcus erkannt, als eine kleine Blase aus dem Gelenk hervorquoll, und dann im weiteren Verlauf der Operation eine grosse Echinococceninvasion der einen Beckenhälfte gefunden. Schliesslich ist es auch vorgekommen, dass bei Lebzeiten nur eine Coxitis diagnosticirt wurde und erst auf dem Sectionstische Beckenechinococcus und Pfannendurchbruch mit dem ins Becken eingetretenen, fast ganz zerstörten Schenkelkopf gefunden wurden (Pihan). Sind mittelst Probepunction oder Incision die specifischen Bestandtheile des Echinococcus festgestellt, dann werden die coxitischen Symptome, vor Allem die Verkürzung des Schenkels auf den Pfannendurchbruch hinweisen. Missglückt der Nachweis des Parasiten, wird im nekrotischen Stadium durch eine Incision nur Eiter zu Tage gefördert, dann können Verwechselungen mit Congestionsabscessen, chronischer Periostitis des Darmbeins vorkommen.

Die Prognose ist sehr schlecht. Sämmtliche Fälle von Echinococcus der Beckenknochen sind bis auf einen tödtlich verlaufen. Aus dieser einzigen Heilung, welche Bardeleben erzielte, muss man schliessen, dass nur ein solcher Fall von Darmbeinechinococcus zu Hoffnungen berechtigt, welcher im Anfangsstadium der Infiltration, vor dem Durchbruch ins Hüftgelenk, diagnosticirt ist und durch eine Radicaloperation angegriffen wird. Später, wenn in der multilocularen Darmbeingeschwulst bereits Nekrose und Pfannenperforation eingetreten sind, ist nicht viel zu hoffen. Gleichzeitige diffuse Erkrankungen von Darm-, Sitz-, Scham-, resp. Kreuzbein sind absolut letal.

---

1) Diseases of the Bones. p. 180. 1849.

2) Berliner klin. Wochenschrift. S. 825. 1883.

Für die Behandlung giebt zunächst der geheilte Fall von Bardeleben eine Richtschnur. Es bestand seit 4 Monaten als erstes Krankheitssymptom eine Geschwulst in der Leistengegend, nach deren Incision sich Eiter entleerte. Bald darauf wurde beim Verbandwechsel eine kleine Blase gefunden und die Diagnose auf Echinococcus sichergestellt. Als dann in der Tiefe der Wunde eine Knochenauftreibung am Darmbein gefühlt war, wurde von der hinteren Seite auf das Darmbein eingeschnitten und ein dreieckiges Knochenstück von 6 Cm. Basis resecirt. Die Knochenhöhle wurde weit geöffnet, der grösste Theil der vorderen und hinteren Wand fortgenommen und der scharfe Löffel angewendet. Viele Echinococcenblasen bis zu Taubeneigrösse wurden entleert. Die Heilung war vollständig. — Diesem Fall zur Seite steht die nach mehrjähriger Krankheitsdauer gemachte Hüftgelenkresection von Trendelenburg. Dieselbe war absichtlich weit ausgedehnt, um möglichst freien Abfluss zu haben: Schenkelkopf, Hals und beide Trochanteren wurden entfernt, alle Sequester ausgeräumt. Es folgte eine profuse Jauchung mit Abstossung vieler Blasen. Nach 5 Monaten schien Heilung eintreten zu wollen; allein die Wunde wollte doch nicht ausheilen, und unerträgliche Schmerzen hielten an. Eine Exarticulation des Oberschenkels führte dann nach einigen Tagen durch Erschöpfung zum Tode. Es wird immer fraglich sein, ob man mit einer Hüftresection und breit angelegten Oeffnungen nach dem Becken zu, selbst mit Exarticulation im Stande sein wird, alles Krankhafte zu entfernen. Eine radicale Operation ist aber durchaus nothwendig, da zurückgelassene Theile des Echinococcus den Process von Neuem anfachen. Scheint dieselbe unmöglich, dann hüte man sich vor kleinen Einschnitten mit Drainagen und Ausspülungen, wobei der Kranke infolge von Sepsis rasch zu Grunde gehen kann.

Der Durchbruch in das Kniegelenk ist nur 1 mal, und zwar vom Femur aus beobachtet (Rame[1]).

Ein Kranker, welcher seit einiger Zeit Schmerzen im Oberschenkel hatte, fiel und erlitt eine Fractur des Femur im mittleren Drittel. Die Heilung blieb aus; es trat aussen am Kniegelenk eine Geschwulst auf, welche durchbrach und Echinococcenblasen entleerte. Nach 4 Monaten bestand Kniegelenksankylose und im unteren Drittel des Oberschenkels eine grosse, bis zum Kniegelenk sich erstreckende Geschwulst mit einer Fistel, aus welcher Eiter und Blasen austraten. Marasmus, Tod.

Das untere Ende des Femur war aufgetrieben, die Markhöhle bis in die Condylen sehr erweitert und mit Eiter und Blasen gefüllt.

1) Thèse de Montpellier. No. 126. 1836, bei Escarraguel, Thèse de Montpellier. 1838.

Hinter und zwischen den beiden Condylen lag im Femur eine Oeffnung, welche in das Kniegelenk und in die Fistel führte. Die Knorpelüberzüge der Femurcondylen fehlten, ihre Knochenoberfläche war rauh, erweicht und von stinkender Jauche umgeben.

Durchmustert man sämmtliche Fälle von Echinococcus des Femur (6) und der Tibia (8), so steht der Gelenkperforation am nächsten die oberflächliche Usur und starke Verdünnung der Knorpelüberzüge von Femur und Tibia (E. Hahn). Am unteren Ende der Tibia war die Perforation in das Sprunggelenk nur durch eine durchschimmernde Knorpellamelle verhindert (Poncet). Etwas weiter entfernt, und zwar ½ Zoll unter dem Kniegelenk, lag der Parasit in der oberen Epiphyse der Tibia (Coulson).

Der Durchbruch in ein Phalangengelenk ist ebenfalls nur 1 mal beobachtet (Charcot[1]).

Der linke Zeigefinger erlitt vor 2 Jahren einen Schlag, worauf 4 Monate später unter starken Schmerzen sich eine anfangs harte, dann weiche Geschwulst bis zur Grösse eines Hühnereis entwickelte. Nach Amputation des Fingers fand man eine fibröse Cyste mit seröser Flüssigkeit und Hydatiden. Die stark aufgetriebene 1. Phalanx war in ein stalaktitenförmiges Knochengerüst mit feinen Nadeln verwandelt, die Markhöhle im oberen Theil erweitert. Das untere Ende der 1. Phalanx war zerstört und das obere Ende der 2. Phalanx leicht arodirt.

Ein Durchbruch in das Schultergelenk, welchen Gurlt[2]) in dem Falle von Dupuytren annimmt, scheint zweifelhaft.

---

1) Montpellier médical. December 1850. p. 656.

2) Gelenkkrankheiten. S. 267 (Leçons orales, deutsch von Flies. I. S. 81). Es heisst, dass die Gelenkhöhle verändert, erweicht und schwärzlich, und der obere Theil der Synovialkapsel und des Knorpels zerstört war. Diese Gelenkaffection wird von Gangolphe (l. c. p. 159) nicht erwähnt. Nach seinen Citat war die Markhöhle des Humerus bis in den Kopf desselben und bis in das untere Ende des Knochens erweitert. Letzteres war sehr dilatirt und stark verdünnt. Das obere Ende beider Vorderarmknochen war im Beginn der Erweichung.

IV.

Besprechungen.

1.

Lorenz, Taschenkalender für Aerzte. 1891. Verlag d. Berliner Lith. Instituts.

Die neue Auflage des Taschenkalenders erscheint in handlicher Form, ohne die Zugabe der Annonçen würde das Heft noch bequemer geworden sein. Das Kapitel „Die Krankheiten, ihre Symptome und erste Behandlung" ist für die Aerzte geschrieben, die „nicht immer Alles im Kopfe haben"; da ist es freilich für den Verfasser schwierig, zu wissen, wie viel oder wie wenig der einzelne Bedürftige im Kopf hat, und er wird stets für den Einen zu viel, für den Anderen zu wenig geben. Bei dem über die chirurgische Nothhülfe Gesagten, das an sich bei der hier nöthigen Kürze ganz verständlich dargestellt ist, sollte doch über die üblichsten und jetzt gebrauchten Desinfections- und Verbandmittel etwas stehen. Die Jodoformgaze, die so bequemen Sublimatpastillen von Angerer dürften erwähnt sein.

Das allein empfohlene Carbolöl ist doch wohl eines der wenigstbrauchbaren Mittel. Vermissen wird man die Hülfe bei Ertrunkenen, und bei der Asphyxie die genauere Beschreibung der Methoden der künstlichen Athmung.

Die folgenden Kapitel sind meist ganz zweckmässig dargestellt und bilden den für den Arzt, der nicht alle Arzneimittel und deren Dosirung und Wirkung im Kopfe hat, unzweifelhaft wichtigsten Theil.

Der Taschenkalender kann auch in seiner äusseren Form als zweckmässig brauchbar empfohlen werden. Lücke.

2.

Dr. Oscar Witzel, Die Gelenk- und Knochenentzündungen bei acut-infectiösen Erkrankungen. Bonn. Verlag von Max Cohen und Sohn. 1890.

Da in der That das Thema, welches Witzel in diesem Buche abhandelt, weder in den Lehrbüchern der Chirurgie, noch in denen der inneren Medicin bisher im Zusammenhang abgehandelt worden ist, so entspricht diese Arbeit einem Bedürfniss, und wir können dem Verfasser dafür dankbar sein.

In dem ersten Kapitel bestimmt Witzel den allgemeinen Standpunkt, den man bei den Gelenkentzündungen und den Knochenentzündungen,

bei acuten Infectionskrankheiten einzunehmen hat. Dann zieht er im Einzelnen in den Kreis seiner Betrachtungen: die Dysenterie, den Ileotyphus, die Diphtheritis, die Pneumonie, die Gonorrhoe, die Scarlatina, Morbillen, Variola, das Erysipel und die Influenza.

Freilich sind wir nur bei wenigen dieser Krankheiten heute schon im Stande, die Infectionsursache der allgemeinen Erkrankung auch bei den localen Erkrankungen nachzuweisen. Zum grossen Theil sind dieselben aber überhaupt noch nicht bekannt. Um so mehr wird diese schöne Arbeit Witzel's zu weiteren Forschungen anregen; vielleicht gelingt es noch später einmal, nachzuweisen, ob nicht nach diesen acuten Erkrankungen in den Gelenken und besonders den Knochen zurückgebliebene Herde noch später neue Erscheinungen machen können. Lücke.

3.

Dr. Paul Gueterbock. Die Krankheiten der Harnblase. Mit 70 Holzschnitten. Leipzig und Wien, Franz Deuticke. 1890.

Dieser zweite Theil des ersten Bandes „der chirurgischen Krankheiten der Harn- und männlichen Geschlechtsorgane" schliesst sich in würdiger Weise dem ersten Theile an. Wir können nur wiederholen, dass wir ein brauchbares Buch vor uns haben, welches vor allen Dingen auch den Bedürfnissen der Praxis Rechnung trägt und Alles, auch das Neueste, berücksichtigt, was über die Anschauungen und besonders die therapeutischen Verfahrungsweisen bei den Krankheiten und Verletzungen der Harnblase bekannt ist. Besonders zweckmässig ist es, dass ein Kapitel über „Functionelle Störungen der Harnblase" eingelegt worden ist, in welchem der nachschlagende Arzt Alles das zusammengestellt findet, was im praktischen Leben zunächst als das Wichtigste imponirt; denn die Harnverhaltung insbesondere und die Harnblasenentzündung sind ja die Beschwerden, wegen welcher der Patient am häufigsten den Arzt befragt und deren Ursachen ja eben sehr mannigfaltige sind.

Die Abbildungen sind verständlich und, obwohl noch in diesem Theil öfters schematisch gehalten, dennoch zweckentsprechend.

Lücke.

4.

Franz Ludwig Neugebauer, Audiatur et altera pars. — Worte der Nothwehr. — Warschau 1889. — In Commission bei K. F. Köhler, Leipzig. 78 Stn.

Der Verfasser, dessen unermüdlichem Eifer es bekanntlich gelungen ist, die Frage der Spondylolisthesis in befriedigender Weise zu lösen, vertheidigt in dem vorliegenden Hefte seine Auffassung von der Entstehungsweise dieser Missgestaltung des Beckens gegen Lambl oder weist vielmehr die gegen ihn gerichteten Angriffe desselben zurück. Er giebt zuerst eine Uebersetzung des ursprünglich in russischer Sprache geschriebenen Aufsatzes von Lambl, rechtfertigt sodann diesem gegen-

über seinen Standpunkt und unterstützt zuletzt seine Rechtfertigung durch Anführung der Zustimmung einer grösseren Anzahl von Autoren. Zugleich giebt er Aussicht auf bevorstehende Veröffentlichung der neueren Beiträge zur Lösung der betreffenden Frage.

Prof. Dr. Herm. v. Meyer.

5.

Bradford and Lovett, A treatise of orthopedic surgery. — Illustrated with 789 wood engravings. New-York 1890. William Wood u. Co. VIII. u. 783 Stn.

Die Verfasser beabsichtigen in dem vorliegenden Werke eine möglichst vollständige Darlegung der orthopädischen Praxis zu geben. Sie fassen indessen den Begriff der Orthopädie sehr viel weiter, als dieses gewöhnlich geschieht, indem sie es als ihre Aufgabe ansehen, auch solche Leiden in den Kreis ihrer Erörterungen hereinzuziehen, welche Missgestaltungen veranlassen können. Von diesem Standpunkte aus besprechen sie ziemlich weitläufig die chronischen Gelenkleiden, Synovitis, Knorpelschwund, Gelenkmäuse, Caries der Gelenkenden u. s. w. und besprechen auch hysterische Schwächezustände und Krämpfe, sowie progressive Muskelatrophie und scheinbare Muskelhypertrophie (Fettdegeneration, Bindegewebswucherungen). — Auf diese Weise bleibt für die Orthopädie nach der geläufigen Auffassung nur etwa der vierte bis dritte Theil des Werkes übrig. — Die Verfasser haben vielen Fleiss auf Darlegung von Aetiologie, Symptomen, Diagnose und Behandlung verwendet und in den sehr zahlreichen Holzschnitten sowohl das Aussehen der Missgestaltungen, sowie die Behandlungsweise zu erläutern gesucht, und zwar mit gutem Erfolg, wenn auch die technische Ausführung der Zeichnungen Manches zu wünschen übrig lässt. — Einen besonderen Abschnitt (102 Seiten) widmen sie dem Pott'schen Uebel und dessen Behandlung mit besonderer Rücksicht auf die Verhütung der Entstehung des Pott'schen Buckels in dem Falle der Ausheilung der Caries. — Im Allgemeinen gewinnt man den Eindruck, dass die Verfasser sehr überlegende und eifrige Praktiker sind, aber in Bezug auf die Theorie der Entstehung und der davon abhängigen Theorie der Behandlung der Missgestaltungen den Anforderungen, welche gegenwärtig an eine wissenschaftliche Orthopädie gemacht werden müssen, nicht entsprechen können. Prof. Dr. Herm. v. Meyer.

6.

„Die Unterleibsbrüche." Nach Vorlesungen bearbeitet von Dr. Ernst Graser. Mit 62 Abbildungen. Wiesbaden 1891. 280 Stn.

Bei der grossen Wichtigkeit, die die Unterleibsbrüche in der Chirurgie einnehmen, kann das vorliegende Werk nur als eine willkommene Erscheinung auf dem literarischen Gebiete angesehen werden, um so mehr, als die Art des Vortrages in demselben eine präcise, klare und übersichtliche ist, wodurch das Verständniss beim Lesen sehr erleichtert wird.

Nach einer kurzen Einleitung über Brüche im Allgemeinen und Symptome und Diagnose derselben beginnt der erste Hauptabschnitt des Werkes mit der Anatomie der Brüche. Verfasser beschreibt hintereinander in gesonderten Kapiteln die Bauchwand mit den einzelnen Bauchgegenden, die Leisten-, Schenkel-, Nabel- und die übrigen, seltener vorkommenden Brüche. Beigefügte, in den Text gedruckte, gut ausgeführte Abbildungen unterstützen das Verständniss des Vortrages.

Im zweiten Abschnitte, der Pathologie der Brüche, bespricht Verfasser die Kothstauung im Bruchdarm, die Bruchentzündung, sowie die Brucheinklemmung und schildert die Symptome der letzteren in den lebhaftesten Farben; er führt die schrecklichen Zustände, von denen die betreffenden Individuen bei einer solchen befallen werden, an den Augen des Lesers in packender Weise vorüber. In schematischer Eintheilung werden die Erscheinungen am Bruch bei einer Einklemmung, die des Darmverschlusses selbst, die Allgemeinerscheinungen und etwaige Complicationen sodann erörtert. Verfasser hat diesem Theil eine besondere Aufmerksamkeit geschenkt und zwar mit Recht, denn für den Arzt ist es von Wichtigkeit, frühzeitig eine richtige Diagnose zu stellen, da die Erfahrung gelehrt hat, dass ohne ärztliche Hülfe 95 Proc. Darmeinklemmung letal enden.

Der dritte Abschnitt: die Therapie der Brüche, enthält als Hauptkapitel die Behandlung der Brucheinklemmung, die auf zweierlei Weise ausgeführt werden kann: durch die unblutige Reposition, die Taxis, und durch die blutige Reposition, die Herniotomie. Verfasser stellt sich auf Seite der Chirurgen, die eine blutige Reposition, wenn sie zeitig genug ausgeführt wird, für eine absolut gefahrlose und segenbringende Operation halten, und warnt besonders vor der Anwendung einer grossen Gewalt bei der Taxis, bei der nicht allein dem Darm selbst noch weiterer Schaden zugefügt werden, sondern auch die als Reposition en bloc bekannte scheinbare Reposition das Uebel verschlimmern kann. Nur wenn der Arzt sofort nach dem Austritt des Darms gerufen wird, ist ein Versuch der Taxis erlaubt, in der Regel ist die Behauptung berechtigt, dass die Taxis dem Patienten gefährlicher ist, als die Herniotomie. Die Beschreibung der letzteren sowohl bei frisch eingeklemmtem Darme, als bei bereits brandigem (Darmnaht, Anus praeternaturalis) bildet den Schluss dieses Kapitels.

Mit einer kurzen statistischen Uebersicht über die Häufigkeit der Brüche, der Einklemmung u. s. w., sowie einem kurzen geschichtlichen, interessanten Abriss endet das Werk, dessen Verbreitung nur empfohlen werden kann. Dr. Maass.

7.

Bericht über 247 Fälle von Operationen beim Cancer recti aus den nordischen Ländern, gesammelt von Prof. Dr. Axel Iversen. Kopenhagen 1890.

Verfasser berichtet über 247 Fälle von Operationen, die am Mastdarm behufs Entfernung von Krebs desselben ausgeführt wurden. Im ersten Theil dieser vorwiegend tabellarischen Zusammenstellung zählt er

in Kürze die Krankengeschichten der einzelnen Fälle auf: er erwähnt die einzelnen Operateure, giebt an, ob hereditäre Belastung vorhanden gewesen, wie alt die Patienten, welches Geschlecht sie gehabt, wie lange die Krankheit gedauert, an welcher Stelle des Mastdarms der Krebs gesessen, welche Art der Operation ausgeführt wurde, in welchem Jahre, wie lange der Patient nach der Operation noch gelebt, welche Todesursache er gehabt, eventuell was die Autopsie ergeben und sodann noch einige Anmerkungen.

Im 2. Theil theilt er das Resumé mit. Aus demselben ersieht man die Uebersicht der Operationsverfahren: 1. Amputationes intestini recti 105 Fälle; 2. Resectiones intestini recti 32 Fälle; 3. Kraske'sche Operation 18 Fälle; 4. partielle Excisionen 12 Fälle; 5. Evidement 1 Fall; 6. Colotomia iliaca 79 Fälle.

Es ist nicht uninteressant, bei der grossen Wichtigkeit der Mastdarmoperation einen Blick darauf zu werfen, welche Resultate die grosse Zahl obiger Fälle ergeben hat. Nimmt man an, dass alle die Kranken als dauernd geheilt zu betrachten sind, die mindestens 6 Jahre nach der Operation frei von Recidiven geblieben sind — denn das ist, wie die Erfahrung lehrt, der geringste Zeitraum —, so ist von den 247 Fällen nur 2 Patienten das Loos beschieden gewesen. Es ist jedoch dabei nicht zu vergessen, dass von einigen wenigen, nach Kraske'scher Methode operirten Fällen kein endgültiges Resultat bei der Neuheit des Verfahrens zu erwarten ist. Immerhin ist zu beklagen, dass die Prognose der Mastdarmoperationen wegen Krebs noch immer eine recht trübe ist.

Dr. Maass.

Vervielfältigung
wissenschaftlicher Abbildungen.

Eine Anweisung für Autoren und Zeichner.

Ueber die Beschaffenheit von **Handzeichnungen**, die behufs Publication **mechanisch** vervielfältigt werden sollen, sowie über die **geeigneten Wege**, welche hierbei einzuschlagen sind, herrscht bei den Autoren und sonstigen Interessenten nicht selten noch grosse Unklarheit. Im Interesse einer guten Ausführung der Vorlagen, wie zur Vermeidung unnöthiger Unkosten, habe ich in Nachstehenden die **Vorbedingungen** zusammengestellt, welche die jedesmalige **technische Behandlung** erfordert und unterscheide hierbei zunächst

I. Illustrationen, welche im Text gemeinsam mit dem Buchdruck hergestellt werden sollen.

Diese wurden früher in Holzschnitt hergestellt; das neuere Verfahren der **Zinkätzung** hat neben dem grossen Vortheil weit schnellerer und billigerer Ausführung vor allem den absolut getreuer Wiedergabe des Originals, sobald der Autor dasselbe den nachstehend aufgeführten technischen Anforderungen entsprechend gezeichnet hat.

Diese sind für Darstellungen in

Linearer Manier

1. weisser glatter Carton; 2. tiefschwarze nur in Linien und Punkten ausgeführte Zeichnung; 3. vollständige Sauberkeit, Klarheit und Correctheit derselben, da Correcturen später unausführbar; 4. Buchstaben und Ziffern sind in Bleistift einzusetzen, um von kalligraphisch geübter Hand in schwarz ausgeführt zu werden; 5. die Uebertragung auf Zink geschieht photographisch; da die Verkleinerung ein schärferes Bild ergiebt, sind die Zeichnungen etwas ($^1/_5$ bis $^1/_4$) grösser zu machen und zwar bei **mehreren** Bildern möglichst **alle in gleicher Ver-**

grösserung zur Vermeidung von Unkosten.

Zeichnungen von mathem. Figuren, Curventafeln, Grundrissen, Karten und viele Abbildungen botan., zoolog. und mineral. Natur eignen sich vorzüglich zu dieser Reproduction (s. Fig. 1).

Zieht der Autor vor, das Bild in

Kreide-Manier

darzustellen (s. Fig. 2), so ist dasselbe auf Kornpapier zu zeichnen und zwar mit lithographischer Kreide, wobei zu beachten, dass

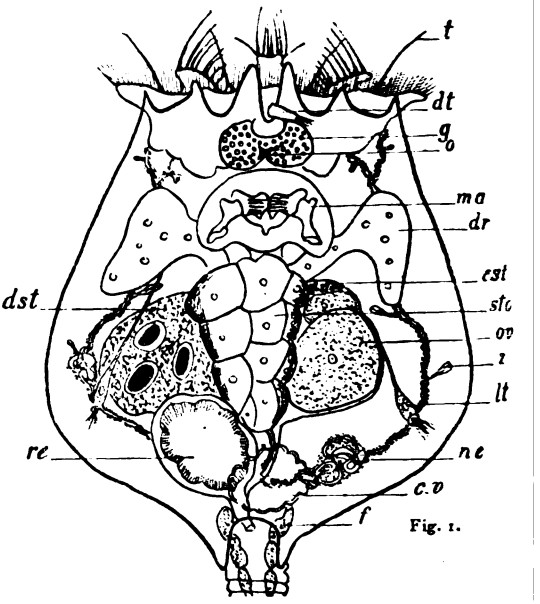

Fig. 1.

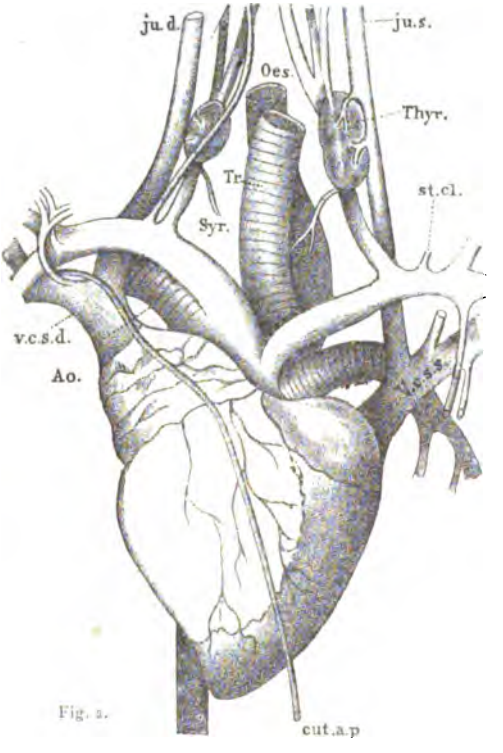

Fig. 2.

auf keinen Fall die Bildfläche mit den Fingern berührt wird; die Hand ruht zum Schutz beim Zeichnen auf einem untergelegten Blatt Schreibpapier und muss die Zeichnung auch einen genügend breiten Rand zum Anfassen behalten. Das Papier kann eventuell vom Unterzeichneten bezogen werden. Die Behandlung der Zeichnung ist ganz wie die jeder Kreide-Zeichnung, also die denkbar leichteste. Bleistiftlinien sind als Ergänzung durchaus unzulässig, ebenso Radiren mit Gummi oder Messer. Die Zeichnungen werden direct auf Zink umgedruckt, so dass sie nicht zurückgegeben werden können, das Bild geht vom Papier vollständig auf Zink über. Soll das Original erhalten bleiben, so muss eine Photographie desselben für den Autor angefertigt werden.

Fig. 3.

Bestehen die Darstellungen des Autors aus getuschten oder gewischten Zeichnungen, Oelbildern oder Photographien, so tritt das Verfahren der

Autotypie

ein (s. Fig. 3). Auch hier geschieht die Uebertragung auf photographischem Wege; die Zeichnungen müssen 1. auf möglichst glattem Papier hergestellt sein, 2. Tuschzeichnungen dürfen nicht bunt, am besten grau in grau, ausgeführt sein. Buchstaben und Ziffern sind unzulässig, nachträgliche Correcturen ganz ausgeschlossen. Landschaften, Gebäude, Porträts, Völkertypen etc. eignen sich besonders für diese Reproduction. Verkleinerung zulässig.

II. Illustrationen, welche nicht im Text, sondern als Tafeln beigegeben werden.

Sie wurden bisher fast ausschliesslich auf lithographischem Wege hergestellt, ein Verfahren, das auch heute noch seine alte Verwendbarkeit findet; jedoch nehme ich für manche Fälle aus den

Lichtdruck

(s. Fig. 4). Er ist nur nach Photographien ausführbar und zwar am besten mit Benutzung der Original-Negative, welche **abziehbar** sein müssen, wenn das Bild nicht verkehrt erscheinen soll. Darstellungen von Hautkrankheiten, Präparate von Bacillen-Culturen und Gewebe-Durchschnitten etc. waren von anders nicht zu erreichender Naturtreue. Das Verfahren verdient die besondere Beachtung der Autoren, da es sich zweifellos in vielen Fällen

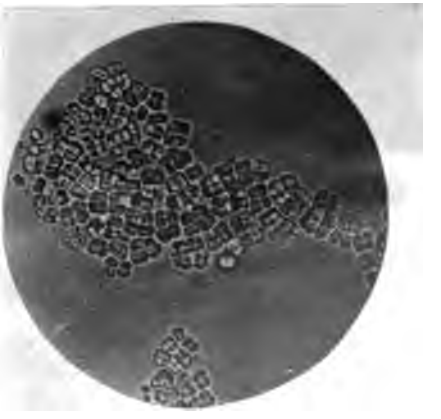

Fig. 4.

Nach einem Negativ des Herrn Dr. Carl Günther, Berlin.

anwenden lässt. Es ist der Photographie ebenbürtig und bei mässigen Auflagen viel billiger als die lithographische Reproduction. Angabe der Auflage ist zur Calculation nöthig.

Die Photo-Lithographie

bisher meist nur für die Uebertragung gröberer Contur-Zeichnungen benutzt habe ich durch ein eigenartiges Verfahren bei mir zu grosser Leistungsfähigkeit gebracht; ich kann dasselbe, welches in der photographischen Uebertragung

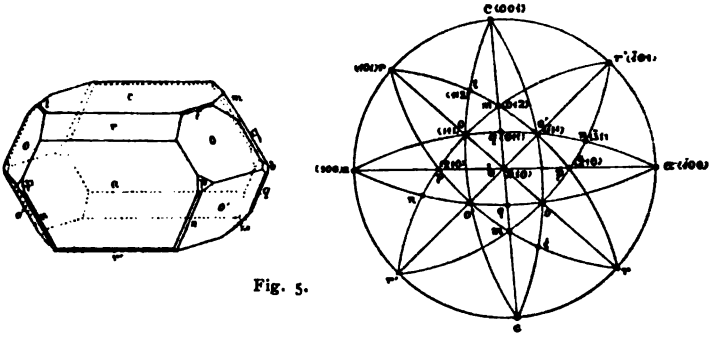

Fig. 5.

einer linearen Zeichnung auf Stein besteht und also ganz dieselben Ansprüche an solche macht, wie die Eingangs erwähnte Zinkätzung, für die feinsten Zeichnungen verwenden; namentlich eignen sich hierfür Constructions-Zeichnungen von Maschinen, Pläne und Karten, Skelette von Thieren und andere Zeichnungen linearer Natur (s. Fig. 5). Auch hier ist die Angabe der Auflage zur Berechnung nöthig.

Der Unterzeichnete ist gern bereit, über alle hier berührten Reproductionsarten weitere Auskunft zu geben und Preisanschläge anzufertigen, wenn ihm die Original-Vorlagen, nach denen gearbeitet werden soll, zugeschickt werden mit Angabe der gewünschten Grösse und für die Arbeiten unter II. mit Angabe der Auflage.

Graphisches Institut Julius Klinkhardt
Leipzig.

V.

Die Amputation des Wirbelkanals zum Behuf des hinteren Bauchhöhlenschnitts (der Coeliectomia posterior) nach Prof. Rose.

Von

Dr. Adolf Maass,
Assistenzarzt in Bethanien.

(Mit 1 Abbildung.)

Unter der Bezeichnung Laparektomie (oder wie man in Amerika vorgeschlagen hat, besser noch der Coeliektomie [1])) wollen wir im Folgenden nach dem Vorgange des Herrn Prof. Rose [2]) diejenigen Operationen zusammenfassen, bei denen zur Entfernung eines Organs oder seiner Theile die Eröffnung des Bauchfells mit allen ihren früher so gefürchteten Gefahren nicht zu vermeiden ist. Zunächst und für gewöhnlich benutzt man hierfür den breiten Weg durch die Bauchdecken in die Höhle des grossen Beckens, wozu die grössere Zugänglichkeit und Geräumigkeit, die Abwesenheit wichtiger Organe in den Bauchdecken den Anlass giebt — die vordere Laparektomie —, deren verschiedene Arten Herr Prof. Rose nach Anlage des Schnittes zum Nabel als obere, untere oder seitliche bezeichnet. Je tiefer jedoch die Organe in das kleine Becken sich erstrecken, je fester sie dort haften, desto grössere Schwierigkeiten stellen sich da-

1) Eigentlich wäre es wirklich ganz zweckmässig, in der Literatur strenger Bauchwand- und Bauchhöhlenschnitte schon im Namen zu unterscheiden. Robert Harris in Philadelphia hat jüngst (1890) daran erinnert, dass λαπάρα vor Allem die „Dünnen" oder „Weichen" bezeichnete. So bedeutet λαπαρός schmächtig; freilich war auch λαπάζω für Abführen im Gebrauch. Die Bauchhöhle bezeichneten die Griechen häufiger mit ἡ κοιλία, von κοῖλος hohl.

Es wäre also vielleicht ganz zweckmässig, von der Laparotomie im Allgemeinen die Coeliotomie und Coeliektomie zu unterscheiden, den Bauchschnitt, bei dem das Bauchfell selbst geöffnet wird, und mit Laparotomie die doch zuweilen recht eingreifenden Operationen zu bezeichnen, bei denen wir oft weithin in den Beckenhöhlen das Bauchfell umgehen, blosslegen, aber nicht verletzen: die Operationen an den retroperitonealen Organen.

2) Deutsche Zeitschrift für Chirurgie. 1883. Bd. XIX. S. 24.

bei ein. Trotz der Wichtigkeit der Schliessmuskel und der im kleinen Becken liegenden Organe entschloss man sich mit den technischen Fortschritten unserer operativen Kunst diese Organe des kleinen Beckens lieber von der anderen Oeffnung der Beckenhöhle, dem Beckenausgang des kleinen Beckens, dem Beckenboden aus, in Angriff zu nehmen — die hintere Laparektomie und Coeliektomie. Sauter[1]) in Constanz war der Erste, der so von dem bis dahin angewendeten Verfahren, die Laparektomie von den Bauchdecken aus auszuführen, abwich und im Jahre 1822 eine krebsige Gebärmutter von unten, nämlich von der Scheide aus, exstirpirte. Diese Operation wurde mit Erfolg gekrönt. War auch durch diese Benutzung der natürlichen Körperausgänge ein grosser Schritt vorwärts gethan und die Möglichkeit gegeben, an die Entfernung solcher Organe im kleinen Becken zu gehen, so stellte sich doch häufig genug bei der Enge der Ausführungswege, besonders bei jugendlicher Straffheit und ungenügender Nachgiebigkeit, der geringe Umfang des knöchernen Beckenausgangs der Ausführung der Laparektomie von unten hindernd entgegen, selbst wenn man auf mechanischem Wege oder mit dem Messer eine Erweiterung zu Hülfe nahm.

Andererseits wird aber auch oft genug infolge pathologischer Zerstörungen und Verwachsungen das Herab- und Hervorziehen der Organe aus dem kleinen Becken sehr erschwert. Es blieb daher die Aufgabe, die Organe im kleinen Becken selbst sich zugänglich zu machen.

Zunächst in Frage kam dann die hintere Laparektomie bei der Entfernung des Mastdarms, wenn derselbe so weit hinauf erkrankt ist, dass sie sich nur mit Entfernung von Stücken des Bauchfellüberzugs ausführen lässt. Hier half man sich allgemein durch möglichst ausgiebige Spaltung der Weichtheile und Bänder, um die hier gelegenen Theile des kleinen Beckens zugänglich zu machen.

Lisfranc[2]), welcher im Jahre 1826 das Verdienst sich erwarb, die Exstirpation des Mastdarms in die Praxis eingeführt zu haben, stellte für die Zulässigkeit der Ausführung seines Verfahrens ganz bestimmte Bedingungen auf. Er operirte nur solche Carcinome, die ihren Sitz in den untersten Partien des Mastdarms hatten, und zwar so tief, dass es dem in den After eingeführten Zeigefinger leicht sei, noch oberhalb der carcinomatös entarteten Partie gesunde Rectal-

1) Die gänzliche Exstirpation der carcinomatösen Gebärmutter. Constanz 1822.

2) Ch. Sédillot, Traité de médecine operatoire. Tome second. 1855. p. 316. — Pinault, Thèse de Paris. 1829. Gaz. méd. 1830. — A. Nélaton, Éléments de Pathologie chirurgicale. Tome cinquième. 1882. p. 826.

schleimhaut abzutasten. Sodann durfte die Dicke des Carcinoms nicht über die Wandungen des Mastdarms hinausgehen, der Mastdarm musste beweglich sein und sich leicht herabziehen lassen. Bei der Stellung solcher Bedingungen, insbesondere der ersten, hatte Lisfranc die Gefahren, die aus einer eventuellen Eröffnung des Peritoneums erwüchsen, sobald man noch höher sitzende Carcinome operiren werde, im Auge und hielt auch andererseits die Blutstillung nur unter solchen Verhältnissen für eine exacte und zuverlässige. Er verfuhr bei der Ausführung in folgender Weise: In Steinschnittlage des Patienten umschnitt er die Analöffnung in einer Entfernung von circa 3 Cm. durch zwei halbmondförmige Schnitte, die sich vorn und hinten am Anus vereinigten. Die Schnitte fielen weiter vom Anus entfernt, sobald die benachbarte Haut des Anus von carcinomatösen Ulcerationen eingenommen war. Nach Anlegung dieser beiden Schnitte führte er den Zeigefinger in den Anus ein und zog an dem hakenförmig gekrümmten Finger das Rectum so weit vor, zugleich es ringsum durch den Schnitt von seiner Umgebung trennend, dass er es oberhalb der carcinomatös degenerirten Stelle quer abschneiden konnte. Gestützt auf die guten Resultate, die er bei Ausführung dieses Operationsverfahrens erzielte, ging er weiter und operirte in späteren Zeiten auch solche Carcinome, die ihren Sitz 8—9 Cm. vom Anus entfernt hatten. Er modificirte dabei sein Verfahren für die Exstirpation derselben insofern, als er, nachdem er die beiden oben erwähnten halbmondförmigen Schnitte geführt, den Mastdarm ringsum von seiner Umgebung getrennt und vorgezogen hatte, eine Incision an der hinteren Mastdarmwand, parallel der Axe des Rectums, bis zur Grenze des Carcinoms machte, und zwar deshalb an seiner hinteren Wand, weil hier die wenigsten Gefässe verlaufen und nicht leicht das Peritoneum eröffnet werden kann. Zugleich bot dies Verfahren ihm den Vortheil, das Innere des Mastdarms so zu sagen aufrollen zu können, um dadurch einen besseren Ueberblick über die Ausbreitung des Carcinoms zu gewinnen.

Die nach dieser Methode operirten Kranken gingen nach ihrer Heilung jedoch des für so wichtig angesehenen Sphinkterenschlusses verlustig, weshalb Velpeau ein anderes Verfahren bei solchen Carcinomen ersann, durch die der Anus von der Entartung verschont geblieben war, und durch das er denselben völlig erhalten konnte.

In medianer Richtung von der Analöffnung bis zur Spitze des Steissbeins durchschnitt er die Fasern des Sphincter und Levator ani und drang von hinten her auf die hintere Wandung des Rectums vor, welche er ebenfalls in ihrer Längsrichtung durchtrennte. Es

eigneten sich natürlich für diese Art der Operation in erster Linie solche Fälle von Carcinom, die nur der hinteren Rectalwand ansassen; aber auch solche, die, wenn auch circulär, nur eine geringe Ausdehnung angenommen und dicht oberhalb der Sphinkteren ihren Sitz hatten. Die Methode hatte den grossen Vortheil, dass, abgesehen davon, dass die einzelnen Theile durch sie freier gelegt wurden und die Blutstillung mit grösserer Sicherheit bewerkstelligt werden konnte, die Sphinkteren nur an einer Stelle durchschnitten wurden. Es konnte daher nach der Vernarbung, sei es nun, dass nur ein Stück der Rectalwand an ihrer hinteren Fläche entfernt wurde, oder ein Theil des Mastdarmrohrs selbst circulär, die Continuität und Functionsfähigkeit dieser wichtigen Muskel wiederhergestellt werden, gerade wie bei jeder Operation der Mastdarmfistel die Erfahrung es zeigt.

Fand Velpeau das Carcinom nur von geringer Ausdehnung, nicht circulär, so exstirpirte er dasselbe, nachdem er durch obige Schnitte das Rectum von hinten her aufgeschnitten hatte, durch zwei halbelliptisch um dasselbe geführte Schnitte, die er dann durch Naht vereinigte.

Dieffenbach[1]) brachte das operative Verfahren der Exstirpation carcinomatös degenerirten Mastdarms zu weiterer Vervollkommnung. Er selbst äusserte sich über das Lisfranc'sche Verfahren also: „Wiewohl die Operationsmethode von Lisfranc, wobei auch die gesunde Afteröffnung umschnitten und die gesunde Haut mit entfernt wird, allgemein als zweckmässig angenommen ist, so kann ich ihr doch nur dort einen Werth einräumen, wo die äussere Haut krank ist.“ — „Hat sich diese aber gesund erhalten, so ist die Spaltung der Oeffnung, die Schonung der Haut und ihre unmittelbare Vereinigung mit dem gesunden Wundrande des Darms nicht blos zur leichteren Heilung führend, sondern auch ein Bewahrungsmittel gegen einen callösen Afterring.“

Dementsprechend war auch sein Operationsverfahren, mit dem er so überaus günstige Resultate erzielte, Resultate, die noch heutzutage die Bewunderung Aller wachzurufen geeignet sind; denn er sagt: „Von 30 Kranken beiderlei Geschlechts, welche ich an grösserem oder kleinerem Mastdarmkrebs operirte, starb keiner bald nach der Operation.“ Die Exstirpation des Mastdarmkrebses hielt er nur dann für angezeigt, „wenn die krebshafte Veränderung sich nicht über den ganzen Mastdarm erstreckt und die benachbarten Gebilde, besonders

1) Die operative Chirurgie. 1848. Bd. II. S. 706.

die Blase, nicht so in Mitleidenschaft gezogen sind, dass eine Abtrennung des entarteten Mastdarms von ihr unmöglich erscheint".

Dieffenbach operirte verschiedenermaassen: „je nachdem der Krebs sich inwendig befindet, wobei die Haut um und in der Afteröffnung gesund ist, oder diese sich schon durch die krebsige Umwandlung mit ergriffen zeigt." Bei intacter äusserer Haut verfuhr er folgendermaassen: Er machte über den After fort einen geraden tiefen Einschnitt, welcher über dem Os coccygeum anfängt und jenseits des Afters einen Zoll weit nach vorn fortgeführt wird. Sodann wurde die Haut rings um der Afteröffnung abpräparirt, wobei bei Intactsein des Sphincter ani externus derselbe mit der Haut vereint abgelöst wird. Sobald jedoch die Afteröffnung und ihre Umgebung Theil an der krebsigen Entartung nahmen, umgab er dieselbe, je nach ihrer Gestalt, entweder mit zwei elliptischen, nach oben und unten gerichteten Incisionen, oder mit einem Kreisschnitt. Sodann präparirte er schichtweise den Mastdarm in seiner ganzen Circumferenz von der Umgebung los, so weit, bis er oberhalb der carcinomatös degenerirten Partie angelangt war, worauf er den Mastdarm im Gesunden durch einen queren Messerschnitt durchtrennte.

Die Vorzüge dieses Operationsverfahrens gegenüber den erstgenannten sind einleuchtend. Leichte Uebersicht über das Operationsfeld und freie Handhabung bei der Ausführung der Operation mit Erreichung denkbar günstiger Resultate sind die unverkennbaren Vortheile der Dieffenbach'schen Methode. Deshalb haben sich Wilms in Bethanien und Herr Professor Rose im Allgemeinen in seinen Fusstapfen gehalten.

Kurz möchte ich noch, bevor ich den geschichtlichen Faden weiter verfolge, eines Verfahrens Erwähnung thun, das in neuerer Zeit von Hueter angegeben wurde, das, wenn auch theoretisch gut durchdacht, doch praktisch keinen oder wenig Werth hat und wenig Nachahmung gefunden hat.

Derselbe erstrebte, während Velpeau die Sphinkteren einmal, Dieffenbach an zwei Stellen durchschnitt, eine völlige Schonung derselben, und zwar dadurch, dass er einen musculo-cutanen Perinealappen sich als vorbereitende Operation für die Exstirpation oberhalb des Anus sitzender Carcinome schuf. Er verfuhr dabei folgendermaassen: Durch einen hufeisenförmig geführten Hautschnitt, dessen schwach convexer Scheitel da liegt, wo der Sphinkter in den Bulbocavernosus übergeht, und dessen Schenkel etwa 1 Cm. hinter dem After zu dessen Seite endigen, durchschnitt er die Haut bis zur vollen Dicke des Sphinkter und löste darnach die Muskeln sammt

ihrer Bedeckung in Gestalt eines hufeisenförmigen Lappens mit nach hinten liegender Basis (Ernährungsbrücke) ab, um denselben nach Beendigung der Operation wieder annähen zu können.

Immerhin kommt es darauf an, die Grenzen für die Indicationen zur Operation immer weiter zu stecken.

Wiederholentlich hat Herr Prof. Rose schon seit Jahrzehnten bei der Mastdarmexstirpation grosse Stücke von der Prostata abgetragen, gelegentlich das Bauchfell verletzen müssen, bei der Frau die ganze Scheidewand zwischen Scheide und Mastdarm mitsammt dem Darm bis zum Ansatz des Scheidentheils im hinteren Scheidengewölbe mehrmals mit Erfolg bei der Mastdarmexstirpation entfernt.[1]) Um zu diesem Zwecke das Operationsfeld möglichst zugänglich zu machen, hat er bei solchen umfangreichen Operationen Dieffenbach's Medianschnitt vorn bis zum Ansatz des Scrotums und hinten durch die Weichtheile und Bandmassen neben Steiss- und Kreuzbein vorbei verlängert. Auf dem eingeführten Katheter wurden die Harnwege möglichst geschont, das Mastdarmrohr bisweilen in 8 Zoll Länge entfernt, zuweilen freilich doch noch mit grossen Schwierigkeiten.

Es liegt auf der Hand, dass bei so grosser Ausdehnung des Operationsfeldes nicht blos die Gefahren der Operation infolge der Complicationen, sondern auch die unmittelbare Stärke des Eingriffs beträchtlich wachsen.

Bevor wir weiter in unserer Darstellung fortfahren, möge es gestattet sein, der Uebersicht halber die Bezeichnungen der verschiedenen Operationsarten, die je nach der Ausdehnung bei der Exstirpation des Rectumcarcinoms in Frage kommen, hier kurz einzufügen.

Man versteht unter der Exstirpation eines Rectumcarcinoms durch den After die Methode, bei der nach vorausgegangener Dilatation des Anus in Narkose, ohne ihn zuvor eingeschnitten zu haben, die Entfernung der carcinomatös afficirten Stelle sich ermöglichen lässt. — Ist nur der Anus Sitz des Carcinoms und wird entfernt, so spricht man von einer Amputatio ani, während Amputatio recti dasjenige Operationsverfahren bezeichnet, bei dem das Rectum mit der Analportion entfernt wird, jedoch ohne Eröffnung des Peritoneums. Im Gegensatz zur Amputatio recti spricht man von Resectio recti, wenn der Anus frei vom Carcinom geblieben ist und daher erhalten bleiben

1) Vgl. geheilte Fälle der Art in der Deutschen Zeitschrift f. Chir. Bd. XIV vom Jahre 1871: Nr. 110. S. 241, Nr. 97. S. 237 vom Jahre 1872.

kann. Es handelt sich mithin in einem solchen Falle um die Entfernung eines Theils des Rectums, das zwischen Analportion und der Grenze des Peritonealüberzuges gelegen ist, und zwar kann die Resection eine totale, d. h. circuläre, oder partielle, d. h. wandständige sein. Endlich kann man mit Exstirpatio recti das Verfahren bezeichnen, durch das das Rectum mitsammt der Analportion und eines Theils des intraperitoneal gelegenen Mastdarmrohres entfernt wird, also eine Art der Coeliektomie.

Dies letztere Verfahren wird uns weiterhin noch beschäftigen, weil die Gefahren, die die Eröffnung der Bauchhöhle in früheren Zeiten hatte, jetzt mit den Fortschritten der Technik sehr viel geringer geworden sind. Um jedoch für die Ausführung eines solchen Verfahrens genügend Platz zu gewinnen, sind von verschiedenen Seiten vorbereitende Methoden erdacht und angegeben worden, die alle im Princip darin übereinstimmen, dass sie einen geräumigen, weiten Grundtrichter schaffen, in dem die Entfernung der carcinösen Partie mit geringeren Schwierigkeiten verknüpft ist.

Kocher[1]) hat daher zu diesem Zweck im Jahre 1874 und 1880 im Anschluss an das Velpeau'sche Verfahren sich dadurch mehr Platz zu schaffen gesucht, dass er als vorbereitende Operation das Steissbein exstirpirte; jedoch ist mit der Fortnahme dieses an und für sich kleinen Knochenstückes, dessen Grösse bei den einzelnen Individuen obendrein noch sehr variabel erscheint, kaum ein Schritt vorwärts gethan. Man überzeugt sich davon leicht, wenn man den Dieffenbach'schen Medianschnitt so verlängert, wie es Herr Prof. Rose zu thun pflegt. Uebrigens ist die Exstirpation des Steissbeins seit Jahren wiederholt zu anderen Zwecken von Herrn Prof. Rose in Anwendung gebracht worden, wenn es sich darum gehandelt hat, Tumoren desselben zu entfernen, Ankylosen und veraltete Luxationen desselben, die gegen das Rectum prominirten, zu beseitigen.

Im Jahre 1885 trat Kraske[2]) auf dem XIV. Congress für Chirurgie mit einem neuen Verfahren bei der Exstirpation des Mastdarms in die Oeffentlichkeit. Er hatte der Exstirpation des Steissbeins eine partielle Resection des Kreuzbeins hinzugefügt und hoffte hierdurch

---

1) Die Exstirpatio recti nach vorheriger Excision des Steissbeins. Centralblatt f. Chir. 1874. Nr. 10, und Ueber Radicalheilung des Krebses. Deutsche Zeitschrift f. Chir. Bd. XIII. 1880. S. 161.

2) Zur Exstirpation hochsitzender Mastdarmkrebse. Verhandlungen der deutschen Gesellschaft für Chir. XIV. Congress. 1885.

einen grösseren Raum und leichteren Ueberblick geschaffen zu haben. In seinem diesbezüglich gehaltenen Vortrage äusserte er sich über seine Methode ungefähr folgendermaassen: Er habe sich gedacht, dass der Zugang zum Mastdarm, der ja mit seinem oberen Theil fast vollständig links von der Mittellinie läge, durch die Wegnahme des untersten Theils des linken Kreuzbeinflügels erheblich erleichtert werden müsste; er habe dabei freilich die Ueberzeugung gewonnen, dass schon in manchen Fällen mit der Durchschneidung der Ligg. tuberoso-sacrum und spinoso-sacrum für die Zugänglichkeit der oberen Mastdarmpartie sehr viel gewonnen würde. Freier jedenfalls würde der Zugang, sobald man mittelst eines Hohlmeissels das unterste Stück des linken Kreuzbeinflügels in einer Linie abschlüge, welche man, vom linken Rande im Niveau des Foramen sacrale post. III beginnend, in nach links concavem Bogen, nach innen und unten am unteren Rande des dritten Kreuzbeinloches vorbei und um das vierte herum bis zum linken unteren Kreuzbeinhorn zöge. Auf die hinteren Aeste der Kreuzbeinnerven brauche dabei keine Rücksicht genommen werden; die ventralen Aeste des 5. und 4. Sacralnerven könne man, ohne Schaden anzurichten, durchtrennen, den des 3. jedoch müsse man schonen. Er sagte dann weiter, dass er in besonders schwierigen Fällen, in denen z. B. die Verwachsung eines Tumors eine ausgedehntere sei, kein Bedenken tragen würde, noch mehr vom Kreuzbein nach rechts hin wegzunehmen und den Sacralkanal zu eröffnen. Der Durasack reiche ja nicht so weit herab, dass er dabei verletzt würde, und eine Durchtrennung des Filum terminale dürfte wohl ohne Belang sein.

Was Kraske zum Theil gedacht und vorgeschlagen, brachte Hochenegg[1]) zur Ausführung. Er verfügte über ein ziemlich reichliches Material, das ihm in der Klinik des Prof. Albert zu Gebote stand. Er vollführte in den meisten seiner Fälle die Resection des Kreuzbeins in der Mitte zwischen der rein lateralen und der queren Resection; er erreichte hierdurch bedeutend mehr Platz, als bei der rein lateralen, ohne wie bei der queren auch rechterseits die Nerven des vierten Loches durchschneiden und beiderseits die Ligamenta abtrennen zu müssen.

Bardenheuer[2]) ging weiter; er empfahl, statt wie Kraske den linken Rand des Os sacrum abzumeisseln, lieber das Os sacrum

1) Die sacrale Methode der Exstirpation von Marstdarmcarcinomen nach Prof. Kraske. Wiener klin. Wochenschrift 1888. Nr. 11—16.

2) Die Resection des Mastdarms. Sammlung klin. Vorträge. 1887. Nr. 298.

selbst bis in die Nähe des dritten Kreuzbeinloches quer zu durchtrennen; Bardenheuer ist der Meinung, dass ein solcher Eingriff weniger schwer für die Patienten sei.

Kraske[1]) liess unmittelbar nach dieser Veröffentlichung Bardenheuer's einen Aufsatz erscheinen, in welchem er unter Anderem Bardenheuer darauf aufmerksam zu machen sucht, wie gewagt sein Verfahren sei.

Auch Hochenegg spricht in oben citirter Arbeit über diese Art der Operation im höchsten Grad seine Verwunderung aus, ja er geht sogar so weit, dass er glaubt, in der Bardenheuer'schen Arbeit sei ein Schreibfehler untergelaufen, indem es statt Kreuzbeinloches Steissbeinloch heissen müsste, da er sonst nicht fassen kann, dass Bardenheuer den Eingriff: das Kreuzbein über dem dritten Loche quer zu durchtrennen, für weniger schwer für die Patienten hält. Und doch, will ich hier gleich erwähnen, kann man noch mehr vom Kreuzbein mit Eröffnung des Wirbelkanals wegnehmen, denn die so operirten Patienten haben es zur Genüge bewiesen, da sie nicht die geringste Störung von Seiten der Blase, des Mastdarms oder dergleichen gezeigt haben. Bereits im Laufe des März des Jahres 1887 operirte Herr Prof. Rose 2 Fälle von Mastdarmcarcinom, bei denen er die Durchtrennung des Kreuzbeins in der Höhe der zweiten Kreuzbeinlöcher, d. h. in der Höhe der Incisura ischiadica major vornahm; beide so operirten Fälle verliessen geheilt[2]) das Krankenhaus.

Was das Kraske'sche Operationsverfahren anbetrifft, so verfuhr Kraske (l. c.) dabei folgendermaassen: Er lagerte seine Patienten auf die rechte Seite und vollführte in dieser Stellung die Voroperation, indem er einen Schnitt von der Mitte des Kreuzbeins bis zum After führte, die Weichtheile nach links bis zum Kreuzbeinrand ablöste, das Steissbein exstirpirte, die Ligamenta spinoso- und tuberososacra auf der linken Seite durchtrennte und eventuell, wenn der Raum dann noch nicht genügte, eine partielle Resection des linken Kreuzbeinflügels hinzufügte.

Für diese empfahl Prof. Kraske aus anatomischen Gründen vom linken Rande des Kreuzbeins in der Höhe des Foramen sacrale post. III in nach links concavem Bogen bis zum unteren Kreuzbeinhorn und für den Fall, als auch die Resection in dieser Ausdehnung

1) Die sacrale Methode der Exstirpation von Mastdarmkrebsen und die Resectio recti. Berliner klin. Wochenschrift 1887. Nr. 48.

2) Verwaltungsbericht von Bethanien für das Jahr 1887. S. 26.

nicht genügend Raum schaffen sollte, die vollständig quere Abtrennung in gleicher Höhe.

Nach Ausführung dieser Voroperation brachte er sodann seine Patienten in Steinschnittlage mit besonders erhöhtem Becken und nahm in dieser Stellung die Exstirpation des Mastdarmscarcinoms vor.

Hochenegg wich in unbedeutenden Punkten hiervon ab: er lagerte seine Patienten auf die linke Seite, die Beine im Hüft- und Kniegelenk gebeugt, zum Rumpf angezogen gehalten, wobei Brust und Becken ein wenig nach vorn gegen die Tischplatte geneigt waren. Sodann hat er nicht allein die Voroperation, sondern auch die Exstirpation des Mastdarms u. s. w. ebenfalls in dieser Lage vollendet. Auch in der Schnittführung wich er einigermaassen von den Kraske'schen Vorschriften ab, indem er durch die Haut bis auf den Knochen einen nach rechts hin convexen Bogenschnitt führte. Dieser begann entsprechend der Mitte der linken Symphysis sacroiliaca und zog in nach rechts convexem Bogen über die Mittellinie bis zum rechten lateralen Rand des Steissbeins, knapp unter diesem endigend. Sodann wurde die Resection des Kreuzbeins mit dem Meissel und Hammer vorgenommen. Hochenegg will sich jedoch in Zukunft bei der Abtrennung der Stichsäge bedienen, da er in einem Falle beim Durchmeisseln eine Splitterung des Kreuzbeins bekommen hatte.

Veranlasst durch den local sehr unschuldigen Verlauf dreier Wirbelresectionen, die er in Zürich und Berlin vordem ausgeführt hatte, ist Herr Prof. Rose seit mehreren Jahren einen anderen Weg gegangen. Er entfernt behufs Ausübung der hinteren Coeliektomie den ganzen frei aus dem Beckenring vorspringenden Theil des Kreuzbeins in Höhe der Incisura ischiadica major mitsammt dem Steissbein, den wir der Einfachheit halber als Mastdarmdeckel bezeichnen wollen, natürlich mit Eröffnung des Wirbelkanals und Entfernung des untersten Endes von der Cauda equina des Rückenmarks.

Der Hauptanstoss gegen diese Methode liegt in dem Unvermeidlichen, den Wirbelkanal zu öffnen und den Rückenmarksfortsatz zu amputiren. Der Zweck vorliegender Arbeit ist jedoch, den Nachweis zu liefern, dass diese Bedenken bei zweckmässiger Ausführung der Operation hinfällig sind, und dass die Operation keine grösseren Gefahren mit sich bringt, wie die übrigen Methoden, dass sie auf der anderen Seite aber die Organe in der Höhle des kleinen Beckens bei Weitem zugänglicher macht. Das beweisen schon die beiden ersten im Jahr 1887 operirten Fälle von Exstirpation des Anus und Rectum,

die nach dieser Methode behandelt beide geheilt das Krankenhaus verlassen haben.

Im gedruckten Jahresbericht der chirurgischen Abtheilung des Centraldiakonissenhauses Bethanien vom Jahre 1887 finden sich beide Fälle unter den Laparotomien verzeichnet. Sie sind dort als Resectio ossis sacri aufgeführt, später operirte Fälle in den folgenden Jahresberichten als Amputatio transversa ossis sacri. Da es so viele Bezeichnungen heutzutage für ähnliche Operationsmethoden giebt, haben wir uns jetzt, um Verwechselungen mit jenen zu vermeiden, zu der Bezeichnung Amputation des Wirbelkanals entschlossen, da uns diese Bezeichnung nach dem Gesagten als die zutreffendste erschien. Es ist also für unsere Fälle nur die Bezeichnung eine verschiedene gewesen, in Wirklichkeit war das Operationsverfahren der hinteren Coeliektomie bei allen das gleiche.

Weitere Veranlassung, sein Operationsverfahren zu erwähnen, gab Herrn Prof. Rose folgende Gelegenheit:

Auf der Februarsitzung des Jahres 1889 der „freien Vereinigung der Chirurgen Berlins" nahm Prof. Küster Gelegenheit, eine Reihe geheilter Fälle von Carcinom des Mastdarms vorzustellen. Bei denselben hatte er die Resectio recti nach Kraske's sacraler Methode in Ausführung gebracht. An der sich an diese Krankenvorstellung anschliessenden Discussion nahm auch Herr Geh. Rath Rose Theil und empfahl zum ersten Mal im grösseren Kreise seine von ihm in die Chirurgie eingeführte und bei hochsitzendem Mastdarmcarcinom geübte Methode der queren Amputation des Os sacrum mit Eröffnung des Wirbelkanals aufs Angelegentlichste. Seine diesbezüglichen Worte waren folgende [1]): „Wenn hier wiederholt die Kraske'sche Methode gerühmt worden ist, dabei aber zur besseren Zugänglichmachung des Mastdarms die Entfernung des Steissbeins für genügend erachtet wird, so möchte ich doch bemerken, dass diese Methode längst vor Kraske von Kocher angegeben worden ist. So wenig bedeutend dieser Eingriff ist, so konnte ich mich doch niemals für die Steissbeinexstirpation zu dem Zweck erwärmen. Ich habe es statt dessen immer vorgezogen, die Weichtheile links vom Steissbein und Kreuzbein einzuschneiden. Wenn man so von der Harnröhre aus den Beckenboden spaltet, kann man thatsächlich den Mastdarm über 8 Zoll mit und ohne Bauchfell erfolgreich entfernen.

Infolge der Veröffentlichung von Kraske habe ich jedoch in einigen Fällen, bei denen selbst in tiefster Narkose das obere Ende

1) Deutsche med. Wochenschrift 1889. Nr. 9.

des Mastdarmkrebses nicht abzureichen und nur an die palliative, von mir seit meiner Mittheilung vom Jahre 1868 so oft geübte Colotomie zu denken war, den ganzen aus dem Beckenring vorspringenden Theil des Kreuzbeins abgetragen, und zwar mit Erfolg.

Zweierlei hat mich dabei gleichmässig in Erstaunen versetzt, einmal wie ausserordentlich dadurch die Entfernung des Mastdarms erleichtert, das Operationsfeld zugängig wurde, dann wie unschuldig diese Eröffnung des Wirbelkanals, vor der ich früher grosse Sorge hatte, in Wirklichkeit abgelaufen ist. Es wurde dabei der ganze Vorsprung des Kreuzbeins in der Höhe der zweiten Kreuzbeinlöcher in geradliniger Fortsetzung des oberen Randes der grossen Hüftbeinausschnitte abgetragen, und musste zu dieser ‚queren Amputation des Kreuzbeins' die stärkste Knochenschere nach Blosslegung des Knochens mehrmals angesetzt werden."

Im Grossen und Ganzen gestaltet sich Herrn Prof. Rose's Operationsverfahren etwa folgendermaassen: Er lagert seine Patienten auf die linke Seite, lässt Hüftgelenk und Kniegelenk rechtwinklig gegen den Rumpf angezogen halten, und zwar so, dass das rechte Kniegelenk über dem linken hinweg gebeugt ebenfalls auf der Tischplatte ruht. Wenn nun so der Körper des Patienten hinlänglich fixirt gehalten wird, wird durch einen leicht bogenförmig geführten Schnitt — die concave Seite des Bogens nach links gerichtet — in Höhe der Spina iliaca posterior inferior des unteren Randes der Symphysis sacroiliaca sinistra die Haut und die übrigen Weichtheile bis auf den Knochen durchtrennt. Der Schnitt nimmt seine Richtung über die Medianlinie nach rechts, sich hier bis dreifingerbreit von derselben entfernend, um schliesslich am After zu enden, ohne die Schliessmuskeln zu verletzen. Alsdann werden entweder subperiostal oder aber, worauf nicht viel ankommt, auch mit Zurücklassung des Periostes am Knochen die Weichtheile, Haut und Musculatur, von demselben nach rechts und links hin stumpf lospräparirt; dabei ist in den meisten Fällen die Blutung eine sehr geringe, etwaige kleine Gefässe werden erfasst und unterbunden.

Nachdem nun das Steiss- und Kreuzbein in seiner ganzen Ausdehnung frei zu Tage liegt, werden die straffen Ligamenta tuberoso- und spinoso-sacra durchtrennt und die Anheftung des Afterschliessmuskels von der Steissbeinspitze durchschnitten, wonach sofort die Beweglichkeit der Knochen eine grössere wird. Es folgt sodann die Ablösung der Weichtheile an der Vorderseite des Steiss- und Kreuzbeines, die wo möglich stumpf so weit abgestreift werden, dass man bequem die Vorderseite der Knochen abgreifen kann. An das so

hinten, vorne und seitwärts völlig von seiner Verbindung frei gemachte Kreuzbein wird in Höhe der Incisura ischiadica major so weit aufwärts als möglich eine kräftige Knochenschere rechts in querer Richtung zur Längsaxe (im Nothfall dann auch links) angesetzt und durch kräftiges Zusammendrücken der Scherenblätter der Knochen durchschnitten. In der Regel gelingt es durch einen, allenfalls auch zwei Scherenschnitte den Knochen in seiner ganzen queren Ausdehnung abzuquetschen, bisweilen ist ein öfteres Nach- und Tieferfassen mit der Schere erforderlich. Bei der Ausübung dieses Verfahrens wird natürlich der Wirbelkanal, und zwar in Höhe der zweiten Kreuzbeinlöcher eröffnet. Die Blutung aus dem Knochen ist nur eine sehr geringe, da es lediglich sich nur um Blutung aus dem Knochen selbst handeln kann, denn eine Verletzung der Arteria sacralis media, jene gefürchtete Blutung mancher Chirurgen, wird bei der stumpfen Abstreifung der Weichtheile vom Knochen vermieden und kommt daher nicht in Frage.

Bardenheuer bediente sich gleichfalls der Knochenschere zur bequemen Durchtrennung des Kreuzbeinknochens, und es ist wirklich nicht zu verstehen, wie Hochenegg es für unbegreiflich findet, dass Bardenheuer in Höhe der dritten Löcher des Kreuzbeins dasselbe durchschnitten habe. Herrn Prof. Rose gelingt es leicht, stets selbst in Höhe der zweiten Löcher, wo der Knochen doch noch dicker ist, unbeschadet, ob es sich um ältere Individuen handelt, bei denen der Knochen fester zu sein pflegt. Ja das Verfahren der Durchtrennung mit der Knochenschere hat noch einen weiteren Vortheil. Hochenegg schreibt, nach der Durchtrennung des Kreuzbeins blute es gewöhnlich stark, und zwar aus den Gefässen, die aus dem porösen Knochen selbst kommen. Das ist erklärlich, wenn er sich des Meissels oder der Stichsäge bedient. Beim Durchschneiden mit der Knochenschere fällt die Blutung aus dem Knochen weg oder wird auf ein Minimum reducirt, und zwar einfach aus dem Grunde, weil die spongiöse Knochensubstanz mit einer Schere durchschnitten wird, d. h. es entsteht keine glatte Knochenfläche, sondern eine durch die Scherenblätter comprimirte. Und was nun gar die Eröffnung des Wirbelkanals anlangt, so wird auch dieser durch die Abquetschung mit der Knochenschere sofort geschlossen und vor weiteren Insulten und Infection geschützt; es entsteht, wenn ich mich so ausdrücken darf, hierdurch eine Heilung der Dura mater per primam intentionem im Knochen selbst.

Mit der queren Durchtrennung des Wirbelkanals in Höhe der Incisura ischiadica major quer durch die zweiten Kreuzbeinlöcher ist

die Rose'sche Voroperation beendet und es folgt nun entweder unter Beibehaltung derselben Lagerung des Patienten, also in linker Seitenlage oder in erhöhter Steinschnittlage, die Entfernung bösartiger Tumoren des Mastdarms, pathologischer Veränderungen des weiblichen Genitalapparats und dgl. mehr.

Bevor ich die Krankengeschichten der einzelnen Fälle, die nach obiger Methode operirt sind, folgen lasse, wollen wir die Fragen: Welche Fälle eignen sich für dieses Operationsverfahren besonders, unter welchen Verhältnissen hat die sacrale Methode den Vorzug vor anderen? kurz zu beantworten suchen.

Kraske hat im Jahre 1885 hauptsächlich und in erster Linie diese Methode für die Exstirpation von bösartigen, hochsitzenden Tumoren des Mastdarms empfohlen und sagt im Jahre 1887: Die sacrale Operation erleichtert nicht nur wesentlich die Exstirpation von Mastdarmkrebsen, sondern sie macht die Entfernung von hochsitzenden Geschwülsten, welche früher als inoperabel galten, überhaupt erst möglich.

Herr Prof. Rose hat sodann im März 1889 das Verfahren zur Exstirpation des Uterus mit seinen Anhängen und des oberen Theils der Scheide in einem Falle, der sonst auf keine Weise hätte operirt werden können, mit dauerndem Erfolg angewandt.[1])

Im Jahre 1889 schrieb Hochenegg[2]) seine Arbeit: „Die sacrale Operationsmethode in der Gynäkologie", in der er von 2 so operirten Fällen berichtet. Er macht sehr richtig darauf aufmerksam, dass die Indicationen für die sacrale Methode durch alle jene operativ zu behandelnden Erkrankungen, vor Allem Tumoren des Genitalapparats gegeben würden, welche sich weder für die Exstirpation per vaginam, noch durch die vordere Coeliotomie, sei es wegen ihrer tiefen Lage im Becken, ihrer geringen Grösse bei gleichzeitiger Fixation eigneten.

Nur bei geringer Ausdehnung des Mastdarmdeckels infolge der so sehr verschiedenen Beschaffenheit des Beckens kann es sich bisweilen ereignen, dass selbst diese Methode, z. B. bei zahlreichen Verwachsungen oder bei grösseren Tumoren des Uterus, keine volle Leichtigkeit für die Entfernung gestattet.

Ist hingegen der Mastdarmdeckel breit, dann bietet unsere Methode enorme Vorzüge: es wird durch sie ein hinlänglich grosser

1) Verwaltungsbericht von Bethanien für das Jahr 1889. S. 32.

2) Die sacrale Operationsmethode in der Gynäkologie. Wiener klin. Wochenschrift 1889. Nr. 9.

Raum geschaffen, der leichte Uebersicht und leichtes Operiren gestattet, der so gross ist, dass durch ihn hindurch Herr Prof. Rose in einem Fall von hochsitzendem Flexurencarcinom seinen Arm behufs Exploration anderer Carcinomknoten am Darm einführen konnte und dabei gelegentlich die Milz gefühlt hat.

Eine weitere Frage ist die: Hat die Entfernung eines so grossen Stückes vom Kreuzbein, bei dem der Wirbelkanal eröffnet wird, eine Reihe Nerven durchtrennt werden, irgend welche Nachtheile für die Patienten? Die Fälle, die geheilt das Krankenhaus verlassen haben, die weder gleich nach der Operation, noch später irgend welche Störungen aufzuweisen gehabt haben, haben zur Genüge dargethan, dass die Eröffnung des Wirbelkanals in Höhe der zweiten Kreuzbeinlöcher ohne Gefahr für die Patienten geschehen kann. Auch bei denen, die mehrere Tage nach der Operation gelebt haben, hat sich auf dem Sectionstische nichts Pathologisches im Rückenmarkskanal nachweisen lassen.

Es ist daher der Schluss gerechtfertigt, dass die Durchtrennung des Kreuzbeins nach der von Herrn Prof. Rose geübten Methode mittelst Abquetschung in Höhe der zweiten Kreuzbeinlöcher mitsammt des Wirbelkanals freilich eine für die betreffenden Individuen eingreifende Operation ist, jedoch von keinerlei Nachtheilen für das Leben und die einzelnen Functionen begleitet zu sein braucht.

Es folgen jetzt die Krankengeschichten der 6 bis zum Herbst 1890 von Herrn Prof. Rose nach unserer Methode operirten Fälle.

I. Carcinoma recti et prostatae cum fistula perinei carcinomatosa. — Exstirpatio recti et amputatio prostatae per coeliectomiam post.

Gottfried P., Ausgedinger aus Klein-Muckow, 52 Jahre alt, aufgenommen in Bethanien den 23. Februar 1887 unter Journ.-Nr. 421; hatte seine Eltern, als er 2 Jahre alt war, an ihm unbekannter Todesursache verloren, auch wusste er nicht, ob bei einem Familienmitglied Geschwulstformen irgend welcher Art vorgekommen seien. Er war verheirathet, jedoch kinderlos geblieben. Geschlechtliche Erkrankungen hatten nie bei ihm vorgelegen, überhaupt wollte er nie ernstlich krank gewesen sein. Weihnachten 1886 machte sich Stuhlträgheit bei ihm bemerkbar, so dass bisweilen 4 bis 5 Tage lang keine Entleerung erfolgte. Anfang Januar 1887 trat eine Anschwellung am Anus sodann auf, welche allmählich grösser und sehr schmerzhaft wurde, dann aufbrach und reichliche Mengen eitriger Flüssigkeit entleerte. Dazu kam wenige Tage vor der Aufnahme ins Krankenhaus noch völlige Incontinentia alvi.

Der äusserst abgemagerte Kranke bot bei seiner Aufnahme ein sehr kachektisches Aussehen dar. Auf seiner rechten Lunge hörte man aus-

gedehnte trockene Rasselgeräusche; dabei waren die Spitzen beiderseits frei, die Herztöne rein, der Puls regelmässig und von guter Spannung. Urin ohne Eiweiss. Abends bestand leichtes Fieber.

Bei der Exploratio per rectum fühlte man 1 Cm. oberhalb der Analöffnung Geschwulstknoten, welche, durchschnittlich taubeneigross, das Lumen des Rectum einengten und besonders reichlich an der vorderen Wand des infiltrirten Rectums sassen. Die so entstandene Strictur war für einen Finger gerade noch permeabel, der obere Rand derselben liess sich in der Narkose eben noch mit der Fingerspitze erreichen. Die die Knoten deckende Rectalschleimhaut war an einigen Stellen exulcerirt. Das periproctale Gewebe war weithin eitrig unterminirt. Die Inguinaldrüsen waren zu beiden Seiten wenig geschwollen, sonstige Drüsenanschwellungen nicht bemerkbar.

Am 26. Februar wurde in der Narkose der Eiter durch 2 Incisionen am Damme entleert, der obige Befund festgestellt und Patient zur Operation vorbereitet.

Dieselbe wurde am 5. März in Chloroformnarkose, wobei 30 Grm. Chloroform verbraucht wurden, vorgenommen. Der Patient wurde in die erhöhte Steinschnittlage gebracht. Zwei bogenförmig geführte Schnitte umgriffen in ziemlicher Entfernung die carcinös infiltrirte Haut des Afters; sie begannen vorn vor dem Bulbus urethrae und endigten hinter dem Os coccygeum; der Musc. bulbocavernosus wurde auch durchtrennt, so dass der Bulbus urethrae frei zu Tage lag. Dann wurde der Schnitt nach hinten in der Afterkerbe fortgeführt bis auf das Kreuzbein. Hinten wurde der Sagittalschnitt in der Tiefe links vom Steiss- und Heiligenbein durch die Sacralbänder bis auf den Mastdarm fortgeführt, ganz in der Weise, wie Herr Prof. Rose schon seit 20 Jahren bei tiefgehenden Mastdarmexstirpationen vorgeht und Siegfried Fischer[1]) in der Bearbeitung seiner Mastdarmexstirpationen erwähnt hat. In dem eiterig infiltrirten, schwammigen periproctalen Gewebe machte die Loslösung des carcinösen Rectalschlauches grosse Schwierigkeiten, weil erstens die Grenze vom Gesunden und Kranken stark verwischt war, und zweitens aus den dilatirten, in dem brüchigen Granulationsgewebe schwer zu unterbindenden Gefässen eine erhebliche Blutung stattfand. Vorn von dem Bulbus urethrae, sowie von der Prostata, von welcher die ganze hintere Wand resecirt werden musste, gelang die Ablösung relativ leicht. Auf der Rückseite wurde erst das Os coccygeum und dann, als nicht genügend Zugang dadurch geschaffen war, auch der ganze frei vorspringende Theil des Os sacrum in Höhe der Incisura ischiadica major quer mit einer Knochenschere durchtrennt. An diesem Präparat lässt sich leicht von der Querschnittsfläche aus nachweisen, dass der Wirbelkanal in ziemlicher Länge mit entfernt war. Zwischen Os sacrum und Rectum befand sich eine mit stinkendem Eiter angefüllte Höhle, welche in ihrer unteren Hälfte entfernt, in der oberen eiterigen am Promontorium ausgekratzt wurde. Vom Peritoneum liess sich der Mastdarm unten gut ablösen, dasselbe lag frei zu Tage, konnte aber hier unverletzt bleiben. Schliesslich wurde

1) Ueber die Ursachen der Krebskrankheit und ihre Heilbarkeit durch das Messer. Deutsche Zeitschrift für Chirurgie. 1881. Bd. XIV. 240. Nr. 100 u. 110.

im Gesunden das Rectum durchtrennt, dabei leider doch noch die Bauchhöhle eröffnet, weil das Peritoneum an der oberen vorderen Kante des carcinösen Mastdarms angeheftet war. Diese Oeffnung wurde sofort desinficirt und quer durch Catgutnähte geschlossen, nach welchem Verfahren Herr Prof. Rose [1]) schon im Jahre 1873 Heilung ohne Peritonitis eintreten sah. Dann wurde auf der rechten Seite die Rectalschleimhaut mit 2 Suturen an der äusseren Haut am Kreuzbein angenäht. Die zahlreichen, theilweise sehr tief liegenden Ligaturen wurden mit Seide ausgeführt. Einige Knoten, die bis in die Haut der Hinterbacken vordrangen, wurden breit entfernt, so dass die Wunde vom Bulbus urethrae bis zum 2. Kreuzbeinwirbel mächtig klaffte. Mit dem scharfen Löffel wurden alle Granulationen entfernt. In die Wundfläche wurden schliesslich Tampons, mit Naphtalin bestreut, eingeführt.

Patient hatte in den ersten Tagen nach der Operation leichte Temperatursteigerungen (bis 39,4), die sich im Laufe der nächsten Wochen an einigen Abenden wiederholten. Einige Zeit lang sickerte Urin aus den durchschnittenen Gängen der Prostata, besonders am 3. Tage nach der Operation, was jedoch bei vorschreitender Vernarbung aufhörte, tägliche Verbände und völlig offene Wundbehandlung veranlasste. Trotz der reichlichen Secretion war jedoch der Puls in den nächsten Tagen nicht über 88 Schläge hinausgegangen. Nachdem die Temperatur am 12. März Abends nochmals auf 38,3 gestiegen, verschwand das Fieber, um nur gelegentlich später aus localen Gründen vorübergehend wieder einzutreten. Erbrechen war nach der Operation gar nicht erfolgt, ebensowenig sonstige Zufälle von Seiten der Nachbarorgane. Der Wundverlauf war durchaus günstig, so dass Patient am 31. Mai 1887 geheilt entlassen werden konnte.

Er hat die Anstalt noch viele Monate nachher zeitweise besucht, ohne dass ein Recidiv eingetreten wäre. Die Narbe hatte sich, wie stets, mächtig verkleinert, nur gelegentlich bei Durchfall röthete sich die eingeschlagene Haut; sonst schützte er sich am besten durch eine Binde, welche beide Hinterbacken gegeneinander drückte, eine Verbandart, welche Herr Prof. Rose schon seit über 20 Jahren anwendet [2]) und scherzweise Sphincter quartus getauft hat.

II. Carcinoma recti, ani et ossis sacri cum strictura recti completa et fistula recti carcinosa. — Exstirpat. recti per coeliectomiam post.

Luise H., Kutschersfrau aus Behlendorf bei Müncheberg, 49 Jahre alt, aufgenommen in Bethanien den 3. März 1887 unter Journ.-Nr. 360, litt seit Monaten an Stuhlbeschwerden, die bei der Aufnahme ins Krankenhaus bereits einen ileusartigen Charakter angenommen hatten und mit Fieber verbunden waren; daneben bestand links vom Anus eine Fistel.

Am 7. März 1887 wurde zur Operation in Chloroformnarkose, wobei 38 Grm. verbraucht wurden, geschritten. In Steinschnittlage der Patientin wurde der Anus im grossen Bogen umschnitten, daran schloss sich

1) l. c. S. 238. Fall 100.

2) Vgl. seinen Vortrag darüber mit Demonstration in der Sitzung des ärztlichen Centralvereins in Zürich.

ein seitlicher Schnitt nach links hin zur Ausschneidung der Fistel. Beim Eindringen in die Tiefe entstanden dadurch Schwierigkeiten, dass der Finger in den Mastdarm zur Orientirung der Lage desselben nicht wegen der undurchgängigen Strictur eingeführt und deshalb auch nicht constatirt werden konnte, wie weit nach oben sich das Carcinom erstreckte. Dazu kam, dass das periproctale Gewebe sehr infiltrirt war, wodurch die Freilegung des Mastdarms äusserst unsicher und schwierig wurde. Doch gelang dieselbe besser und leichter, als der Hautschnitt nach oben hin verlängert, die Weichtheile rechts und links vom Kreuz- und Steissbein abpräparirt, und das Os sacrum in Höhe der Incisura ischiadica major quer amputirt wurde. Dabei stellte sich heraus, dass die Carcinommassen eng mit dem Steiss- und Kreuzbein verwachsen waren. Von dem so frei gelegten Mastdarm liess sich sodann verhältnissmässig leicht die Vagina ablösen bis zum Douglas'schen Raum hinauf, ohne jene, als insbesondere diesen zu verletzen, trotzdem derselbe in grosser Ausdehnung frei zu liegen kam und bei den früheren Defäcationsbeschwerden der Patientin eine weite Ausbuchtung nach unten erfahren hatte. Schliesslich konnte der Mastdarm in Höhe des Fundus uteri im vollkommen gesunden Gewebe abgetragen werden. Leider gerieth auch diesmal der Finger dabei zum Schluss zwischen die kleinen Gedärme; der Schlitz im Bauchfell wurde jedoch sofort mit einigen Nähten geschlossen, verklebte und blieb ohne Folgen. Nachdem die Blutung, die von vornherein aus den infiltrirten Geweben eine recht beträchtliche gewesen, aufs Genaueste gestillt war, wurde der Mastdarmrest nach unten gezogen und in die äussere Hautwunde eingenäht. Schliessung der äusseren Wunde mit Seidennähten nach Einlegen von 3 dicken Drains. Die Dauer der Operation betrug 1 Stunde.

Trotz bestem Wohlbefinden der Patientin blieb der Verlauf nicht fieberfrei. In den ersten 24 Stunden trat leider 7 mal Erbrechen ein, was sich jedoch von da ab nicht wiederholte, also wohl von der Chloroformnarkose allein abhing, obgleich bei ihrer Ausführung mittelst des Junker'schen Apparats nur 38 Grm. verbraucht waren. Am 9. März Abends trat Fieber ein (Temp. 39,2°, Puls 132), die Drains secernirten stark. Unter Abgang von Blähungen scheiterte so die beabsichtigte Heilung der plastischen Operation per primam intentionem; die Nähte schnitten allmählich durch, wodurch Taschen entstanden, in denen sich das Secret aufstaute. Dabei zog sich der Mastdarm in die Tiefe der trichterförmigen Wunde zurück. Am 13. März, nachdem noch obendrein dünnflüssiger Stuhl über die Wunde geflossen war, wurden sämmtliche Nähte und Drains entfernt und die absolut offene Wundbehandlung eingeschlagen. Die Proctoplastik war missglückt, allein das Fieber verschwand jetzt unter reichlichem Stuhlgang, und die Wunde reinigte sich nun schnell. Dieselbe war bereits am 21. März überall mit kräftigen Granulationen bedeckt. Natürlich war jetzt das kreisförmige untere Ende der rothen Mastdarmschleimhaut auf allen Seiten ziemlich weit vom Rande der äusseren Haut im ovalen Wundtrichter entfernt. Die Vernarbung ging jedoch allmählich von Statten; Mitte Juni war sie so weit vorgeschritten, dass der Douglas, sowie die Amputationsfläche des Os sacrum zum grössten Theil mit einer kräftigen Narbe bedeckt war; dabei hatte sich die äussere Haut gut nach innen eingeschlagen. Anfang Juli war, nachdem nur noch eine etwa

thalerstückgrosse Granulationsfläche übrig geblieben war, Patientin im Stande, festen Stuhl mit Leichtigkeit zurückzuhalten. Nach Anlegung einer Binde um den Leib in Höhe zwischen beiden Spinae ant. sup. oss. ilium und Trochanteren, unserem Sphincter quartus, durch die die Hinterbacken einander genähert gehalten wurden, war Patientin im Stande, auch dünnflüssigen Stuhl zurückzuhalten.

Patientin verliess am 10. Juli das Bett und konnte im besten Wohlsein am 16. Juli entlassen werden. Wedervon der Eröffnung des Bauchfells noch des (am Präparat leicht nachgewiesenen) Wirbelkanals ist eine Folge bemerkt worden. Das anfängliche Erbrechen musste wohl auf die Länge der Chloroformnarkose bezogen werden und hat wesentlich neben der unzureichenden Ausleerung vor der Operation die Proctoplastik erst hinten, dann auch vorn zum Scheitern gebracht.

Spätere Nachrichten über das Befinden der Operirten haben wir uns vergeblich bemüht zu erlangen.

III. Carcinoma recti et flexurae sigmoideae cum strictura recti. — Exstirpatio flexurae per coeliectomiam posteriorem.

Marie M., Maschinenmeistersfrau aus Berlin, 63 Jahre alt, aufgenommen in Bethanien den 2. März 1889 unter Journ.-Nr. 343, hatte 5 mal geboren, zuletzt vor 15 Jahren. Seit März 1888 hatte Patientin über Beschwerden beim Stuhlgang zu klagen: Schmerzen im Mastdarm und Blutungen aus demselben, die zeitweise recht beträchtlich waren; dazu stellte sich Appetitlosigkeit ein; Patientin wurde daher längere Zeit wegen eines vermeintlichen Magendarmkatarrhs ärztlich streng diätetisch behandelt, wobei ihr Ernährungszustand sehr litt und die Stuhlbeschwerden nicht abnahmen. Als Herr Prof. Rose consultirt wurde, war die an und für sich schwächlich gebaute Frau bereits stark abgemagert. Auf der linken Lungenspitze hörte man klingende Rasselgeräusche, sonst zeigten beide Lungen keine pathologischen Veränderungen. Die Herztöne waren rein, jedoch schwach. Der Urin war frei von Eiweiss. Die Untersuchung der Genitalien bot nichts Abnormes. Bei der Exploratio per rectum in tiefer Narkose fand Herr Prof. Rose, dass in äusserster Fingerlänge vom Anus sich eine Verengerung befand, die für einen Finger noch eben zugängig war. Die Ränder dieser Strictur sprangen ziemlich scharfrandig ins Darmlumen vor und fühlten sich sehr derb an. Das Rectum selbst war wenig fest mit der Umgebung verwachsen. Die Inguinaldrüsen nicht geschwollen.

Operation am 5. März: In linker Seitenlage der Patientin wurde in der Narkose, wobei 30 Grm. Chloroform und 32 Grm. Aether verbraucht wurden, durch einen halbbogenförmig geführten Schnitt, der etwas links von der Medianlinie in Höhe des letzten Lendenwirbels begann, sich über die Medianlinie rechts vom Kreuzbein etwa 2 Finger breit erhob und in der Medianlinie wenige Centimeter oberhalb des Anus endete, die Haut und das subcutane Fettgewebe durchtrennt. Nach exacter Blutstillung wurden mit Raspatorien die Fascie, sowie der Sacralbänderapparat und das Periost vom Kreuzbeinknochen gelöst, nicht allein an der hinteren, sondern auch an der vorderen Seite desselben. Dann wurde mit einer

Knochenschere das Kreuzbein in Höhe der Incisura ischiadica major transversal abgetragen. Es lag jetzt der Mastdarm, bedeckt von der Beckenfascie, frei zu Tage. Auch diese wurde, soweit es irgend anging, stumpf mit Hebel oder Fingerzug vom Rectum durchtrennt, und nachdem das Bauchfell breit eröffnet war, das Rectum in seiner ganzen Umgebung frei gelegt, das untere Ende der Flexura sigmoidea vorgezogen und eine doppelte Gummiligatur, eine oberhalb der carcinomatös entarteten, durchfühlbaren Darmstrictur, die andere unterhalb derselben, umgelegt. Eine exacte Reinigung des Mastdarms mit Jodoformgazetampons war diesem Acte voraufgegangen. Dann wurde das betreffende Mastdarmstück und das untere Ende der Flexura sigmoidea mit der Schere excidirt. Fortlaufende Catgutnaht brachte die beiden so erhaltenen Darmenden und die Ränder der Bauchfellwunde wieder an einander. Nachdem 3 dicke Drains eingelegt, das eine vor dem Kreuzbein aufwärts an seiner vorderen Fläche, zwei senkrecht zur Wunde gegenüber der Darmnaht, wurde die Wunde durch Seidenligaturen geschlossen. Das resecirte, zum grössten Theil rings vom Bauchfell bedeckte Darmstück mass in seiner Länge 14 Cm. Die Operation hatte $1^3/_4$ Stunden gedauert.

Patientin fühlte sich nach derselben sehr geschwächt, der Puls war klein, hob sich jedoch gegen Abend nach Darreichung von Excitantien. Kein Erbrechen. Patientin brachte die erste Nacht schlaflos, doch ziemlich ruhig zu. Am folgenden Tage, am 6. März, Verbandwechsel: Die Wunde sah reactionslos aus, so dass das obere, am Kreuzbein liegende Drain entfernt werden konnte. Die starke Secretion, die wenige Stunden nach der Operation einen neuen Verband erheischt hatte, hatte völlig aufgehört. Das Allgemeinbefinden war zufriedenstellend, der Puls etwas frequent, dabei kein Fieber oder Erbrechen. Gegen Abend desselben Tages wurde Patientin unruhiger, der Kräftezustand nahm bedeutend ab, der Puls wurde sehr frequent, zeitweise sogar aussetzend. Unter zunehmender Herzschwäche trat am Morgen des 7. März 3 Uhr der Exitus letalis ein.

Da die Section von den Angehörigen verweigert wurde, war es nur möglich, von der Wunde aus das Operationsfeld in Augenschein zu nehmen. Nach Auftrennung der Nähte lag der Mastdarm und dessen Umgebung frei zu Tage; in der Wunde fand sich keine Eiterung und nur geringe Secretion vor. Der Rest der Flexura sigmoidea, sowie weitere Darmschlingen, so weit sie dem Zuge nach aussen folgten, wurden vorgezogen: es zeigte sich kein Belag auf denselben, keine Verklebung unter ihnen, sämmtliche Darmschlingen sahen spiegelblank aus. An die Excavatio des Kreuzbeins dort, wo das obere Drain gelegen, hatten sich sogar die Weichtheile wieder angelegt. Nach Herausnahme des genähten Darmstückes liess sich leicht constatiren, dass die Naht völlig hielt, zum grössten Theil so sehr bereits verklebt war, dass die Catgutfäden kaum zu sehen waren.

Bei dem local so ganz glatten und tadellosen Verlauf konnte man es nur beklagen, dass die Kranke nicht früher zur Beobachtung gekommen und bereits so widerstandsunfähig war.

IV. Carcinoma uteri et vaginae. — Exstirpatio ovariorum, uteri et vaginae per coeliectomiam posteriorem.

Elise Sch., Dienstmädchen aus Berlin, 23 Jahre alt, aufgenommen in Bethanien den 3. December 1888 unter Journ.-Nr. 1134, war seit ihrem 16. Lebensjahre regelmässig in vierwöchentlichen Intervallen menstruirt gewesen; die Menses waren nie sehr stark, schmerzlos und dauerten 3 Tage. Nach einer grossen Anstrengung beim Wäscheheben am 1. November 1888 verspürte das Mädchen plötzlich einen heftigen Schmerz in der Nabelgegend, arbeitete jedoch, trotzdem die Schmerzen von Tag zu Tag heftiger wurden, noch 8 Tage weiter und suchte erst am 9. November 1888 das Krankenhaus Bethanien auf. Daselbst wurde sie auf die innere Station aufgenommen und anfangs auf Endometritis behandelt: Eisentropfen, Ausspülungen, Jodoformtampons, Sitzbäder. Am 3. December 1888 wurde sie sodann mit der Diagnose Cancroid der Vaginalportion und des hinteren Scheidengewölbes wegen des rapiden Fortschreitens auf die äussere Abtheilung verlegt.

Patientin war ein kräftig gebautes Mädchen mit gut entwickeltem Fettpolster, dessen Lungen- und Herzuntersuchung nichts Auffälliges bot; der Urin war eiweissfrei. Der Befund der Genitalien war folgender: Scheideneingang eng, Scheidenschleimhaut runzelig, derb anzufühlen, Portio klein, Uterus nicht vergrössert, frei beweglich, Adnexa desselben deutlich fühlbar. Im Speculum erschien die Portio klein, etwas abgeflacht, mit schmierigem Secret bedeckt. Nach Entfernung desselben war ihr Aussehen eigenthümlich roth, sammetartig. Ins vordere Scheidengewölbe, zum Theil auch rechts von der Portio, erstreckte sich von der Portio aus eine geschwürige Fläche, die ebenfalls mit schmierigem Secret bedeckt war.

Am 15. December wurde daher in Chloroformnarkose (Verbrauch 14 Grm.) die Amputatio portionis uteri vorgenommen mit Application des Ferr. candens auf die Amputationsfläche und das Geschwür der Vagina. In der ersten Zeit nach dieser Operation befand Patientin sich wohl, klagte jedoch bald darnach wieder sehr, und behauptete die alten Schmerzen in derselben Heftigkeit zu haben. Nach Abstossung des Brandschorfes nahm das Aussehen der Wundfläche wieder denselben schmierigen Belag an, wie der der Portio vor der Amputatio war. Es trat eine Eiterung ein aus einer tiefen Furche, die sich rings um den Uterus herumbildete, ohne dass es jedoch zur Peritonitis kam. Es unterlag keinem Zweifel, trotzdem in dem amputirten Portiostück nicht mit Sicherheit die Diagnose auf Cancroid mikroskopisch gestellt werden konnte, dass es sich um etwas Bösartiges handele, zumal durch wiederholte Application des Glüheisens auf die Wundfläche keine Heilung erzielt werden konnte.

Am 15. März 1889 wurde daher zur totalen Exstirpation des Uterus und seiner Adnexa geschritten, welche dadurch sehr schwer war, dass man von oben den Uterus nicht fühlen konnte; von unten war nichts mehr übrig, ihn hinabzuziehen und die Scheide jungfräulich eng. Es blieb so nur der Weg von hinten übrig.

In linker Seitenlage der Patientin wurde in Narkose, wobei an Chloroform 54 Grm., an Aether 175 Grm. verbraucht wurden, durch einen halb-

bogenförmig geführten Schnitt, der etwas links von der Medianlinie in Höhe der Symphysis sacroiliaca begann, sich über die Medianlinie rechts vom Kreuzbein etwa dreifingerbreit erhob und in der Medianlinie 2 Cm. oberhalb des Anus endete, die Haut und das subcutane Fettgewebe durchtrennt. Dabei wurden einige Ligaturen nöthig. Sodann wurden, ohne Rücksicht auf das Periost des Kreuz- und Steissbeins zu nehmen, die Weichtheile nach rechts und links hin abpräparirt. Durch kräftige Scherenschnitte wurde das Steiss- und Kreuzbein vom Bänderapparat gelöst. Nachdem es auch durch stumpfes Vorgehen völlig an seiner vorderen Fläche freigemacht war, wurde in Höhe der Incisura ischiadica major rechts und links die Knochenschere angesetzt und der Knochen durchtrennt. Da das amputirte Stück noch zum Theil am Periost hängen geblieben war, wurde der Versuch gemacht, es zu erhalten. Es wurde daher vorläufig ein Seidenfaden durch das untere Steissbeinende gelegt und an diesem das Kreuzbein nach oben geschlagen, dorsalwärts fixirt gehalten, um nicht durch dasselbe beim weiteren Vordringen in die Tiefe genirt zu werden. Zunächst präsentirte sich der mit dem Beckenbindegewebe ringsum fest verwachsene und sehr stark dilatirte Mastdarm, der sich nur mit Mühe theils durch stumpfes, theils schneidendes Vorgehen von den Genitalorganen trennen liess. Trotz grösster Vorsicht wurde der Mastdarm gegen Schluss der Operation in einer Länge von 1 Cm. in seiner Längsrichtung angeschnitten, weil er auffallend breit dilatirt war, sofort jedoch durch einige Catgutnähte geschlossen. Nachdem die Bauchhöhle im Douglas eröffnet war, die Adnexa beiderseits abgebunden, liess sich der Uterus mit denselben leicht in die Wunde hineinziehen. Sodann wurde das hintere Scheidengewölbe eröffnet und dieses, sowie ein grosser Theil des vorderen excidirt. Die Scheidenöffnung wurde mit Seide vernäht und mit einer fortlaufenden Catgutnaht die Peritonealhöhle geschlossen. Dann wurde das Kreuzbein zurückgeklappt, die Wunde drainirt und durch Seidenknopfnähte geschlossen.

Die pathologisch-anatomische Diagnose lautete nach mikroskopischer Untersuchung auf Cancroid der Portio, das bereits auf die Scheide und den Uteruskörper übergegriffen hatte.

Die Dauer der Operation betrug 2 1/4 Stunden. Das amputirte Stück des Kreuzbeins mass an seiner Amputationsfläche 9 Cm. Der Wirbelkanal darin hatte eine Länge von 5 1/2 Cm. Das Steissbein mass an seinen Seitenflächen 3 1/2 Cm.

Bei morgendlichen Remissionen fieberte Patientin allabendlich in den ersten 8 Tagen nach der Operation bis zu 39°; hatte sogar in den ersten 3 Tagen mehrmals Erbrechen, dabei war der Puls kräftig und nicht merklich beschleunigt. Schon 24 Stunden nach der Operation zeigte die Wunde einen geringen Grad von Entzündung, der von Tag zu Tag zunahm. Es lag dies daran, dass das osteoplastisch reponirte Stück Kreuzbein in beginnender Nekrosenbildung begriffen war (vielleicht trug die Patientin selbst die Schuld hieran, da sie sich äusserst ungeberdig betrug). Es blieb deshalb nichts weiter übrig, als die Drains zu entfernen, sämmtliche Nähte aufzutrennen und die Wunde zu tamponiren. Darnach fiel das Fieber sofort ab, die Wunde reinigte sich sehr bald und das nekrotische Stück des Kreuzbeins lag am 30. März völlig sequestrirt zu

Tage. Inzwischen hatte Patientin bereits Stuhlgang gehabt, ohne dass auch nur die geringste Spur Fäces durch die angelegte Mastdarmnaht gekommen wäre.

In den ersten 24 Stunden nach der Operation lag in der Blase ein Dauerkatheter, der jedoch wegen des unverständigen Betragens der Patientin entfernt werden musste. Der Uriniract ging trotzdem glatt von Statten. Bei täglichem Verbandwechsel, kräftiger Ernährung und fieberfreiem Wundverlauf erholte Patientin sich zusehends derartig, dass sie Anfang April in ein permanentes Wasserbad gesetzt werden konnte; es entwickelten sich die kräftigsten Granulationen, durch die die Wundhöhle mehr und mehr ausgefüllt wurde, während vom Rande her die Vernarbung im Fortschreiten begriffen war. Unter Salbenverband mit Ung. basilicum und fortgesetzten Bädern war die Heilung Mitte Juni vollendet. Patientin verliess am 16. Juli völlig geheilt das Krankenhaus.

Am 23. September 1890 schrieb mir die in ihre Heimath Gurdzen zurückgekehrte Patientin, es sei bald nach ihrem Fortgang aus dem Krankenhause die Narbe zum Theil wieder wund geworden und habe sich erst nach 6 Wochen geschlossen, um dann bis jetzt nicht wieder aufgebrochen zu sein. Ihr Gesundheitszustand sei leidlich, bisweilen habe sie jedoch noch links Schmerzen im Leibe.

(Es ist vielleicht doch nicht ohne Interesse, zu erwähnen, dass die Kranke in der Reconvalescenz mehrmals disciplinarisch — mit Bettruhe — bestraft werden musste, weil sie sich im Garten in die verbotene Männerabtheilung schlich und im Dickicht mit den Männern zu schaffen machte, obgleich ihr die ganze Gebärmutter, ein Theil der Scheide und beide Ovarien vollständig entfernt waren.)

V. Carcinoma uteri. — Exstirpatio uteri et ovariorum per coeliectomiam posteriorem.

Auguste L., Arbeitersfrau aus Berlin, 38 Jahre alt, aufgenommen den 17. April 1889 unter Journ.-Nr. 503, war seit ihrem 20. Lebensjahre regelmässig und ohne Beschwerden menstruirt gewesen; sie hatte 5mal geboren, zuletzt im Jahre 1886. Etwa vor einem halben Jahre bemerkte sie, dass der schon einige Zeit bestehende Vaginalausfluss stärker wurde und bisweilen mit Blut vermischt sei. Zugleich trat ein zunehmendes Schwächegefühl und Abmagerung ein.

Bei der Aufnahme ins Krankenhaus befand sich die Frau bereits in einem sehr schlechten Ernährungszustande; sie hatte eine sehr anämische Hautfarbe, fahle Gesichtsfärbung, blasse Schleimhäute, schlaffe Musculatur, geringes Fettpolster. Lungen- und Herzuntersuchung boten nichts Abnormes dar. Der Urin war frei von Eiweiss. Bei der Untersuchung per vaginam ergab sich, dass der Uterus beweglich, die Vaginalportion vergrössert sei und eine zerklüftete, unregelmässige Oberfläche hatte, die sich mit dem Finger leicht zerbröckeln liess. Der Uteruskörper war nicht vergrössert, die vordere und hintere Vaginalwand frei, nicht mit Rectum und Blase verwachsen; die Parametrien hingegen beiderseits leicht

infiltrirt. Im Speculum erschien die theils geröthete, theils weiss verfärbte Portio mit einer blumenkohlartig gebildeten Oberfläche, in der das Orificium externum scharf sichtbar klaffend sich zeigte. Die Inguinaldrüsen waren beiderseits intumescirt, nicht empfindlich, beweglich auf der Unterlage.

Am 6. Mai wurde in Narkose, bei der 240 Grm. Aether verbraucht wurden, zur totalen Exstirpation des Uterus und der Adnexa geschritten. In linker Seitenlage der Patientin wurde auf die Mitte des Kreuzbeins von der Articulatio sacrolumbalis an bis in die Nähe des Anus ein etwas nach rechts convexer Schnitt geführt, der die Haut durchtrennte; sodann wurden die Weichtheile nach rechts und links vom Kreuzbein abpräparirt, seitlich die Ligamenta durchtrennt und das Steissbein und Kreuzbein an seiner Vorderfläche möglichst stumpf von seiner Verbindung gelöst. Sodann wurde in Höhe der Incisura ischiadica major das Kreuzbein mit einer Knochenschere von rechts und links her durchschnitten. Das frei zu Tage liegende Rectum liess sich leicht nach der linken Seite des kleinen Beckens drängen, und es konnte nun die Peritonealhöhle eröffnet werden. Zunächst wurden die Adnexa des Uterus rechts mit starken Seidenligaturen abgebunden, dann die der linken Seite; dieses gelang nicht leicht. Da sich jetzt der Uterus noch nicht in die Wunde hineinziehen liess, wurde zunächst die Vagina, deren oberes Drittel mit Jodoformgaze tamponirt war, an ihrer hinteren Wand durchschnitten. Alsdann liess sich der Uterus mit einer Muzeux'schen Hakenzange leicht anziehen, und es gelang, die Vagina an ihrer Vorderfläche von der Blase, ohne diese zu verletzen, zu lösen. Nach Entfernung des Uterus und seiner Anhänge wurde die Wundhöhle gesäubert, die Oeffnung im Peritoneum und in der Vagina vernäht und die äussere Hautwunde nach Einlegen von 3 Drains durch seidene Knopfnähte geschlossen. Der Blutverlust war bei der Operation, die fast 3 Stunden gedauert hatte, ein geringer. Das Blut hatte ein fleischwasserähnliches Aussehen.

Gegen Abend desselben Tages hob sich der Puls, der nach der Operation kaum fühlbar gewesen war, etwas, war jedoch noch immer sehr frequent. Temperatur 38,5°. Heftige Schmerzen im Kreuz wurden durch kleine Gaben Morphium unterdrückt. Leider kam es mehrmals zum Erbrechen. Tags darauf, am 7. Mai, trat gegen Abend unter zunehmender Schwäche der Exitus letalis ein.

Die Section ergab ein äusserst schlaffes Herz, dessen Musculatur sehr wenig entwickelt und zum Theil fettig degenerirt war. In beiden Lungen fand sich geringes Oedem vor; ferner Fettleber. Die Milz war etwas vergrössert, die Nieren anämisch; im kleinen Becken befand sich ca. 1 Esslöffel voll leicht blutig gefärbter Flüssigkeit, die Därme waren etwas aufgetrieben, nirgends verklebt und frei von Beschlägen. Die hintere Blasenwand war leicht infiltrirt. Die Wunde sah reactionslos aus, die Wundränder verklebt, keine Eiterung in der Tiefe.

VI. Carc. cancroid. portionis vaginalis uteri et vesicae exulcerosum. — Exstirpatio uteri et ovariorum per coeliectomiam posteriorem.

Johanna R., aus Dargebang, 56 Jahre alt, aufgenommen in Bethanien den 6. September 1890 unter Journ.-Nr. 928, war seit ihrem 19. Lebens-

jahre regelmässig in vierwöchentlichen Intervallen menstruirt gewesen. Die Menses waren stets spärlich und mit geringen Schmerzen verbunden gewesen. Patientin hatte 10 mal geboren, zuletzt vor 11 Jahren. Vor 3 Jahren fand der Eintritt der Menopause statt. Seit 1½ Jahren klagte Patientin über unregelmässige Genitalblutungen, die nach anstrengender Arbeit besonders heftig wurden, verbunden mit Kreuzschmerzen und einem Gefühl im Leibe von „Drängen nach unten".

Die verhältnissmässig kräftig gebaute Frau sah bei der Aufnahme stark anämisch aus; der Lungenbefund war normal, die Herztöne rein, aber sehr leise. Der Urin eiweissfrei. Aus der Scheide floss in geringer Menge übelriechendes Blut; die Portio vaginalis zerklüftet, in eine bröcklige weiche Masse umgewandelt, existirte nur noch in einer Länge von 1 Cm. Der Uteruskörper hart, etwas vergrössert, wurde von der Umgebung leicht fixirt gehalten. Die Inguinaldrüsen waren beiderseits etwas intumescirt.

In der Narkose, wobei 10 Grm. Chloroform und 240 Grm. Aether verbraucht wurden, wurde am 11. September in der linken Seitenlage der Patientin ein Schnitt, von der Symphysis sacroiliaca dextra beginnend, halbbogenförmig, mit der convexen Seite nach rechts gewendet, dreifingerbreit über die Mittellinie bis 1 Cm. oberhalb der Analöffnung geführt. Durch denselben wurde die Haut und das subcutane Fettgewebe durchtrennt. Ohne Rücksicht auf das Periost des Kreuzbeins zu nehmen, wurden die übrigen Weichtheile, insbesondere die auf dem Kreuzbein sehr stark entwickelte Musculatur der Rückenmuskeln mit dem Raspatorium abgetrennt und zur Seite gezogen. Kräftige Scherenschnitte lösten sodann die Verbindung mit den Ligg. tuberoso- und spinoso-sacrum. Die Lösung des Kreuzbeins an der Vorderfläche gelang leicht mit der Hand. Nach Freilegung des Kreuzbeins nach allen Seiten hin wurde mit der Knochenschere dasselbe in Höhe der Incisura ischiadica major quer von links und rechts hin durchtrennt. Durch eine in den Mastdarm eingeführte Schlundzange wurde die Lage desselben markirt und derselbe zur Seite geschoben. Durch stumpfes Vorgehen in die Tiefe kam man auf den Uterus. Nach Eröffnung des Bauchfells, nach Abbindung der Adnexa beiderseits gelang es unter Schwierigkeiten, den Uterus in die Wundöffnung zu ziehen. Der weiteren Operation stellte sich jedoch alsdann ein grosses Hinderniss hemmend entgegen, nämlich die feste Verlöthung der hinteren Blasenwand, die zum Theil selbst schon carcinomatös entartet war, mit der vorderen Uterus- und Scheidenwandung. Es blieb nichts Anderes übrig, als einen Theil der Blase zu reseciren. Hierdurch entstand ein 4 Cm. langes und 3 Cm. breites Loch in derselben. Mit der völligen Durchtrennung der Scheide war die Entfernung des Uterus und seiner Adnexa beendet. Es folgte die Blasennaht (15 Nähte), Peritonealnaht, Scheidennaht, Drainage der Wunde, Schliessung derselben durch seidene Knopfnähte und Einlegen eines Dauerkatheters in die Blase. Die Dauer der Operation betrug 3 Stunden. Das amputirte Stück des Kreuzbeins mass an seiner Amputationsfläche 10 Cm., an seinen Seitenrändern 6 Cm.; der Wirbelkanal hatte eine Länge von 6¾ Cm. Das Steissbein mass ausserdem an seinen Seitenflächen 3 Cm.

Schon bald nach der Operation trat Erbrechen ein, das sich an den

folgenden Tagen wiederholte, obgleich nur halbstündlich esslöffelweise verdünnte Milch oder Wein gereicht wurde; dabei trat jedoch keine Temperaturerhöhung, keine Empfindlichkeit oder Aufgetriebensein des Abdomen ein. Der Puls war bis auf 120 Schläge in der Minute beschleunigt. Unter zunehmender Schwäche und fortgesetztem Erbrechen trat am 14. September Mittags, nachdem Morgens die Temperatur nur 35,5° betragen hatte, der Tod ein. Der Urin war während dieser Zeit gut durch den Katheter abgelaufen. Beim Verbandwechsel, 24 Stunden nach der Operation, sah die Wunde reactionslos aus und die Wundsecrete waren geruchlos.

Die Section ergab folgenden Befund: Das Herz war vergrössert, sehr schlaff, die Musculatur desselben weich, brüchig, zum Theil fettig degenerirt; der rechte Vorhof war stark dilatirt; auf beiden Lungen fand sich Oedem vor; die Milz war mittelgross, die Nieren normal, die Leber zeigte grösstentheils das Bild der Fettleber. Die Därme waren etwas aufgetrieben, nicht verklebt unter einander, die Serosa glatt und glänzend. Im kleinen Becken fand sich ca. 2 Esslöffel voll trüber, blutig tingirter Flüssigkeit. Die Blasennaht war verklebt und hielt. In der Wunde fand sich keine Eiterung. Im eröffneten Wirbelkanal ebenfalls keine Entzündung und Eiterung, nur endete er in breiter Kante, in welcher der Rest des Filum terminale fixirt war.

Die ersten 3 Fälle betrafen Patienten mit Carcinoma recti, bei denen sich die Eröffnung des Bauchfells infolge des Weiterhinaufreichens nicht vermeiden liess.

Zwei davon (Fall 1 und 2) haben den Eingriff überstanden und haben geheilt entlassen werden können, die dritte Patientin (Fall 3) starb. Die Schuld daran trug der elende Zustand, in dem die Patientin sich befand und der zum grössten Theil nicht durch die Carcinomkachexie herbeigeführt war, vielmehr dadurch, dass die Patientin monatelang wegen eines vermeintlichen Magenkatarrhs durch Darreichung knapper Diät behandelt war. Wäre der Ernährungszustand ein besserer gewesen, so hätte die Patientin den Eingriff sicher überstanden, da in dem Falle der Verlauf local so überaus günstig war.

In den übrigen 3 Fällen handelte es sich um ein Carcinoma uteri, welches sich wohl auf keine andere Weise hätte operiren lassen. Nur eine Patientin ist geheilt entlassen worden. Da die Patientin in weiter Ferne ihren jetzigen Wohnsitz aufgeschlagen hat, ist es schwer, sich von ihrem jetzigen Zustande ein klares Bild zu machen, und man muss daher sich nur auf die wenigen Zeilen, die sie geschrieben, beschränken. Aus denselben ist jedoch zu ersehen, dass sie jetzt nach 2 Jahren noch lebt und dass, obgleich das Carcinom bereits eine grosse Ausdehnung angenommen hatte, als Patientin zur Operation kam, dieselbe bis jetzt vorgehalten hat.

Die übrigen beiden Frauen (Fall 5 und 6) haben deshalb den

Eingriff nicht überstanden, weil sie durch den grossen Blutverlust, den sie vor der Operation erlitten, zu sehr geschwächt waren, so dass der geringe Blutverlust während der Operation hinreichte, um sie collabiren zu lassen.

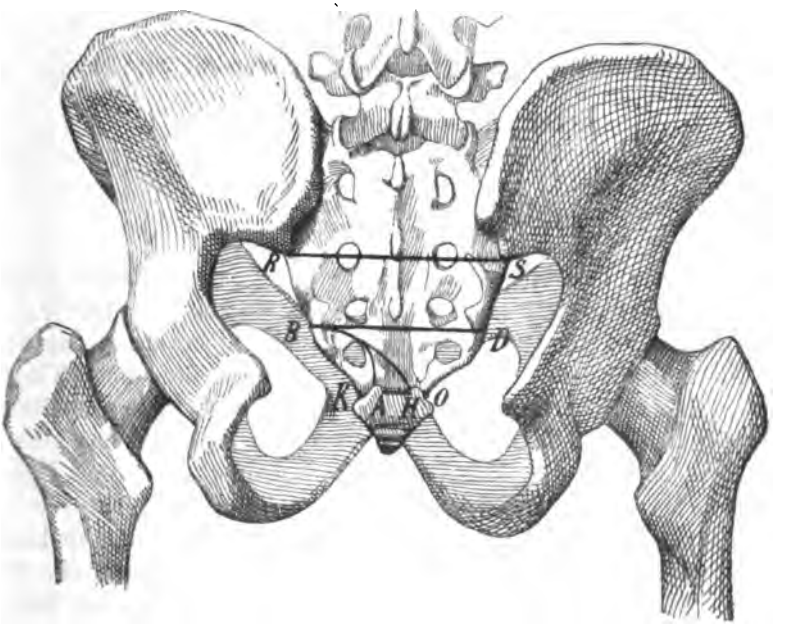

KO bezeichnet die Schnittfläche nach Kocher, *BA* nach Kraske, *BH* nach Hochenegg, *BD* nach Bardenheuer, *RS* nach Rose.

VI.

Aus der chirurgischen Klinik der Universität Strassburg.

Ueber einen Fall von Gasabscess.

Von

Dr. E. Levy,
Assistenzarzt der Klinik.

Velpeau beschrieb 1858 in seinem Traité des maladies du sein einzelne lufthaltige, stinkende Abscesse der Mamma; er glaubte, dass die Anwesenheit von Gas in diesen Fällen leicht erklärt werde durch die Nachbarschaft der Lunge, welche nur durch die dünne Thoraxwand von dem Eiterherd getrennt werde. Chassaignac bekämpfte bald darnach diese Ansicht; er war der Meinung, dass das Gas ein Zersetzungsproduct der Milch sei, hervorgerufen durch den Contact mit dem Mundinhalt des Kindes. Weitere Fälle von spontaner Gasentwicklung, und zwar in eiterigen pleuritischen Exsudaten sind dann mitgetheilt in der Oesterreichischen Zeitschrift für praktische Heilkunde. Bd. V, merkwürdigerweise ohne Nennung des Arztes, welcher den Patienten behandelte, ferner durch Biermer, Ducheck, Drasche, Schreiber, Dressler und Cantani.

Ein Fall von Pneumopericarditis, der ebenfalls spontan entstanden, findet sich bei Friedreich in seinem Lehrbuch der Herzkrankheiten.

Luftbildung in peritonealen Exsudaten ist beobachtet von Breslau und Dressler, Luftbildung in Cysten von Cantani und Dressler, je 1 Fall von subperitonealem Cystocarcinom, Cystovarium und Schilddrüsencyste.

Eigentliche Abscesse mit spontaner Gasentwicklung sind nur sehr spärlich in der Literatur vertreten. Hierher zu zählen sind die Fälle von Morel Lavallée und Säxinger, entstanden im Anschluss an eine puerperale Pyämie; hierher gehört weiter der von Schreiber beschriebene Fall von Leberabscess, der Fall von Lübke mit Phlegmone des Kniegelenks und der von Enderlé veröffentlichte Fall von pyämischem Abscess in puerperio.

In den letzten Jahren sind meines Wissens keine neuen Beobachtungen mehr hinzugekommen; es sei mir daher gestattet, hier

einen kleinen Beitrag zur Aetiologie dieser immerhin seltenen Vorkommnisse zu liefern und in aller Kürze die Beschreibung eines Falles von Gasabscess nebst bacteriologischem Befund folgen zu lassen.

Frau F., aus einer gesunden Familie stammend, erfreute sich bis zu ihrem 3. Wochenbett Juni 1890 immer eines vorzüglichen Wohlbefindens. Nach einer normalen Geburt bekam Patientin am 3. Tage des Puerperiums heftige Schmerzen in der rechten Unterleibsgegend. Es stellte sich bald eine starke Schwellung ein und auch das rechte Hüftgelenk wurde nach kurzer Zeit mit ergriffen. Trotz ärztlicher Hülfe besserte sich der Zustand nicht; die Schmerzen wurden immer heftiger, so dass Patientin 5 Monate lang an das Bett gefesselt war. Aufnahme in die chirurgische Klinik Ende November 1890.

Status: Kleine, blasse Frau, jeden Abend Fieber bis 39,5. Percussion und Auscultation der Brustorgane ergaben normale Verhältnisse. Rechter Oberschenkel im ganzen oberen Drittel stark angeschwollen. Evidente Fluctuation. Bei etwas tieferem Palpiren Quatschen, man hat deutlich das Gefühl, als ob man einen mit Luft gefüllten Hohlraum mit den Fingern comprimirte. Die Percussion über dem Abscess ergiebt helltympanitischen Schall, ähnlich dem Darmschall. Druck auf Trochanter major ausserordentlich schmerzhaft. Beweglichkeit im Hüftgelenk wegen der grossen Schmerzhaftigkeit behindert. Hüftgelenk selbst scheint frei. Flexion fehlt. In der rechten Regio iliaca Leib gespannt, resistenter wie links; tiefe Fluctuation zu constatiren. Bei etwas energischerem Drücken lassen sich die Inhaltsmassen ober- und unterhalb des Poupart'schen Bandes einander entgegenbringen zum Beweis, dass es sich um einen einzigen grossen Abscess hier handelt. Die Untersuchung per vaginam ergiebt zunächst ein platt rachitisches Becken. Im rechten Parametrium geringe Resistenz zu fühlen; auch hier lässt sich wieder Fluctuation und Quatschen erzeugen, wenn man mit der aussen befindlichen Hand tief von den Bauchdecken aus in die rechte Regio iliaca eingeht. — Stuhlgang diarrhoisch. Urin sauer, enthält kein Eiweiss.

Diagnose: Gasabscess, ausgehend von einer rechtsseitigen Parametritis post puerperium.

30. November 1890 Operation in Chloroformnarkose. Zunächst wird zum Zweck des Auffangens der Gase mit ausgekochtem Troicart die Punction des Abscesses an der Aussenseite des Oberschenkels dicht unter dem Trochanter gemacht. Es strömt sofort Gas aus, das von Herrn Prof. Dr. Hoppe-Seyler unter Quecksilber aufgefangen wird.

Hierauf wird der Abscess mit dem Messer eröffnet und unter allen aseptischen Cautelen eine kleine Portion des übelriechenden Eiters gewonnen, um eine halbe Stunde später bacteriologisch verarbeitet zu werden.

Die chemische Analyse des Gases wurde von Herrn Prof. Dr. Hoppe-Seyler, dem ich hierfür zu grossem Dank verpflichtet bin, ausgeführt.

Dieselbe ergab, dass das Gas ganz frei von Sauerstoff war. Es enthielt

47,845 Vol.-Proc. Kohlensäure,
20,134 " Wasserstoff,
32,021 " Stickstoff.

Was die bacteriologische Untersuchung des Eiters anbetraf, so waren wir selbstverständlich darauf gefasst, es mit Anaëroben zu thun zu haben, und hatten auch deswegen unsere Vorsichtsmaassregeln demgemäss getroffen.

Culturen in Bouillon nach den bekannten Methoden der Pariser Schule anzulegen, was das Einfachste gewesen wäre, war nicht rathsam, da möglicherweise 2 oder mehr Mikroorganismen neben einander vorhanden sein konnten. Es kam also Alles darauf an, Platten anzufertigen. Wir gossen deshalb 1 mal Gelatineplatten, von denen wir einzelne mit Glimmertafeln bedeckten, und dann Röhrchenplatten nach Esmarch mit ausgekochtem Agar, die wir nach dem Erstarren, um den Luftabschluss zu bewerkstelligen, mit sterilisirtem Agar-Agar ausfüllten und in den Brütofen bei 37° brachten.

Der Erfolg zeigte, dass unsere Vorsichtsmaassregeln nicht unnöthig gewesen. Auf den Gelatineplatten gingen nur vereinzelte Colonien auf, nämlich die des Streptococcus pyogenes. In den Agarröhrchenplatten dagegen wuchsen 2 Mikroorganismen: erstens in geringer Menge der schon erwähnte Streptoc. pyog. und dann der Hauptsache nach Colonien, die sehr viel Aehnlichkeit hatten mit denen des Milzbrandbacillus. Dieselben stellten ein fein granulirtes Gefüge dar, das umgeben war von einem Gewirr von zarten, mehrfach unter einander verschlungenen Fäden. Um jede Colonie hatte sich eine Vacuole gebildet, die deutlich aus Gas bestand und eine scharfe Abgrenzung der Colonien gegen das übrige feste Agar-Agar hervorrief. Mikroskopisch bestanden diese Colonien aus ganz kurzen, feinen, unbeweglichen Bacillen, die in langen Ketten und Fäden bis zu 30 Gliedern und mehr angeordnet waren. Dieselben färbten sich sehr leicht nach den bekannten Färbemethoden, durch Gram wurden sie nicht entfärbt.

Leider ist es nicht gelungen, diesen Mikroorganismus über die erste Generation hinaus zu züchten, so dass von Thierversuchen zu unserem grossen Bedauern vollständig Abstand genommen werden musste.

Es handelte sich also in dem Fall um einen streng anaëroben Bacillus, der nur bei Körpertemperatur fortkommt und der auf unseren künstlichen Nährböden nur einer ganz kurzen Lebensdauer sich erfreut.

Diesen morphologischen Eigenschaften des Bacillus entsprechend

hat sich auch der weitere klinische Verlauf unseres Falles gestaltet. Nach der Operation sofort Abfallen des Fiebers; beim ersten Verbandwechsel ist die Secretion eine minimale geworden, nach 8 Tagen kann ein Drain überhaupt nicht mehr eingeführt werden und nach 3 Wochen wird die Frau entlassen, von ihrem grossen Becken-Oberschenkelabscess vollständig geheilt.

Durch den chirurgischen Eingriff und die damit hergestellte Anwesenheit von Sauerstoff sind offenbar die Bedingungen für das Fortkommen der anaëroben Mikroorganismen sehr ungünstige geworden und dadurch wurde die Heilung des Abscesses ausserordentlich gefördert.

Der Streptococc. pyog. spielte sicherlich in dem Falle eine untergeordnete Rolle, seine Colonien waren nur ganz spärliche; auf manchen Platten fehlten sie ganz, so dass man wohl kaum fehl geht, in den anaëroben Bacillen die Haupterreger der Erkrankung zu suchen.

NACHTRAG.

Erst nach Drucklegung dieser Abhandlung kam mir eine Arbeit von Arloing[1]) zu Gesicht, die einen ähnlichen Gegenstand behandelt und die ich deswegen nicht unberücksichtigt lassen darf. Arloing fand in einem durch ein Pflugeisen schwer verletzten Auge, dessen Incision nicht nur Eiter, sondern auch übelriechende Gase entleerte, einen gasbildenden Bacillus, der einige Aehnlichkeit hat mit dem Vibrio septicus. Derselbe ist zugleich aërob und anaërob; bei Ratten und Meerschweinchen erzeugt er bei Ueberimpfung Gasentwicklung im subcutanen Zellgewebe.

Literatur.

1. Velpeau, Traité des maladies du sein. Paris 1858.
2. Chassaignac, Traité de la suppuration. Paris 1859.
3. Friedreich, Herzkrankh. in Virchow's Handb. der spec. Pathol. u. Ther. V, 2.
4. Oesterreichische Zeitschrift für prakt. Heilkunde. Bd. V. S. 41.
5. Morel Lavallée, Gazette des hôpitaux. 1861 u. Union médical 1861.
6. Breslau, Wiener med. Wochenschrift 1863.
7. Biermer, Schweizer Zeitschrift. 1863.
8. Dressler, Prager Vierteljahrschrift für prakt. Heilkunde. 1863.
9. Säxinger, Prager med. Wochenschrift 1864.
10. Schreiber, Wiener med. Wochenschrift 1864.
11. Ducheck, Ebenda. 1865.
12. Dressler u. Cantani, Prager Vierteljahrschrift für prakt. Heilkunde. 1865
13. Drasche, Jahresbericht des Wiener Rudolf-Spitals 1867.
14. Lübke, Deutsche Zeitschrift für Chirurgie. 1873. Bd. II.
15. Enderle, Ueber spontane Gasentwicklung in eiterigen Exsudaten. Inaugural-Dissertation. Tübingen 1876.

1) Bacille d'une maladie nouvelle. Progrès médical. 1887. 3. Déc. p. 488.

VII.

Aus der chirurgischen Klinik der Universität Strassburg.

Zwei Fälle von incarcerirter gangränöser Hernie mit complicirender Bronchopneumonie. Bacteriologische Untersuchung.

Von

Privatdocent Dr. F. Fischer und Dr. E. Levy,
Assistenten der Klinik.

Auf dem XVIII. Congress der deutschen Gesellschaft für Chirurgie versuchte Pietrzikowski[1]) die complicirenden Pneumonien, welche nicht selten nach erfolgter Lösung oder Operation von Incarcerationen eintreten, in genetischen Zusammenhang zu bringen mit den localen Veränderungen an dem incarcerirten Darmabschnitt. Diese Pneumonien, Aspirationspneumonien sind selbstverständlich ausgeschlossen, kommen, so behauptet Pietrzikowski, namentlich nach stattgehabter Reposition zur Beobachtung; sie fehlen in der Regel bei beginnender oder bereits manifester Gangrän des Darms. Nach dem Vorgang seines Lehrers Gussenbauer glaubt nun Pietrzikowski, dass diese Lungenentzündungen embolischen Ursprungs sein dürften. Sie werden hervorgerufen durch Thromben, und zwar gewöhnlich inficirte Thromben in den kleinen Venen und Capillaren des eingeklemmten Darmstücks, die nach Hebung der Einschnürung, nach Wiederherstellung des Blutkreislaufs in die Circulation gelangen. So bestechend nun diese Anschauung, die Pietrzikowski übrigens auch klinisch und experimentell durch künstliche Anlegung incarcerirter Hernien bei Hunden zu stützen suchte, auf den ersten Anschein war, so hat sie doch bis jetzt keine Bestätigung erfahren. Lesshaft[2]), der auf Grund der Sectionsprotokolle des Berliner pathologischen Instituts dieselbe Frage einer eingehenden Nachprüfung unterzog, kommt zu ganz anderen Resultaten. Nach seinen Untersuchungen

1) Verhandlungen der deutschen Gesellschaft für Chir. XVIII. Congress 1889. Vortrag. S. 216.

2) Ueber die nach Lösung incarcerirter Hernien eintretenden Lungenerscheinungen. Virchow's Archiv. 1891. Bd. 123. H. 2. S. 335.

lassen sich bei einer verhältnissmässig geringen Zahl von eingeklemmten Hernien am Sectionstisch Pneumonien nachweisen, und zwar sind dieselben dann als Schluckpneumonien aufzufassen, falls nicht Complicationen von Seiten des Peritoneums oder ältere Lungenerkrankungen bereits vorliegen.

Experimentell vermochte Lesshaft bei Kaninchen, die bekanntlich nicht erbrechen, niemals nach inneren Einklemmungen Lungenentzündung zu erzeugen, ebensowenig bei einem Hunde, der 2 Tage vor der Operation gefastet hatte.

Wie wir also sehen, zwei ganz verschiedene, diametral einander gegenüberstehende Ansichten! Eine befriedigende Lösung der Frage ist aber auch durch die Arbeit von Lesshaft nicht gegeben, und so ist es denn bei dem praktischen Interesse, welches sich an diesen Gegenstand knüpft, wohl erlaubt, jeden, auch den kleinsten Beitrag anzuführen, der vielleicht in Etwas Aufklärung in diese schwierigen Verhältnisse zu bringen vermag.

Ende September und Anfang October 1890 kamen in der hiesigen chirurgischen Universitätsklinik 2 Fälle von incarcerirten Hernien, bei einem 45jährigen Mann (Inguinalhernie, Fall I) und bei einer 54jährigen Frau (Cruralhernie, Fall II) zur Beobachtung. Bei den 2 übrigens noch kräftigen und keineswegs collabirten Patienten bestand die Einklemmung schon seit 3 Tagen, bei Beiden hatte sich Kotherbrechen eingestellt. Sofortige Operation. Trübes Bruchwasser, mit dem je 3 Gelatine- und 3 Agarröhrchenplatten gegossen werden. Reposition konnte wegen drohender Darmgangrän nicht gemacht werden. Den Tag nach der Operation wurde, da jetzt Gangrän eingetreten war, der Darm eröffnet. Der Verlauf war für beide Patienten ein ungünstiger. Nach 4 resp. 6 Tagen erfolgte unter Collapserscheinungen der Exitus letalis. Bei Fall I bestand fortwährend geringes Fieber bis 38,6, bei Fall II blieb die Temperatur nach der Operation normal. Peritonitis konnte während des Lebens aus den physikalischen Symptomen nicht nachgewiesen werden.

Was die Lungen anbetrifft, so waren katarrhalische Erscheinungen in beiden Fällen vorhanden und demgemäss auch Bronchopneumonie diagnosticirt worden. Die Autopsie, 10 und 12 Stunden post mortem, zeigte ein nahezu übereinstimmendes Bild. Das eingeklemmte Darmstück betraf den unteren Theil des Ileum. Es bestand ausgedehnte fibrinöse Peritonitis mit Verklebung der Därme. Kein freies Exsudat in der Bauchhöhle. In den Lungen zahlreiche bronchopneumonische Herde beiderseits, hauptsächlich in den unteren Lappen. Auch mikroskopisch keine Emboli und keine Fremdkörper

nachweisbar. Unter allen Cautelen wurden wie bei dem Bruchwasser mit dem Saft, der sich von der Schnittfläche eines solchen bronchopneumonischen Herdes auspressen liess, und ausserdem mit den fibrinösen Belägen des Peritoneums Gelatine- und Agarröhrchenplatten angelegt; die letzteren in den Brütofen bei 37° gebracht.

Das Resultat der bacteriologischen Untersuchung war ein höchst interessantes. In Fall I ging auf sämmtlichen Platten ein und derselbe Mikroorganismus auf.

Es war dies ein kurzes dickes Stäbchen von träger Beweglichkeit, zuweilen in Diploanordnung. Seine Colonien bilden auf Agar und Gelatine stecknadelkopfgrosse, fein gekörnte Scheiben von mattgrauer Farbe. Der Bacillus hat eine sehr ausgesprochene Neigung zum Oberflächenwachsthum; in 24 Stunden ist das ganze Agar der Stichcultur von einem dünnen, weissen Belag überzogen. Die Gelatinestichculturen zeigen eine mässige Entwicklung längs des Impfstichs, in Form eines feinen Bandes, an welchen man nur mit Mühe die einzelnen Colonien erkennen kann. Weisse Mäuse, subcutan injicirt, sterben nach Verlauf von 24 Stunden unter dem Bild einer acuten Sepsis. Ihr Blut und ihre inneren Organe zeigen massenhaft die Bacillen. Für Kaninchen und Meerschweinchen ist dieser Mikroorganismus absolut unschädlich. Selbst grosse Mengen, ins Peritoneum injicirt, vertragen diese Thiere anstandslos ohne jegliche Reaction.

In Fall II fanden wir im Bruchwasser und in den Lungenherden dasselbe Bacterium, aber in Gemeinschaft mit dem Staphyloc. pyog. alb. Aus den peritonitischen Belägen jedoch liess sich der Bacillus in Reincultur züchten.

Wenn man zunächst die Frage erörtert, welcher der bekannten Bacterienarten unser Bacillus angehört, so glauben wir nicht fehl zu gehen, indem wir ihn mit dem Bacterium coli commune Escherich für identisch halten. Es sind zwar einzelne, besonders pathogenetische Differenzen vorhanden; dieselben sind jedoch nicht von Belang, lassen dennoch diese Klassification zu, da Escherich[1]) selbst in der letzten Zeit betont hat, dass sein Bacterium coli commune mehrere Unterarten besitzt.

Die Mikroorganismen des Bruchwassers sind schon mehrfach Gegenstand bacteriologischer Forschung gewesen. Zuerst von Nepveu[2]),

1) S. Bönnecken, Ueber Bacterien des Bruchwassers eingeklemmter Hernien und ihre Beziehungen zur peritonealen Sepsis. Virch. Arch. Bd. 120. H. 1. S. 7.

2) Présence de bactéries et de cercomonas intestinales dans la sérosité péritoneale de la Hernie étranglée et de l'occlusion intestinale. Paris 1883.

allerdings nur mikroskopisch nachgewiesen, wurde ihre Anwesenheit von Garré[1]) für die meisten Fälle, so lange die Darmwand keine irreparablen Störungen zeigt, geleugnet. Bönnecken (l. c.) hinwiederum fand sowohl in 8 Fällen von incarcerirten Hernien beim Menschen, als auch in künstlich angelegten Brüchen beim Hunde in allen Stadien der Einklemmung lebende und entwicklungsfähige Mikroorganismen, darunter sehr oft ebenfalls das Bacterium coli commune.[2])

Die Beziehung des im Bruchwasser unserer Fälle gefundenen Bacillus zu den Folgekrankheiten, der Peritonitis, der Bronchopneumonie, sind für das Verständniss des Zustandekommens dieser Complicationen nicht ohne Belang. In beiden Fällen ist das Bact. coli comm. zum Mindesten als das veranlassende Moment (in Fall II allerdings zusammen mit dem Staphyl. pyog. alb.) der Bauchfell- und Lungenentzündung anzusehen. Pneumonien im Verlauf einer Peritonitis sind ja an und für sich nichts Seltenes; wichtig ist hier blos, dass es ein Bacillus des Darmkanals ist, welcher die Rolle des Infectionsträgers übernommen hat. Es wäre nun von uns vermessen, auf Grund dieser 2 Beobachtungen zu behaupten, dass die complicirten Bronchopneumonien bei eingeklemmten Brüchen alle metastatischer Natur seien. Allein dies glauben wir vertreten zu können, dass, abgesehen von den Schluckpneumonien, wohl nicht so selten die concomittirenden Lungenentzündungen auf diese Weise entstehen, also pyämischer Natur sind. Die Infection kann stattfinden vom Bruchsack aus, sie kann stattfinden von einer, wenn auch noch so geringfügigen Peritonitis. Durch die Untersuchungen von Wegner[3]) und besonders von Grawitz[4]) ist ja bekannt, dass das Peritoneum eine verhältnissmässig grosse Anzahl von Mikroorganismen ohne Schaden ertragen kann. Wenn demgemäss in manchen Fällen von Hernie keine richtige, gefährliche Peritonitis eintritt, so ist doch die geringste peritonitische Entzündung, die während des Lebens gar nicht diagnosticirt ist, die der Organismus noch vor dem Tode

1) Bacteriologische Untersuchungen des Bruchwassers eingeklemmter Hernien. Fortschritte der Medicin. 1886. Nr. 15. S. 486.

2) Wir haben ausserdem noch in zwei incarcerirten Hernien 8—20 Stunden nach der Einklemmung das klare Bruchwasser untersucht und fanden dasselbe frei von jeglichen Mikroorganismen.

3) Chirurgische Mittheilungen über die Peritonealhöhle mit besonderer Berücksichtigung der Ovariotomie. Archiv für klin. Chirurgie. Bd. XX. S. 50.

4) Statistischer und experimenteller Beitrag zur Kenntniss der Peritonitis. Charité-Annalen. 1886. Bd. XI.

Zeit hat zu überwinden, im Stande, für metastatische Pneumonien die Ursache abzugeben. Vielleicht ist ebenfalls mit diesen Verhältnissen Rechnung zu tragen bei der Erklärung des Zustandekommens von Pneumonien bei anderen Peritonealoperationen, als Herniotomien; Vorkommnisse, die keineswegs zu den Seltenheiten gehören.

VIII.

Ueber Neubildungsvorgänge im Hüftgelenk nach geheilter Resection.

Von

Dr. med. et phil. Arnold Sack.

(Hierzu Tafel I. II.)

Im Jahre 1861 schrieb C. Fock [1]) in seiner fleissigen Zusammenstellung der bis dahin gesammelten Erfahrungen über die Hüftgelenksresection folgende Zeilen nieder: „Dass sich nach der Resection des Hüftgelenks eine sehr brauchbare Articulation herstellen kann, beweist der Erfolg in vielen Fällen unserer Tabelle, obwohl genaue anatomische Untersuchungen hierüber noch fehlen. Man wird jetzt besonders darauf bedacht sein müssen, das neugebildete Hüftgelenk der Geheilten nach dem Tode derselben genau zu untersuchen.“ — Bis heute ist diesem berechtigten Wunsche noch weit nicht genug entsprochen worden. Die lange Reihe der in der Fachliteratur angehäuften Resectionsfälle bei Hüftgelenkserkrankungen oder Verletzungen dürfte uns wahrhaftig eine grössere Zahl von postmortalen Befunden in Aussicht stellen, als die wir in der einschlägigen Literatur vorfinden. Es braucht kaum besonders erörtert zu werden, dass solche am Sectionstisch gewonnenen Erfahrungen für den Praktiker vom grössten Werth sind. Die schon in wenigen Fällen erhobenen und aufgezeichneten Befunde reichen aber noch nicht aus, um die noch Zweifelnden von dem Vorhandensein eines wirklichen Neubildungsvermögens in dem grössten der Gelenke zu überzeugen, — noch weniger aber, um den Gang und die Gesetzmässigkeit des Regenerationsprocesses uns vor Augen zu führen.

Aus diesem Grunde dürfte jede neue Mittheilung über den Sectionsbefund einer ausgeheilten Resectio coxae nicht ohne Interesse sein. Der Chirurg, wie der Patholog müssen darin einen willkommenen Beitrag zur Lehre über die Regenerationsfähigkeit der grossen Gelenke erblicken, — und ist auch ein Fall weniger instructiv als der

1) Bemerkungen und Erfahrungen über die Resection des Hüftgelenks. Arch. für klin. Chir. 1861. Bd. I. S. 173—228.

andere, alle beanspruchen das gleiche Interesse. Beruht ja schliesslich auf ihnen die Berechtigung zu einem so schweren, aber auch so eminent conservativen chirurgischen Eingriff, wie die Resection des Hüftgelenks.

Ein Zufall hat gewollt, dass in der internen Abtheilung der Heidelberger Universitätsklinik am 19. Juli 1888 eine Kranke nach einem kurzen Aufenthalt einer Nephritis erlag, die vor etwa 4 Jahren, am 17. November 1884, in der chirurgischen Abtheilung derselben Klinik einer Hüftgelenksresection unterworfen wurde. Durch besondere Freundlichkeit des Herrn Geh. Rath Prof. Dr. Czerny, welchem ich an dieser Stelle meinen verbindlichsten Dank sage, kam ich in Besitz des betreffenden Präparates, welches ich Dank der liebenswürdigen Erlaubniss des Herrn Geh. Rath Prof. Dr. Arnold im pathologischen Institut näher untersuchen durfte. Auch dem Herrn Geh. Rath Arnold bin ich zu grossem Danke verpflichtet.

Ich kann nicht verhehlen, dass das Endergebniss der Untersuchung den Erwartungen, die ich, als ich an die Arbeit ging, gehabt hatte, nicht im vollen Maasse entsprochen hat. Das Gelenk, wie aus dem Weiteren ersichtlich ist, erwies sich als ein Mittelding zwischen Neo- und Pseudarthrose. Doch waren viele Einzelnheiten so charakteristisch und so typisch, dass ich für manche nicht eingetroffene Erwartung entschädigt war.

Ohne auf das grosse Gebiet der Knochenregeneration und die Geschichte dieser wichtigen Frage näher einzugehen, will ich zuerst, um gewisse Anhaltspunkte für die richtige Beurtheilung unseres Falles, dessen ausführliche Beschreibung weiter folgen wird, zu gewinnen, eine kurze Umschau in der Literatur halten und aus ihr diejenigen Fälle hervorheben, die in gewisser Analogie mit dem unserigen stehen.

Geschichtliches.

Alter der Operation. Die Geschichte der Hüftgelenksresection ist bekanntlich mit der experimentellen Untersuchungsmethode auf das Innigste verknüpft. Ehe die chirurgische Praxis eine fertige Antwort auf die Frage von der Ausführbarkeit und der Brauchbarkeit dieses Eingriffs geben konnte, musste das Experiment entscheiden. Die ersten Thierversuche fallen in das vorletzte Decennium des vergangenen Jahrhunderts, also in eine Zeit, wo an den meisten übrigen Gelenken des Menschen die Resection schon mit Erfolg geübt wurde. Es kann uns also nicht entgehen, dass unter verschiedenen Gelenkresectionen, die als conservative Operationen alle verhältnissmässig jung sind, die des Hüftgelenks am spätesten in den Kreis

der praktischen Chirurgie hineinbezogen worden ist. Freilich ist von Charles White[1]) schon im Jahre 1768 der erste Vorschlag ausgegangen, die erste aber authentisch berichtete Operation am Menschen wurde erst 1821 von Antony White[2]) ausgeführt und viel später noch (1836) von Asthley Cooper veröffentlicht, wenn wir von dem vereinzelt dastehenden Versuch einer Operation (von Schmalz[3]) 1817) absehen wollen.

Die ersten Thierversuche. Zu dieser Zeit aber stand schon eine stattliche Reihe von Thierversuchsergebnissen einem operationslustigen Chirurgen zur Verfügung, auf die er sich wohl stützen durfte.

Was haben nun alle diese Versuche von Vermandois[4]), Köler[5]), Chaussier[6]), Wachter[7]) u. A. bewiesen und zu Tage gefördert?

Mich. Jäger[8]) fasste ihr Ergebniss so zusammen: „Die Heilung erfolgt durch Füllung der Gelenkhöhle mit Granulationen und Callus, Schwinden des Gelenkrandes und Bildung eines künstlichen Gelenks."

Also ein „künstliches", d. h. neugebildetes Gelenk wurde zu einer Zeit noch zugegeben, wo man das subperiostale Verfahren noch gar nicht kannte.

Ihr Ergebniss. Worin bestand aber dieses „künstliche" Gelenk? Bei allen zum Experiment benutzten, zwischen 2 und 6 Monaten alten Hündchen zeigte sich das operirte Bein schon innerhalb der ersten 2—2½ Monate sehr gut gebrauchsfähig. Nach der Tödtung der Thiere fanden sich ausnahmslos gar keine Spuren der stattgehabten operativen Verletzung. Die Gelenkkapsel war mit einer serösen Auskleidung versehen und enthielt ein gewisses Quantum synoviaähnlicher Flüssigkeit. Das rauhe Sägeende des Femur wurde inzwischen durch Knochenwucherungen mehr oder weniger der intacten Pfanne an-

---

1) Philosophic. Transactions. Vol. LIX, for 1769. London 1776. p. 45, and Cases of Surgery with Remarks. London 1777. p. 66.

2) Asthley Cooper, Theoretisch-praktische Vorlesungen über Chirurgie, herausg. v. A. Lee. Uebers. v. Schütte. 4. Aufl. Leipzig 1856. Bd. III. S. 665—670.

3) Hedenus, Commentatio chirurg. in femore amputando. Lipsiae 1823. p. 65.

4) Journ. de Med., Chir. et Pharmac. Janvier 1786. T. LXVI. p. 74—76.

5) Experimenta circa regenerationem ossium. Goetting. 1786. Exper. No. 14 p. 84—92 u. No. 15 p. 93—96.

6) Magazin encyclopéd. T. VI. No. 24, oder Journ. f. ausl. Literat. v. Hufeland, Schreyer und Harless. Bd. I. Berlin 1802. S. 247.

7) Dissert. chirurg. de articul. exstirpand. Groning. 1810, oder Langenbeck's Biblioth. Bd. III. S. 510.

8) Rust's Theor.-prakt. Handbuch der Chirurgie. 1831. Bd. V. S. 626.

gepasst. Als eine beinahe constante Erscheinung werden uns weiter ligamentöse Verbindungen zwischen dem neugebildeten Kopf und der Pfanne geschildert, die manchmal auch knorpelig (Chaussier) sein sollten. Was die Apophysen anlangt, so wird in den allermeisten Fällen die Bildung eines seiner Topographie, wie seinen Muskelbeziehungen nach mit dem Trochanter major analogen Knochenfortsatzes betont. Die Form des neuen Kopfes war in vielen Fällen eine hübsch abgerundete, und wie uns Köler und Chaussier ausdrücklich versichern, war derselbe von einer Knorpelplatte überzogen. Von anderen Details hätten wir vielleicht über das Verhalten der Pfanne und der umgebenden Musculatur noch das anzuführen, dass die erstere nach Vermandois und Köler bedeutend geschrumpft war und die letztere nach Chaussier insofern ein eigenartiges Verhalten darbot, als die Muskeln sämmtlich gegen einen bestimmten Punkt des rececirten Knochens zusammengezogen waren. Diese Stelle ist die einzige von allen citirten Werken, die überhaupt die Nachbarmusculatur berücksichtigt.

Wie oben vorübergehend erwähnt ist, sind alle diese Versuchsoperationen ohne Schonung des Periostes gemacht worden; nur einmal erwähnt Köler, er hätte die Beinhaut vorher abgeschabt (Periosteum abrasi). Woher sollte übrigens zu jener Zeit die Bedeutung des Periosts als eines mächtigen Knochenbildners bekannt sein, — eine Entdeckung des späteren Zeitalters, die wir Bernhard Heine verdanken!

Die erste Operation und die erste Section. Auf so viel versprechende Ergebnisse gestützt, vollzog Antony White seine erste Operation an einem 8jährigen Knaben im zweiten Stadium der Coxitis. Eigenartig ist, dass diese erste vom besten Erfolg gekrönte Operation zugleich auch eine Grundlage für die Kenntniss der an einem ausgeheilten Hüftgelenk sich vollziehenden Veränderungen liefern sollte. Da namentlich der Kranke 5 Jahre später an Phthisis pulmonum starb, nachdem er den Gebrauch seines Beines vollkommen wieder gelernt hatte — so dass er gut im Stande war, mehrere Meilen weit ohne Stock und Krücken zu laufen —, wurde die Section sofort angeschlossen und das betreffende Präparat der Sammlung des Royal College of Surgeons behufs Untersuchung übergeben; doch, sagt Cooper[1]): „waren die daran stattgefundenen Veränderungen, wodurch es möglich wurde, dass anstatt des ursprünglichen Gelenks ein beinahe vollkommenes künstliches entstand, noch nicht gehörig

1) l. c. p. 670.

untersucht." — Erst 20 Jahre später wurde die Beschreibung dieses denkwürdigen Präparates — und zwar eine ziemlich ungenaue — veröffentlicht. Man fand das Darmbein und die Reste des Femur dünn und leicht. Das Schenkelbein stand mit seinem oberen Ende gegen den hinteren Theil des Darmbeins durch ein festes ligamentöses Gewebe verbunden, welches z. Th. den zwischen den Knochen gelagerten Resten der Kapsel angehörte. An dieses Gewebe und den oberen Theil des Femur inserirte sich ein Muskel.[1])

Weiter giebt die Beschreibung nichts.

Die Operation von White eröffnete nun eine Reihe von weiteren Resectionen.

Heine'sche Versuche. Inzwischen folgten die ferneren Versuche über Regeneration der Knochen und der Knochenenden, die von dem Würzburger Chirurgen B. Heine mit einer bewundernswerthen Ausdauer und Methodik unternommen wurden und die, ausser in der kurzen Mittheilung von Heine[2]) an die Pariser Akademie, erst später, nach seinem Tode, im Sammelwerke Feigel's[3]) sämmtlich in extenso niedergelegt wurden. Sie alle gelten dem Satze, dass das Periost der wichtigste, wenn nicht der einzige Knochenbildner sei. Wenn dieser Satz durch spätere Controversen[4]) auch etwas eingeschränkt worden ist, bleibt das Verdienst Heine's, im Periost einen der wichtigsten Knochengeneratoren erkannt zu haben, ein dauerndes. Rührt doch von seinen Versuchen her die moderne Technik der Resectionen, ungeachtet mancher gegnerischen Einwände, wie der von Sedillot z. B.

Den Heine'schen Arbeiten entnehmen wir nur eine kurze Notiz über die 1831 an einem 6jährigen Hunde ausgeführte Resectio coxae subtrochanterica, die ein vollkommenes functionelles, wie anatomisches Resultat lieferte.

Resultate der Heine'schen Versuche. Zunächst die Musculatur! Glutaei, Pyriformis u. a. setzten sich alle mittelst eines neugebildeten starken Fasergewebes an das dem grossen Trochanter entsprechende Knochenende. Ihre Sehnen vereinigen sich mit dem Rest der alten

---

1) Catalogue of the pathological specimens contained in the Museum of the Royal Coll. of Surg. of Engl. London 1847. Vol. II. p. 230, und Albert Wagner, Ueber den Heilungsprocess nach der Resection u. Exstirpation der Knochen. Berlin 1853. S. 14.

2) Comptes rendus 1834.

3) Chirurgische Bilder zur Instrumenten- und Operationslehre (fortges. von Textor). S. 407–503.

4) s. Lossen, Resectionen in Pitha-Billroth's Handbuch II. Abth. 2.

Kapsel zur Bildung einer neuen festen Gelenkkapsel. Ausser dem Troch. maj. war ein kleiner, runder Höcker (Trochanter minor) vorhanden, welcher die Articulation mit der Pfanne vermittelte. An den Mittelpunkt und die Basis dieses neuen Gelenkkopfes gingen von der Kapselwand aus mehrere ligamentöse Duplicaturen, welche an der Seite der Mm. psoas und iliacus noch besonders durch Ausbreitung ihres unteren sehnigen Theils verstärkt waren. Auch das ausgeschnittene Acetabulum hatte sich vollkommen regenerirt.[1])

Diese von Heine erzielte Nearthrose giebt ein vollkommenes Paradigma für die Neubildung innerhalb des menschlichen Hüftgelenks, wie wir es aus den weiteren Beschreibungen ersehen werden. Dieser Versuch kann also als ein grundlegender angesehen werden.

Das Resultat der subperiostalen Resection war den ersten Versuchen (S. 259) sofern überlegen, als anstatt von regellosen ligamentösen Verbindungen jetzt typische Verhältnisse geschaffen wurden.

Verlassen wir nach dieser kurzen Excursion das Gebiet des Experiments und schauen wir uns nach ferneren Sectionsbefunden um, so müssen wir eines von Oppenheimer in seiner Dissertation[2]) mitgetheilten Falles Erwähnung thun.

Fall von Oppenheimer. Der Patient, ein 54jähriger Mann, bei dem wegen Caries der Schenkelkopf, Hals und Trochanter major von Textor entfernt wurden, starb 53 Tage post oper. an hektischem Fieber. Nach vorgenommener Trennung der Weichtheile und des Gelenks fand man, dass vom kleinen Trochanter aus über das obere Dritttheil des Femur, das sich an seinen Schnitträndern schon abgerundet hatte, eine neue Knochenmasse abgelagert war. An der oberen und inneren Seite des Oberschenkels hat sich eine halsförmige Einschnürung gebildet. Das theilweise von Granulationen bedeckte Acetabulum war gesund, an einzelnen Stellen desselben befanden sich ebenfalls geringe Ablagerungen der neuen Knochenmasse, die sich jedoch bei der Maceration des Beckens wieder ablösten. Das obere Ende des Femur war am hinteren Rande der Pfanne gegen das Hüftbein gestellt, so dass sich in letzterem an dieser Stelle ein 1½ Zoll langer, ½ Zoll breiter und 2 Linien tiefer Eindruck befand. Wahrhaftig ein überraschender Erfolg für eine kaum 2monatliche Dauer!

Noch eclatanter war die Neubildung in dem von Ried[3]) veröffentlichten Falle aus der chirurgischen Klinik zu Jena.

---

1) s. Oppenheimer, Ueber die Resection des Hüftgelenks. Würzburg 1840. S. 11 u. 51—54. Tab. III.

2) Albr. Wagner, l. c. S. 14, und Oppenheimer, l. c. S. 45.

3) Die Resection der Knochen. Nürnberg 1847. S. 388.

Fall von Ried. Es wurden bei einem 15jährigen Knaben die Epiphyse und der Schenkelhals, die sich infolge von Gelenkeiterung freiwillig abgestossen hatten, durch einen Einschnitt ausgezogen. Nach dem Tode des Individuums, welcher einige Jahre später an Morbus Brightii erfolgte, fand sich ein neues Gelenk, indem an dem Reste des Schenkelhalses zwei rundliche Vorsprünge gebildet waren, deren oberer mit einer knöchernen Hervorragung oberhalb der Gelenkpfanne, der untere unmittelbar vor dem kleinen Trochanter befindliche mit der ursprünglichen Gelenkhöhle durch festes fibröses Gewebe verbunden war; die Bewegungen waren aber beschränkt, was wohl einem Mangel zweckmässiger Nachbehandlung zugeschrieben werden muss.

Der citirte Fall ist insofern interessant, als er die Regeneration eines spontan abgestossenen Femurendes vor Augen führt, wo der Reiz einer instrumentellen Verletzung der herumliegenden Weichtheile nicht in Betracht kommt.

3 Jahre später publicirte Ross[1]) einen nicht unähnlichen Fall.

Fall von Ross. Ein 23jähriger Schütze erhielt einen Musketenschuss in die linke Hüfte. Die Kugel war hinter dem grossen Trochanter eingedrungen und bald darauf mit mehreren Knochensplittern extrahirt. In der nächsten Zeit stellten sich coxalgische Erscheinungen ein. Das linke Bein war um 3 Zoll kürzer, stand in Flexion, Adduction und Rotation nach innen. Hinter dem grossen Trochanter befanden sich Fistelöffnungen, vorn und unter der Schenkelbeuge 2, welche auf ein bewegliches rauhes Knochenstück führten. Dasselbe wurde nach einer Incision entfernt und erwies sich als cariöser Schenkelkopf mit einem Theil des Halses. Infolge wiederholter Nachblutung starb aber der Patient. — Es fanden sich bei der Section Fettleber, zahlreiche Nierensteine im Nierenbecken und linken Ureter, Verfettung der rechten Niere (wohl Amyloid!). Die Gelenkpfanne war abgeflacht, gegen den oberen und hinteren Rand derselben stand der kleine Trochanter angestemmt, der mit Osteophyten reich besetzt war. Der grosse Trochanter war rundlich, glatt geformt und wurde in eine Art Pfanne, welche durch die Weichtheile der hinteren Hüftgegend und Narbengewebe gebildet war, aufgenommen.

Aus diesem Sectionsbefund, der eigentlich nicht ins Gebiet der ausgeheilten Resectionen gehört, können wir dennoch lernen, dass eben der Theil, der sich zu einer besonders lebhaften Knochenanbildung anschickte — der kleine Trochanter —, dass er auch die Rolle des verloren gegangenen Schenkelkopfes zu übernehmen sucht, was

1) Deutsche Klinik 1850. S. 451.

aus seinem Verhalten gegen die Pfanne deutlich hervorgeht. Auf dieses Bestreben des Troch. min., für den Kopf einzutreten, wiesen ja schon die Versuche von Heine hin (S. 261).

Nunmehr suchen wir vergebens bis in die 70er Jahre nach irgend welchen Berichten über die uns interessirenden Veränderungen des Hüftgelenks.

Fall von Jackson. Im Jahre 1872 erwähnt nur Jackson[1]) gelegentlich einer Exarticulation im Hüftgelenk, die eine Zeit lang nach der Resection des Femurkopfes und des Trochanters infolge einer nicht sistirten Caries vorgenommen wurde, zwischen dem Femurende und der Pfanne eine feste fibröse Verbindung gefunden zu haben. — Dieses nur der Vollständigkeit wegen!

Fall von v. Wahl. v. Wahl[2]) operirte 1872 einen 7½jährigen Knaben mit Coxitis. Der Tod erfolgte 53 Tage später an Meningitis tuberculosa. Bei der Obduction fand man das resecirte Knochenende mit guter, fester, bereits ossificirender Narbe. Leider ist über die Art der Articulation nichts Näheres mitgetheilt.

Fall von Morton. Eine kurze Notiz über einen ähnlichen Zustand finden wir auch in dem von Morton[3]) 1872 im Dubliner Krankenhause gehaltenen Vortrag, wo auch das betreffende Präparat demonstrirt wurde. Morton hatte vor 10 Jahren Gelegenheit gehabt, bei einem Mädchen die Resection des Oberschenkelkopfes wegen Coxitis zu machen. Die Operation war vollständig gelungen, und das Bein erlangte seine ungeschmälerte Functionsfähigkeit wieder. Einige Jahre später musste die Patientin wegen Morbus Brigthii wieder aufgenommen werden und starb bald darauf. Bei der Section wurde festgestellt, dass das obere Ende des Schenkelbeins mit dem Acetabulum vermittelst einer festen Kapsel (Investment?) verbunden war.

Die Ansicht von Hueter. Ein Jahr später erstattete B. v. Langenbeck[4]) in einer Sitzung des II. Chirurgencongresses Bericht über einen geheilten Fall von Resectio coxae (secundäre Coxitis nach Bubonen). Bei der Discussion bemerkte Hueter, er habe 2 mal Gelegenheit gehabt, den Heilungsprocess nach der Resection an der

---

1) Transactions of patholog. Society. 1872. Vol. XXIII. p. 191, und Refer. in Cannstatt's Berichten 1872.

2) Acht Hüftgelenksresectionen aus dem Kinderhospital des Prinzen von Oldenburg. St. Petersburger med. Zeitung. 1872. Bd. II. S. 229.

3) Clinical Lecture on Excision of the head and neck of the Femur in cases of hip-joint disease. Brit. med. Journ. 1872. p. 63.

4) Verhandlungen der deutsch. Gesellschaft f. Chirurgie. II. Congress. Berlin 1873. S. 335 ff.

Leiche zu untersuchen. Beide Fälle waren zu einer Art Heilung gelangt, indem die Kinder nach der Operation das Bett verliessen und das Bein zum Gebrauch etwas benutzten, aber ohne dass sich die Fisteln vollständig schlossen. Der Tod erfolgte durch amyloide Degeneration der Unterleibsorgane. In allen Fällen hatte sich der Trochanter minor in die Pfanne gestellt und fungirte hier als kleiner Gelenkkopf. Hierdurch erfährt das Bein eine nicht unbeträchtliche Verkürzung; dafür tauscht aber der Geheilte eine sehr gute Stützfläche für den Rumpf ein, wie sie besser wohl kaum auf andere Weise erzielt werden könnte. Hueter glaubt auch daher nicht, dass man diesen Ausgang für einen functionellen Misserfolg halten darf. Bei einigen seiner Operirten glaubt er sich davon überzeugt zu haben, dass ebenfalls der Trochanter minor in der Pfanne steht. Einen seiner definitiv Geheilten beobachte er schon einige Jahre nach der Genesung. Auch bei ihm scheint der Troch. min. in der Pfanne zu stehen.

Auf diese Aeusserung Hueter's, die treffend das Wesentliche sagt, werden wir noch später zurückkommen.

Fall von Nicolaysen. Nicolaysen[1]) in Christiania erwähnt in seiner Arbeit über Coxarthrocace und deren Behandlung eines Falles, wo er längere Zeit (wie lange?) nach der Operation einen Sequester am oberen Ende der Diaphyse entfernen musste; bei der Untersuchung des Gelenks fand man das Acetabulum glatt und konnte die Bildung eines glatten Gelenkkopfes nachweisen, der wegen des kurzen Halses grosse Aehnlichkeit mit dem Humeruskopf hatte.

Die am Lebenden vorgenommene flüchtige Untersuchung konnte natürlich keine Einzelnheiten zu Tage fördern.

Eine viel genauere Beschreibung eines instructiven Falles mitsammt den Präparaten lieferte 1878 Sayre[2]) in einer Sitzung der New-Yorker pathologischen Gesellschaft.

Fall von Sayre. Die Geschichte war kurz folgende. Bei einem kaum 3 Jahre alten Mädchen wurde infolge der vorgeschrittenen Coxitis mit Abscessbildung die Resection der linken Hüfte am 29. September 1875 von Sayre gemacht. Das Kind war in einem recht elenden Zustande, Lebervergrösserung mit Ascites trübte sehr die Prognose. Bei der Operation zeigte sich der Schenkelkopf und Hals, sowie ein Theil des grossen Trochanter und des runden Bandes zerstört, die Pfanne perforirt. Nur kleine Knochenfragmente waren noch

1) Nord. med. ark. VI, 2. No. 15. 1874, Refer. in Schmidt's Jahrbücher 1875. Bd. 165. S. 166.

2) Remarkable Repair after Excision of Hip. New-York Med. Record. Vol. XIII. 1878. p. 355.

zurückgeblieben. Das obere Schenkelende wurde dicht über dem kleinen Trochanter abgesägt. 3 Monate post operat. konnte das Kind schon aufrecht sitzen. Nach 4 1/2 Monaten wurde der Verband definitiv entfernt. Das operirte Bein war mindestens 1 Zoll länger als das gesunde. Regelmässige Uebung durch passive Bewegungen. 2 Monate später musste man einen tiefen Abscess auf der Aussenseite der Hüfte spalten, dessen Entstehung Sayre der zu raschen Verheilung der Resectionswunde zuschreibt.

1 1/2 Jahre später stellten sich wieder schwere Erscheinungen ein. Bei beständiger Bettlage waren die Beine leicht flectirt und adducirt. Koth und Urin gingen unwillkürlich ab. Von da ab bis zum Tod, der 2 1/2 Jahre nach der Operation erfolgt war, änderte sich der Zustand nur wenig. Immer wieder mussten die sich von Neuem bildenden Abscesse gespalten werden.

Das Ergebniss der Autopsie war folgendes. Bei einer Körperlänge von 30 Zoll misst das kranke linke Bein von der Spina ant. sup. bis Malleol. ext. 13, das gesunde 13 5/8. Die Länge vom grossen Trochanter bis äusseren Kröchel beiderseits gleich (13 1/8). Ueber dem linken Hüftgelenk eine 2 Zoll lange, fast geschlossene Narbe. Das Bein ist beweglich. — Leber, Milz, Nieren amyloid entartet, z. Th. auch der Darm. Lungenaffection, Pleuritis und Ascites.

Das linke Hüftgelenk ist von dicker Fettmasse bedeckt. Ein durch das Gelenk gelegter Querschnitt zeigt das obere Femurende in der alten Pfanne liegend und mit ihr durch eine gefässreiche, augenscheinlich fibröse Gewebsmasse, übrigens von einer Lockerheit, die bedeutende Beweglichkeit gestattet, verbunden. Die in die einzige Fistel eingeführte Sonde dringt bis auf diese Masse ein. Keine Spur von Caries.

Es wurde die Leiche vertical suspendirt und photographirt. Die Beine nahmen unter dem Einfluss der Schwerkraft eine beinahe normale Stellung ein. Nur ist das operirte Bein weder in der Hüfte, noch im Knie so merklich flectirt wie das gesunde.

Das Sayre'sche Präparat. Das Präparat der Hüfte wurde 3 Jahre später dem internationalen Congress in London vorgelegt[1]) mit den inzwischen noch ergänzten histologischen Details. Nicht nur hatte der Knochen durch Neubildung von Knochengewebe seine ursprüngliche Form und Länge erlangt; bei der mikroskopischen Untersuchung fand sich sogar ein knorpeliger Ueberzug der Articulationsfläche vor, so dass die Bewegungen im Gelenk vollkommen frei vor sich gehen konnten.

1) Transactions of the Internat. Medical Congress. Seventh Session. London 1881. Vol. II. Surgery. p. 336—338. Dazu eine ziemlich mangelhafte Abbildung.

Die beigefügte Abbildung zeigte den neugebildeten Kopf, Hals und Trochanter maj., ebenso die Knorpelplatte in ihrer gegenseitigen, wenig von der normalen abweichenden Beziehung.

Mit Recht betonte Sayre bei der Demonstration, dass, wenn unter so ungünstigen Verhältnissen die Natur doch einen so guten Ersatz schafft, es sicher angezeigt sei, die Operation unter günstigen Umständen vorzunehmen.

Boudon's Beobachtung. Ehe wir nun zum Schluss an die sehr interessanten Beobachtungen von Küster und Israel gelangen, notiren wir vorübergehend, dass Boudon[1]) am Lebenden die Bildung eines neuen Schenkelkopfes durch manuelle Untersuchung constatiren konnte. Es war ein 9jähriger Knabe, der nach gemachter Resection ganz frei ohne Stock gehen konnte. Nur stieg bei jedem Schritt der neugebildete Schenkelkopf ungefähr 3 Cm. in die Höhe und war der Gang dem bei angeborener Luxation ähnlich.

Ein instructives Präparat legte Küster[2]) dem XII. Chirurgencongress vor, welches verdient, hier näher berücksichtigt zu werden.

Fall von Küster. Beschreibung des Präparates. Es rührte her von einem 12jährigen Mädchen, bei dem vor einem Jahr eine Resectio subtrochanterica gemacht war. Es fand sich dabei der Kopf und ein Theil des Halses vollständig zerstört, so dass im Wesentlichen nur noch der Trochanter major vorhanden war. Als ein Jahr später wegen schlechter Beinstellung wieder resecirt wurde, fand sich eine Art von neuem Schenkelkopf wieder vor und ein, wenn auch rudimentär gebildeter Troch. maj. Bei genauerer Betrachtung sieht man allerdings, dass die Knochenneubildung nicht so erheblich ist, als es auf den ersten Blick scheint. Die Markhöhle ist nach oben hin durch eine dünne Schale abgeschlossen, welche an einer Stelle sogar durchbrochen ist. An dem äusseren Umfange des Knochens aber hat sich eine starke, ca. 2 Cm. dicke Knochenauflagerung gebildet, welche nach oben hin in eine derbe Fortsetzung ausläuft, das etwa rudimentäre Analogon des Troch. maj. Die Innenseite des Knochens zeigt ebenfalls Auflagerungen, die aber erheblich geringfügiger sind,

---

1) Résultats constatés dans trois resections de la hanche 4½ ans après ces opérations. Bull. de la Soc. de Chir. 1879. No. 10. p. 402. Ueber eine ähnliche Regeneration des Schenkelkopfes berichtete auch Jordan in der LXIII. Naturforscherversammlung zu Bremen. Es konnte am Lebenden nach der Resection wegen Osteomyelitis ein neuer Schenkelkopf constatirt werden. S. Verhandlungen. 1891. S. 242.

2) Neubildung einer Art von Schenkelkopf nach Hüftgelenkresection. Arch. für klin. Chir. Bd. XXIX. S. 409, und Verhandl. der deutsch. Gesellschaft für Chir. XII. Congress. II. S. 118 (mit Abbildung).

als aussen. Eine Art unregelmässiger Gelenkfläche, wenig geglättet, mit einigen Vorsprüngen versehen, schliesst den Knochen nach dieser Seite ab, tritt aber nur wenig über die Linie hervor, welche die Fortsetzung des Innenrandes des Femur nach oben hin bildet. Demnach, schliesst Küster, präsentirt sich das Ganze als eine etwas massigere periostale Auflagerung, als man sie unter solchen Umständen erwarten darf.

Gewiss erlauben die geschilderten Veränderungen noch nicht, auf eine wirkliche Nearthrose zu schliessen, besonders da aus dem Präparat die übrigen Verhältnisse der Articulation nicht ersichtlich waren. Wenn man aber bedenkt, wie kurz die seit der ersten Operation verflossene Zeit (kaum 1 Jahr) und wie mangelhaft wahrscheinlich die Uebung des Gliedes war, wird man dennoch überrascht sein, wie lebhaft die Natur bestrebt war, für das verloren gegangene Gelenk einen entsprechenden Ersatz zu schaffen.

Wie weit es aber gehen kann, wenn man dem resecirten Glied Zeit lässt, sich vollständig zu erholen, lehrt ein sehr interessantes Präparat von Israel[1]) — das vollkommenste von allen, die bis jetzt beschrieben waren.

Fall von Israel. Dasselbe war gewonnen von einem 8jährigen Knaben, der 3½ Jahre vor seinem aus anderer Ursache erfolgten Tode wegen Hüftgelenkcaries mit dem Langenbeck'schen Längsschnitt operirt worden war, mit Entfernung des Schenkelkopfes, des Schenkelhalses und Troch. maj. Das functionelle Resultat war ein sehr vollkommenes gewesen, sowohl in Bezug auf Kraft wie auf Ausdauer und Beweglichkeit. Die Verkürzung wurde durch geringe Beckensenkung ausgeglichen.

Sectionsbefund. Die Section ergab, dass alle durch die Operation entfernten Theile in ihrem normalen Typus mit etwas veränderten Grössenverhältnissen reproducirt worden sind und dass der Schenkel wieder in eine Art von Gelenkverbindung mit der Pfanne getreten ist. Der Oberschenkelschaft verbreitert sich nach oben zu und zeigt 2 neugebildete Fortsätze, deren jeder von einer dicken Knorpelschicht überzogen ist. Der grösste, in der Verlängerung des Schaftes liegende überknorpelte Fortsatz imitirt den Troch. maj. Nach vorn und innen vom Schaft geht als Nachbildung des Schenkelhalses ein Fortsatz ab, der aus mehreren getrennt entspringenden, weiterhin verschmelzenden Knochenspangen zusammengesetzt ist und an seinem peri-

1) Neubildung eines Hüftgelenks nach Resectio subtrochanterica. Archiv für klin. Chir. Bd. XXIX. S. 411, und Verhandl. der deutsch. Gesellsch. für Chir. 1883. XII. Congress. II. S. 120 (mit Abbildung).

pheren Ende einen fast kugelrunden Knorpelüberzug von ca. 1 Cm. Mächtigkeit an seiner dicksten Stelle trägt, eine ziemlich getreue Imitation des Schenkelkopfes.

Histologische Details. Was die histologische Constitution des neuen Knorpels betrifft, so handelt es sich in den peripheren Schichten um Faserknorpel. Je mehr man sich aber der Knochenknorpelgrenze nähert, desto ähnlicher wird das Gewebe dem Hyalinknorpel, bis es sich schliesslich von letzterem höchstens durch eine leichte Chagrinirung der Grundsubstanz unterscheidet.

Charakter der Articulation. Was das Verhalten dieser neugebildeten Theile zum Gelenk betrifft, so weicht dieses insofern von der Norm ab, als an der Articulation mit dem Becken sich nicht nur der neugebildete Kopf, sondern wesentlich auch der Trochanter maj. betheiligt. Während ersterer nur durch ein weiches verschiebbares, dickes Bindegewebspolster dem Darmbein etwas über dem oberen Pfannenrand adhärirt, articulirt der Trochanter mit der Pfanne selbst, und zwar mittelst einer Verbindung, welcher schon die Attribute eines Gelenks zugesprochen werden dürfen, da sich eine Kapsel, synoviagefüllte Hohlräume und Knorpelflächen finden. Die Verbindung zwischen Becken und Schenkel kommt im unteren Theil der Pfanne zu Stande durch ein succulentes fettreiches Bindegewebslager, welches in seinem unteren Theil solid ist, während es in seinem oberen immer reichlicher von synoviagefüllten Hohlräumen durchsetzt wird. Dieselben werden nur durch feinblätterige Scheidewände von einander getrennt, welche durch Usur durchbrochen werden, so dass im oberen Theil der Gelenkverbindung eine unregelmässige Höhle resultirt, von deren Wandungen leistenartige Septa vorspringen. Es ist wohl anzunehmen, meint Israel, dass, bei längerer Dauer der Function, die Reste der Scheidewände immer mehr geschwunden wären. Die neue Gelenkhöhle war nach oben begrenzt von einer festen Gelenkkapsel, welche sich von dem oberen Pfannenrande zum neuen Trochanter hinüberspannt und mit dessen Knorpelüberzug verschmilzt. Die hintere Fläche des letzteren sieht zu einem Theil frei in die Gelenkhöhle, ebenso wie der noch erhaltene Knorpelüberzug des oberen Pfannenrandes.

Hier wäre die Reihe fremder Beobachtungen abgeschlossen. Es folgt nun die Darstellung des Krankheitsverlaufes und des Sectionsbefundes des von mir studirten, im Eingang erwähnten Falles.

Eigene Beobachtung.

Die lange Leidensgeschichte unserer Patientin umfasst vom Tage ihrer Aufnahme bis zu ihrem Tode mehr als vier Jahre. Das ist ein

zwingender Grund, uns bei der Wiedergabe der Krankengeschichte nur auf das Nothwendigste zu beschränken.

Die erste Krankengeschichte. Anamnese. Katharina Dorn, aus Oftersheim, 20 Jahre alt, trat am 27. September 1883 in die chirurgische Klinik der Heidelberger Universität ein, mit Caries des rechten Handgelenks und Coxitis sinistra. Das Leiden an der Hand ist angeblich 8, das im Hüftgelenk erst 4 Wochen alt, nur sollen vereinzelte Schmerzen schon vor 1 Jahr in der Hüfte bestanden haben. Es fehlt jede erbliche Belastung.

Status praesens. Patientin zeigt in der Sternal- und Clavicularregion mehrere Narben, welche von einigen vor 4 Jahren spontan entstandenen, zum Theil chirurgisch behandelten Geschwüren herrühren, die ausgeheilt sind.

Das linke Bein kann activ gar nicht, passiv nur bis zum Winkel von 145° ohne Schmerzen erhoben werden; bei gebeugtem Knie ist die Flexion bis 126° möglich. Die Rotation nach aussen beträgt 65°. Bei paralleler Lagerung der Beine steht das linke tiefer, es ist aber die linke Spina so gegen die rechte gesenkt, dass sich links ein Adductionswinkel von 100° ergiebt. Gegenstoss und Druck auf den Trochanter und die Leistenbeuge sind schmerzhaft. Der linke Trochanter steht 2 Cm. über der Roser-Nélaton'schen Linie.

	rechts	links	Differenz
Spina ant. sup. — Mall. ext.	85,5	83,0	2,5
Trochant. major — Mall. ext.	81,0	77,0	4,0
Umfang in der Mitte des Oberschenkels	41,5	41,5	0
= an der Patella	34,0	34,0	0
= an der Wade	31,0	31,0	0
Sohlenabstand beträgt	6 Cm.	—	—

Die rechte Hand, deren Zustand und Schicksale wir nur beiläufig berücksichtigen können, bietet alle Zeichen einer tiefen Caries des Handgelenks dar.

Krankheitsverlauf. Einen Monat lang bestand die Behandlung für das Bein nur in Ruhelage. Am 16. October vollzog man inzwischen die Handgelenksresection.

Da gegen Anfang November starke Empfindlichkeit des linken Hüftgelenks, besonders bei Bewegungen, aufgetreten war, fing man mit der Extension an, zunächst mit 8 Pfund, worauf die Schmerzen zurückgingen. Indessen heilt die Hand sehr gut, so dass man passive Bewegungen versuchen kann.

Dagegen zeigt die linke Leiste gegen Januar 1884 eine teigige Schwellung und Drüsenempfindlichkeit. 4 Wochen später wird die fragliche Gegend, nach Entfernung des Streckverbandes, von Neuem untersucht.

Unterhalb des linken Ligam. Pouparti, etwas nach innen und unten von den Schenkelgefässen, ist nun eine leichte teigige, keine deutliche Fluctuation zeigende Anschwellung; ebenso ist in der Umgebung der Trochanterspitze eine etwas teigige, auf Druck schmerzhafte Geschwulst vorhanden. Die Trochanterspitze steht ziemlich genau in der Roser-Nélaton'schen Linie. Vorsichtige Bewegungsversuche und Gegenstoss im Gelenk sehr schmerzhaft. Activ kann das Bein gar nicht gehoben wer-

den. Der Flexionswinkel im Hüftgelenk ist 151°, der Adductionswinkel 60°, der Sohlenabstand nur 3 Cm. Die Spina steht links 3 Cm. höher als rechts.

	rechts	links	Diff. jetzt	früher
Spina ant. sup. — Mall. ext. . .	85,0	85,0	0	2,5
Umfang des Oberschenkels . . .	41,5	38,5	3,0	0
» der Wade	27,0	26,0	1,0	0

Es wird von Neuem ein Extensionsverband angelegt, der 8 Wochen liegen bleibt .und unter dem die Empfindlichkeit bedeutend zurückgeht.

Am 22. März 1884 überzeugt man sich bei Abnahme des Verbandes, dass schwache passive Bewegungen keine Schmerzen machen, dass das Becken nicht mitgeht, die Stellung des Beins ziemlich normal und keine Flexion vorhanden ist.

Nach einigen Tagen aber treten die Schmerzen von Neuem auf, so dass man genöthigt ist, mit der Extension fortzufahren, unter der das Allgemeinbefinden dauernd ein vorzügliches bleibt.

Es kommt ein neuer Versuch — im Juni —, den Verband wegzulassen, wird aber infolge von sofort sich einstellenden Schmerzen und Fieber aufgegeben. — Indessen bricht die Resectionsnarbe der Hand unter Bildung von kleinen Fisteln auf.

Am 22. August wird nach dem von Neuem gescheiterten Versuch, die Extension zu entfernen, ein Gypsverband in Narkose angelegt, in welchem sich Patientin sehr wohl befindet. Es war noch immer nicht möglich, Eiterung im Hüftgelenk nachzuweisen.

Erst am 21. October 1884 erkennt man nach Abnahme des Gypsverbandes eine deutliche Fluctuation über dem Hüftgelenk. Mitte November nimmt man folgenden Befund auf.

Knie und Fuss etwas geschwollen und empfindlich. Linker Oberschenkel an seiner Aussenseite von der Spina ant. sup. bis zum mittleren Drittel nicht unbeträchtlich geschwollen. Linke Inguinalgegend etwas vorgewölbt, ebenso die Partie des Ligam. Pouparti. An der Aussenseite deutliche Fluctuation. Druck vom Trochanter aus, von der Ferse und direct auf das Gelenk — ebenso Rotationsversuche — sehr empfindlich. Auf der Innenseite ist der Oberschenkel auch angeschwollen. Die linke Spina liegt bei Rückenlage 4 Cm. tiefer als die rechte. Das linke Bein ist ein wenig abducirt, etwas nach auswärts rotirt und etwas flectirt.

	rechts	links	Differenz
Spina ant. sup. — Patella	46,0	44,0	2,0

In der letzten Zeit häufige abendliche Temperatursteigerungen bis 38,5° bei wenig beschleunigtem Puls (96). Klagen über heftige Schmerzen im Gelenk.

Operation. Den Tag darauf, 17. Novbr. 1884, wurde die Resectio coxae subtrochanterica nach Langenbeck bei vorheriger Eröffnung des mit dickem, gelbem Eiter gefüllten Abscesses unterhalb des Troch. major gemacht. Zur besseren Blosslegung des Trochanters wird dem Längsschnitt ein zweiter, horizontal nach hinten verlaufender Schnitt angefügt. Darauf wird das sehr fest anhaftende Periost blossgelegt, der Kopf luxirt und mit Stichsäge abgetragen. Die Pfanne erweist sich nur

des Knorpels beraubt und sehr oberflächlich cariös. — Im Gelenk, welches mit Schere und scharfem Löffel gereinigt wird, ist die Fungusentwicklung sehr gering. — Es wird dann noch ein kleiner Abscess hinter dem Trochanter eröffnet und ausgeschabt. Nach Herstellung einer Communication zwischen der Gelenkhöhle und dem ersten Abscess wird ein Knochendrain dazwischengeschoben. Während der Operation Irrigation mit lauem Carbolwasser, am Schluss mit 1/2 pro mille Sublimat, 2 Knochendrains. Fortlaufende Catgutnaht. Jodoformverband. Die Blutung war im Ganzen beträchtlich (12 Ligaturen).

Bei der Betrachtung des herausgenommenen Kopfes erweist er sich des Knorpels beraubt, um die Hälfte seines Volums cariös zerstört. Der Trochanter ist noch ziemlich gut erhalten, nur ist die Corticalis sehr dünn. Das Mark ist gross.

Patientin, der ein Streckverband mit 5 Pfund angelegt wird, ist nach der Operation sehr collabirt. Als Ursache des Collapses muss Jodoformintoxication angesehen werden, da am nächsten und den folgenden Tagen ziemliche Mengen Jod im Urin nachgewiesen werden.

15 Tage post operat. der erste Verbandwechsel. Die Wunde ist bis auf 3 Drainstellen, die gut granuliren, geheilt. Die Extension steigt auf 12 Pfund.

Am 7. Januar 1885, also 7 1/2 Wochen post operat., ist die Wunde vollständig geheilt. Der Streckverband wird abgenommen. Absolut keine Schmerzhaftigkeit.

	rechts	links	Differenz
Spina ant. sup. — Mall. ext.	84,0	80,0	4,0

Inzwischen sind mehrere kleine Abscesse an der rechten Hand incidirt worden.

Am 25. März 1885 ist Patientin mit folgendem Befund entlassen worden. Die Hüftgelenksresectionsnarbe ist am oberen Ende etwas verdickt, sonst aber vollständig linear. Incisionsnarbe vom vorderen Abscess ist breit, aber fest. Die Trochantergegend kaum vorgewölbt, dagegen die Inguinalfalte wohl etwas. Bei Rückenlage kann das Bein im Kniegelenk etwas flectirt werden. Das resecirte Gelenk ist in leichtem Grade ein Schlottergelenk, indem das Bein fast bis zur Verticalen erhoben werden kann, ohne dass das Becken mitgeht und weil auch Ab- und Adduction bis zu einem gewissem Grade ohne Mitgang des Beckens möglich ist.

	rechts	links	Differenz
Spina ant. sup. — Mall. ext.	89,0	82,0	7,0

Patientin kann mit einer Maschine sehr gut gehen, auch mit Krücken. Sie kann auch auf dem linken Bein allein stehen.

Ebenso vollkommen, wenn nicht noch vollkommener ist die Gebrauchsfähigkeit der resecirten Carpal- und Metacarpalgelenke der rechten Hand, die während dieser Zeit fleissig massirt und geübt wurde. Patientin kann mit dieser Hand schreiben, stricken, häkeln, Knöpfe auf- und zumachen.

Das Aussehen des Mädchens ist ein sehr gutes.

Die weiteren Schicksale der Kranken. Nun wären wir am Ende unserer ersten Krankengeschichte angelangt! Bis Patientin 3 Jahre

später den Krankensaal wieder betritt, wollen wir ihr in ihre Heimath folgen, um an Ort und Stelle uns zu überzeugen, was ihr, einem geschäftigen Landmädchen, die hergestellten Gliedmaassen auch zu leisten vermochten. Es ist mir in der That gelungen, über ihren Zustand während dieser Zeit ganz zuverlässige Mittheilungen aus ihrem Orte zu bekommen und aus diesen geht es hervor, dass die Operirte auch wirklich vollständig, wie eine Gesunde, über ihre noch bis vor Kurzem gebrauchsunfähigen Glieder disponiren konnte. Indem sie ganz allein die Wirthschaft ihres verwittweten Vaters übernommen hat, vermochte sie nicht nur die groben landwirthschaftlichen Arbeiten, wie Mähen, Frucht- und Futterschneiden u. A., sondern auch die feineren Haushaltungsverrichtungen, wie Kochen, Nähen, Spinnen, Waschen u. s. w. mit gleicher Ausdauer und gleicher Geschicklichkeit zu vollführen. Und — last not least — es wurde mir von Seiten ihrer Verwandten versichert, dass sie mit Leichtigkeit weite Entfernungen sogar ohne Stock zurücklegen konnte, ohne durch etwas Anderes, als durch die Verkürzung ihres linken Beines, und daher durch hinkenden Gang die durchgemachte schwere Krankheit und Operation zu verrathen.

Kann man sich denn einen besseren Erfolg denken? Wahrhaftig nicht!

Nun waren also die tuberculösen Herde im Hüft- und im Handgelenk zur vollständigen Ausheilung gebracht, die Tuberculose wollte aber eben nicht heilen. Anfang 1888 zeigten sich neue Drüsenschwellungen und Eiterungen in der Schlüsselbeingegend und rasch schritt die erwachte Krankheit vorwärts. Im April kam Oedem der Beine dazu und am 16. Juli 1888 wurde Patientin in desolatestem Zustande ins akademische Krankenhaus wieder gebracht.

Zweite Aufnahme ins Krankenhaus. Colossaler Hydrops universalis mit Blasenbildung. Am Rücken der rechten Hand zwei mit fetten Borken bedeckte eingezogene Narben, an der Aussenseite des Oberschenkels eine feste Narbe. Auf der rechten Lunge ausgebreitete Dämpfung. — Urin enthält über 1 Proc. Albumen, hyaline Cylinder, Fettkörnchen, spärliche Zellen. 2 Tage später erfolgte der Tod.

Nach der Obduction lautete die anatomische Diagnose des Herrn Geh. Rath Prof. Dr. Arnold folgendermaassen:

„Käsige Degeneration der Lymphdrüsen des Halses; abgelaufene tuberculöse Caries der Handwurzel rechts, des Hüftgelenks links; geheilte Resection des Femurkopfes links; käsige Herde und Cavernen in den Lungen; chronische parenchymatöse Nephritis; amyloide Degeneration von Leber, Milz, Nieren und Darm; eiterige Pleuritis links und Peritonitis; allgemeiner Hydrops."

Maasse. Am Cadaver nahm ich nun folgende Maasse auf:

	rechts	links	Diff.
Sp. ant. sup. — Mall. int.	84,0	76,5	7,5
Sp. ant. sup. — Mall. ext.	87	82,0	7,0

Es stimmte also die Verkürzung mit der bei der Entlassung im Jahr 1888 notirten ziemlich überein.

Aeussere Besichtigung. An der vorderen äusseren Seite des linken Oberschenkels, ca. 10 Cm. unterhalb des Darmbeinkammes, fand sich eine scheinbar nur auf Weichtheile beschränkte gewulstete ca. 4,5 Cm. lange Narbe vor — unzweifelhaft von dem vor der Resection entleerten grossen Abscess. Hinter dem Knochenvorsprung, der sich wie Trochanter maj. anfühlte, der aber in der That nur der neugebildete Trochanter (Neotrochanter major) sein konnte, da die Resection unter dem Trochanter vorgenommen worden war, — in der Verlängerung der Seitenlinie des Stammes fand sich ca. 9 Cm. unter der Crista ilei eine zweite 12 Cm. bajonnettartig verzogene callöse Resectionsnarbe, deren oberes und unteres Stück tief eingezogen sind.

Herstellung des Präparates. Ich ging nun nach der Herauslösung des ganzen Beckentheiles in toto und nach seiner Spaltung in die beiden Hälften an die Darstellung der dem Hüftgelenk angrenzenden Musculatur, und zwar auf jeder Beckenhälfte, auf der gesunden wie auf der kranken gesondert, um die stattgefundenen Veränderungen der kranken Seite sofort mit den normalen Verhältnissen der gesunden vergleichen zu können.

Die Präparation der linken Hälfte ging wegen zahlreichen Verwachsungen nur schwer und unvollkommen von Statten. Schon die Fascia lata zeigte sich derb, verdickt und mit vielen Bindegewebsschwarten verfilzt.

Lymphdrüsen. Die Crural-, sowie Inguinaldrüsen waren etwas vergrössert und z. Th. melanotisch und fibrös entartet.

Beschaffenheit der Narben. Die beiden Narben sind auf dem Knochen gut verschieblich. Während die Abscessnarbe ihre tiefen Ausläufer zwischen die Mm. tensor fasc. latae und sartorius sendet, breiten sich die 3 Hauptstränge der Resectionsnarbe zwischen den Mm. tensor und glut. max. aus: einer von ihnen adhärirt dem Neotrochanter maj., der andere verliert sich im M. glut. med. und der 3. zieht nach abwärts. Der Tensor selbst ist dick, unten schwielig entartet.

Musculatur als Ganzes. Betrachtet man nun die präparirte Musculatur als Ganzes und vergleicht man die beiden Seiten mit einander, indem man die Präparate der beiden Beckenhälften so aneinander-

legt, dass sie dem Beschauer ihre dorsale und untere Fläche zukehren (s. Taf. I. II, Fig. 1), so erkennt man sofort den Unterschied in der Gruppirung der Muskeln der kranken und der gesunden Seite. Die letzteren sind auf der linken Seite sämmtlich bedeutend verkürzt und zusammengedrängt. Sie convergiren alle gegen einen Vorsprung des Oberschenkels, in dem man ein Analogon des grossen Trochanter vermuthen kann, wodurch eine exquisit strahlige Anordnung der Musculatur zu Stande kommt.[1]) Sie suchen sich, so zu sagen, auf dem beengten schmalen Terrain, welches ihnen übrig geblieben ist, zu behaupten, nachdem ihnen ihr ursprünglicher freier Boden entzogen ist. Dass sie aber dabei einen grossen Theil ihrer früheren Individualität und Differenzirung einbüssen müssen, ist leicht verständlich.

Mm. glutaei. Am wenigsten sind noch die Glutaei dislocirt. — Der Maximus (*gmx*) setzt sich mit breiter Sehne an den lateralen Höcker des Femur an. Dadurch bekundet dieser seine vollständige Analogie mit dem weggetragenen Trochanter major; er darf also mit Recht Neotrochanter major geheissen werden. — Indem sich nun aber mit der Endsehne der Gl. maximus auch die des Medius und des Minimus zu einer Endsehne verbinden, wird ihre Verbindung mit dem Neotrochanter in Gestalt eines dicken, breiten und platten Stranges hergestellt (vgl. Taf. I. II, Fig. 2). Zwischen diesem letzteren und dem Neotrochanter befindet sich ein grosser Schleimbeutel.

Die Mm. glut. med. und minim. (Taf. I. II, Fig. 1 *gmd* und *gmn*) sind fast auf ihrer ganzen Berührungsfläche mit einander verwachsen und bieten auf dem Querschnitt das Bild einer ziemlich hochgradigen bindegewebigen, z. Th. fettigen Entartung. Abgesehen von der Verschmelzung ihrer Sehnen mit der des Maximus, gehen sie an der Uebergangsstelle ihres gemeinsamen Bauches in die Endsehne zum grossen Theil auch in die Bildung der vorderen medialen und der oberen Partie der neuen Gelenkkapsel ein.

M. ileopsoas und Neotrochanter minor. Der M. ileopsoas, der im Wesentlichen normales Verhalten bietet, setzt sich vermittelst einer etwas schlaffen Endsehne unterhalb des medialen Höckers am Femur fest. Dieser Vorsprung, der dem kleinen Trochanter entspricht und sich von dem letzteren durch seine Form und Grösse nunmehr unterscheidet, ist unzweifelhaft aus dem Trochanter minor genetisch hervorgegangen, nur bietet er insofern ein von diesem abweichendes Verhalten, als er hier in die Gelenkhöhle selbst zu liegen kommt

1) Schon Chaussier (s. S. 260) hat auf dieses Verhalten der Musculatur hingewiesen.

und, wie weiter gezeigt werden wird, die Function des fehlenden Schenkelkopfes zu übernehmen sucht. Er kann mit gleichem Recht Neotrochanter minor, wie auch Schenkelkopf heissen. Dadurch, dass er in das Innere der Gelenkhöhle hineinbezogen wird, gewinnt auch die Sehne des M. ileopsoas intime Beziehungen zu der neuen Gelenkkapsel, deren untere und mediale Wand sie wesentlich zu bilden hilft.

Kleine Rollmuskeln. Viel ausgedehntere Verwachsungen mit der neuen Kapsel treffen wir aber bei den kleinen Rollmuskeln an, welche übrigens auch normal die innigsten Beziehungen zu der hinteren Circumferenz der Kapsel besitzen sollen. In der Nähe des Hüftgelenks wird die Trennung der z. Th. entarteten Mm. pyriformis (Fig. 1 *p*), obturator int. (*oi*) und gemelli (*gll*) zu einem Ding der Unmöglichkeit. Indem ihre gemeinsame kurze Sehne sich plötzlich verbreitert, verwebt sie sich aufs Innigste mit der sehr starken oberen und hinteren Wand der Kapsel.

M. obturator ext. Eine auffallend mächtige Verstärkung der Kapsel liefert aber der M. obturator externus. Da, wo die mediale hintere Kapselwand auf den inneren Rand der Gelenkpfanne hinübergeht, geht seine Endsehne vollständig in der Kapsel auf, unter Bildung von zwei strangförmigen, den Neotrochanter minor zwischen sich fassenden Verstärkungsbändern (vgl. Taf. I. II, Fig. 2).

Das hintere Verstärkungsband der Gelenkkapsel. Diese beiden nach ab- und lateralwärts divergirenden Bänder schliessen zwischen sich, über dem Neotrochanter min., eine verdünnte, dellenförmige Partie der hinteren Wand ein, den schwächsten Theil der ganzen Kapsel. Auf der Figur 2 ist dieser Theil herausgeschnitten, um einen Blick in das Innere der Articulation zu gestatten. Auch über diesen Bändern ist die Kapsel viel schwächer gebaut, als vorn und oben. An der Uebergangsstelle in die Beinhaut des Femur hat einer der beiden Schenkel dieses Verstärkungsapparates ein spitzes, längliches Knochenplättchen in sich eingeschlossen.

Mm. rectus et quadratus femoris. Von den übrigen Muskeln schliesslich verdient noch der Rectus femoris erwähnt zu werden, der die ihm normaliter zukommende Beziehung zur vorderen Wand der Gelenkkapsel auf ein grösseres Terrain ausgedehnt hat, sowie auch der Quadratus femoris, dessen quadratische Gestalt in eine rhomboide sich verwandelt hat (Taf. I. II, Fig. 1 *qf*).

Narbige Schrumpfungen. Wie zu erwarten war, sind die abgelaufenen eiterigen Processe durch vielfache Schrumpfungen, Verwachsungen, narbige Degeneration des Muskel- und Bindegewebes u. s. w. angedeutet. Eine Continuität der Abscessnarbe mit der Gelenkkapsel

lässt sich nicht nachweisen, ebensowenig lässt sich die Resectionsnarbe ins Gelenk verfolgen, ein Umstand, der mit Bestimmtheit auf die schon vor Langem erfolgte Ausheilung des Gelenks schliessen lässt.

Die Gelenkkapsel und ihre Beziehung zu den Muskeln. Recapituliren wir nun alles über die neue Kapsel Gesagte, so müssen wir in ihr ein Gebilde erkennen, das sich wesentlich aus den sämmtlichen Endsehnen der paraarticulären Muskeln sammt ihren Verstärkungen aufbaut.

Je nach der Mächtigkeit einzelner Muskeln, sowie je nach dem Grade ihrer Entartung treffen wir auch verschieden mächtige Partien in der Kapsel an. Während sie oben und vorn, — da wo sie die stark fibrös degenirten Mm. glutaei in sich aufnimmt, eben am stärksten gebaut ist, verdünnt sie sich, der Minderwerthigkeit der kleinen Rollmuskeln entsprechend, nach hinten beträchtlich. Nur da, wo der M. obt. ext. in sie eingeht, erhält sie von ihm eine mächtige Stütze.

Analogie mit normalen Verhältnissen. Darin liegt aber eine unverkennbare Analogie mit den normalen Verhältnissen, wo die Kapsel ja auch ihre Verstärkungen aus der Musculatur bezieht — mit dem Unterschied freilich, dass wir hier, den innigeren Beziehungen zur Musculatur gemäss, auch einen entsprechend kräftigeren Zug für die Kapsel annehmen müssen, der die Aufgabe hat, der Schwere des Beines entgegenzuwirken und die bei der Resection geschaffene Diastase der Gelenkenden zum Zwecke besserer Leistungsfähigkeit auf das Minimum zu reduciren.

Ob Pseudarthrose oder Nearthrose? Demnach haben wir uns vorzustellen, dass im Leben die Kapsel, um die Contiguität der sich gegenseitig adaptirenden Gelenkenden zu wahren, beim Gebrauch des Gliedes durch den Muskelzug stark angespannt wurde, dass mit anderen Worten eine Gelenkverbindung, die in den Augen des Anatomen nur den Werth einer Pseudarthrose hat, sich während des Lebens functionell sehr gut als Nearthrose bewähren konnte, was auch in der That durch die Beobachtung der Kranken nach der Resection bewiesen wird.

Wiederum hat der bei der Entlassung der Kranken aus der Klinik aufgenommene Befund, nach welchem das neue Gelenk „im leichten Grade ein Schlottergelenk" sein sollte, für uns nichts Befremdendes, denn erstens hatten sich die Gelenkenden im Laufe der kurzen Reconvalescenzzeit von kaum 4½ Monaten nicht genügend adaptiren können, und zweitens war die Uebung des Gliedes eine noch sehr unvollkommene. Erst später, als die Muskeln wieder so weit erstarkt

waren, dass sie durch ihren Zug, trotz ihrer theilweisen Degeneration, die nach der Operation zurückgebliebene Diastase mit Erfolg ausgleichen konnten, trat unsere Pseudarthrose in die Rechte eines neugebildeten Gelenks ein.

Die Articulation hat Charaktere eines Gelenks. Dass sie auch in der That ein neugebildetes Gelenk mit den meisten zu diesem Begriff gehörenden Charakteren ist, geht nicht nur aus dem Verhalten der Kapsel, sondern auch der in dieser verborgenen Theile deutlich genug hervor und die Beschreibung dieser Theile wollen wir jetzt folgen lassen.

Erklärung der Fig. 2. Schneiden wir in die hintere Circumferenz der Gelenkkapsel — da, wo sie am schwächsten gebaut ist — 2 Fenster hinein: eines lateral vom äusseren Schenkel des vom Obturator externus kommenden Verstärkungsbandes, das andere zwischen den beiden Schenkeln desselben, wie es die Fig. 2 veranschaulicht, so können wir die sämmtlichen Verhältnisse im Innern der Gelenkhöhle überschauen. Zum besseren Verständniss der Abbildung bemerken wir, dass der Becken- und der Schenkeltheil des Präparates mit Absicht so weit auseinandergezogen sind und dass der erstere deshalb um seine transversale Axe gedreht ist, damit man die Gelenkregion in ihrer Totalität überblicken kann, was nicht gut möglich wäre, wenn wir das Becken in seiner natürlichen Stellung zum Oberschenkel belassen würden. Dadurch aber, dass das Becken so stark gedreht und vom Femur abgehoben ist, kommt das Tuber ischii nach oben zu liegen, und der Zuschauer bekommt, trotzdem er die Articulation von hinten betrachtet, die vordere Fläche der Symphyse, welche letztere gewissermaassen auf den Kopf gestellt ist, in starker Verkürzung zu sehen.

Diese Stellung des Präparates ermöglicht, dass die schon bestehende Diastase der Gelenkenden durch die starke Kapselspannung ad maximum gesteigert wird und daher alle Einzelnheiten der Articulation auf den ersten Blick erkannt werden können.

Synovia. Bei der Eröffnung der Gelenkhöhle ergiesst sich ein ziemliches Quantum von schleimiger, synoviaähnlicher Flüssigkeit.

Synovialmembran. Die innere Auskleidung der Höhle präsentirt sich als eine homogene, feuchte, glänzende, an einzelnen Stellen etwas hyperämische Membran, die von der Kapsel continuirlich auf die bei der Articulation betheiligten Skelettheile übergeht, ohne irgendwo einen Defect oder eine Läsion aufzuweisen. Ihr Aussehen ist das einer congestionirten Synovialmembran. Während sie im Bereiche der hinteren Wand weder Unebenheiten, noch Duplicaturen zu er-

kennen giebt, sondern nur eine ganz glatte, flächenhafte Abgrenzung des Gelenkraumes bildet, legt sie sich an der vorderen Circumferenz, wie aus der Fig. 2 ersichtlich, in zahlreiche Falten, Wulstungen, ligamentöse Duplicaturen und Stränge, die vom lateralen Rande des Acetabulum zum Boden der Höhle sich hinüberspannen. Zu diesen accessorischen Bildungen werden wir noch zurückkehren, nachdem wir die knöchernen Theile berücksichtigt haben.

Gelenkkopf und Neotrochanter major. Einen wahren Gelenkkopf, wie wir ihn im normalen Gelenk kennen, vermissen wir hier eigentlich. So weit, wie in dem oben ausführlich mitgetheilten Israel'schen Falle (S. 268 ff.), hat es hier die Regenerationsthätigkeit des Knochens wohl nicht gebracht. Immerhin haben wir ein wohl charakterisirtes Rudiment eines Kopfes, in Gestalt eines von dem Femurschafte medialwärts entspringenden wohlgerundeten Knochenfortsatzes, dessen Natur wir schon oben, gelegentlich der Musculatur, festgestellt haben. Es ist der Neotrochanter minor, d. h. der durch Knochenneubildung stark gewucherte kleine Trochanter, der an Stelle des verloren gegangenen Kopfes in das Gelenk aufgenommen wird und sich jetzt anschickt, dem neuen Gelenk als hauptsächlichste und vornehmlichste Stütze zu dienen. Dass ihm aber dies nur theilweise gelungen ist, beweist nicht nur seine das Niveau des Neotrochanter major kaum überragende flache Kuppe, sondern auch das Verhalten eben dieses letzteren zu der Articulation. Der mächtig entwickelte Neotrochanter major kehrt namentlich seine mediale, von der serösen Haut überkleidete, nach innen und unten schräg abfallende Fläche dem Gelenkinnern zu, mit anderen Worten, er betheiligt sich, wenn auch im untergeordneten Maasse, auch an der Articulation. Im Israel'schen Fall war er sogar merkwürdigerweise der alleinige Träger derselben, trotzdem ein ideal geformter Schenkelkopf da war. In unserem Falle dagegen scheint sich die schon von früheren Autoren gemachte, besonders nachdrücklich aber von Hueter (S. 265) hervorgehobene Beobachtung zu bestätigen, dass bei derartigen Articulationen die Hauptrolle dem kleinen Trochanter zufällt, welcher in einem Fall mehr, im anderen weniger, doch stets das Bestreben zeigt, den Schenkelkopf zu ersetzen. So war es im grundlegenden Experiment von B. Heine, so war es auch in den meisten oben erörterten Fällen.

Gelenkflächen, Knorpel. Nun kommen die Gelenkflächen! Nachdem, von Chaussier's Mittheilung abgesehen, die Fälle von Sayre und Israel eine ausgiebige Neubildung von Knorpelgewebe, welches in Form von mächtigen Knorpelplatten die freien Gelenk-

flächen überzieht, unzweifelhaft bewiesen haben, nachdem auch anderweitige Beobachtungen [1]) an anderen, grösseren Gelenken diese Thatsache statuirt haben, dürfte man auch für unser Hüftgelenk, welches in mancher Beziehung so vollkommen regenerirt ist, die Bildung von knorpeligen Flächen als ein sehr wahrscheinliches Postulat annehmen.

Um dieser Frage in unserem Falle histologisch näher zu treten, entnahm ich der hinteren Peripherie des Schenkelkopfes mittelst zweier parallel zu einander und senkrecht auf die Gelenkfläche geführter sagittaler Sägeschnitte ein Segment in Gestalt einer ca. 3 Mm. dicken trapezoiden Platte, deren glatte obere Fläche der Gelenkfacette, deren äussere fibröse Fläche dem Ansatz der Kapsel entsprach. Dieses Plättchen zerlegte ich nach vorheriger Entkalkung in eine Reihe von Schnitten (Fig. 3 [Taf. I. II] ist eine schematische Darstellung eines solchen Schnittes). Es hat sich ergeben, dass die kleineren Markräume (*d*), die reichliche Anastomosen bilden, sehr weit peripher reichen, so dass nur eine dünne Schale von höchstens 3—4 Mm. Breite sie von der Gelenkhöhle trennt. An der Grenze gegen diese weist die spongiöse, typisch lamellär gebaute Substanz des Knochens (*e*) einen auffallenden Reichthum an stark verzweigten Gefässen (*c*) auf, die auch weiter peripher vordringen. Die der spongiösen Substanz schalenförmig aufliegende periphere Zone lässt 2 getrennte Schichten — eine innere und eine äussere — erkennen. Während die erste, an den Knochen grenzende Schicht (*b*) Knorpelgewebe einschliesst, zeigt die äussere Lage ein fibröses Gefüge mit reichlich eingestreuten spindelförmigen Elementen, man möchte sagen ein junges, saftiges Bindegewebe von fibrillärem Charakter (*a*). Die Knorpelplatte, die an verschiedenen Stellen verschieden mächtig ist, trägt überwiegend den Charakter des hyalinen Knorpels, wie es die Fig. 4 (Taf. I. II) veranschaulicht. An manchen Stellen reihen sich die mit deutlichen Kapseln versehenen grossblasigen Zellen colonnenartig aneinander, wie es bei einem in lebhafter Zellproliferation begriffenen oder sich zur Ossification anschickenden jungen Knorpel vorzukommen pflegt. Auch erkennt man an den Zellen nebenan kleine Fetttröpfchen (Taf. I. II, Fig. 4); wieder ein Zeichen, dass der Knorpel jüngeren Datums ist. Gegen die äussere fibröse Lage hin zerfasert sich die Intercellularsubstanz allmählich, so dass man hier von Faserknorpel sprechen könnte.

Ich glaube, dass man nicht fehlgehen wird, wenn man annimmt,

1) Czerny, Regeneration des Ellenbogengelenks. v. Langenbeck's Archiv. Bd. XIII. — Lücke, Beiträge zur Lehre von den Resectionen. Archiv für klin. Chir. Bd. III. S. 378. — Doutrelepont, Ebenda. Bd. IX. S. 911 u. A.

dass das Knorpelgewebe die Tendenz zeigt, sich auf die freie Oberfläche hinaus zu begeben, und dass es im Laufe der Zeit als vollkommeneres Gewebe das minder leistungsfähige Bindegewebe von der Oberfläche vollständig verdrängt haben würde. Es ist übrigens nicht ausgeschlossen, dass an anderen Stellen, die nicht zur Untersuchung gelangt sind, solche Knorpelinseln auf der Oberfläche in der That schon bestehen.[1])

Ligamentöse Duplicaturen der Kapsel und ihre Entstehung. Was die sehr mannigfaltigen ligamentösen Bildungen an der Innenwand des vorderen Theiles der Gelenkkapsel (s. Taf. I. II, Fig. 2) anbelangt, so habe ich mir die Ansicht gebildet, dass sie nichts Anderes sein können, als ein Rest der ursprünglichen, ausschliesslich bindegewebigen Verbindung der Gelenkenden untereinander. Wir haben ja fast in allen oben citirten Fällen mit solchen Strängen, Duplicaturen und Septen zu thun gehabt, die je nach dem Alter des Gelenks oder dem Grade seiner Regenerationsfähigkeit verschieden mächtig sich darstellten, und können wir uns aus diesen verschiedenen Phasen die Vorstellung bilden, dass diese anfänglich den ganzen Raum des Gelenks ausfüllenden „plastischen" Bindegewebsstränge in den vorgerückten Stadien im Centrum der Gelenkflächen allmählich dem Schwund und der Usur verfallen — so ungefähr, wie die Bindegewebsbündel bei der Bildung eines Schleimbeutels langsam usurirt werden — und schliesslich nur die wandständigen Duplicaturen hinterlassen. Wir müssen Israel darin beipflichten, dass auch solche Bildungen mit der Zeit am wahrscheinlichsten dem Schwund anheimfallen werden und somit nichts mehr an die primitiven Verhältnisse erinnern wird. Denn diese Ligamente müssen ihre Rolle als Stützapparat des anfangs noch schwachen Gelenks im Laufe der Zeit ja doch ausspielen und einer leistungsfähigeren typischen Verbindung den Platz räumen.

Acetabulum. Das Acetabulum, zu dessen lateralem und vorderem Rande diese Stränge sich — vom Trochanter major hauptsächlich her — hinziehen, erscheint bei näherer Betrachtung stark abgeflacht und mit dickem fettig-bindegewebigen Polster ausgefüllt. Hier lässt sich mit blossem Auge kein Knorpel entdecken.

---

1) Und doch hält Ollier an der Ansicht fest, dass es nie zur wahren Knorpelbildung kommt. Traité expér. et clin. sur la régénération des os. T. I. p. 326.

Erklärung der Abbildungen.

(Tafel I. II.)

Fig. 1. Ansicht der Musculatur der kranken (linken) und der gesunden (rechten) Seite von hinten und unten: *Oi* = Os ilei; *f* = Femur; *gmx* = Glutaeus max.; *gmd* = Glut. med.; *gmn* = Glut. minim.; *p* = Pyriformis; *gll* = Gemelli; *oi* = Obturator int.; *qf* = Quadratus femor.

Fig. 2. Ansicht des an zwei Stellen eröffneten Gelenks von hinten, bei nach oben und vorn umgelegtem Becken.

Fig. 3. Schnitt durch den hinteren Theil der Articulationsfläche des Femur. Schematisch: *a* = fibröse Lage; *b* = knorpelige Zone; *c* = periphere Gefässe; *d* = periphere Markräume; *d* = Knochenlamellen der Spongiosa.

Fig. 4. Knorpel (hyaliner) aus der Knorpelzone bei starker Vergrösserung. Die Zellen zeigen Kapseln und nebenan kleine Fetttröpfchen.

IX.

Die Facialislähmung bei dem Tetanus hydrophobicus des Menschen.

Von

Dr. med. Paul Klemm,
früher Assistenzarzt der chirurg. Universitätsklinik zu Dorpat.

Seitdem durch die Arbeiten Nicolaier's, Rosenbach's und Kitasato's die infectiöse Natur des Tetanus festgestellt worden ist, und Brieger den Nachweis erbracht hat, dass durch den Lebensprocess der Tetanusmikroben bestimmte chemische Körper gebildet werden, deren Wirkung derjenigen gewisser physiologisch präformirter Substanzen entspricht, hat diese Krankheit neuerdings ein erhöhtes Interesse gewonnen.

Damit hat sich die Aufmerksamkeit der Autoren auch wieder einer Abart des Tetanus: dem seit den Mittheilungen Rose's aus dem Jahre 1870 als Tetanus hydrophobicus oder Kopftetanus beschriebenen Krankheitsbilde zugewendet.

Das Hauptinteresse im Symptomencomplex des letzteren beansprucht die Lähmung des Facialis, die ganz und gar nicht in den Rahmen der Symptomatologie des Starrkrampfes hineinpasst. Die mannigfachsten Theorien sind seit den Publicationen Rose's aufgestellt worden, um eine plausible Erklärung dieses Phänomens zu geben, ohne dass einer der Erklärungsversuche mehr als hypothetischen Werth beanspruchen könnte.

In neuester Zeit hat Brunner[1]) in Zürich die Frage nach der Aetiologie der Facialislähmung bei dem Tetanus hydrophobicus experimentell zu lösen versucht. Er inficirte Meerschweinchen im Bereiche des Gesichts mit Reinculturen der Tetanusmikroben und konnte gemäss den Angaben Rosenbach's eine Ausbreitung des Starrkrampfs vom Ort der Infection aus beobachten.

Brunner fasst seine Resultate folgendermaassen zusammen: „Ist die Eingangspforte der Bacillen auf einer Gesichtshälfte gelegen,

1) Kopftetanus beim Thier und Facialislähmung beim Tetan. hydrophobicus des Menschen. Deutsche Zeitschrift f. Chirurgie. 1890. Bd. XXX.

so entwickelt sich nach 12—24 Stunden auf Seiten der Impfung eine Contractur im ganzen Muskelgebiete des N. facialis derselben Seite, gekennzeichnet vor Allem durch die infolge der tonischen Contraction des M. orbicul. palpeb. verengte Lidspalte und gehemmten Lidreflex, gekennzeichnet im Ferneren durch das Verzogensein der Schnauze nach der geimpften Seite hin und durch die hierdurch bedingte Asymmetrie des Gesichts. Dazu gesellt sich bei subcutaner Impfung gleichzeitig oder wenige Stunden später Trismus, und zwar, wie dies deutlich bei einem Kaninchen nachgewiesen werden konnte, zuerst auf Seiten der Impfung..... Auch auf der nicht geimpften Seite gelangt der Krampf im Facialisbezirk allmählich zum Ausdruck. Auch hier wird im Verlauf der Infection die Lidspalte kleiner, es erreicht aber die Contractur nicht den hohen Grad, wie auf der anderen Seite. Die Asymmetrie des Gesichts wird durch dieselbe nicht ausgeglichen.

Von einer Parese des N. facialis kann nicht die Rede sein."

Brunner führt das Bestehen einer Facialisparalyse somit auf einen Fehler in der Beobachtung zurück. Nicht Lähmung, sondern das Gegentheil derselben, Krampf, sei vorhanden, der durch asymmetrische Verziehung des Gesichts eine Lähmung desselben vorspiegele. Er durchschnitt bei inficirten Thieren den N. facialis, und erst darauf entstanden die für die Lähmung dieses Nerven charakteristischen Symptome.

A priori musste es ja sehr willkommen sein, das bisher fremde und unerklärte, mit den sonstigen Erscheinungen des Starrkrampfs nur schwer vereinbare Symptom der isolirten Lähmung eines Nerven auf diese Weise ausscheiden und den gesammten Symptomencomplex des Tetanus hydrophobicus einheitlich erfassen zu können. Trotzdem muss ich dem Erklärungsversuch Brunner's entschieden entgegentreten, nachdem ich die bisherige Casuistik, die nunmehr 38 Fälle umfasst, auf die Angaben der Autoren über die Erscheinungen der Facialisparalyse nochmals eingehend geprüft habe. Genaue klinische Beobachtungen lehren in diesem Falle gewiss nicht weniger, als das Thierexperiment, zumal das Studium der Facialislähmung am Thier, wo sich das Spiel der mimischen Muskeln mit all seinen feinen Nuancen ja nur zu leicht der Beobachtung entziehen kann, zweifellos ausserordentlich schwierig ist.

Geht doch aus den Arbeiten Rosenbach's[1]) hervor, dass sich

1) Zur Aetiologie des Wundstarrkrampfs beim Menschen. Archiv für klin. Chirurgie. Bd. XXXIV.

der experimentell am Thier erzeugte Tetanus vom Tetanus traumaticus des Menschen wesentlich dadurch unterscheidet, dass bei ersterem der Krampf stets die dem Ort der Impfung zunächst gelegenen Muskelgebiete zuerst ergreift und sich von hier aus weiter verbreitet, während dieser Modus beim Menschen, abgesehen vom Tetanus hydrophobicus, der seltenere ist und das Initialsymptom in der Regel Trismus zu sein pflegt.

Zur Prüfung der in Rede stehenden Frage habe ich nur solche Fälle verwerthet, die mir im Original zugänglich waren und in denen eine ausreichend detaillirte Schilderung der Symptome einen Rückschluss auf die afficirte Gesichtsmusculatur gestattete. Die sich in den bisherigen Zusammenstellungen deutscher Autoren nicht findenden Fälle theile ich in extenso mit.

Es sind folgende:

Nr. I. Rose[1]), *Ueber den Starrkrampf.*

Bei der Beschreibung des Gesichts führt Rose aus: Der Mund war in eine spitze Schnauze ausgezogen und nach rechts (zur gesunden Seite hin) verzogen. Beim Lidschluss klaffte das linke Auge.

Nr. II. Kirchhoff[2]), *Ein Fall von Tetanus hydrophobicus.*

Das rechte Auge ist geschlossen, das linke (kranke Gesichtshälfte) steht weit offen. Der rechte Mundwinkel steht höher, als der linke und ist nach rechts verzogen. Bei jeder Exspiration wird die linke Hälfte der Oberlippe vorgeblasen.

Nr. III. Thenée[3]), *Ein Fall von einseitigem Trismus.*

Das linke Auge kann nicht geschlossen werden, das untere Lid zeigt Lähmungsektropium, der Mundwinkel ist nach rechts, zur gesunden Seite hin verzogen.

Nr. IV. v. Wahl[4]), *Ein Fall von Kopftetanus oder sogenanntem Tetanus hydrophobicus.*

Das Gesicht ist nach links, zur gesunden Seite hin verzogen. Die rechte Nasolabialfalte ist verstrichen, der rechte Mundwinkel steht tiefer, als der linke. Das rechte Auge steht weit offen, während das linke krampfhaft geschlossen ist. Der Orbicul. oris ist stark contrahirt. Die Wangenmusculatur, obgleich gelähmt, fühlt sich bretthart an.

Nr. V. Nankiwell[5]), *Acute traumatic tetanus, complicated with facial paralysis. Death.*

Die Linien und Falten des rechten Gesichtsabschnittes sind verstrichen. Das rechte Auge ist weit offen und kann nicht geschlossen werden. Mund und Nase sind nach links verzogen, durch einen milden galvanischen Strom kann die Lähmung rechts ausgeglichen werden.

---

1) Sammelwerk von Pitha-Billroth. 1872.
2) Berliner klin. Wochenschrift 1879. 3) Ebenda. 1880.
4) St. Petersburger med. Wochenschrift 1882. 5) The Lancet 1883.

Nr. VI. Bond[1]), *Case of traumatic tetanus, lasting 45 days, associoted with facial paralysis. Recovery.*

Lähmung des Facialis sowohl im Gebiet des Orbic. oris, als auch oculi führt Bond ausdrücklich an, desgleichen, dass bei den tetanischen Stössen die rechte Gesichtsseite glatt bliebe.

Nr. VII. Bernhardt[2]), *Ein Beitrag zur Lehre vom Kopftetanus.*

Die linke Stirnhälfte ist glatt, die linke Nasolabialfalte verstrichen, das linke Auge steht weit offen. Der linke Mundwinkel steht tiefer, als der rechte. Die rechts gut ausführbaren mimischen Muskelbewegungen kommen links nicht zu Stande.

Nr. VIII. Gueterbock[3]), *Beobachtungen und Untersuchungen über den Wundstarrkrampf.*

Obgleich in diesem Falle eine genaue Schilderung des Zustandes der Gesichtsmusculatur fehlt, möchte ich ihn doch mit anführen, da in demselben eine genaue Untersuchung von Gueterbock im Verein mit Remak angestellt worden ist. Beide Masseteren waren bretthart, das Gesicht zeigte den charakteristischen Ausdruck der an Tetanus Leidenden. Dabei bestand Lähmung des rechten N. facialis und trotz derselben eine eigenthümliche Rigidität der gelähmten Musculatur. Gueterbock constatirt ausdrücklich das Weiterbestehen der Lähmung während der allgemeinen tetanischen Convulsionen.

Nr. IX. Hadlich[4]), *Ein Fall von Kopftetanus.*

Die rechte Gesichtshälfte ist glatt und verstrichen, während die linke Nasolabialfalte deutlich ausgesprochen ist. Die rechte Augenlidspalte ist kleiner als die linke. Der Mundwinkel steht rechts höher, als links. Bei jedem Krampfanfall eine starke Verzerrung des Gesichts nach links (zur gesunden Seite hin). Auch nach völliger Genesung blieb noch für längere Zeit Schiefstellung des Gesichts zurück.

Nr. X. Brunner[5]), *Zwei Fälle von Tetanus hydrophobicus.*

Der rechte Mundwinkel ist stark nach unten verzogen, das rechte Auge steht weit offen, die ganze rechte Gesichtshälfte sieht wie geschwollen, ödematös aus.

Nr. XI. Brunner (l. c.).

Der linke Mundwinkel steht tiefer, als der rechte, die linke Lidspalte ist weiter, als die rechte. Das linke Auge kann nicht ganz geschlossen werden, die linke Augenbraue steht tiefer, als die rechte. Die linke Stirnhälfte kann nicht gerunzelt werden. Die Nasolabialfalte dieser Seite ist völlig verstrichen. Die faradische Erregbarkeit ist links schwächer als rechts.

Nr. XII. Giuffré[6]), *Un caso di tetano traumatico con emiplegia faciale (tetano cefalico — tetano idrofobico di Rose).*

Ein 51 Jahre alter Mann erlitt eine geringfügige Verletzung des Gesichts in der Reg. zygomat. sin., etwas unterhalb des Augenhöhlenrandes.

1) Brit. med. Journal 1883. 2) Zeitschrift f. klin. Medicin. 1883. Bd. VII.
3) Archiv für klin. Chirurgie. 1884.
4) Berliner klin. Wochenschrift 1885. 5) Ebenda. 1886.
6) Lo Sperimentale. 1887.

9 Tage später trat Behinderung beim Oeffnen des Mundes ein, besonders deutlich auf der linken Seite.

7 Tage später begab sich Patient ins Spital, wo folgender Status aufgenommen wurde:

Das Gesicht zeigt Asymmetrie: die ganze linke Hälfte desselben ist glatt und verstrichen; die linke Stirnhälfte glatt, die rechte gerunzelt. Das linke Auge steht weit offen, das rechte ist halb geschlossen.

Die linke Nasolabialfalte ist verstrichen; der linke Mundwinkel steht tiefer als der rechte. Rechterseits sind Bewegungen der mimischen Gesichtsmuskeln möglich, linkerseits nicht. Heftiger Trismus, die Masseteren sind bretthart contrahirt. Starre der Muskeln der unteren Extremitäten und des Nackens. Tetanische Stösse. Die elektrische Erregbarkeit der Facialismusculatur ist erhalten. Dysphagische und dyspnoische Störungen fehlen.

Die Therapie bestand in Darreichung von Bromkalium, Paraldehyd und in warmen Bädern.

Patient wurde nach 2 Monaten geheilt entlassen.

Nr. XIII. Remy et Villar[1]), *Un cas de tétanos à debut céphalique.*

Ein 36jähriger Mann erhielt am 7. Januar einen Messerstich in die Gegend des inneren Abschnittes des Arcus infraorbit. sin., sowie einen Schlag mit einem eisernen Todtschläger auf den Kopf, wobei er die Besinnung verlor. Am Morgen des folgenden Tages wurden die Wunden genäht, sowie ein Verband applicirt.

Nach 13 Tagen liess sich Patient ins Spital aufnehmen, wobei folgender Status erhoben wurde:

An der inneren Partie des linken unteren Augenhöhlenrandes eine circa 4 Cm. lange Wunde mit gequetschten Rändern, die durch Nähte, welche schon theilweise durchgeschnitten haben, zusammengehalten wird. Das linke Augenlid ist stark geschwollen, bedeckt das Auge und kann nicht gehoben werden. Erhebt man es passiv, so präsentirt sich die intacte Cornea, Ekchymosen auf der Conjunctiva.

Am meisten interessirt eine linksseitige Facialislähmung mit einseitiger Contractur des Masseter derselben Seite. Die linke Wange ist abgeflacht, der Mund nach rechts verzogen. Die Commissura lab. sin. steht etwas höher, als auf der anderen Seite. Die Muskeln rechterseits sind schlaff. Die Sensibilität beiderseits erhalten. Die fest aufeinander gepressten Zahnreihen können nur 1 Cm. von einander entfernt werden.

Die Therapie bestand in Darreichung von Chloral. Bei zweckmässiger Behandlung der Wunde schloss sich dieselbe bald. Der sonstige Status zeigte bis gegen Ende Januar keine Veränderung. Um diese Zeit treten Contractionen in der Musculatur des Nackens, des Rumpfes und des Halses auf. Die Muskeln der rechten Gesichtshälfte sind contrahirt, das rechte Auge ist fest geschlossen. Sowie Patient sprechen will, verzieht sich das Gesicht zur Grimasse, wobei links die Facialislähmung fortbesteht.

4. Februar. Behinderung in der Respiration und Deglutition, Contractionen der unteren Extremitäten.

1) Gazette des hôpitaux. 1888.

Bis zum 16. Februar bleibt der Status, abgesehen von kleinen Schwankungen, unverändert. Die Therapie bestand in Darreichung von Chloral.

16. Februar. Krampfhaftes Zittern der unteren Extremitäten.

Vom 17. bis 22. Februar besserte sich unter Morphium und Chloral der Zustand ein wenig.

22. Februar. Allgemeiner Tetanus.

2. März. Patient stirbt in einem tetanischen Anfall.

Die Section ergab keinerlei Anhaltspunkte. Der N. facialis war weder verletzt, noch comprimirt.

Nr. XIV. Charvot, *Observation, lue par Terrillon à la société de la chirurgie, Séance du 10. Oct. 1888.*

W.... erleidet am 25. Mai eine Verletzung des Gesichts durch einen Schlag von einem Pferdehuf. Es resultirt hieraus eine circa 4 Cm. lange Continuitätstrennung der Haut unterhalb des rechten unteren Augenhöhlenrandes.

Am 1. Juni trat rechtsseitige Facialislähmung ein, worauf am 2. Juni Trismus und allgemeine Krämpfe folgten.

3. Juni. Die Krämpfe sind aufs Gesicht beschränkt, das linke Auge ist geschlossen, das rechte halb geöffnet. Im Moment der tetanischen Convulsionen vermehrt sich die Asymmetrie des Gesichts, durch Contraction der linksseitigen Facialismusculatur. Keine Nackenstarre. Der Sternocleidomastoideus, sowie die Muskeln des Zungenbeins nehmen an der Contraction Theil.

4. Juni. Allgemeiner Tetanus. Da die Schmerzhaftigkeit im Bereiche der Wunde zugenommen hat, durchschnitt Charvot den infraorbitalis, ohne aber dadurch Erleichterung zu verschaffen.

5. Juni. Glottiskrämpfe. Exitus.

Nr. XV. Maissurianz[1]), *Ein Fall von Tetanus hydrophobicus.*

Die rechte Gesichtshälfte hängt, die Falten sind hier verstrichen, der rechte Mundwinkel steht tiefer als der linke. Die Stirn ist rechts vollkommen glatt, während sie links gefurcht erscheint. Das rechte Auge bleibt offen, während das linke geschlossen werden kann.

Nr. XVI. P. Klemm[2]), *Ueber den Tetanus hydrophobicus.*

Die ganze linke Gesichtshälfte ist glatt, das Gesicht ist nach rechts verzogen. Die Lidspalte ist verengt, es besteht Thränenträufeln. Die Mundspalte steht rechts tiefer als links. Die Unterlippe ist nach innen gerollt, an die Zahnreihe angepresst, der Nasenflügel steht links tiefer als rechts. Die linke Nasolabialfalte ist verstrichen; das Kinn ist nach links verzogen. Es hebt sich beim Oeffnen des Mundes nur die rechte Seite desselben. Lidschluss links nicht so prompt wie rechts. Links kann Patient die Stirn nicht runzeln, Steifheit der gelähmten Muskeln. — Nach 3 Monaten waren die Contracturen vollständig geschwunden, es bestand nur noch mässige Schiefheit des Gesichts.

Nr. XVII. *Observation par M. Peret*[3]).

Der Zimmermann K., 59 Jahre alt, trat am 2. Nov. ins Spital ein.

1) St. Petersburger med. Wochenschrift 1887.

2) Deutsche Zeitschrift für Chirurgie. Bd. XXIX. 1889.

3) Citirt nach Albert, Etude sur le Tétanos céphalique avec hémiplégie faciale, ou Tétanos de Rose. Thèse de Lyon. 1890.

Vor 10 Tagen hatte Patient mit einem Scheit Holz einen Schlag erhalten. Es resultirte daraus eine Verletzung am unteren Rande der linken Augenhöhle. Die Verletzung war gering, die Blutung aber reichlich. Kein Bewusstseinsverlust, kein Erbrechen.

4 Tage nach der Verletzung bemerkte Patient schmerzhafte Contractionen in der rechten Gesichtshälfte, der Mund war verzogen, die Sprache behindert, das Schlucken erschwert.

Status bei der Aufnahme: Asymmetrie des Gesichts, der rechte Mundwinkel steht höher als der linke. Die ganze linke Seite ist unbeweglich und erscheint mehr nach vorn gerückt, als die rechte Gesichtshälfte; Pfeifen vermehrt die Asymmetrie. Das linke Auge ist offen und kann nicht geschlossen werden. Sensibilität beiderseits erhalten. Beim Versuch, zu schlucken oder zu sprechen, heftige tetanische Convulsionen der rechten Gesichtshälfte, begleitet von Stössen des ganzen Körpers. Opisthotonus. Cyanose.

Die Therapie bestand in Morphiumdosen, Chloroforminhalationen und Darreichung von Bromkalium.

3. November. Starke Erhöhung der Reflexerregbarkeit.

7. November. Exitus letalis.

Nr. XVIII. Lannois[1]), *Sur un cas de Tétanos céphalique avec hémiplégie faciale.*

Nicolas Ort...., 69 Jahre alt, trat am 30. September ins Spital. Seine Frau giebt an, dass er seit 8 Tagen den Mund nicht mehr recht öffnen könne, so dass sie ihm Flüssigkeit in einem Löffel zwischen die fest aufeinandergepressten Zahnreihen schieben müsse. Wann ihr Mann eine Wunde, die bei Besichtigung des Kranken an dessen linkem Augenwinkel bemerkt wird, erhalten hat, weiss die Frau nicht anzugeben.

Am auffälligsten ist eine linksseitige Facialislähmung. Das linke Auge ist halb offen, die linke Gesichtshälfte ist glatt, die Falten derselben sind verstrichen. Beim Versuch zu sprechen, vermehrt sich die Asymmetrie, indem das Gesicht links unbeweglich verharrt, während rechts das Mienenspiel unbeeinträchtigt von Statten geht. Der linke Mundwinkel steht tiefer und lässt den Speichel herausfliessen. Die Nasolabialfalte ist links verstrichen, die Stirn links glatt. Während das linke Auge nicht geschlossen werden kann, ist das rechte geschlossen. Am linken lateralen Augenwinkel eine circa 1,5 Cm. lange Wunde.

Die Sprache ist behindert, Patient kann den Mund nicht öffnen. Die Masseteren sind beiderseits bretthart, kein anderer Muskel erscheint contrahirt. Keine dysphagischen oder dyspnoischen Erscheinungen.

Patient ist herzleidend und hat Oedeme, Ascites. Der Harn enthält reichlich Albumin.

Therapie. Darreichung von Chloral.

2. October. Nackenstarre. Pat. ist sehr heruntergekommen. Exitus.

Die Section ergab einen beträchtlichen Klappenfehler am Herzen. Der Befund am N. facialis und trigeminus fiel völlig negativ aus.

---

1) Revue de Médecine. 1890.

Nr. XIX. Crossouard[1]), *Etude de l'appui de l'origine infectieuse du tétanos en particulier de son origine équine.*

M. B., 33 Jahre alt, wurde an der Unterlippe von einem Pferde gebissen.

Am 3. Tage nach der Verletzung stellte sich Patient im Spital vor und klagte über Steifigkeit im Temporo-Maxillargelenk. Die Mm. pterygoidei et masseter sind contrahirt. Allmählich breitet sich die Erkrankung auch auf das Gesicht aus, der Orbicul. oculi und die Stirn bleiben frei. Der Orbicul. oris ist stark contrahirt, Schluckkrämpfe. Die Nackenmuskeln sind frei. Convulsivische Attacken, besonders beim Versuch zu lachen.

Dieser Zustand dauert 20 Tage. Hierauf gingen die tetanischen Anfälle, sowie die Contractur der Gesichtsmusculatur zurück. — Man konnte jetzt eine Lähmung des M. triangularis menti der rechten Seite constatiren; der linke Mundwinkel war etwas nach aussen verzogen.

Nach 31 Tagen konnte Patient geheilt entlassen werden.

Nr. XX. *Observation par Dumolard*[2]), *Sur quelques formes rares de tétanos.*

9 Tage nach der Verletzung konnte Patient den Mund nicht mehr recht öffnen, und zwar besonders auf der rechten Seite. Der Orbicul. oris erscheint hier stark contrahirt. — 12 Tage nach der Verletzung wurde folgender Status notirt:

„Vu du côté droit etc..... parait féroce et du côté gauche il conserve son air bon enfant." Die ganze rechte Seite ist unbeweglich, steht tiefer. Alle oberflächlichen Muskeln sind contrahirt. Das Auge ist weit offen und die Thränen rollen über die Wange.

Der Mund ist durch die Contractur des rechten Masseter fest geschlossen.

Aus der Zahl der als Tetanus hydrophobicus beschriebenen 38 Fälle habe ich obige 20 Krankheitsgeschichten ausgewählt[3]); die übrigen 18 erschienen mir für die Entscheidung der Frage, ob sich aus den geschilderten Symptomen eine Facialislähmung erkennen lasse, nicht verwendbar.

Wenn wir zunächst unsere Aufmerksamkeit auf das Verhalten des oberen Theils des Gesichts der an Tetanus hydrophobicus Leidenden richten, so fällt eine sehr merkwürdige Thatsache auf: die Lidspalte der Seite, wo die Verletzung ihren Sitz hatte, steht weit offen, klafft und kann nicht geschlossen werden, während (wie sich dies in einer Reihe von Fällen notirt findet) die Lidspalte der gesunden Seite verengt ist. Klaffen der Lidspalte findet sich in den Fällen Nr. I, II, III (das untere Lid

1) Thèse de Bordeaux. 1887.

2) Terrillon et Schwartz, Revue de chirurgie. 1888. p. 44.

3) Ausführlicher wird angegeben, weil in den bekannten Zusammenstellungen nicht enthalten sind die Fälle von Giuffré, Remy et Villar, Charvot, Peret, Lannois und Crossouard.

zeigt Lähmungsektropium) IV, V, VI, VII, X, XI, XII, XIV, XV, XVII, XVIII, XX.

Schon vor Erscheinen der Rose'schen Monographie ist von den Autoren auf die krampfhaften Veränderungen im Gesicht der Tetaniker aufmerksam gemacht worden, und vorzüglich in Fällen, wo sich der Starrkrampf an Verletzungen im Bereiche des Kopfes und Gesichtes anschloss. Billroth[1]), Larrey[2]), Guastalla[3]), Troves[4]) und Andere haben solche Fälle mitgetheilt. Von Lähmung findet sich nichts erwähnt. Was wir in den Krankennotizen lasen, muss mit Nothwendigkeit auf Krampf bezogen werden, der sich mit besonderer Heftigkeit im Trigeminus-Facialisgebiet abspielte.

König[5]) hat das Gesicht der Tetaniker zu einer interessanten klinischen Studie gemacht. Er lehrte, dass die krampfhaften Verzerrungen des Gesichts sich auf ein bestimmtes Schema zurückführen lassen, welches seinen Grund in der anatomischen Anordnung der Gesichtsmusculatur habe. Die stärksten Muskelmassen des Gesichts finden sich am oberen und unteren Theil desselben, also in der Gegend des Mundes und des Auges. Die dazwischenliegende Muskelpartie der Wange ist in ihrer Wirkung schwächer und wird sich daher bei Krampfzuständen des Gesichts mehr passiv verhalten, d. h. gedehnt werden. „Während also die Haut der Stirn stark gerunzelt ist, zieht dieselbe die Augenbraue und die Haut des Supraorbitalrandes glatt in die Höhe und der an Stärke dem Levator überlegene Orbicul. oculi führt eine Verkleinerung der Lidspalte herbei."

Dieses von König skizzirte Bild lässt sich nun in der hier zusammengestellten Casuistik kein Mal finden; einer Verkleinerung der Lidspalte wird allerdings 2 mal Erwähnung gethan: in Nr. IX und XVI.

Runzelung der Stirnhaut wird kein Mal angeführt; ein Verstrichensein der Stirnfalten, die Unmöglichkeit, die Stirn zu runzeln, wird in Fall VII, IX, XII, XV, XVI, XVIII hervorgehoben. 6 mal wird dieses Factum ausdrücklich notirt, sonst heisst es einfach, die betreffende Gesichtshälfte ist glatt und unbeweglich.

Ich glaube, man kann diese Thatsachen, besonders das Offenstehen der erweiterten Lidspalte doch unmöglich auf eine andere Ursache, als die Insufficienz des gelähmten N. facialis zurückführen. Eine vermehrte Action der Musculatur der unteren Gesichtshälfte, die eine passive Dehnung derjenigen des oberen Gesichtsabschnittes bewirkt haben könnte, ist nicht anzunehmen, da sich ein derartiges Ver-

1) Chirurgische Klinik. Wien 1868. 2) Rose, l. c. 3) Ebenda.
4) Bernhardt, l. c.
5) Das Gesicht des Tetanischen. Archiv f. Heilkunde. 1871.

halten in keinem der Fälle von Kopftetanus, wo eine Facialislähmung ausgeblieben ist, nachweisen lässt. A priori sollten wir auch erwarten, dass die tetanischen Contractionen im oberen Gesichtsabschnitt besonders prononcirt auftreten, da die Gegend des Auges meist Sitz der Verletzung war und sich der Tetanus hydrophobicus ja dadurch charakterisirt, dass die Ausbreitung der Symptome genau wie an den Rosenbach'schen Versuchsthieren successive vom Ort der Verletzung aus vorschreitet.

Die von Brunner mitgetheilten Ergebnisse des Thierexperiments decken sich mit der klinischen Erfahrung nicht; denn wie wir sehen, dass sich in einem grossen Theil der Fälle die Erscheinungen im oberen Gesichtsabschnitt nur, als durch Lähmung bedingt, auffassen lassen, müssen wir das, was Brunner aus seinen Versuchen gewonnen hat, allerdings als Krampf bezeichnen. Das Krankheitsbild, wie es Brunner am Thier zeichnet, stimmt bis ins Detail mit dem, was König in seiner klinischen Studie lehrte. Daraus folgt aber zunächst nur, dass es Brunner eben nicht gelungen ist, neben Tetanus eine Lähmung des N. facialis experimentell zu erzeugen. Ob sich das Thier anders verhält wie der Mensch, oder ob die Art der Verletzung eine gewisse Rolle spielt, lasse ich dahingestellt.

Betrachten wir nun den unteren Abschnitt des Gesichts, so fällt sofort auf, dass mehrfach ein Verzogensein desselben nach der gesunden Seite hin erwähnt ist: so in Nr. I, II, III, IV, V, IX, XIII, XVI, XVII. Sollten wir aber nicht gerade nach Brunner's Versuchsergebnissen das Gegentheil erwarten? Die tetanisch contrahirten Muskeln der primär afficirten Gesichtshälfte hätten doch das Uebergewicht über diejenigen der anderen Seite haben müssen.

Der Mundwinkel steht auf der erkrankten Seite tiefer, als auf der gesunden in Nr. II, IV, VII, XI, XII, XIII, XV, XVII, XVIII, wie dies bei Facialisparalyse der Fall zu sein pflegt; ein Höherstehen des Mundwinkels ist in den Fällen IX und XVI notirt. In beiden befand sich die gelähmte Musculatur in einem Grade mächtiger Contraction, so dass hierdurch möglicherweise das Höherstehen des gelähmten Mundwinkels herbeigeführt wurde. In beiden Fällen war zugleich die Lidspalte verengt, was sich vielleicht gleichfalls auf die neben der Lähmung bestehende Contractur zurückführen lässt. Die Lähmung liess sich in beiden Fällen aus dem Verzogensein des Gesichts nach der gesunden Seite hin und dem Verstrichensein der Falten des Gesichts und der Stirn diagnosticiren.

Eine neben der Lähmung bestehende Contractur der gelähmten Muskeln wird nur einige Male erwähnt. In Nr. XVIII heisst es: „Bei

der Palpation des Gesichts erscheint kein Muskel ausser dem Masseter contrahirt." In Nr. V konnte die Lähmung des Gesichts durch einen galvanischen Strom ausgeglichen werden.

Nehmen wir die sonstigen Symptome hinzu: das Verstrichensein der Falten des Gesichts, wie es in den meisten Fällen beschrieben wird, die Ruhe, in der die gelähmte Gesichtsmusculatur während der tetanischen Stösse verharrt, wie in Nr. VII, XIII, XIV, so werden wir auf Grund der Betrachtung der hier namhaft gemachten 20 Fälle die in denselben beobachteten Erscheinungen nicht anders, als durch Lähmung hervorgerufen, erklären können.

Es handelt sich um eine periphere Lähmung des N. facialis mit Betheiligung der Stirn-, Augen-, Wangen- und Mundäste, die in den verschiedenen Fällen allerdings verschieden hochgradig ist. In den intensivsten Fällen bietet sich uns das Bild der typischen, completen Gesichtslähmung dar, so in Nr. II, IV, VII, XI; daran schliessen sich Fälle, wo die Facialislähmung nur rudimentär auftritt, wie in Nr. XIX und XX, wo also nur einzelne Gebiete des Nerven in nächster Nähe der Invasionsstelle des Virus von der Lähmung betroffen sind. Zuletzt sind die Fälle zu nennen, wo sich nach Verletzung am Kopf oder Gesicht gewöhnlicher Tetanus ohne Facialislähmung einstellte. Möglicherweise prävaliren in letzteren die Krampfsymptome des Tetanus so, dass sie eine nur rudimentär angedeutete Facialislähmung verdecken, oder aber dieselbe war gar nicht vorhanden. Hierher gehören die Fälle von Gosselin[1]), Billroth (l. c.), Terrillon u. Schwartz (l. c.). Die Statistik des nordamerikanischen Krieges führt 21 Fälle von Tetanus auf, der infolge von Verletzungen des Kopfes eintrat, und in keinem dieser Fälle wurde Lähmung des N. facialis beobachtet.

Poland[2]) theilt mit, dass er in 72 Fällen von Tetanus 3mal eine Betheiligung der mimischen Muskeln des Gesichts verzeichnen konnte. 2mal war der Spasmus des Orbicul. oculi so hochgradig, dass durch Schluss des Auges Ptosis vorgetäuscht wurde.

Alles in Allem haben wir somit beim Wundtetanus, der nach Verletzungen am Kopf auftritt, folgende 2 Gruppen zu unterscheiden:

1. Fälle, wo nach Verletzung im Gebiet eines der 12 Hirnnerven die Symptome des Tetanus auftreten, und zwar in der Art, wie dies Rosenbach am Thier gefunden hat, d. h. wo zuerst die dem Ort der primären Infection zunächst gelegenen Muskelgebiete ergriffen

1) Gueterbock, l. c.

2) Holme's System of surgery. Vol. I. p. 315.

werden und von hier aus ein allmähliches Weiterschreiten des Processes stattfindet. Wir haben es hier mit dem vulgären Tetanus traumaticus zu thun. Da der hierbei auftretende Trismus im Beginn ein einseitiger ist, so kann es wohl einmal geschehen, dass durch denselben eine Lähmung des N. facialis vorgetäuscht wird, wie dieses auch z. B. Terrillon passirte. Im weiteren Verlauf wird es dann wohl aber meist gelingen, die Täuschung zu erkennen und die Symptome als durch Krampf bedingt aufzufassen. In diese Gruppe gehören auch die Brunner'schen Thierexperimente, da jeder nicht voreingenommene Beobachter zugeben muss, dass das von Brunner experimentell erzeugte Symptomenbild sich wesentlich von demjenigen der hier namhaft gemachten Fälle unterscheidet.

2. Fälle, wo sich neben Tetanus der Gesichtsmuskeln deutliche Zeichen der Facialislähmung vorfinden.

Zwischen diesen beiden Gruppen giebt es natürlich mannigfache Uebergangsformen, wie z. B. der Fall Nr. XIX, wo sich eine Lähmung des Triang. menti erst nach Rückgang der stürmischen Krampfsymptome erkennen liess.

Der von Brunner für die fragliche Lähmung gelieferte Erklärungsmodus ist nicht neu. Schon früher ist die Frage ventilirt worden, ob nicht die Lähmung, als auf Täuschung beruhend, aus dem Symptomencomplex des Kopftetanus zu streichen sei, so von Gueterbock (l. c.) und Villar (l. c.); indessen solchen Falles würden wir uns den Thatsachen, die sich aus der mitgetheilten Casuistik ergeben, vollkommen verschliessen. Der Fall von Terrillon, auf den Brunner ein so grosses Gewicht legt, ist allerdings ein Analogon zu seinen Thierexperimenten; er gehört aber nicht in die Gruppe des Tetanus mit Facialislähmung. Der Terrillon'sche Fall bildet ein vorzügliches Paradigma für den Tetanus traumaticus mit besonderer Betheiligung der Gesichtsmusculatur — einen wahren Kopftetanus.

Von diesem Gesichtspunkt aus habe ich die Bezeichnung: Tetanus paralyticus vorgeschlagen, um sofort die Eigenart dieser Species des Tetanus zu charakterisiren.

Aetiologisch ist die Lähmung meines Erachtens als eine toxische anzusehen. Wie Brieger gezeigt hat, ist das Tetanusvirus aus einer Reihe von Alkaloiden zusammengesetzt, deren Wirkung eine verschiedene ist; so besitzt z. B. das Tetanotoxin auch lähmende Eigenschaften. Je nach der Prävalenz des einen oder anderen Alkaloids ist die Facialislähmung das eine Mal sehr hochgradig, das andere Mal nur gering, oder fehlt wohl auch ganz.

Aehnliche Lähmungen kommen ja auch im Gefolge anderer In-

fectionskrankheiten vor! So wirkt z. B. das Diphtherievirus besonders gern lähmend auf die Musculatur des weichen Gaumens und des Schlundes; ferner kommen im Gefolge des Typhus, der Pocken, Cholera u. s. w. Lähmungen vor, die mit der primären Infection in genetischem Zusammenhang zu stehen scheinen.

Die von mir in einer früheren Arbeit über diesen Gegenstand ausgesprochene Vermuthung über die Aetiologie der Lähmung ist auch von anderer Seite acceptirt worden. So sagt Lannois, der einen Fall aus der Klinik von Lépine in Lyon beschreibt: „On pourrait concevoir ou bien, que les toxines connues agissent differement, suivant les nerfs qu'elles touchent, amenant ici des spasmes, là des paralysies, ou bien que le bacille de Nicolaier-Rosenbach produit à côté des toxines donnant des spasmes un autre alcaloide, qui serait paralysant."

Dieser Auffassung schliesst sich auch Albert in seiner schon mehrfach citirten Thèse an: „Plusieurs théories ont été proposées, pour expliquer la paralysie faciale. Nous croyons qu'elle est due à l'action des microbes tétanogènes et qu'on doit la ranger dans la classe des paralysies infectieuses."

Nach Alledem kann es keinem Zweifel unterliegen, dass die Facialislähmung thatsächlich in einer bestimmten Gruppe von Fällen des Tetanus vorkommt, und dass sie für diejenigen Fälle geradezu charakteristisch ist, welche wir gemeiniglich als Tetanus hydrophobicus oder Kopftetanus (Rose) bezeichnen.

X.

Zur Kenntniss der Blasenhernien,

zum Theil nach einem in der freien Vereinigung der Chirurgen Berlins am 9. März 1891 gehaltenen Vortrage

von

Dr. Paul Gueterbock,
königl. Medicinalrath und Privatdocent.

I. Ueber die Pathogenese und Aetiologie der Cystocele.

Wenn ich im Nachstehenden mir erlaube, einige Einzelheiten aus der Lehre von den Blasenhernien einer Erörterung zu unterziehen, so geschieht dieses, weil ich durch den Vergleich eines selbst beobachteten Falles mit den hierhergehörigen Mittheilungen anderer Autoren zu der Ueberzeugung gekommen bin, dass diese Lehre noch mancher Ergänzungen und Erweiterungen fähig ist. Allerdings hatten unsere Kenntnisse über die Hernia vesicae urinariae durch die sehr eingehende Abhandlung von Verdier[1]) in den Veröffentlichungen der königlichen Akademie der Chirurgie zu Paris bereits in der Mitte des vorigen Jahrhunderts eine Art von Abschluss erhalten. Die Mannigfaltigkeit der seither veröffentlichten einschlägigen Casuistik neben der grossen Zahl der neueren Methoden der Untersuchung und Behandlung rechtfertigt aber um so mehr eine erneute Umschau auf dem vorliegenden Gebiete, als die Summe der Einzelerfahrungen der verschiedenen Chirurgen auf demselben der Natur der Sache nach eine nur geringe sein kann. Denn die Blase gehört mit zu den seltensten Bestandtheilen des Inhaltes von Unterleibsbrüchen. Nach B. Schmidt[2]) nimmt sie erst die siebente Stelle ein, und stehen ihr an Häufigkeit eigentlich nur die Gebärmutter und die grossen Unterleibsdrüsen nach. Es ist jedoch zweifelhaft, ob hierbei die dem weiblichen Geschlecht eigenthümliche Blasenhernie der Scheide, die so-

1) Der volle Titel lautet: Recherches sur la hernie de la vessie. Mém. de l'Acad. roy. de Chir. I. p. 1. 1753.

2) In: Chirurgie v. Pitha-Billroth. Bd. III. Lf. 3: Die Unterleibsbrüche. S. 26.

genannte Cystocele vaginalis, mitgerechnet ist. Dieselbe kommt nämlich unter sehr viel häufigeren, gleichzeitig aber auch unter wesentlich anderen Bedingungen als die Summe der übrigen Blasenhernien zur Erscheinung. Ihre Erörterung gehört in die Werke über Gynäkologie. Wenn ich trotzdem ihr hier eine kurze Bemerkung widme, so geschieht dieses lediglich, um hervorzuheben, dass bei ihr die gewöhnlichen Bruchwege und Bruchpforten keinerlei Rolle spielen. Mit einem gewissen Fug und Recht hat man ihr den Namen eines „Prolapsus vesicae" vorbehalten, gleichzeitig damit andeutend, dass sie in der Regel mit einem analogen Zustand der Scheide vergesellschaftet auftritt. Dagegen erscheint die Bezeichnung „Prolapsus" für die Blasenhernien im engeren Wortsinn, welche von einzelnen Gewährsmännern ihnen wegen des Fehlens einer bruchsackähnlichen Bauchfellbekleidung in mehreren der beschriebenen Fälle gegeben wird, als missverständlich zu verwerfen, obschon sie von Autoritäten wie Linhart[1]) befürwortet worden ist.

Die Ursachen des seltenen Vorkommens der Blase im Inhalt von Unterleibsbrüchen ergeben sich im Wesentlichen aus ihrer anatomischen Lage. Im leeren oder selbst im mässig gefüllten Zustande hat sie keinerlei Beziehungen zu den ihr zunächst gelegenen, dem Bezirk des Leistenkanales angehörigen Bruchpforten wie zu der vorderen Bauchwand überhaupt. Dieses ändert sich erst, wenn das Organ über einen gewissen Grad der mittleren Füllung hinaus ausgeweitet wird.[2]) Man müsste nun aber vermuthen, dass, ebenso wie es dann relativ häufig zu Leistenhernien der Blase kommt, auch mehr oder weniger oft solche Brüche in der Linea alba entstehen, da ja die Mitte des abnorm ausgedehnten Blasenkörpers am innigsten der vorderen Bauchwand anliegt. Thatsächlich jedoch herrscht eine grosse Unsicherheit darüber, ob überhaupt Bauchbrüche der Blase existiren. Von der einen Seite werden die als solche geschilderten Veränderungen als einfache Prominenzen, sei es der ganzen Blasenwand, sei es von Divertikeln durch verdünnte Stellen der vorderen Bauchwand aufgefasst.[3]) Von einigen anderen unter der Rubrik „angeborene Blasenbauchbrüche" gelieferten Beschreibungen dagegen, welche sich vornehmlich auf eine in die verschiedensten Hand- und Lehrbücher übergegangene Beobachtung Ledran's[4]) von einem dicht über der Schamfuge erfolgten Aus-

1) Vorlesungen über Unterleibsbrüche. Neue Ausgabe. S. 16.

2) s. Näheres bei Ch. Monod et N. Delagénière, Contribution à l'étude de la cystocèle inguinale. Rev. de Chir. 1889. p. 717.

3) Hache, Hernie de la vessie. Dictionnaire encyclopédique des sciences médicales par Déchambre. V. série. T. III. p. 279. 4) Schmidt, l. c. S. 45.

tritt der Harnblase stützen, ist es vom neueren Standpunkte aus wahrscheinlicher, dass es sich um einen sehr niederen Grad von Blasenektopie gehandelt hat.[1]) Ohne auf die weiteren Einzelheiten dieses Falles hierbei einzugehen, möchte ich nur erinnern, dass überhaupt nur das Vorkommen der Blase in angeborenen Hernien, nicht jedoch das der angeborenen Blasenhernie bis jetzt mit Sicherheit bekannt ist. Trotzdem nämlich das Angeborensein der meisten Blasenhernien von Méry bereits behauptet wurde, sind die wenigen hierfür aufzuführenden Beobachtungen, wie ich alsbald zeigen werde, zwanglos einer völlig anderen Deutung fähig.

Nächst der vorderen Bauchwand und dem Leistenkanal kommen für den herniösen Austritt der Blase die dem kleinen Becken angehörigen Bruchwege in Betracht. Bei der Seltenheit der durch diese hervortretenden Brüche beim Menschen überhaupt sind indessen auch die Beobachtungen von Blase als deren Inhalt ganz vereinzelt. Bekannt ist je ein Fall von Hernia vesicae obturatoria und Hernia vesicae perinealis von Linhart[2]), resp. Pipelet[3]). Nicht viel ausgedehnter sind unsere Kenntnisse von dem Vorkommen der Blase in Hernien des canalis cruralis. Bei der grossen Entfernung dieses von der normalen Situation der Blase müssen die eine Hernie letzterer begünstigenden Bedingungen in sehr gesteigertem Maasse einwirken, damit sie hier einen Theil des Bruchinhaltes bildet. Es bleiben daher als maassgebend für unsere Anschauungen von dem Wesen der Blasenhernien eigentlich nur die Brüche der Leiste übrig, und ist hervorzuheben, dass man es fast ausschliesslich mit männlichen erwachsenen Patienten zu thun hat. De la Barrière[4]) konnte unter 14 von ihm gesammelten einschlägigen Beobachtungen nur ein einziges und noch dazu nicht ganz sicheres Vorkommniss von Hernia inguinalis vesicae bei einer Frau nach Levret citiren.

Selbst wenn man sich nunmehr nur auf die Betrachtung der inguinalen Blasenhernie bei Männern beschränkt, so zeigt doch schon eine ganz oberflächliche Prüfung der einzelnen Krankengeschichten, dass die Verhältnisse, unter denen es zum Bruch der Blase kommt, höchst mannigfache und complicirte sind, und dass namentlich nicht die einfache Ausdehnung der Blase und deren Contact mit den Bruchwegen

1) Näheres über diese allerniedersten Grade der Ectopia vesicae vgl. Gueterbock, Die Krankheiten der Harn- und männlichen Geschlechtsorgane. I. S. 454 u. 527. 2) l. c. S. 16.

3) Citirt in extenso bei Nélaton, Élements de pathologie chirurgicale. II. éd. T. V. p. 626.

4) De la cystocèle inguinale. Thèse p. l. d. Paris 1881.

genügen — mögen letztere noch so ausgeweitet sein —, um eine Blasenhernie zu erzeugen. Die älteren Autoren haben dieses bereits anerkannt und daher zur Erklärung der Entstehung der Blasenhernien, ausser der Ausdehnung und Erschlaffung des Organs in den einzelnen Fällen besondere Begünstigungen, wie übertriebene Anstrengung der Bauchpresse, direct oder mittelbar das Abdomen treffende Gewalten, angenommen.[1]) Wie in anderen Fällen von Hernien halten aber derartige Aetiologien einer näheren Kritik nicht immer Stich, und die seit der Mitte unseres Jahrhunderts häufiger vorgekommenen Sectionen von Kranken mit Blasenhernien haben darauf hingewiesen, dass bei deren Zustandekommen gewisse anatomische Veränderungen im Blasenkörper selbst, vor Allem aber in dessen nächster Umgebung von Wichtigkeit sein mögen. Von diesen Veränderungen des Blasenkörpers ist die auffälligste, dass die Blase, welche an einer Hernie Theil nimmt, nicht nur eine abnorm ausgedehnte ist, sondern es müssen vielmehr auch mit der Hyperdistension ihre Wandungen Einbusse an ihrer vollkommenen Elasticität erlitten haben. Aeusserlich macht sich dieses oft schon durch eine gewisse abnorme Dünne der Wandungen geltend. Die so veränderte Blase bleibt dann als schlaffe, durch die Anfüllung und Entleerung nur geringen Modificationen in ihren Form- und Grössenverhältnissen unterworfene Membran in steter Nähe der inneren Oeffnung des Bruchkanales, um bei irgend einer, selbst ganz leichten äusseren Ursache in denselben zu treten. Schon Verdier hat auf diesen Punkt hingewiesen. Thatsächlich können Ausdehnung und Erschlaffung der Blase in Fällen von Cystocele einen sehr hohen Grad erreichen. Leroux[2]) beschreibt ein derartiges Vorkommniss auf der Verneuil'schen Abtheilung, und fasste hier das über kindskopfgrosse Organ mehr als ein Liter Flüssigkeit. In einem Krönlein'schen Falle[3]) werden ausdrücklich die Wandungen der Blase als sehr verdünnt und schlaff beschrieben; das leere Organ mass in der Länge vom Orif. urethrale int. bis zum Vertex 16, in der Breite 12 Cm., und betrug die Distanz der Ureterenmündung bis zum Caput gallinaginis 6,5 Cm. Die Zahl solcher Fälle liesse sich leicht noch weiter vermehren; indem wir auf die hier neben der Ausweitung und Erschlaffung der Wandungen der Blase beobachtete Verdünnung derselben

1) Noch Valette in T. X, Dictionnaire de méd. et chir. pratiques par Jaccoud, p. 684, kannte nach dem Vorgange von Nélaton nur Erschlaffung der Blase und Gewalteinwirkungen als Ursachen der Cystocele.

2) Rev. mens. de méd. et chir. IV. p. 372.

3) Herniologische Beobachtungen aus der v. Langenbeck'schen Klinik. Archiv für klin. Chir. XIX. S. 422.

noch einmal zurückkommen werden, sei hier nur bemerkt, dass sich diese Zustände auch auf den Anfangstheil der Harnröhre, speciell auf die Pars prostatica und Pars membranacea urethrae fortzusetzen vermögen (Krönlein, Duplay[1]). Unzweifelhaft wird hierdurch die Hauptbefestigung der männlichen Blase, die am Diaphragma urogenitale, beeinträchtigt und dadurch ihre Beweglichkeit erhöht. Jedenfalls erklärt sich auf diese Weise die Möglichkeit, dass sich das ganze Organ behufs Eintrittes in eine Hernie derart um eine Axe dreht, dass dessen hintere Seite nach vorn, die vordere aber nach hinten sieht. Diese, den früheren Autoren, speciell Verdier unbekannte, von Duret[2]) sogenannte „Hernie en bascule", von welcher der eben citirte Fall Krönlein's, dann der von Leroux Paradigmen abgeben, hat das Eigenthümliche, dass anscheinend zuerst die vom Bauchfell bedeckte Blasenspitze in den Bruchkanal tritt, nicht, wie bei den sonstigen Abarten der Blasenhernie, die vordere vom Bauchfell freie Wand, bezw. die Seitencircumferenz. Es sind das an und für sich ziemlich seltene Vorkommnisse, und wissen wir sehr wohl, dass sie neuerdings durch Monod und Delagénière[3]) noch auf eine andere Weise erklärt worden sind. Ich habe dieselben aber an dieser Stelle hauptsächlich deshalb kurz hervorgehoben, weil sie darthun, wie wenig man berechtigt ist, die Erschlaffung und Verdünnung der Blase im Sinne einer einseitigen Theorie zu verwerthen. Es ist daher auch nur mit einer gewissen Reserve der Satz aufzustellen, dass man Blasenhernien, weil auf Erschlaffung und Ausweitung des Organs beruhend, vornehmlich bei älteren Personen und speciell bei Prostatikern antrifft; man vergesse nie, dass diese Hernien, wie bereits eingangs betont, Seltenheiten darstellen, Ausdehnung der Harnblase und Prostatahypertrophie dagegen gewissermaassen alltägliche Befunde sind. Man ist daher schon aus äusseren Gründen zu der Anschauung gedrängt, dass letztere zur Erklärung der Entstehung der Blasenhernien nicht ausreichen, hierfür vielmehr noch weitere besondere Vorbedingungen vorhanden sein müssen. Man hat solche Vorbedingungen denn auch in bestimmten, eigenartigen Veränderungen zu finden geglaubt, welche ebenfalls mit Vorliebe abnorm erweiterte Blasen und Prostatakranke betreffen, z. B. ungleichmässige Form, Asymmetrie (König[4])) und Divertikelbildung der Blase. Namentlich Blasendivertikel sind als

1) Vgl. Gueterbock, l. c. S. 456.

2) Des variétés rares de la hernie inguinale. Thèse pour l'agrégation. Paris 1883. p. 33.

3) l. c. p. 719.

4) Lehrbuch der speciellen Chirurgie. 5. Aufl. II. S. 295.

ätiologisches Moment für Blasenhernien in den verschiedensten Hand- und Lehrbüchern, sowie Monographien aufgenommen worden.[1]) Zur Begründung hierfür hat man die relativ häufigeren Fälle angeführt, in denen man einen kleinen, abgeschnürt im Bruch befindlichen Abschnitt der Blase zufällig bei einer Herniotomie verletzt hatte[2]): ein wirklicher Beweis für die ätiologische Bedeutung der Blasendivertikel wird aber dadurch nicht geliefert. Wir wollen davon absehen, dass die angeborne Form der Divertikel Mangels des bereits oben erwähnten Vorkommens angeborner Blasenhernien nicht in Frage kommt, dass (wie der von mir selbst beobachtete Fall darthun wird) ferner nicht jede zu einem Bruch gehörige Ausbuchtung der Blase mit einem Divertikel im gewöhnlichen Wortsinn identisch ist, und dass endlich dort, wo, wie in den Beobachtungen von Krönlein und Leroux, der grösste Theil der Blase in den Bruch getreten ist, überhaupt von einem Divertikel als intraherniärem Abschnitt der Blase nicht die Rede sein kann: die Hauptsache ist, dass man hier einen in Blasenbrüchen nicht seltenen Folgezustand nicht als solchen, sondern als etwas schon vorher Präformirtes irrigerweise betrachtet. Meist hat nämlich die Blase, wenn sie an Hernien Theil nimmt, die Gestalt einer Calebasse (Flaschenkürbiss) oder einer Sanduhr, d. h. zwischen dem umfangreicheren intraabdominalen und dem in der Regel kleineren intraherniären Theil des Organes liegt ein mehr oder weniger enges Zwischenstück, welches dem Verlauf des Leistenkanals entspricht und in extremen Fällen sogar veröden kann (Hache[3])). Dieses letztere Verhalten zeigt vielleicht schon an und für sich, dass man es mit einem nachträglichen, durch die herniäre Ausbuchtung der Blase erst bedingten Zustand, nicht mit einer vorgebildeten Gestaltveränderung zu thun hat. Aber es fehlen auch vielfach die sonst die Divertikelbildung begleitenden hypertrophischen und ulcerativen Complicationen im Blaseninnern[4]); die Haupterscheinungen, welche die Blase in Hernienfällen bietet, beruhen vielmehr auf der Verstopfung des eben erwähnten Zwischenstückes des intraherniären und intraabdominalen Theiles durch Schleim-Eiter sowie durch andere Entzündungsproducte, Concremente und dergleichen mehr. Diese in den französischen Werken[5])

1) z. B. Benno Schmidt (l. c. S. 46) bezeichnet den intraherniären Theil der Blase geradezu als Divertikel.

2) s. Feilchenfeld, Ein Fall von Blasenfistel, entstanden nach Radicaloperation einer Hernia inguinalis. Berliner klin. Wochenschrift 1887. Nr. 3.

3) l. c. p. 285.

4) In einem von Duchaussoy beschriebenen Falle wird z. B. die Blasenschleimhaut als völlig gesund geschildert (s. Nélaton, l. c. p. 618).

5) Näheres s. bei Nélaton, l. c. p. 619, und Follin et Duplay, Traité élémentaire de pathologie externe. T. VI. p. 776.

als „engouement“ beschriebene Verstopfung hat als unmittelbare Consequenz die Stagnation des Inhaltes des intraherniären Theiles der Blase; die hierdurch vermehrte Spannung und Schmerzhaftigkeit desselben erinnern namentlich durch das häufig anfallsweise Auftreten an das Verhalten entzündeter irreponirbarer Netzhernien oder entzündeter Wasserbrüche und bilden so den Anlass diagnostischer Irrthümer. Gewöhnlich sind dem „engouement“ schon Schwierigkeiten in der vollkommenen Entleerung der Blase in ihren beiden Abschnitten, dem intraherniären und intraabdominalen, vorangegangen, und nicht selten folgen ihr auch eben solche nach, indem die Lösung des „engouement“ nicht plötzlich, sondern mehr allmählich eintritt. Jedenfalls trägt alles dieses dazu bei, die Erscheinungen der Rückstauung und der Entzündung auch auf die oberen Harnwege und die Nieren zu übermitteln, und ist daher ein relativ häufiger Ausgang der Blasenhernien der Tod unter urämischen Symptomen infolge des Bestehens langjähriger Nephritis und Hydronephrosis. Man sieht also, dass die herniöse Hervorwölbung der Blasenwand auch in klinischer Hinsicht eine andere, ernstere Bedeutung hat, als sie die gewöhnliche Divertikelbildung in der Regel besitzt.

Wenn demnach die im Vorstehenden beschriebenen Veränderungen des Blasenkörpers nur als mehr oder weniger unsichere ätiologische Momente für die Hernia vesicae betrachtet werden können, so gilt dasselbe in noch viel höherem Grade von einigen anderen bisher nicht erörterten krankhaften Zuständen. Ich erwähne von diesen hier nur die Lithiasis vesicae, weil die durch sie erzeugte Reizung als Ursache der Blasenhernie noch in einzelnen neueren Werken Aufnahme gefunden, so z. B. bei Gross[1]). Die betreffenden Autoren knüpfen hierbei gewöhnlich an einen sehr bekannten Fall von Herniolithotomie an, welche Percival Pott[2]) bei einem 13jährigen Knaben erfolgreich ausgeführt hat, und lassen dabei völlig ausser Acht, dass die Steinbildung nicht sowohl der Grund als vielmehr erst die Folge der Hernia vesicae und der mit dieser verbundenen Stagnationsvorgänge sein kann. Auch ist es sehr wohl denkbar, dass eine Concretion nachträglich aus dem intraabdominalen in den intraherniären Theil der Blase eingewandert und dass sie (wenn sie auch ursprünglich klein und der Entleerung per vias naturales

---

1) A practical treatise of the diseases, injuries and malformations of the urinary bladder etc. 3. ed. Philadelphia. p. 344.

2) Wörtlich citirt bei Nélaton, l. c. p. 621.

fähig gewesen war) erst dort weiter gewachsen und nicht mehr auf spontanem Wege entfernbar geworden sein kann. Die Zahl der hier möglichen Combinationen ist überhaupt eine sehr grosse, und bei der Unsicherheit, welche von ihnen in concreto die maassgebende ist, werden wir mehr und mehr darauf hingewiesen, die ursächlichen Factoren der Hernienbildung der Blase nicht in dieser selbst, sondern ebenso wie bei anderen Bestandtheilen des Bruchinhaltes ausserhalb in ihrer Umgebung zu suchen. Thatsächlich haben die neueren Untersuchungen in letzterer Veränderungen gefunden, welche völlig analog denen sind, welche für die darm- und netzhaltenden Brüche von Bedeutung sind, und welche insbesondere gestatten, die Roser'sche Theorie von dem Einfluss der subserösen Lipome auf die Bruchbildung auch auf die Genese der Blasenhernie anzuwenden.

Bereits der erste Fall von Blasenhernie, von dem ein genauerer Sectionsbericht durch Duchaussoy vorliegt, zeigte die Eigenthümlichkeit, dass bei der Autopsie die Blasenwandungen verdickt erschienen. Diese Verdickung beruhte aber nicht auf einer Zunahme der Tunica muscularis, sondern auf Entwicklung einer Schicht Fettzellgewebes, welche diese Tunica umgab. An mehreren Stellen bildete das Fett förmliche Klumpen, von denen einer von der Grösse einer starken Faust das untere Ende der Blase einnahm.[1]) Weitere Beobachtungen von Monod und Delagénière[2]) haben hieran anschliessend dargethan, dass in denjenigen Fällen, in welchen die Blase mit ihrem vorderen Umfang am Bruch Theil nimmt, dem eigentlichen Blasenbruch eine sogenannte Fetthernie („Lipocele") vorangeht, deren Bestandtheile von dem an der Vorderfläche der Blase entwickelten Fettzellgewebe stammen. Man kann dann bei der Herniotomie in einem gewissen Stadium der Bruchbildung seitlich von der Blase einen leeren, d. h. von Eingeweiden freien Bruch antreffen, welcher lediglich von Fettklumpen ausgefüllt ist. Erst nach deren Hinwegräumung entdeckt man bereits jenseits des eigentlichen Bruches anscheinend einen zweiten Sack, und dieser ist nichts anderes als ein mit ihnen zusammenhängender Abschnitt der seitlichen und vorderen Circumferenz der Harnblase.[3])

Es fragt sich nunmehr, wodurch diese subserösen prävesicalen Fettklumpen entstehen. Monod und Delagénière, welche auf deren Bedeutung ganz besonders aufmerksam gemacht haben, glauben dass mit der Hyperdistension und Insufficienz der Blase,

1) Nélaton, l. c. p. 618. 2) l. c. p. 718.
3) Vgl. Beobachtung 1 bei Ch. Monod et Delagénière, l. c. p. 704.

welche die Vorbedingungen jeder Blasenhernie bilden, die Neigung des Organs in dauernder Berührung mit der vorderen Bauchwand sich zu erhalten, verbunden ist, und dass daher das de norma bestehende prävesicale Fettzellgewebe sich an den Stellen des geringsten Druckes, d. h. von den seitlichen Contouren des Blasenkörpers der Gegend der Leistengruben entsprechend stärker anzuhäufen streben muss. Diese Erklärung hat im Allgemeinen sehr viel für sich, dennoch kann ich sie nicht in allen Einzelheiten für befriedigend erachten. Vor Allem unterliegt sie dem Einwand, dass eine erschlaffte und verdünnte oder gar (wie es bei den verschiedensten französischen Gewährsmännern heisst) eine gelähmte („paralysée") Blase selbst bei relativ starker Füllung keines höheren Druckes fähig ist. Ausserdem ist bekannt, dass eine solche Blase keineswegs so dicht der vorderen Bauchwand anliegt, wie ein gesundes Organ, das, sei es gelegentlich einer Retentio urinae, sei es auf künstlichem Wege für curative Zwecke durch Injectionen über die Grenzen der natürlichen Capacität ausgedehnt ist. Ausserdem ermangelt die Anschauung, welche Monod und Delagénière über die Entstehung der „Lipocele" als Vorläufer der Cystocele hegen, der weiteren Begründung der letzten Endursache, welche die abnorme Fettentwicklung in der Umgebung der Blase hat. Denn es ist wohl zu beachten, dass eine solche abnorme Fettzellgewebsentwicklung doch nicht alle chronischen Zustände übertriebener Ausweitung der Blase complicirt, sondern vielmehr nur unter besonderen Umständen vorzukommen scheint. Die hier maassgebenden Bedingungen dürften vielmehr hauptsächlich in der die Ausdehnung der Blase in Cystocelefällen fast regelmässig begleitenden Verdünnung und Atrophie der Wandungen bestehen. Ich habe diese Atrophie deshalb bereits oben gebührend hervorgehoben; wie hochgradig sie aber häufig werden kann, erhellt daraus, dass nicht nur in meinem Falle, sondern auch in zwei Beobachtungen von Lucas-Championnière[1]) der Versuch, den im Bruch befindlichen Theil des Organs ohne jede Anwendung von Gewalt mittelst des Fingers zu isoliren, zur Zerreissung der Wandungen führte. Histologische Untersuchungen über die feineren Verhältnisse der so verdünnten Blasenwandung in Cystocelefällen existiren leider nicht, solche sind dagegen wohl unter den sehr ähnlichen Verhältnissen vorhanden, welche Guyon mit dem Namen des „Prostatismus der Blase" zusammenfasst.[2]) Die auch bei letzterem oft sehr erhebliche Atrophie der

1) Monod et Delagénière, l. c. p. 713.

2) Prostatisme vésical. Ann. des malad. des org. gén.-urin. 1889. p. 65.

Blasenwandung, welche hier vornehmlich die Muskelschicht ergreift, beruht nicht so sehr auf einer einfachen bindegewebigen Entartung oder fettigen Metamorphose dieser, sondern auf dem Eindringen von Fett von aussen, vom prävesicalen Zellgewebe her, und zwar selbst an Stellen, an welchen letzteres (wie namentlich im Bereich des vesicalen Peritonealüberzugs [1]) in der Norm arm an Fett erscheint und mehr einen rein bindegewebigen Charakter besitzt. Dass aber schliesslich diese Wucherung des Fettzellgewebes vorn und vor Allem an den Seiten einen höheren Grad erreicht, liegt nicht an Druckverhältnissen, sondern daran, dass sie hier mehr Raum hat, sich auch nach aussen auszudehnen, als z. B. an dem hinteren Umfange der Blase, welcher relativ fest an die hintere Bauchfellfalte und den Mastdarm fixirt ist. Dadurch dass die Fettträubchen sich in die Muscularis einschieben, kann allerdings bei nur oberflächlicher Betrachtung das Bild einer fettigen Degeneration der einzelnen Muskelbündel erweckt werden, während thatsächlich nur ein Einwandern von Fettgewebe stattgehabt. Das Uebergreifen dieses tritt am meisten an der äusseren longitudinalen Muskelschicht hervor, und stehen die in dieselbe eingedrungenen Fettmassen in unmittelbarem Zusammenhang mit der die Blase umgebenden Fettschicht. Letztere ist gleichmässig weich und sehr reichlich; die Existenz compacterer Knoten und deutlicher Fettgeschwülste stellt daher in den Fällen von Blasenhernien gegenüber denen von einfacher Atrophie der Blasenwandungen eine Besonderheit dar, und kann man die Entwicklung des Fettgewebes in ersteren mit der von Madelung u. A. beschriebenen Lipomatosis des sogenannten Fetthalses bis zu einem gewissen Grade vergleichen. Jedenfalls ist der innige Zusammenhang, welchen die compacteren Fettmassen ausserhalb der Blase mit dem in den Blasenwandungen enthaltenen Fett haben, wohl im Stande, einen Zug auf diese auszuüben, so dass sich mit der Zeit, wie wir es schon oben angedeutet, aus der einfachen Lipocele eine Lipo-Cystocele gestaltet.

Mit der vorstehend geschilderten Einwirkung der prävesicalen Fettmassen auf die verdünnte Blasenwand hat der Vorgang bei der Bruchentwicklung, welcher durch Verwachsung der Blase mit einem fettig entartete und zugleich völlig adhärente Netzklumpen enthaltenden Bruchsack ausgelöst wird, einige äussere Aehnlichkeit, und kann ich auf den alsbald zu schildernden Fall aus meiner Praxis hierfür als Beispiel verweisen. Auch kann man sich denken, dass der Einfluss solcher verfetteten Netzzipfel auf die Entste-

1) Sappey, Traité d'Anatomie. 3. éd. T. IV. p. 572.

hung einer Blasenhernie zuweilen ein mehr indirecter ist, wie dieses in dem mehrfach citirten Krönlein'schen Fall stattgehabt zu haben scheint. Im Grossen und Ganzen darf man aber die Bedeutung, welche, sei es die mittelbaren, sei es die directen Verwachsungen der Blase mit dem Bauchfell und den von diesem umhüllten anderweitigen Organen für die Blasenbruchbildung haben, nicht all zu sehr überschätzen. Man muss stets berücksichtigen, dass ebenso, wie die Blase an den Bestandtheilen des Bruchinhaltes fixirt ist, das Gleiche auch mit den nicht herausgetretenen Eingeweiden statthat, und verweise ich auch in dieser Beziehung auf die nähere Beschreibung des von mir selbst beobachteten Falles. In diesem fand eine besondere Begünstigung für die Hernienbildung durch den den Bruchsackinhalt bildenden und zum Theil verwachsenen grossen Netzzipfel statt: dort, wo derartige Begünstigungen (zu denen wir auch die Existenz einer Lipocele rechnen müssen) fehlen, kann man sich wohl vorstellen, dass der Zug der intraabdominalen Adhäsionen sich mit demjenigen, welchen die Verwachsungen der Blase mit dem Bruchsack ausüben, compensirt, so dass es schliesslich nicht zu einer Blasenhernie kommt. Eine besondere Wichtigkeit gewinnen unter solchen Umständen die kleinen strangförmigen Verwachsungen, welche zuweilen die Blasenwand bei chronischer Retention, z. B. infolge von Prostatahypertrophie, im Bereich der vorderen Bauchfellfalte eingeht.

In einzelnen Fällen von Cystocele haben inzwischen die vorhandenen Verwachsungen der Blase, sei es mit dem Bauchfell des Bruchsackes, sei es mit anderen Theilen, auch nicht einmal eine mittelbare Bedeutung für die Entstehung des Blasenbruches, weil sie entweder sehr geringfügig — so z. B. in dem Krönlein'schen Fall — oder aber weil sie nachträglich erst entstanden sind. So war z. B. bei einem von Marchant aus der Abtheilung von Desprès berichteten Blasenbruch die Blase zwar mit den zum Scrotum gehörigen Bruchhüllen, dagegen nicht mit der Aussenfläche des eine Darmschlinge enthaltenden Bruchsackes verwachsen.[1]) Füllte sich hier der intraherniäre Theil der Blase mit Urin, so wurde der Darm, der den Bruchsack bis dahin ausgefüllt, herausgetrieben, dehnte sich dagegen der Darm in letzterem aus, während die Blase leer oder nur mässig voll war, so bildete ihr intraherniärer Theil eine einfache Duplicatur der Blasenwandungen, in der sich kein Urin ansammeln konnte.[2]) Es lohnte sich im Uebrigen

1) G. Marchant, Hernie de la vessie (inguino-scrotale droite). Progrès med. 1875. No. 41 (Séance de la Société d'Anatomie du 28. Mai 1875).

2) Verwachsung mit dem Bruchsack kann die Anfüllung und Erkennung solcher Duplicatur hindern; s. unten den Fall von Thiriar S. 308.

sehr wohl, die Zahl der Beobachtungen, in welchen Adhäsionen des intraherniären Theiles der Blase bestanden, hinsichtlich deren Beziehungen zur Entstehung der Cystocele unter Zugrundelegung der vorstehenden Erörterungen einer nochmaligen Prüfung zu unterwerfen. Die Lehre von den secundären Blasenhernien bedarf ohnedies einer Umgestaltung, da bisher ein für dieselben maassgebender Factor, der durch die ausserordentliche Weite der Bruchwege in vielen der einschlägigen Fälle gegeben ist, mehr oder minder von den meisten Autoren vernachlässigt worden ist. Eine solche sehr beträchtliche Weite der oberen Mündung des Leistenkanals wird beispielsweise in dem oben citirten Falle von Marchant geschildert. Bei Leroux wird der Durchmesser des (inneren) Leistenringes auf 8 Cm. in minimo angegeben; ausser der Blase bewegten sich in ihm Dickdarm und Dünndarm ziemlich frei, ohne einem erheblichen Druck zu unterliegen. Leider entbehren verschiedene sonst sehr vollständige Krankengeschichten von Blasenbruchfällen näherer Beschreibungen der Bruchwege, und fehlen namentlich die ziffermässigen Angaben über deren Dimensionen vielfach auch deshalb, weil die Beobachtungen nur in vivo gelegentlich der Herniotomie gemacht sind, und es zu einer Leichenuntersuchung nicht gekommen ist.

II. Bemerkungen über Zeichen, Erkennung und Behandlung der Blasenhernie.

Da die vorliegende Arbeit keine Monographie über die Cystocele bieten soll, vielmehr nur die Absicht verfolgt, einige weniger bekannten Punkte aus ihrer Geschichte hervorzuheben, kann ich meine Erörterungen über ihre Genese mit der Bemerkung schliessen, dass die Doctrin von Ch. Monod und Delagénière, betreffend den Einfluss der Lipocele auf ihre Entstehung bereits von Thiriar in Brüssel einer Art Nachprüfung unterzogen ist.[1]) Dieser Chirurg konnte unter 11 einschlägigen Fällen 4 mal das Vorhandensein einer solchen Lipocele darthun — immerhin eine relativ hohe Zahl, wenn man die soeben betonte Unvollständigkeit mancher im Uebrigen nicht ganz unbrauchbarer Beobachtungen und namentlich auch den Umstand berücksichtigt, dass man früher auf das Vorhandensein einer grösseren oder geringeren Menge Fett, welches sich am vorderen Blasenumfang in festeren Massen angehäuft findet, wohl kaum regelmässig geachtet haben dürfte. Der von Thiriar selbst operirte Fall zeichnete

1) Étude sur la cystocèle inguinale rencontrée pendant l'opération de la Kélotomie. Gaz. hébdom. 1890. No. 35.

sich dadurch aus, dass der zur Hernie gehörige Blasenabschnitt als solcher nicht erkennbar war, weil er eine Art Verdickung der Bruchsackwand bildete. Seine Verletzung beim Losschälen mittelst des Fingers wurde erfolgreich durch die Naht geschlossen, und es ist gewiss richtig, wenn Thiriar daran die Bemerkung knüpft, dass die meisten Blasenbrüche, wenn nicht als zufällige Leichenbefunde, erst durch accidentelle Verletzungen des Organs mit nachfolgendem Urinerguss gelegentlich der Herniotomie diagnosticirt worden sind. Unter den von De la Barrière gesammelten 14 Fällen wurden beispielsweise nur 5 richtig intra vitam vor der Operation diagnosticirt. Allerdings sprechen sich Duplay [1]) und andere Autoren dahin aus, dass die Diagnose der Blasenhernie im Allgemeinen eine leichte sei, indem durch Einspritzungen von der Harnröhre aus die von der Blase gebildete Bruchgeschwulst an Umfang und Spannung zunehmen muss, während andererseits der auf letztere ausgeübte Druck keine Reposition, sondern Harndrang zu erzeugen vermag. So wahr diese diagnostischen Merkmale an und für sich sind, so zahlreich möchten die Fälle sein, in denen sie nicht zutreffen. Wir wollen dabei von den mehr ausnahmsweisen Vorkommnissen absehen, bei denen die Verbindung zwischen dem intraabdominalen und intraherniären Theil eine so enge ist, dass aus diesem Grunde allein die soeben genannten diagnostischen Merkmale im Stich lassen: die Hauptursache ihrer häufigen Unzuverlässigkeit liegt aber in dem bereits mehrfach besprochenen Zustande der Erschlaffung und Ausweitung der Harnblase in den meisten Cystocelefällen, durch welche sowohl der Einfluss von nicht gerade sehr übertriebenen Einspritzungen auf die Grösse des intraherniären Abschnittes des Organes wie auch die Einwirkung des auf den Blasenbruch ausgeübten Drucks auf etwaigen Harndrang von vornherein beschränkt und herabgesetzt wird. Thatsächlich scheinen diese und einige anderen diagnostischen Manipulationen überhaupt nur dort angewendet worden zu sein, wo man bereits aus anderen Gründen eine Hernia vesicae mit einer gewissen Wahrscheinlichkeit zu vermuthen hatte. Freilich waren auch diese anderen Gründe keineswegs immer als sichere zu betrachten, und ganz besonders sind die subjectiven Harnbeschwerden nur mit sehr grosser Vorsicht für diagnostische Zwecke zu verwerthen. Neben Fällen, in denen irgendwie erhebliche Harnsymptome bei Lebzeiten der Patienten so gut wie ganz fehlten, giebt es solche, deren Erscheinungen seitens der Blase so vage waren, dass ihnen keine weitere diagnostische Bedeutung beigemessen werden konnte. Auch tritt bei einzelnen

1) Follin et Duplay, Traité élémentaire de pathologie externe. T. VI. p. 777.

Patienten die Behinderung beim Uriniren nur zeitweilig auf, wenn nämlich die Blase vorübergehend ihren gewöhnlichen Füllungsgrad überschreitet, und hat z. B. die von mir selbst beobachtete Patientin anscheinend zu dieser Klasse von Cystocelefällen gehört. Ueberhaupt kann man nicht sagen, dass bestimmte subjective Harnbeschwerden für das Bestehen eines Blasenbruchs charakteristisch sind. Selbst das besonders in französischen Referaten hervorgehobene Uriniren in zwei Absätzen, von denen der erste der Entleerung des intraabdominalen, der zweite der des intraherniären Theiles der Blase entsprechen soll, hat keine allgemeine Gültigkeit, und namentlich wird es in den meisten besser beschriebenen Beobachtungen der Neuzeit vermisst. In einigen Fällen von Cystocele sieht man dagegen einen eigenthümlichen Wechsel zwischen Harndrang und Harnverhaltung, und haben wir in dem gegenseitigen Verhalten von Blase und Darm innerhalb des Bruches auf S. 306 einen hierfür maassgebenden anatomischen Factoren kennen gelernt. Nicht immer aber liegen wie hier die Dinge bei der Section so klar, um die Anwesenheit oder das Fehlen dieses oder jenes Merkmals einer Blasenhernie zu erklären. Die Hauptsache ist daher nicht allzu sehr zu schematisiren und bestimmte Zeichen als pathognostische zu beschreiben, wenn sie auch nur in einer Minderheit der Fälle mit Sicherheit beobachtet worden sind. Gewiss ist beispielsweise die Fluctuation des intraherniären Theiles der Blase eines der besten Unterscheidungsmerkmale von etwaigem Darminhalt des Bruches; die Ursachen, dass oft genug keine unzweideutige Fluctuation zu erweisen ist, sind aber ebenso zahlreich wie gewichtig. Eine der wesentlichsten unter ihnen dürfte auf dem soeben wieder betonten Umstande beruhen, dass die Blase in Cystocelefällen in der Regel keine gespannten Wandungen besitzt, sondern dieselben erschlafft und verdünnt sind. Ferner spielt die Lage der Blase hinter den anderen Eingeweiden eine Rolle, insofern diese eine genaue Perception des Fluctuationsgefühles zu behindern vermögen. Andere Male sind besondere Complicationen für die Nichtexistenz der Fluctuation verantwortlich zu machen. Die bekannteste, wenngleich nicht gerade die häufigste dieser Complicationen ist die Lithiasis des intraherniären Blasenabschnittes [1]), und sind diagnostische Irrthümer durch sie die Regel. Schon Verdier berichtet einen Fall, in dem der von einem Stein ausgefüllte Abschnitt der Blase sich wie ein Bubo anfühlte und zur Application eines Causticum Anlass gab. Auch die bereits auf S. 302 citirte

1) R. Leroy d'Étiolles konnte nur 16 Fälle von Steinbildung bei Cystocele sammeln; von diesen betrafen 10 die Cystocele vaginal, 6 die Cystocele inguin. (Bull. de la Soc. de Chir. II. S., V. p. 261. 1864).

Herniolithotomie von Pott war keine beabsichtigte, auf Grund einer bestimmten Diagnose ausgeführte Operation. Bisweilen ist statt der Fluctuation eine mehr teigige Consistenz der von der Blase im Bruch gebildeten Geschwulst darzuthun, und kann letztere namentlich bei Bestehen von Cystitis auch empfindlich bei Berührung sich erweisen. Eine solche teigige Consistenz an Stelle der Fluctuation bot beispielsweise der intraherniäre Theil der Blase in der dritten von Ch. Monod und Delagénière beigebrachten Beobachtung. Trotzdem nun, wie man ohne Weiteres zugeben wird, hierdurch leicht ein Irrthum in der Auffassung des Falles hervorgerufen werden konnte, vermochten doch die genannten Autoren aus dem „Ensemble" der Erscheinungen ihres Patienten bereits vor der Operation eine Wahrscheinlichkeitsdiagnose zu stellen. Eine derartige Beachtung des „Ensemble" der Symptome erscheint aber um so mehr geboten, als die einzelnen Cystocelefälle — trotz der Seltenheit des Leidens — erhebliche Verschiedenheiten bieten und Fehlen des einen oder anderen wichtigen Zeichens, wie bereits angedeutet, etwas ganz Gewöhnliches ist. Unter diesen Verhältnissen erscheint vielleicht der Hinweis auf ein minder bekanntes Merkmal gerechtfertigt, welches zwar nicht directe pathognomonische Bedeutung, aber als Unterstützung anderer Untersuchungsmethoden einen gewissen Werth besitzt. Wie ich bereits an anderer Stelle [1]) bemerkt, liefert nämlich bei einigermaassen umfangreichen Blasenbrüchen die Exploratio per rectum ein „negatives" Ergebniss, d. h. man hat namentlich bei gleichzeitiger Palpation vom Bauche her nicht das eigenthümliche Gefühl des Ballotement der vollen Blase, selbst wenn man erhebliche Flüssigkeitsmengen in diese eingespritzt hat.

Neben den relativ zahlreichen Fällen, in denen die Diagnose während der Operation erst durch die Verletzung der Blase und Ausströmen von Harn aus derselben gestellt wurde, giebt es einzelne Beobachtungen, in denen die Erkennung des intraherniären Theils der Blase noch so rechtzeitig im Laufe der Herniotomie möglich wurde, dass eine Continuitätstrennung derselben vermieden werden konnte. Der Grund ist hierfür, dass die pathognostischen Zeichen der Cystocele, welche bei intacten weichen Bedeckungen des Bruches im Stich gelassen haben, nach deren Durchtrennung und nach Blosslegung des im Bruch befindlichen Theiles der Blase zur Geltung kommen. Namentlich die Ausdehnung des letzteren nach Injectionen von der Harnröhre aus wird manchmal erst nach dessen Freipräparirung völlig deutlich (Krönlein). Die wesent-

1) l. c. S. 457.

lichste Ursache, weshalb die Anwesenheit der Blase im Bruche selbst sehr erfahrenen Chirurgen entgangen ist, beruht aber darauf, dass sie sich meist ganz anders präsentirt, als man dieses z. B. vom hohen Steinschnitt her nach Herausheben des mässig gefüllten Organs aus dem kleinen Becken mit Hülfe der Mastdarmtamponade gewöhnt ist. Hat man es hier nicht mit weit gediehenen pathologischen Veränderungen zu thun, so kommt man nach schichtweisem Vordringen von der Linea alba aus auf eine bläulichweisse gespannte Membran, in welcher meist einige grössere Venenstämme ziemlich oberflächlich und geradlinig verlaufen. Selten hat man in dieser Form die Blase in Cystocelefällen vor sich, und ganz besonders dort, wo man vor der Herniotomie für ihre Entleerung gesorgt hat, wird sie kaum anders als eine Falte oder, wie es Thiriar bei seinem Patienten geschildert, als eine Duplicatur des Bruchsackes auftreten. In meiner eigenen Beobachtung, sowie in einer weiteren von Berger[1]) glich das intraherniäre Stück der Blase einer blauschwarzen Darmschlinge, und war die Verwachsung mit einem von Bauchfell entblössten Theil des Colon ascendens naheliegend. Wohl mag unter Umständen die Lage der Blase hinten und innen von dem übrigen Bruchinhalt und auch hinter dem Samenstrang zur Orientirung dienen. Sind aber wie in vielen alten, irreponiblen Hernien allenthalben Verwachsungen unter deren Bestandtheilen eingetreten, werden die einzelnen Elemente des Samenstranges auseinandergedrängt und erscheint das Vas deferens in einen platten, mehr oder minder dünnen Strang verwandelt, so kann von einer solchen Orientirung nicht mehr die Rede sein. Die richtige Diagnose zu stellen, ist hier ein Spiel des Zufalls, und wird es auch in Zukunft wohl kaum gelingen, hier bestimmte Regeln zu geben. Andererseits hat sich aber die Sachlage, welche aus der Nichterkennung des intraherniären Theiles der Blase, bezw. aus dessen Verletzung resultirt, in den jüngsten Jahren gegenüber einer nicht allzuweit zurückliegenden Vergangenheit recht erheblich gebessert. Ebenso wie bei den accidentellen Verwundungen der Blase in Fällen von Ovariotomien und anderen Laparotomien[2]) hat auch bei der Cystocele die sofortige Application der Naht an etwaigen Rissen der Blase alle Aussicht auf vollen Erfolg. Ja, die anderweitigen günstigen Ergebnisse der Blasenwandresectionen berechtigten behufs radicaler Beseitigung der Blasenhernie zu der Entfernung des intraherniären Abschnittes des Organs mit nachfolgender Cystorrhaphie

1) s. Duret, l. c. p. 43.

2) s. Näheres bei Sänger, Ueber Blasenverletzung bei Laparotomien. Verhandlungen d. deutsch. Gesellsch. für Gynäkologie.

auch in solchen Fällen, in denen eine ausgiebige Verbindung eben dieses Abschnittes mit dem intraabdominalen Theil der Blase vorhanden ist. Noch vor Kurzem hatte man angesichts der bis dahin fast nur ungünstigen Erfahrungen, welche man, wenn schon mehr im zeitlichen als im ursächlichen Zusammenhang mit der zufälligen Eröffnung des intraherniären Theiles der Blase gemacht, dessen Entfernung nur dann gestatten wollen, wenn das Verbindungsstück mit dem im Bauch verbliebenen Blasenabschnitt obliterirt ist (Hache[1]). Das Beispiel, welches Lucas-Championnière und Ch. Monod gegeben, erlaubt jedoch uns heutzutage um so mehr eine andere Praxis, als der tödtliche Ausgang der meisten Blasenhernien weniger direct von etwaigen operativen Eingriffen, als von den Rückstauungserscheinungen und speciell von alten Nierenveränderungen abhängig gewesen ist.[2]) Allerdings soll man nach Ch. Monod und Delagénière, ehe man die Blasenhernie selbst durch Excision radical behandelt, die vor ihr gelagerten Fettmassen, die „Lipocele", durch sorgfältige Exstirpation beseitigen.

III. Cysto-Epiplocele cruralis dextra. Verletzung der Blase bei der Herniotomie. Erfolgreiche Blasennaht. Tod an Kothabscess, ausgehend von einem dysenterischen Darmgeschwür.

Am 4. Februar 1891 Mittags wurde meiner Privatklinik eine 32jährige Musiklehrerin mit einem rechtsseitigen Schenkelbruch von den Collegen Hrn. San.-Rath Werner und San.-Rath Bartels zugesandt. So weit man von der sehr herabgekommenen, im Zustande grösster Abmagerung befindlichen Patientin ermitteln konnte, soll sie bereits seit sehr geraumer Zeit — mindestens seit 3 Jahren — in der rechten Schenkelbeuge eine bald grössere, bald kleinere Geschwulst bemerkt haben. Dieselbe soll in den letzten 2—3 Wochen sehr empfindlich geworden sein, gleichzeitig damit habe sich völlige Appetitlosigkeit sowie häufiges Aufstossen mit Brechneigung, ohne dass es zu wirklichem Erbrechen gekommen, bei ihr eingestellt und sei der Stuhlgang ausgeblieben, wenn es gleich hin und wieder, so z. B. am Morgen des Aufnahmetages, zur Entleerung von Winden gekommen sei. Nachträglich wurde von Hrn. San.-Rath Werner in Erfahrung gebracht, dass die Patientin seit geraumer Zeit an Dysenteria membranacea gelitten, und gab sie selbst auf Befragen an, dass sie auch seit langer Zeit Harnbeschwerden gehabt; doch konnte sie dieselben nur insoweit präcisiren, dass sie öfters beim Beginn des Harnlassens Schmerzen gehabt zu haben behauptete, während der Urin an und für sich keine auffälligen Veränderungen geboten.

Der Status praesens zeigte der vorstehenden Anamnese entsprechend die Kranke als eine im höchsten Grade abgemagerte, sehr bleich

---

1) l. c. p. 288.

2) Gueterbock, Chirurg. Krankheiten der Harnorgane. I. S. 460.

aussehende und überaus schwächlich gebaute Person von kleiner Statur. Der etwas beschleunigte Puls war fast fadenförmig zu nennen, die Hände wie die unteren Extremitäten kühl. Die rothbraune, etwas trockene Zunge war frei von Belag, doch bestand erheblicher Foetor ex ore. So weit bei der äusserst empfindlichen Person eine Untersuchung möglich war, liessen sich keine Anomalien der Athmungsorgane erkennen, dagegen war der ganze Unterleib gleichmässig aufgetrieben und schmerzhaft, selbst bei leiser Berührung, doch erschienen Spannung und Tympanites nicht so gross, wie man sie in vielen Fällen von Brucheinklemmung zu finden gewöhnt ist. Am meisten Resistenz bot noch die Fossa ileocoecalis, doch war auch hier der Percussionston frei. Fast in der Mitte vom Lig. Poupart. und etwas mehr nach unten als oben von diesem fand sich rechts eine von normaler Haut bekleidete und nicht mit dieser verwachsene rundliche Geschwulst, von der Grösse eines Borsdorfer Apfels und durchaus fester Consistenz. Die Percussion ergab fast Schenkelton mit ganz unerheblichem tympanitischen Beiklang. Von der Unterlage liess sich die Geschwulst ebensowenig verschieben wie von ihr abheben, es machte vielmehr den Eindruck, als ob sie mit einem starken Fortsatz innig mit den tiefer gelegenen Theilen zusammenhing. Alle noch so vorsichtigen Manipulationen mit der qu. Geschwulst waren äusserst schmerzhaft, von Verkleinerung derselben durch Druck, von Reposition, sei es des Ganzen, sei es eines Theiles, war nicht die Rede, ebensowenig liess sich Fluctuation oder auch nur teigige Consistenz entdecken, der Tumor behielt vielmehr während der ganzen Untersuchung seine ursprüngliche Grösse und seine gleichmässig feste Beschaffenheit. Die übrigen Bruchpforten des Bauches erwiesen sich, soweit sie dem Finger zugänglich waren, als frei und nicht besonders erweitert; auch sonstige Anomalien waren weder am Bauche, noch anderswo am Körper vorhanden, zu erwähnen bleibt vielleicht, dass die Umgebung des Afters leicht geröthet und etwas oberhalb desselben am Steissbein eine unbedeutende oberflächliche Decubitalstelle war.

Die Diagnose konnte auf keine der gewöhnlichen Formen der Brucheinklemmung gestellt werden; am nächsten lag die Annahme einer Entzündung von vorgefallenem Netz mit Betheiligung des Blinddarms oder eines Darmdivertikels aus dessen Nachbarschaft. Wie weit hier eine Einklemmung eines solchen Darmanhanges bestand, musste eine offene Frage bleiben, jedenfalls war nach der ganzen Sachlage eine Incarceratio acuta ausgeschlossen. Die Patientin war übrigens von dem Transporte nach der Anstalt derartig erschöpft, dass, da keine dringende Anzeige zu einer sofortigen blutigen Encheirese bestand, die operative Inangriffnahme der Hernie bis zum nächsten Tage verschoben werden musste. Die Kranke wurde so gut es ging mit Analepticis (Wein, Kraftbrühe, Milch u. dgl.) unterstützt. In der Nacht stellte sich Diarrhoe ein, d. h. wiederholter Abgang eines überaus stinkenden, leicht blutig tingirten, dünnflüssigen Gemenges von Koth und Schleim-Eiter in kleinen Mengen.

Am nächsten Tage hatte sich Patientin so weit erholt, dass man zur Operation schreiten konnte. Der Puls war zwar immer noch etwas klein und flatternd, ebenso wie auch der sonstige Symptomencomplex unverändert geblieben war, Pat. fühlte sich aber kräftiger und erholter als gestern. Die längere Chloroformnarkose wurde ohne üblen Zwischen-

fall ertragen. Durch einen der Längsaxe des Schenkels parallelen Schnitt von circa 7 Cm. Ausdehnung wurde der untere Pol des hier nirgends verwachsenen Bruches freigelegt. Derselbe erwies sich vorn nirgends verwachsen und nur unbedeutend durch accessorische Schichten verdickt. Nach seiner Eröffnung entleerten sich einige wenigen Tropfen schwach röthlichen Bruchwassers, und fand man als Inhalt entartete Netzmassen von Fettwachsconsistenz, welche nach vorheriger Unterbindung durch Catgut abgetragen wurden. Der Stumpf wurde nach Lösung einiger Adhäsionen und Erweiterung des Bruchsackhalses mittelst des Herniotoms möglichst weit nach der Bauchhöhle zurückgebracht, von einem Darmdivertikel, das für den bei Pat. beobachteten Symptomencomplex verantwortlich zu machen gewesen wäre, aber nichts entdeckt. Nach ausgiebiger Spaltung des Bruchsackes zeigte sich indessen medianwärts und etwas hinter ihm direct auf dem horizontalen Schambeinast gelagert ein schwarzblaues rundliches Gebilde. Dasselbe fühlte sich elastisch an, war wenig gespannt und mittelst mehrerer kurzer zarter Stränge mit dem Bruchsack verwachsen. Es konnte sich dem Anschein nach nur um einen des Bauchfellüberzuges entbehrenden Darmanhang handeln; als man jedoch versuchte mit dem Zeigefinger die verschiedenen Adhäsionen vorsichtig zu trennen, um das betreffende Divertikel frei zu legen, entstand ein etwas über ½ Cm. langer Riss, aus dem sich in starkem Strahl reichlich Harn entleerte. Nach sorgfältigem Austupfen der Wunde wurde der Riss durch 3 Nähte, welche nach Art der Lembert'schen Darmsuturen angelegt wurden, geschlossen und die Haltbarkeit dieser Nähte durch vorsichtige Borsäureinjectionen von der Harnröhre aus geprüft. Es zeigte sich am oberen Winkel des Risses eine bei stärkerer Füllung der Blase leicht klaffende Stelle, so dass eine 4. Sutur hinzugefügt werden musste. Die Blasenverletzung schloss nunmehr auch stärkeren Injectionsversuchen gegenüber völlig wasserdicht, und wurde der vorliegende Blasenabschnitt in die Tiefe des kleinen Beckens möglichst weit versenkt. Bei der extremen Dünne eben dieses Theils der Blasenwandungen mussten alle Manöver überaus vorsichtig ausgeführt werden; zur Naht diente feinste Seide, welche, um Durchschneiden zu vermeiden, nur ganz langsam und ohne grössere Gewaltanwendung geknotet werden durfte. Es wurde schliesslich ein Verweilkatheter (Jacques-Patent Nr. 20) in die Blase eingeschoben und mit einem T-Rohr aussen befestigt, die Nahtstelle jodoformirt und dann nach Kürzung und Vereinigung des Bruchsackes durch eine fortlaufende Catgutnaht auch die äussere Wunde bis auf ihren unteren durch einen Jodoformgazestreifen offen gehaltenen Winkel ebenfalls geschlossen.

Die nächsten Folgen der Operation waren überraschend gut. Bereits am Abend des Operationstages lobte Patientin trotz völligen Appetitmangels bei starkem Durst und immer noch aufgetriebenem, wenngleich schmerzlosem Unterleib ihr Befinden; der Patentkatheter functionirte gut. Puls immer noch beschleunigt, aber ein wenig kräftiger. Temperatur 36,2° C.

Am Abend des nächsten Tages erfolgten durch Beihülfe von Glycerinklystieren mehrere etwas Blut haltende Stuhlgänge; der Unterleib war nicht mehr so aufgetrieben, es stellte sich etwas Verlangen nach Nahrung ein.

Am 7. Februar 1891 wurde der Verband, weil beschmutzt, gewechselt. Die Wunde war reactionslos. Am nächsten Tage wurde, ohne dass ein Tropfen Harn durch die Wunde getreten, der Katheter entfernt, und hielt ein Zustand leidlicher Euphorie bei fortdauernd gesteigertem Nahrungsbedürfniss an diesem und den nächsten Tagen an.

11. Februar 1891 (7. Tag nach der Operation). In den letzten beiden Tagen waren wiederholt starke, mit Blut gemischte, sehr übel riechende diarrhoische Stuhlgänge eingetreten. Um 7 Uhr Abends trat ohne alle Vorboten ein Schüttelfrost auf mit nachfolgender Temperatursteigerung bis zu 40,1° C. und Puls von 160 in der Minute. Der Leib war mehr aufgetrieben, aber unbedeutend schmerzhaft; nach Eröffnung der grossentheils geheilten, völlig reactionslosen Wunde wurde selbst nach Einführung des Fingers in die Bauchhöhle keinerlei Abnormität wahrgenommen. Die Wunde wurde wie früher mit Jodoform verbunden, in den Bruchsackhals ein Jodoformgazestreifen eingeführt.

12. Februar 1891. Patientin äusserst schwach bei 38° C. Morgentemperatur. Puls noch immer sehr schnell, über 140. Aashaft riechende blutige Diarrhöen. Die Wunde blutig, nach oben erweitert, lässt in ihrer Nähe einige verklebte Darmschlingen, sonst aber nichts Abnormes in der Bauchhöhle erkennen. Die bis dahin mässige Tympanitis nimmt gegen Abend stärker zu, und steigt die Körperwärme auf 39,6°. Bei fortdauernd kleinem Puls ist Patientin zeitweilig unbesinnlich. Darreichung von Nahrung und Untersuchung werden schwierig, und muss es unentschieden bleiben, ob freie Flüssigkeit im Abdomen vorhanden ist.

14. Februar (9. Tag nach der Operation). Patientin in Agone. Stuhl und Harn gehen unwillkürlich ab. Mittags nur 36,8° C. bei kaum fühlbarem Puls. Tympanitis in weiterer Zunahme. Spontanes Erbrechen fehlt, doch behält Patientin nur schwer die Speisen bei sich.

15. Februar (10. Tag nach der Operation) erfolgte um 1 Uhr früh der Tod.

Die noch am gleichen Tage unternommene Autopsie hatte sich auf die Bauchhöhle zu beschränken.[1]) Sie ergab hier allgemeine frische und ältere Verwachsungen der Därme mit einer grossen Menge eines jauchigen, schmutzig bräunlichen Exsudates. An der Grenze von Colon descendens und von S Romanum findet sich in der linken Hälfte des grossen Beckens ein apfelsinengrosser Kothabscess, mit welchem die Darmschlingen in der Nachbarschaft sehr fest verlöthet sind. Im untersten Abschnitte des Dünndarms ebenso wie auch im ganzen Dickdarm, namentlich aber in der Umgebung des eben erwähnten Kothabscesses ist die Darmschleimhaut aufgelockert und mit follikulären, eiterigen Belag zeigenden Darmgeschwüren durchsetzt. Die Harnblase zeigt ebenfalls allenthalben Verlöthungen mit den benachbarten Darmschlingen derart, dass trotz der grossen Vorsicht ihre sehr verdünnten Wandungen bei der Herausnahme an verschiedenen Punkten einreissen. Die bei der Herniotomie verletzte Stelle bleibt dagegen völlig intact, sie liegt in einer die rechte Seite der herausgenommenen Harnblase betreffenden geringen Ausbuchtung. Die Schleimhaut der Harnblase ist dabei ohne Veränderungen, ebenso sind die Harnleiter und Nieren-

1) Der 2 Tage vorher weithin gespaltene Cruralkanal war als solcher nicht mehr zu erweisen.

becken frei von solchen, die Nieren dagegen ebenso wie Leber und Milz, im Zustande interstitieller parenchymatöser Trübung. Die in jungfräulichem Zustande befindlichen Geschlechtsorgane geben zu keiner Bemerkung Anlass.

Nähere Betrachtung der verletzten Stelle des intraherniären Blasenabschnittes lässt die 4 Seidennähte noch deutlich erkennen. Dieselben haben die Mucosa nicht durchbohrt, vielmehr scheint letztere der Nahtlinie entsprechend leicht eingezogen.

Epikrise. Die erläuternden Bemerkungen zu vorstehendem Fall sind bereits in den ihm vorangeschickten Erörterungen grösstentheils vorweggenommen. Hier wollen wir zunächst auf die ausserordentliche Seltenheit des soeben beschriebenen Vorkommnisses hindeuten. Die Gründe hierfür, welche auf der relativ weiten Entfernung des Schenkelkanals von der normalen Localität der Blase im Wesentlichen beruhen, haben sich in der Praxis als so zwingende erwiesen, dass durch Sectionsbefunde gestützte Beobachtungen von Cystocele cruralis bis jetzt völlig fehlten. Die meisten Hand- und Lehrbücher bezogen sich bis jetzt bei ihren Schilderungen dieser Form der Blasenhernie auf einen von Verdier mit Levret zusammen behandelten Fall sowie auf Beobachtungen an weiblichen Thieren[1]); doch ist zu betonen, dass wegen der abweichenden functionellen Bedeutung der Bauch- und Beckenmusculatur infolge des aufrechten Ganges beim Menschen eine Berücksichtigung der vergleichenden pathologischen Anatomie für den concreten Fall nur mit grösster Reserve erlaubt ist. Was dagegen die Beobachtung von Verdier und Levret betrifft, so wird sie vielfach als keine ganz sichere angesehen.[2]) Immerhin lohnt ein Eingehen auf ihre Einzelheiten, zumal sie, obwohl in den Éléments de pathologie externe von Nélaton[3]) abgedruckt, hier in Deutschland weniger bekannt zu sein scheint. Ich gebe sie daher nach letzterer Quelle im Nachstehenden der Hauptsache nach wieder.

Es handelte sich um eine 40jährige Frau mit Bauchwassersucht. Man bemerkte oben und vorn am Schenkel „eine Geschwulst, deren Umfang sich verschieden zeigte, je nachdem die Kranke kürzere oder längere Zeit nicht urinirt hatte. Dieser Umstand veranlasste den Gedanken, dass die Geschwulst durch einen Theil der Blase gebildet würde, welcher durch den Schenkelbogen herabgestiegen war, und man wurde in dieser Meinung durch den schrägen Verlauf der Harnröhre bestätigt, welcher sich beim Katheterisiren der Kranken zu erkennen gab; der Kanal neigte sich ein wenig nach rechts, wohin er durch die nach dieser Seite gewandte Blase gezogen war".

1) Vgl. Förster, Handbuch der speciellen pathol. Anatomie. 2. Aufl. S. 535.

2) Valette (l. c. p. 688) bezeichnet ihn als „très discutable".

3) T. V. p. 625.

Aus dieser Darstellung, so kurz sie auch ist, erhellt, dass in ihr eine Verschiebung der Harnröhre nach der Seite, auf der die Cruralhernie der Blase sich befunden, beschrieben ist. Ob und in wie fern diese Verschiebung von pathogenetischer Bedeutung ist[1]), muss zweifelhaft bleiben. In meiner eigenen Beobachtung hat jedenfalls eine derartige Verschiebung in keiner Weise stattgehabt, was schon daraus hervorgeht, dass bei meiner Patientin der Verweilkatheter während seines 3tägigen Aufenthaltes in der Blase in völlig gerader Linie sich befand. Im Uebrigen ist aber in der Beschreibung Verdier's der Mangel näherer Einzelheiten um so auffallender, als die sonstige Schilderung seines Falles durch eine im damaligen Zeitalter verhältnissmässig seltene Präcision sich auszeichnet, und möchte ich die qu. Beobachtung nicht so sehr als eine unsichere wie als eine unvollständige betrachten.

Weitere Besonderheiten für die Cystocele cruralis, durch welche sie sich von der C. inguinalis zu unterscheiden vermag, hat inzwischen weder dieser Fall Verdier's noch meine eigene Beobachtung ergeben. Verhalten des Peritoneums und der Blase im Bruch, Lagerung dieser und Wandverdünnung des Organs gleichen völlig denen in der Hernia inguinalis. Grössere Fettklumpen im prävesicalen Zellgewebe liessen sich bei meiner Patientin nicht darthun; die Rolle der Lipocele scheint bei ihr der im Bruchsack enthaltene Netzzipfel übernommen zu haben, und muss man aus dessen Leichenwachs ähnlicher Beschaffenheit schliessen, dass er schon sehr lange im Bereich des Bruches — wahrscheinlich schon geraume Zeit vordem, dass sich die Verwachsungen des zu ihm gehörigen Bruchsackes mit dem intraherniären Theil der Blase gebildet — sich befunden hat. Dass die Erkennung der Theilnahme letzterer am Bruchinhalt vor der Operation nicht möglich gewesen, dürfte aus meiner Darstellung des Befundes bei Aufnahme der Patientin auf S. 312 genügend erklärt sein. Ich möchte aber doch ausdrücklich betonen, dass die gelegentlich der manuellen Untersuchung der Bruchgeschwulst ausgeübte, zum Theil ziemlich erhebliche Compression durchaus nicht im Stande war, irgend welche Symptome seitens der Harnblase auszulösen. Speciell vermochte diese Compression nicht, auch nur den mindesten Harndrang bei der sehr sensiblen Patientin hervorzurufen. Es hing ein solches Verhalten zum Theil vielleicht damit zusammen, dass die Harnblase bei der Obduction frei von jeder Spur von Entzündung getroffen wurde, ebenso wie auch der in vivo abgeschiedene Urin stets völlig klar und

1) Vgl. die Darstellung bei Winckel, Deutsche Chirurgie. Lief. 62. S. 98.

durchsichtig, ohne Beimengung pathologischer Producte, sowie in normaler Menge sich zeigte.

Was endlich die Therapie bei der von mir beobachteten Patientin betrifft, so schliesst sie sich in allen Stücken den neueren, bereits oben erwähnten Grundsätzen der operativen Intervention bei zufälliger Blasenverletzung in Fällen der Cystocele inguinalis an. Ich habe nur noch zu bemerken, dass die Ausführung der Blasennaht infolge der grossen Dünne und Zerreisslichkeit der Wandungen ziemlich zeitraubend und schwierig sich gestaltete. Von einer (vielfach empfohlenen) zweiten Nahtreihe musste aus diesen Gründen völlig abgesehen werden. Ebenso habe ich bei der Unsicherheit, die heute noch bezüglich der Einzelheiten in der Technik der Blasennaht mehrfach herrscht, von der Befolgung anderweitiger complicirteren Vorschriften bei ihrer Ausführung Abstand genommen. Ich bediente mich gewöhnlicher sehr feiner, vorher sterilisirter und dann mit wässriger Carbollösung von 4 Proc. Stärke imbibirter Seide sowie kleiner, auch sonst von mir bei Plastiken gebrauchten runden Nadeln und eines Nadelhalters nach Marion Sims von Collin in Paris.

XI.

Ueber einen Fall von Dermoidgeschwulst des Nabels

(vorgestellt in der Sitzung der freien Vereinigung der Chirurgen Berlins am 9. März 1891).

Von

Dr. Paul Gueterbock,
königl. Medicinalrath und Privatdocent.

Am 10. December 1890 wurde meiner Poliklinik eine 16jährige Aufwärterin von Herrn Dr. Mosberg wegen einer Unterleibsgeschwulst zugeführt. Die für ihr Alter hoch aufgeschossene, etwas bleiche, übrigens gesunde Patientin gab an, seit 14 Tagen erst eine Anschwellung in ihrem Leibe bemerkt zu haben, seit 8 Tagen sei dieselbe sehr erheblich gewachsen, ohne, abgesehen von ihrer Grösse, directe Beschwerden oder Schmerzen verursacht zu haben.

Die Untersuchung ergab einen über kindskopfgrossen rundlichen, an einzelnen Stellen stark höckerigen Tumor. Derselbe nahm fast in der Mittellinie die Gegend zwischen Schwertfortsatz des Brustbeins und Nabel ein, jedoch war letzterer noch in seinen Bereich gezogen und erstreckte er sich etwas weiter nach der rechten denn nach der linken Seite. Nach allen Richtungen leicht umgreifbar, von fester und wenig elastischer Consistenz, erschien er mit den Bauchdecken verschiebbar; andererseits war diese Verschiebbarkeit im Allgemeinen eine nur beschränkte. Die Geschwulst schien sowohl dem Bauchinhalt wie der Haut gegenüber bis zu einem gewissen Grade fixirt, wie solches namentlich bei tieferem Athmen hervortrat. Die Verwachsung mit der Haut war indessen keine vollkommene, insofern als diese sich in kleinen Fältchen erheben liess. Beziehungen des Tumors zu einem bestimmten Unterleibsorgan liessen sich vorläufig nicht entdecken, zumal da der etwas aufgetriebene Bauch eine eingehendere Untersuchung verhinderte. Irgend ein subjectives Zeichen, welches auf solche Beziehungen hinweisen konnte, bot Patientin nicht, da sie — wie bereits betont — sich im Uebrigen gesund fühlte. Selbst gesteigerter Druck wurde im Gebiet der Anschwellung kaum als schmerzhaft angegeben; eigentlich war nur der am meisten prominente Punkt, der als rundliche Vorwölbung schon bei oberflächlicher Betrachtung sich dicht neben dem Nabel auf der rechten Seite abhob, etwas mehr auf Druck empfindlich.

Eine bestimmte Diagnose konnte auf Grund der vorstehenden Untersuchungsergebnisse nicht gestellt werden. Gegen ein Fibrom oder eine cystische Geschwulst der Bauchdecken sprachen die vielfachen derben Höcker; die schnelle Entwicklung, welche der Process anscheinend genommen, musste überhaupt ein Neoplasma im engeren Sinne des Wortes ausschliessen. Weit wahrscheinlicher konnte noch ein völlig abgesackter, in einem schwartigen Gewebe abgekapselter Durchbruch eines Peritonealexsudates — vielleicht von einem runden Magengeschwür ausgehend — gelten, aber hierfür fehlte wiederum jede noch so leise Andeutung in der völlig negativen Vorgeschichte der Kranken. Last but not least hatte man an Beziehungen des Tumors zum Nabel zu denken. Hier war er am innigsten verwachsen, hier war er am empfindlichsten.

Zur Aufklärung des Falles, bezw. zu seiner operativen Behandlung, wurde die Patientin am nächsten Tag, also am 11. December 1890, von Herrn Dr. Mosberg in meine stationäre Klinik gelegt. Ich beabsichtigte hier nach gründlicher Entleerung des Darmes eine nochmalige Untersuchung, welche durch Ballonnement des Magens mittelst Ingestion von Brausemischung und künstlicher Ausdehnung des unteren Theils des Darmkanals durch Hegar'sche Klystiere unterstützt werden sollte; in zweiter Linie dachte ich die Chloroformnarkose, bezw. eine Explorativincision heranzuziehen. Die Sachlage gestaltete sich aber durch den ferneren Verlauf in einer anderen, unerwarteten Weise. Schon am 12. December a. c., dem der Aufnahme folgenden Tag, fühlte Patientin sich nicht so völlig wohl wie ehedem. Am nächsten Tage bestand deutliches Fieber, welches Abends sich bis zu 38,6° C. erhob, und nach 2 weiteren Tagen waren bei einer Abendtemperatur von 39,0° ausgesprochene Röthe und Fluctuation auf der Höhe der Geschwulst rechts dicht am Nabel vorhanden.

Am nächsten Tage (am 16. December a. c.) wurde daher zu einer Incision der gerötheten Stelle geschritten. Dieselbe erfolgte unter den bei Laparotomien üblichen antiseptischen Cautelen rechts nicht fern vom Nabel, parallel der Linea alba in der Ausdehnung von 8 Cm. Nach Entleerung reichlicher Mengen dünnflüssigen Eiters gelangte man in eine unregelmässige Höhle, welche sich sowohl nach dem Brustbein zu, als auch unten in der Richtung zur Symphyse, bezw. zur Harnblase verfolgen liess. Gleichzeitig damit wurden theils mit dem Finger, theils mit dem Löffel, theils auch mit der Pincette gelbliche, talgartige Massen und kleine Fetzen einer sehr dünnen Membran entfernt. Es stellte sich dabei heraus, dass ein beträchtlicher Theil des Tumors, vornehmlich die derben, von aussen fühlbaren höckrigen Vorsprünge, auf Rechnung schwartiger Verdickungen zu schreiben war. Soweit es anging, wurden diese Schwarten mit dem Löffel oder mit Pincette und Cooper'scher Schere beseitigt. Doch konnte man hierin nicht zu weit gehen, da dicht neben den verdickten Stellen mehrfach ganz dünne Partien existirten und man von letzteren aus die Darmschlingen, an einem Punkte auch die Pulsation grosser Gefässstämme gleichsam wie durch einen feinen Schleier nur getrennt durchfühlen konnte. Die Operation wurde daher durch Desinfection der Wundhöhle mittelst Borausspülungen, theilweise Verkleinerung der Continuitätstrennung in den Bauchdecken durch die Naht und sorgfältige Jodoformgazetamponade beendet.

Der fernere Verlauf war bei durchschnittlich 8tägigem Verbandwechsel ein so durchaus normaler, dass er zu keinerlei Bemerkung Anlass giebt. Am 23. Januar 1891 wurde Patientin zur poliklinischen Behandlung entlassen und am 3. Februar 1891 konnte ihre völlige Heilung dargethan werden. Der Tumor, welcher durch die Entleerung seines Inhaltes erheblich verkleinert worden war, konnte anfangs noch deutlich in seinen reducirten Contouren durchgefühlt werden; mit der Zeit erschien aber sein Umfang beim jedesmaligen Verbandwechsel immer mehr und mehr vermindert, und beim Abschluss dieses Berichtes lässt sich kaum noch etwas von ihm constatiren. Bis auf die lineäre, wenig eingezogene Narbe ist das Aeussere des Unterleibs ein völlig normales, und auch neben dem Nabel ist jede noch so leichte Prominenz geschwunden.

Die nähere Untersuchung der bei der Operation aus der Geschwulst entleerten Massen — soweit eine solche ausführbar — ergab, dass dieselben sich weder makroskopisch, noch mikroskopisch von den Bestandtheilen der Dermoide an anderen Stellen unterscheiden. Abgesehen von einzelnen Plattenepithelien, welche man als von den Fetzen des überaus dünnen Belags der Geschwulst stammend theilweise betrachten muss, handelte es sich um freie Kerne, Körnchenzellen, vornehmlich aber um Cholestearin und Fettkrystalle. Lanugo oder sonstige Haare liessen sich ebensowenig erweisen wie Zähne oder andere höher organisirte Epidermoidalgebilde.

Zur epikritischen Würdigung des vorliegenden Falles haben wir nur wenig hinzuzufügen. Während das mehr oberflächlich gelegene Atherom gelegentlich in der Bauchhaut auch an anderen Stellen beobachtet worden ist, wie dieses z. B. ein vor einiger Zeit aus der Bardeleben'schen Klinik in den Charité-Annalen (IX. S. 412) berichteter Fall beweist, kommen mehr in die Tiefe reichende Dermoidgeschwülste nur am Nabel vor. Die Möglichkeit, dass in die Nabelnarbe Epidermoidalkeime verlagert werden können, ist von vornherein sehr nahe liegend, immerhin bilden auch hier, wie die neueste monographische Darstellung der chirurgischen Erkrankungen der Bauchdecken durch Ledderhose in Lieferung 45b der Deutschen Chirurgie darthut, die aus solchen Keimen sich entwickelnden Geschwülste ziemliche Seltenheiten. Ein mit dem vorstehenden sehr ähnlicher Fall wird von Duplay nach Longuet[1]) ausführlich citirt.

Bei einer jungen Person hatte sich binnen 3 Wochen am Nabel eine Geschwulst bis zur Grösse einer Nuss entwickelt und war der Eiterung nahe. In der Umgebung des Ursprungs dieser Geschwulst, d. h. am Nabelring, fand sich eine kreisförmige Ulceration infolge einer Höllensteinätzung. Nach 3 Tagen brach die Geschwulst von selbst auf; es bildete sich ein grosser Substanzverlust, und auf leichten Druck entleerte sich aus der Umhüllung (cocque) ein mandelgrosser Fremdkörper, der

1) Traité élémentaire de pathologie externe. VI. p. 818.

braun, hart, wenngleich leicht eindrückbar und aus Epithelialzellen, Fett und Fettsäurekrystallen zusammengesetzt war.

• Duplay betrachtet merkwürdigerweise diese Vorkommnisse nicht als Talgcysten oder Dermoide, sondern als Fälle von Verhaltung von Fremdkörpern, welche in Gestalt von Epithelresten und Fettmassen aus der Haut stammen, in der Tiefe der Nabelnarbe. Im Uebrigen erhellt aus seiner wie aus der soeben mitgetheilten Beobachtung in Uebereinstimmung mit den Erfahrungen anderer Chirurgen, wie leicht die hierhergehörigen Gebilde zur Ulceration und Eiterbildung neigen.[1]) Dass letztere zu weit über das Niveau des Nabelringes hinausreichenden Wucherungen Anlass geben können, sei hier der Vollständigkeit halber beigefügt. Diese Wucherungen können ebenso wie die bei manchen Urinfisteln des Nabels beschriebenen hahnenkammähnlichen und polypösen Vegetationen den wahren Sachverhalt völlig verdecken. Es erscheint daher nicht als ausser dem Bereich der Möglichkeit liegend, dass Granulome des Nabels, welche sich nicht bei ganz jungen Kindern finden, ihren Ursprung in vereiterten Atheromen und Dermoiden haben. Ueberdies zeigt der vorliegende Fall, wie schnell diese Geschwülste, nach einmaliger Entleerung ihres Inhaltes, einer völligen Schrumpfung und Verödung anheimfallen.

1) Ledderhose, l. c. S. 34.

XII.

Aus der chirurgischen Abtheilung des Hrn. Geh. San.-Rath Dr. Hagedorn im städtischen Krankenhause zu Magdeburg.

Bericht über 200 Herniotomien.

Von

Dr. med. Rudolph Habs,

Assistenzarzt an der chirurg. Abtheilung der städtischen Krankenanstalt zu Magdeburg.

In der Zeit vom 1. Januar 1883 bis Juli 1890, also im Verlauf von 7 1/2 Jahren, sind auf der unter Leitung des Herrn Geh. San.-Raths Hagedorn stehenden chirurgischen Abtheilung der Magdeburger städtischen Krankenanstalt in Summa 200 Herniotomien ausgeführt worden mit 29 Todesfällen = 14,5 Proc. Mortalität.

Es sind dies die unter Sublimatantisepsis operirten Fälle. —

Das *Operationsverfahren* war, soweit bei der Beschreibung der einzelnen Fälle nichts Anderes angegeben, stets folgendes:

Nach gründlicher Desinfection der Haut durch Rasiren, Waschung mit Seife und Juteballen, Abreiben mit Carbolspiritus (5 Theile Carbolsäure auf 95 Theile 80proc. Alkohol) und Abspülen mit 1 pro mille Sublimatlösung wird der Hautschnitt nach den allgemeinen Regeln meist aus freier Hand, selten mit Erhebung einer Hautfalte ausgeführt und sodann mittelst Hohlsonde und Messer schichtweise in die Tiefe vorgedrungen.

Nachdem man so auf dem Bruchsack angelangt ist, wird derselbe auf stumpfe Weise mit Hohlsonde und Finger aus seinen Verbindungen gelöst (excapsulirt), hierauf mit der Hohlsonde eröffnet und mit der Schere weit gespalten.

Nunmehr fasst der Assistent mit einigen Arterienpincetten die Bruchsackwände und hält sie weit auseinander, so dass man einen guten Einblick auf die Inhaltsverhältnisse hat.

Bildet Darm den Inhalt, so wird er — nach eventueller Erweiterung der Bruchpforte durch multiple Einkerbungen mittelst des Herniotoms, seltener mittelst Schnittes von aussen — weit hervor-

gezogen und genau, besonders an den Schnürfurchen, auf etwaige Nekrosen untersucht; ist er intact, so wird er reponirt.

Bildet Netz den Inhalt — sei es für sich allein oder neben einer Darmschlinge —, so werden zunächst die etwa bestehenden Verwachsungen mit dem Bruchsack theils stumpf, theils, wenn sie stärker und gefässreicher sind, mit Ferrum candens gelöst; hierauf wird nöthigenfalls die Bruchpforte erweitert, das Netz etwas hervorgezogen und die Bruchpforte eingehend auf Netzadhäsionen abgetastet. Finden sich solche, so werden sie mit dem Finger gelöst, oder möglichst vorgezogen, um sie, etwaiger Blutung wegen, beim Trennen sicher unterbinden zu können. Nun wird das vorliegende Netz mehrfach (in 2—5 Partien, je nach der Grösse) mit starkem Catgut abgebunden und mit Ferrum candens auf einem untergelegten Holzspatel, etwa 1 Cm. vor der Ligatur, durchtrennt und in die Bauchhöhle zurückgebracht. Meistens wurde alles Netz, was im Bruchsack lag, entfernt. Nachdem so der sämmtliche Bruchinhalt in die Bauchhöhle reponirt ist, fühlt der bis in die Bauchhöhle eingeführte Zeigefinger, dass Darm und Netz frei sind, ohne Spannung oder Verwachsungen. Das ganze Operationsterrain wird mit körperwarmer 3 proc. Borsäure- oder ½ pro mille Sublimatlösung abgespült.

An die Herniotomie wurde nun, wenn nicht besondere Contraindicationen vorlagen, allemal die Radicaloperation des Bruches angeschlossen, und zwar in folgender Weise: Der Zeigefinger wird in den Bruchsackhals hinaufgeführt, wie der Finger in den Handschuh. Während nun mit dem Daumen und den anderen Fingern, auch wohl noch mit der anderen Hand der Bruchsackhals möglichst tief über den Zeigefinger herabgezogen wird, schiebt der Assistent eine starke Catgutschlinge über den Bruchsackhals nebst Finger hoch hinauf und knüpft dieselbe dicht vor dem Finger fest zusammen. Hierdurch wird der Bruchsackhals möglichst hoch nach oben vereinigt und geschlossen. Hierauf wird der Bruchsack in einiger Entfernung vor der Ligatur mit der Schere abgetragen; in einigen Fällen wurde der Bruchsackrest dann noch mit Catgut vernäht.

Nachdem das Operationsterrain nochmals mit ½ pro mille warmer Sublimatlösung abgespült und die Wundhöhle durch Abtragen etwaiger Bindegewebsfetzen geglättet war, wurde die Haut mit einigen weitgreifenden Knopfnähten oder mit sehr weitläufiger, lockerer, fortlaufender Naht vereinigt. Ein Drain wurde selten eingeführt. In wenigen Fällen wurde überhaupt nicht genäht, sondern die Wunde tamponirt. Es geschah dies, um möglichst eine Ansammlung von Wundsecret zu verhindern; dennoch ist es öfter vorgekommen, dass

bei anscheinend vollkommener prima intentio sich Secret ansammelte und zu einer Absonderung führte, wodurch die Heilungsdauer verlängert wurde. Anscheinend gingen diese Absonderungen von der Unterbindungsstelle des Bruchsackes aus, und trat nach Abstossung eines kleinen Gewebsstückes schnelle Heilung ein.

Nach der Naht wurde die Umgebung der Wunde mit 1 pro mille Sublimatlösung abgespült, mit einer feuchten Sublimatcompresse bedeckt und ein Mooskissen-Verband angelegt.

Von den 200 nach dieser Methode ausgeführten Herniotomien entfielen auf nicht incarcerirte Hernien 30 (= 15 Proc.); davon waren 13 (= 6½ Proc.) reponibel, 17 (= 8½ Proc.) irreponibel. Der Verlauf in allen diesen 30 Fällen war ein günstiger. Herniotomien incarcerirter Hernien wurden 170 ausgeführt mit 29 (= 17 Proc.) Todesfällen. Alle näheren statistischen Einzelheiten ergeben sich aus der umstehenden Uebersichtstabelle (S. 326 u. 327).

I. Freie (nicht incarcerirte) Hernien.

Bei freien Hernien wurde die Herniotomie behufs Radicaloperation 30 mal ausgeführt (vgl. die Uebersichtstabelle).

Bezüglich der Indicationen zur Radicaloperation nicht incarcerirter Hernien stimmen wir im Wesentlichen überein mit Hofmokl[1]) und Wolter[2]).

Die Radicaloperation war uns indicirt, wenn die durch den Bruch hervorgerufene Beeinträchtigung der Arbeitsfähigkeit und Lebensfreudigkeit die Gefahr der Operation aufwog.

So kann eine Hernie — und dies war die häufigste Indication — durch ihre allzu bedeutende Grösse direct hinderlich bei der Arbeit sein, zumal wenn sie durch ein Bruchband gar nicht oder nur ungenügend zurückgehalten werden kann (irreponible Hernien oder reponible mit sehr weiter Bruchpforte). Andererseits aber kann jede auch noch so kleine Hernie häufige Schmerzen verursachen, zu habitueller Obstipation und zu schweren Gemüthsstörungen führen, so dass die Operation dringend erfordert wird. Als Curiosum sei hier Fall 26 erwähnt, wo ein 30jähriges Fräulein die Operation forderte, da sie sonst die schon festgesetzte Eheschliessung einzugehen sich weigerte.

Dann aber war die Operation noch indicirt bei Leuten der schwer arbeitenden Klasse, wenn schon öfters Incarcerationen aufgetreten waren, um die Gefahr einer neuen Incarceration zu vermeiden.

Ausgeführt wurde die Operation immer nur auf ausdrücklichen

1) Wiener Klinik. 1890. Heft 9.

2) Volkmann's Sammlung klin. Vorträge. Nr. 361.

Uebersicht

| | I. Non incarceratae | | |

belle.

atae

	N. Nur cyanot. Dünndarm		O. Cyanot. Dünndarm und Netz		P. Nur gangrän-verdächtiger Dünndarm		Q. Gangränverd. Dünndarm und Netz		R. Serosanähte bei Dünndarm		S. Serosanähte bei Dünndarm und Netz		T. Netzgangrän		U. Anus praeter-naturalis		V. Darm-resection		Geheilt M.	Geheilt F.	Gestorben M.	Gestorben F.	Summa
	6	1	1	1	—	—	—	—	1	—	—	—	—	—	—	1	2	2	44		7		51 M.
	1	—	—	1	2	—	—	—	—	—	—	—	—	—	—	1	—	—		9		2	11 F.
	7	1	1	2	2	—	—	—	1	—	—	—	—	—	—	2	2	2					62
	—	1	—	—	—	—	—	—	—	—	—	—	—	—	—	—	—	—	17		1		18 M.
	—	—	—	—	1	—	—	—	—	—	—	—	1	—	—	—	—	—		6		—	6 F.
	—	1	—	—	1	—	—	—	—	—	—	—	1	—	—	—	—	—					24
	7	2	1	2	3	—	—	—	1	—	—	—	1	—	—	2	2	2	61	15	8	2	86

	N		O		P		Q		R		S		T		U		V						
	—	1	—	—	—	—	1	—	—	—	—	—	—	—	—	—	1	—	7		1		8 M.
	2	1	4	—	3	1	3	2	—	—	3	—	—	—	—	—	2	4		49		9	58 F.
	2	2	4	—	3	1	4	2	—	—	3	—	—	—	—	—	3	4					66
	1	—	—	—	—	—	—	—	—	—	—	—	—	—	—	—	—	—	7		—		7 M.
	3	2	2	—	1	1	—	—	1	—	—	—	—	—	—	—	2	1		25		5	30 F.
	4	2	2	—	1	1	—	—	1	—	—	—	—	—	—	—	2	1					37
	6	4	6	—	4	2	4	2	1	—	3	—	—	—	—	—	5	5	14	74	1	14	103

	N		O		P		Q		R		S		T		U		V						
	—	1	—	—	—	—	—	—	—	—	—	—	—	—	—	—	—	—	—	—	—	1	1 F.

	N		O		P		Q		R		S		T		U		V						
	—	1	—	—	—	—	—	—	—	—	—	—	—	—	—	—	—	1	—	—	2		2 M.
	—	—	—	—	—	—	—	—	—	—	—	—	—	—	—	—	—	1	—	—		1	1 F.
	—	1	—	—	—	—	—	—	—	—	—	—	—	—	—	—	—	2	—	—	2	1	3

	N		O		P		Q		R		S		T		U		V						
	—	—	—	—	—	—	—	—	—	—	1	—	—	—	—	—	—	—	3		—		3 M.
	—	—	—	—	—	—	—	—	—	—	—	—	—	—	—	—	—	—		4		—	4 F.
	—	—	—	—	—	—	—	—	—	—	1	—	—	—	—	—	—	—	3	4	—	—	7

	N		O		P		Q		R		S		T		U		V						
	13	8	7	2	7	2	4	2	2	—	4	—	1	—	—	2	7	9	78		11		89 M.
	21		9		9		6		2		4		1		2		16		93		18		111 F.
																			171		29		200
%	38,1 %		22,2 %		22,2 %		33,3 %		0 %		0 %		0 %		100 %		56,25 %				14,5 %		

Summe der Geheilten, die zweite die der Gestorbenen.

Wunsch der von der Gefährlichkeit der Operation unterrichteten Patienten, wenn es nicht gelang, die durch den Bruch hervorgerufenen Beschwerden auf ungefährlichere Weise zu beseitigen oder wenigstens zu vermindern.

Contraindicationen waren allgemeine Ernährungsstörungen: Senium, Potatorium, allgemeine Adipositas, schwere Herz-, Lungen- und Nierenleiden, sowie kachektische Zustände.

Das kindliche Lebensalter galt uns nicht als Contraindication. Viermal wurde die Radicaloperation bei Kindern ausgeführt (darunter zweimal bei 2jährigen), hier allerdings bei Brüchen von so immenser Grösse, dass eine Spontanheilung nicht zu erwarten war. In diesen Fällen forderten die Eltern die Operation, trotzdem sie von den Gefahren wohlunterrichtet waren.

Allemal wurde der innere Bruchschnitt vorgenommen, und in sämmtlichen Fällen war der Ausgang der Operation ein günstiger.

Ich gehe nunmehr über zur Beschreibung der einzelnen Fälle nach der durch die Uebersichtstabelle gegebenen Reihenfolge.

A. Nicht incarcerirte reponible Hernien (13).

1. Hern. ing. dext. rep. — Knabe, 2 J. alt. Aufn. 10. VII. 87, Abg. 23. VII. 87, Dauer 13 Tage. Anamn. u. Stat.: Angeborene, sehr grosse Scrotalhernie, bis Mitte des Oberschenkels reichend. — Sehr weite Bruchpforte. Bruchinhalt: Dünndarm. — Radicaloperation mit Erhaltung des Hodens. — Heilung.

2. Hern. ing. dext. rep. — Arbeiter, 27 J. alt. Aufn. 23. IV. 87, Abg. 24. V. 87, Dauer 30 Tage. Status: Sehr grosse Scrotalhernie mit für 3 Finger durchgängiger Bruchpforte. — Bruchsack schwer vom Samenstrang zu trennen. Bruchinhalt: Viel Netzklumpen ohne Adhäsionen, kein Darm. — Netz abgetragen. Radicaloperation durch Vernähen des Bruchsackes. — Heilung.

3. Hern. ing. dext. rep. — Arbeiter, 46 J. alt. Aufn. 14. I. 86, Abg. 9. II. 86, Dauer 26 Tage. Status: Grosse Scrotalhernie. Colossal weite Bruchpforte. Bruchinhalt: Dünndarm. — Radicaloperation. — Heilung per primam.

4. Hern. ing. dext. rep. — Arbeiter, 46 J. alt. Aufn. 1. IV. 90, Oper 2. IV. 90, Abg. 25. IV, Dauer 24 Tage. Anamn. u. Stat.: Halb faustgrosse, seit vielen Jahren bestehende, nicht angeborene Scrotalhernie. Bei der Arbeit hinderlich und oft spontan schmerzhaft. — Bruchpforte für 3 Finger durchgängig. — Schwierige Trennung des Bruchsackes vom Samenstrang, hierbei starke venöse Blutung. — Operation: Bruchsackhals auf 2 eingeführten Fingern unterbunden. Wunde mit Jodoformgaze tamponirt und die Haut darüber mit 2 Seidennähten fixirt. — Am 21. II. Secundärnaht. — Heilung. Hat im August 1890 schon ein Recidiv.

5. Hern. ing. dext. rep. — Arbeiter, 59 J. alt. Aufn. 18. X. 89, Abg. 21. XI, Dauer 34 Tage. Status: Links ein kleiner, rechts ein

sehr grosser Bruch. Bruchpforte des letzteren für 2 Finger bequem durchgängig. — Ablösung des Bruchsackes vom Samenstrang sehr leicht. Bruchinhalt: Netz ohne Adhäsionen, kein Darm. — Radicaloperation. 18 Tage post operationem Wiedereröffnung der Narbe wegen eines darunter sich entwickelnden Abscesses. — Heilung.

6. Hern. ing. dext. rep. — Frau, 71 J. alt. Aufn. 9. IV. 85, Oper. 13. IV 85, Abg. 20. V, Dauer 37 Tage. Status: Grosser Bruch mit sehr weiter Bruchpforte. Bruchinhalt: Dünndarm. Radicaloperation. — Heilung.

7. Hern. ing. sin. rep. — Knabe, 2 J. alt. Aufn. 1. VII. 85, Oper. 2. VII. 85, Abg. 17. VII. 85, Dauer 16 Tage. Anamn. u. Stat.: Angeborene, über mannsfaustgrosse Scrotalhernie. Bruchinhalt: Dünndarm — Radicaloperation. — Heilung per primam.

8. Hern. ing. sin. rep. — Knabe, 5 J. alt. Aufn. 19. III. 87, Abg. 12. IV. 87, Dauer 24 Tage. Anamn. u. Stat.: Angeborene, kindskopfgrosse Scrotalhernie, die sich durch kein Bruchband zurückhalten lässt. Bruchinhalt: Dickdarm (Flexur), der mit seinem Mesocolonansatz in den Bruch herabgerutscht ist und dessen Mesocolon nunmehr einen Theil des Bruchsackes bildet. — Operation: Mesocolon durch die weite Bruchpforte hinaufgeschoben; dann der Bruchsack sowie die umgebenden Weichtheile durch tiefe Catgutnähte geschlossen. — Heilung per primam.

9. Hern. ing.. sin. rep. — Knabe, 6 J. alt. Aufn. 15. VI. 87, Abg. 2. VII. 87, Dauer 17 Tage. Anamn. u. Stat.: Angeborene grosse Scrotalhernie. Bruchinhalt: Dünndarm. — Radicaloperation. — Heilung per primam.

10. Hern. crur. dext. rep. — Schneider, 63 J. alt. Aufn. 7. III. 86, Abg. 11. IV. 86, Dauer 35 Tage. Bruchinhalt: Dünndarm. — Radicaloperation. — Heilung.

11. Hern. crur. sin. rep. — Arbeiter, 65 J. alt. Aufn. 21. V. 88, Abg. 24. VI. 88, Dauer 34 Tage. Status: Hühnereigrosse Hernie, die durch ein Bruchband nicht zurückzuhalten ist. — Bruchpforte über markstückgross. Bruchinhalt: Ein hühnereigrosser Netzklumpen. Abtragung des Netzes. — Radicaloperation. — Heilung.

12. Hern. lin. alb. rep. — Arbeiter, 43 J. alt. Aufn. 13. V. 90, Abg. 22. V. 90, Dauer 9 Tage. Status: Taubeneingrosse reponible Netzhernie der Linea alba, 5 Cm. unter dem Proc. xiph., die grosse cardialgische Beschwerden macht. — 8 Cm. langer Schnitt zwischen Proc. xiph. und Nabel. Sehr zarter, zerreisslicher Bruchsack. Darin ein kleiner Netzknollen. — Operation: Abtragung des Netzes nach vorheriger Lösung von Adhäsionen an der Innenseite der Bruchpforte. Fortlaufende Catgutnaht der Bruchpforte. Fortlaufende Hautnaht. — Heilung. Nach 10 Monaten kein Recidiv, aber fortdauernde cardialgische Beschwerden.

13. Hern. lin. alb. rep. — Dienstmagd, 18 J. alt. Aufn. 18. V. 90, Oper. 21. V., Abg. 23. VII. 90, Dauer 66 Tage. Anamn. u. Stat.: Vor 10 Jahren im Anschluss an einen Typhus entstandene kleine Hernia lineae albae, in der Mitte zwischen Nabel und Symphyse, die allmählich grösser wurde. Vor 4 Jahren in Halle a. S. (San.-Rath Wilcke) operirt. Da-

mals geheilt entlassen mit einer Bandage, die den Bruch vollkommen zurückhielt. Seit 1 Jahr Zurückhalten unmöglich. Seit 4 Tagen epileptiforme Anfälle. Faustgrosse Hernie. Rechts daneben grosse Narben. — Herniotomie in Trendelenburg'scher Lage: Hierbei stülpt sich der ganze Bruch und selbst die äussere Haut in die Bruchöffnung hinein. Längsschnitt in der Linea alba. Der Bruchsack ist fest mit der Haut verwachsen und wird daher beim Ablösen mehrfach verletzt. — Die Innenfläche des Bruchsackes ist dicht mit verwachsenen Netzsträngen bedeckt und bietet so fast das Aussehen der Harnblasenschleimhaut. — Die Netzstränge werden von ihren Adhäsionen gelöst, mit starkem Catgut mehrfach unterbunden und mit Ferrum abgetragen, bis der Bruchring, circa zweimarkstückgross, vollkommen frei ist. — Der Bruchring wird durch 4 tiefgreifende Knopfnähte mit stärkster Seide geschlossen, der Bruchsack mit der Schere abgetragen, und sein Stumpf durch fortlaufende Catgutnaht vereinigt. Die überreichliche Haut wird excidirt und zwar besonders auf der rechten Seite, so dass die nun folgende fortlaufende Catgutnaht der Haut rechts von der Bruchpfortennaht liegt. — Während der 1 3/4 Stunden dauernden Operation kam selbst bei Brechbewegungen kein Intestinum zum Vorschein. — Heilung. 10. VI. aufgestanden; 18. VI. erneute epileptiforme Anfälle. August 1890 im oberen und im untersten Theile der Narbe je ein Recidiv mit zehnpfennigstückgrosser Bruchpforte.

B. Nicht incarcerirte irreponible Hernien (17).

14. Hern. ing. dext. irrep. — Arbeiter, 20 J. alt. Aufn. 1. X. 85, Oper. 3. X., Abg. 21. X. 85, Dauer 20 Tage. Anamn. u. Stat.: Angeborene Scrotalhernie. Bruchinhalt: Dünndarm und adhärente Netzklumpen. — Abtragung des Netzes. — Radicaloperation. — Heilung per primam.

15. Hern. ing. dext. irrep. — Goldschmied, 21 J. alt. Aufn. 3. V. 89, Abg. 18. V. 89, Dauer 15 Tage. Anamn. u. Stat.: Angeborene Scrotalhernie. Samenstrang nach aussen und vorn fühlbar. Weite Bruchpforte. Bruchinhalt: Netzklumpen in der Tunica vaginalis, welche den Hilus testis wie einen Halskragen umfassen und mit diesem sowohl, wie mit der Bruchpforte verwachsen sind. — Trennung der Adhäsionen theils stumpf (am Hoden), theils mit Ferrum (an der Bruchpforte). Abtragung des Netzes. — Radicaloperation mit Erhaltung des Hodens. — Heilung per primam.

16. Hern. ing. dext. irrep. — Kaufmann, 22 J. alt. Aufn. 17. VI. 90, Abg. 24. VII. 90, Dauer 37 Tage. Anamn. u. Stat.: Angeborene Netzhernie mit Hydrocele. — In Trendelenburg'scher Lage: Incision der Tunica vaginalis und Entleerung von circa 30 Grm. seröser Flüssigkeit. — Bruchinhalt: Netz, das mit dem Bruchsack durch zahlreiche fädige Adhäsionen verwachsen ist. — Abtragung der Adhäsionen mit der Schere. Fortlaufende Unterbindung des Netzes mit starkem Catgut. Abtragung des Netzes mit Ferrum. — Radicaloperation. — Heilung.

17. Hern. ing. dext. irrep. — Kaufmann, 28 J. alt. Aufn. 19. VIII. 84, Oper. 20. VIII., Abg. 22. IX. 84, Dauer 33 Tage. Bruch-

inhalt: Netz. — Abtragung des Netzes. — Radicaloperation. — Heilung.

18. Hern. ing. dext. irrep. — Schlosser, 37 J. alt. Aufn. 10. VIII. 87, Abg. 27. IX. 87, Dauer 48 Tage. Anamn. u. Stat.: Angeborene Scrotalhernie. — Bruchsack schwer vom Samenstrang zu trennen. Bruchinhalt nur Netz. — Abtragung des Netzes. — Radicaloperation. — Heilung.

19. Hern. ing. dext. irrep. — Böttchermeister, 42 J. alt. Aufn. 2. VI. 90, Abg. 14. VI. 90, Dauer 12 Tage. Status: Faustgrosse Scrotalhernie. — Isolirung des Bruchsackes von dem nach innen und hinten liegenden Samenstrang. Bruchinhalt: Netzknollen. — Abbinden des Netzes in zwei Portionen mit Gummiligaturen und Abtragen mit Ferrum candens. Erweiterung der Bruchpforte mit dem Herniotom. Reposition des Netzstumpfes schwierig; da innere Adhäsionen bestehen, gelingt sie erst in Trendelenburg'scher Lage. Abbinden des Bruchsackes mit dickem Catgut. Catgutknopfnaht der Haut. — Heilung per primam.

20. Hern. ing. dext. irrep. — Arbeiter, 42 J. alt. Aufn. 6. VIII. 87, Abg. 29. IX. 87, Dauer 54 Tage. Anamn. u. Stat.: Angeborene Scrotalhernie. Bruchinhalt: Nur Netz, kein Darm. — Abtragung des Netzes. — Radicaloperation. — Heilung.

21. Hern. ing. dext. irrep. — Oekonom, 43 J. alt. Aufn. 19. VII. 87, Abg. 13. VIII. 87, Dauer 25 Tage. Anamn. u. Stat.: Angeborene Scrotalhernie mit sehr heftigen, anhaltenden Schmerzen. Bruchinhalt: Im Bruchsack eine (wie die mikroskopische Untersuchung ergab) consistente Bindegewebsgeschwulst, die wegen der Form anfangs für die Niere gehalten wurde. Hoden atrophisch. — Ablatio testis. — Radicaloperation. — Heilung.

22. Hern. ing. sin. irrep. — Töpfer, 27 J. alt. Aufn. 14. III. 90, Oper. 21. III., Abg. 13. VI. 90, Dauer 85 Tage. Status: Im Verlauf des Samenstranges fühlt man einen knolligen Tumor, der sich strangförmig in den Leistenkanal fortsetzt. Der Tumor ist nur theilweise reponibel und auf Druck sehr schmerzhaft. — Der Bruchsack liegt inmitten des in mehrere Strahlen gespaltenen Samenstranges. Vas deferens nach hinten und aussen. Schwierige Excapsulirung. Bruchinhalt: Netz, das vielfach adhärent ist. — Abbinden und Abtragen des Netzes. — Radicaloperation. Hautnaht. Abends 6 Uhr starke Blutung, hochgradige Anämie. Oeffnung der Hautnaht. Jodoformgazetamponade. Es bildet sich 8 Tage post. oper. unter der Bauchmusculatur eine flachhandgrosse derbe Infiltration, zu der von der Operationswunde eine Fistel führt, aus der sich wenig dicker Eiter entleert. Langsame Abnahme dieser Infiltration und langsame Erholung des anämischen Patienten. — Heilung.

23. Hern. ing. sin. irrep. — Arbeiter, 43 J. alt. Aufn. 12. XI. 85, Oper. 16. IX., Abg. 17. X. 85, Dauer 32 Tage. Bruchinhalt: Adhärentes Netz. — Abtragung des Netzes. — Radicaloperation. — Heilung.

24. Hern. ing. sin. irrep. — Frau, 52 J. alt. Aufn. 12. V. 86, Abg. 17. VI. 86, Dauer 37 Tage. Status: Irreponibler Bruch, von dem

man durch die Bauchdecken einen harten Strang nach dem Nabel hinziehen fühlt. Sehr heftige Beschwerden, besonders in der letzten Zeit. Bruchinhalt: Indurirtes carcinomatöses Netz. Auf dem Peritoneum kleine disseminirte graue Knötchen. Netz leicht mit dem Bruchsack verwachsen. — Zur Entwicklung des Netzes wird der Schnitt nach oben durch Haut, Muskeln, Lig. Pouparti und Peritoneum verlängert, bis ein grosser Theil des Netzes mit daran hängendem Colon frei liegt. Netz vom Colon nach vorheriger elastischer Ligatur getrennt. — Radicaloperation mittelst Etagennaht des Peritoneum, der Muskeln, Fascien und des oberen Theiles der Hautwunde. — Heilung, aber zunehmende Kachexie.

25. Hern. crur. dext. irrep. — Arbeiter, 36 J. alt. Aufn. 9. V. 88, Abg. 14. VI. 88, Dauer 36 Tage. Anamn. u. Stat.: Hühnereigrosse Hernie, bei der Arbeit sehr hinderlich. Bruchinhalt: Nur adhärentes Netz. — Netz abgetragen. — Radicaloperation. — Heilung.

26. Hern. crur. dext. irrep. — Fräulein, 30 J. alt. Aufn. 13. XII. 86, Abg. 31. XII. 86, Dauer 18 Tage. Anamn. u. Stat.: Häufige grosse Schmerzen in dem wallnussgrossen Bruch, aber nie Incarcerationssymptome; steht im Begriff zu heirathen. Bruchinhalt: Verödeter, leerer, zum Theil cystisch degenerirter Bruchsack. Die eine Cyste enthält dicken, schleimigen Inhalt (Ovarialcyste ?). Kein Darm, kein Netz. — Radicaloperation. — Heilung per primam.

27. Hern. crur. dext. irrep. — Frau, 36 J. alt. Aufn. 6. VI. 83, Op. 30. VI., Abg. 18. VIII. 83, Dauer 73 (21) Tage. Anamn.: Patientin wegen Ulcus crur. aufgenommen und zunächst behandelt. — Bruchinhalt: Adhärentes Netz. — Abtragung des Netzes. — Radicaloperation. — Heilung per primam in 3 Wochen, aber lange Aufenthaltsdauer wegen Ulcus cruris.

28. Hern. crur. dextr. irrep. — Fräulein, 47 J. alt. Aufn. 17. V. 83, Abg. 7. VI. 83, Dauer 21 Tage. Bruchinhalt: Netz, mit Bruchsack verwachsen. — Abtragung des Netzes. — Radicaloperation. — Heilung per primam.

29. Hern. crur. sin. irrep. — Frau, 50 J. alt. Aufn. 2. IV. 89, Abg. 20. IV. 89, Dauer 18 Tage. Anamn. u. Stat.: Pralle, hühnereigrosse, etwas druckempfindliche Hernie. — Fischblasenähnliches Aussehen des isolirten Bruchsackes, der nur Netz enthält. — Abtragung des Netzes. — Radicaloperation. — Heilung per primam.

30. Hern. lineae albae irrep. — Maurer, 60 J. alt. Aufn. 30. XI. 86, Abg. 4. I. 87, Dauer 35 Tage. Status: Handbreit unter dem Proc. xiphoïdeus gelegene kleinhühnereigrosse Hernie. — Bruchinhalt: Taubeneigrosser, mit dem Bruchsack fest verwachsener Netzknollen. — Mehrfache Ligatur des Netzes sammt dem damit verwachsenen Bruchsack. Abtragung beider. — Radicaloperation mittelst Vernähen des Peritoneum durch tiefliegende Nähte. Einige fixirende Knopfnähte der Haut. — Heilung.

II. Incarcerirte Hernien.

Bezüglich der *Indication* zur Herniotomie incarcerirter Hernien bemerke ich, dass wir die Herniotomie hier allemal ausführten, wenn

im warmen Bade nach gegebenem Einlauf bei leichter Taxis der Bruch nicht zurückging. Waren schon ausserhalb Repositionsversuche vorgenommen, so wurde kein Taxisversuch mehr angestellt, sondern sofort zur Herniotomie geschritten. Die einzige Ausnahme von dieser Regel bildeten die sehr grossen Hernien (besonders Scrotalhernien alter Männer), wo eine Kotheinklemmung angenommen wurde: Hier wurde zunächst im warmen Bade (28° R.) ein forcirter Einlauf mit der Klysopompe gemacht, sodann kalte Umschläge (ohne Eis) auf den Bruch applicirt und ein Opiumpulver (0,03) gegeben. Ging nun bei leichter Taxis der Bruch nicht zurück, so wurde 2 Stunden später, falls die Kräfte es gestatteten, nochmals ein ½ stündliches warmes Bad gegeben, dann 1 Spritze Morphium subcutan; nach 2—4 Stunden abermals eventuell Morphium subcutan, damit in der Nacht Schlaf eintrete. Nach dem Erwachen war die Einklemmung dann gewöhnlich gehoben. Bestand sie noch, so wurde nochmals ein Repositionsversuch im warmen Bade vorgenommen und erst, wenn auch dieser misslang, zur Herniotomie geschritten.

Bei incarcerirten Hernien wurde die Herniotomie 170 mal ausgeführt.

Bezüglich der Betheiligung der einzelnen *Bruchpforten* erwähne ich, dass 66 (= 38,8 Proc.) Herniae inguinales, 96 (= 56,4 Proc.) crurales, 1 (= 0,6 Proc.) obturatoria, 3 (= 1,8 Proc.) umbilicales und 4 (= 2,4 Proc.) ventrales wegen Incarceration herniotomirt wurden.

Was die *Körperseite* anbetrifft, so überwiegt die Incarceration entschieden auf der rechten Seite; unter den 140 Fällen fand sich die Einklemmung 109 mal (= 64,1 Proc.) rechts, 54 mal (= 31,8 Proc.) links; 7 Fälle (= 4,1 Proc.) waren Umbilical-, resp. Ventralhernien. Bei Leistenbrüchen prägt sich die Differenz der beiden Körperhälften zu Gunsten der rechten entschieden schärfer aus, wie bei Schenkelbrüchen: es waren unter 66 Inguinalhernien 48 (= 72,7 Proc.) rechte und 18 (= 27,3 Proc.) linke; hingegen unter 96 Cruralhernien 61 (63,5 Proc.) rechte und 35 (36,5 Proc.) linke.

Betreffs der Betheiligung der *Geschlechter* ist zu erwähnen, dass in Summa 66 Männer (= 38,8 Proc.) und 104 Frauen (= 61,2 Proc.) von Incarceration betroffen waren, und zwar waren von den 66 Herniae inguinales 51 (= 77,3 Proc.) Männer und 15 (= 22,7 Proc.) Frauen, während bei den 96 H. crurales fast das entgegengesetzte Verhältniss bestand, nämlich 12 (= 12,5 Proc.) Männer und 84 (= 87,5 Proc.) Frauen. Die eine H. obturatoria fand sich bei einer Frau (= 100 Proc.). Von den 3 Umbilicalhernien betrafen

2 Männer (= 66,7 Proc.), 1 eine Frau (= 33,3 Proc.), von den 4 Ventralhernien 1 (= 25,5 Proc.) einen Mann, die übrigen 3 (= 75 Proc.) Frauen.

Alle diese statistischen Zahlen stimmen im Wesentlichen mit den von Reichel[1]) angegebenen überein.

Die *Mortalität* betrug bei den 66 Herniotomien incarcerirter Leistenhernien 10 (= 15,1 Proc.), bei 96 Schenkelhernien 15 (= 15,6 Proc.), also nahezu den gleichen Procentsatz. Die eine Obturatoria, sowie die 3 Umbilicales starben sämmtlich (= 100 Proc.), von den 4 Ventrales hingegen keine (= 0 Proc.). Es starben also in Summa von 170 Herniotomien incarcerirter Hernien 29 (= 17 Proc.).

C. 4 Fälle, in welchen kein Bruchinhalt gefunden wurde.

31. Hern. ing. dext. inc. — Stellmacher, 57 J. alt. Aufn. 10. I. 90, Abg. 22. I. 90, Dauer 12 Tage. Anamn. u. Stat.: Es bestehen heftige Incarcerationserscheinungen (locale Schmerzhaftigkeit, Erbrechen), aber keine Obstructionserscheinungen (Faeces und Flatus fehlen nicht). Starke Schmerzen in dem mässig aufgetriebenen Abdomen. Faustgrosser, durch Druck nicht zu verkleinernder Tumor. — Schwierige Isolirung des Bruchsackes. Beim Eröffnen desselben dringt das Messer durch mehrere Schichten innen dem Bruchsack neu aufgelagerten Fibrins. Sonst kein Inhalt. Bruchpforte frei; auch am inneren Ring keine Adhäsionen fühlbar. — Radicaloperation. Weitläufige fortlaufende Hautnaht. Am 3. Tage post operationem Auftreibung und Schmerzhaftigkeit des Leibes, keine Flatus. Bad, Klysopompe. Reichlicher Stuhl und Flatus. — Heilung per primam.

32. Hern. ing. dextr. inc. (18 Std.). — Frau, 23 J. alt. Aufn. 2. VII. 85, Abg. 1. VIII. 85, Dauer 29 Tage. Anamn. u. Stat.: Bruch bisher reponibel und durch Bruchband zurückgehalten. Am Tage der Einklemmung vor dem Anlegen des Bruchbandes Austreten des Bruches. Sofort Schmerzen, kurz darauf Erbrechen, keine Flatus mehr. — In der Narkose verkleinert sich der Bruch bei leichtem Taxisversuch, ist jedoch nicht völlig zu reponiren. Herniotomie: Bruchsack stark mit Fett bedeckt, wird erst für Netz gehalten. In der Fettmasse findet sich der leere Bruchsack. — Radicaloperation. [Hier hatte also ein subseröses Lipom nach der Reposition des eingeklemmten Darms (keine Flatus) ein Fortbestehen des Bruches vorgetäuscht.] — Heilung.

33. Hern. ing. dext. inc. (2 Tage). — Frau, 46 J. alt. Aufn. 10. IX. 86, Abg. 8. X. 86, Dauer 28 Tage. Anamn. u. Stat.: Erbrechen, aber Stuhl und Flatus. Gänseeigrosse, auf Druck schmerzhafte Hernie. — Bruchsack mit der Umgebung fest verwachsen, zeigt äusserst dicke, gangränöse Wandungen, enthält nur eine geringe Menge rothbrauner Flüssigkeit. Aeusserst enge Bruchpforte. — Radicaloperation. [Hier

1) Lehre von der Brucheinklemmung. Stuttgart 1886.

war wohl die Gangrän des Bruchsackes hervorgerufen durch Abschnürung an der sehr engen Bruchpforte.] — Heilung.

34. Hern. crur. dext. inc. — Frau, 47 J. alt. Aufn. 4. V. 87, Abg. 26. V. 87, Dauer 22 Tage. Anamn. u. Stat.: Erbrechen, aber Stuhl und Flatus. Bruchgeschwulst sehr schmerzhaft. — Leerer, entzündeter Bruchsack; äusserst enge Bruchpforte. — Radicaloperation. — Heilung per primam.

D. 42 Fälle, in welchen nur gut aussehender Dünndarm den Bruchinhalt bildete.

35. Hern. ing. dext. inc. — Knabe, 11 Monate alt. Aufn. 15. VIII. 87, Abg. 14. IX. 87, Dauer 30 Tage. Anamn. u. Stat.: Angeborene Scrotalhernie. — Beim Eröffnen des Bruchsackes geht die den Inhalt bildende Dünndarmschlinge von selbst zurück. — Ablatio testis atrophici. — Radicaloperation. — Heilung.

36. Hern. ing. dext. inc. (24 Stdn.). — Arbeiter, 20 J. alt. Aufn. 30. V. 85, Abg. 11. VI. 85, Dauer 12 Tage. Anamn. u. Stat.: Angeborene Scrotalhernie. — Im offenen Processus vaginalis peritonei liegt eine Dünndarmschlinge. Der atrophische rechte Hode liegt dicht an der äusseren Oeffnung des Leistenkanals. — Ablatio testis atrophici. — Radicaloperation. — Heilung.

37. Hern. ing. dext. inc. — Schneider, 20 J. alt. Aufn. 21. III. 90, Abg. 2. IV. 90, Dauer 12 Tage. Anamn. u. Stat.: Sehr schwacher, nervöser Phthisiker. 21. III. Abends Repositio en bloc. Bruchpforte frei. 22. III. Morgens. Heftige Leibschmerzen, Cyanose, schlechter Puls, Erbrechen. Bruchpforte frei, aber in derselben fühlt die Fingerkuppe eine Resistenz. — 22. III. Morgens Herniotomie: Der Bruch tritt nach gemachtem Hautschnitt vor. Inhalt: Kleine, gut aussehende Dünndarmschlinge; sehr enge Bruchpforte mit dem Finger erweitert. Leichte Reposition. — Radicaloperation. Fortlaufende Catguthautnaht. — Heilung.

38. Hern. ing. dext. inc. (4 Stdn.). — Knecht, 22 J. alt. Aufn. 11. I. 86, Abg. 15. II. 86, Dauer 35 Tage. Anamn. u. Stat.: Bisher immer reponible mannsfaustgrosse Hernie. Hoden nicht deutlich von der Bruchgeschwulst abzugrenzen. Bruchinhalt: Bei Eröffnung des Bruchsackes entleert sich etwas gelblichgrünes Bruchwasser. Unten im Bruchsack liegt der Hoden frei da; darüber eine Dünndarmschlinge, die nach Erweiterung der anscheinend am äusseren Leistenring gelegenen Bruchpforte sich wohl in den Leistenkanal schieben, aber nicht in die Bauchhöhle reponiren liess. — Beim weiteren Nachfühlen zeigt es sich, dass man innerhalb des Leistenkanals in eine weite Höhle kommt, hinter der erst am inneren Leistenring das hauptsächlichste Hinderniss für die Reposition liegt, die dann auch nach multiplem Debridement des einschnürenden Ringes leicht gelingt. Trennung des Bruchsacks vom Samenstrang. Exstirpation des grössten Theiles der Tunica vaginalis communis. Naht wie bei Hydrocele. Keine Castration. — Heilung per primam. Bei der Entlassung erscheint der Hoden etwas geschrumpft.

39. Hern. ing. dext. inc. — Schneider, 28 J. alt. Aufn. 8. X. 83, Abg. 11. XI. 83, Dauer 33 Tage. Anamn. u. Stat.: Angeborene Hydrocele dextra. Bruchinhalt: Dünndarm. — Radicaloperation durch Abbinden des Bruchsackes. Radicaloperation der Hydrocele von demselben Hautschnitt aus. 2 Drains. Naht wie bei Hydrocele. — Heilung.

40. Hern. ing. dext. inc. (14 Stdn.). — Schmied, 30 J. alt. Aufn. 27. XII. 86, Abg. 17. I. 87, Dauer 21 Tage. Bruchinhalt: Nur gut aussehender Dünndarm. — Radicaloperation. — Heilung.

41. Hern. ing. dext. inc. — Arbeiter, 32 J. alt. Aufn. 22. VIII. 87, Abg. 29. IX. 87, Dauer 37 Tage. Anamn. u. Stat.: Angeborene Scrotalhernie. Bruchinhalt: Dünndarmschlinge. — Ablation des atrophischen Hodens. Keine Radicaloperation. — 24 Stunden post op. Nachblutung. Entfernung aller Nähte. Starkes Erbrechen. Magenausspülung. Am 2. Tage spontaner Stuhl. Heilung.

42. Hern. ing. dext. inc. — Arbeiter, 43 J. alt. Aufn. 18. I. 87, Abg. 16. III. 87, Dauer 57 Tage. Anamn. u. Stat.: Hydrocele dextra neben der Scrotalhernie. Bruchinhalt: Dünndarm. — Radicaloperation und zugleich Radicaloperation der Hydrocele von demselben Hautschnitt aus. Naht wie bei Hydrocele. — Heilung.

43. Hern. ing. dext. inc. — Bäcker, 51 J. alt. Aufn. 26. XI. 82. Abg. 1. I. 83, Dauer 36 Tage. Bruchinhalt: Dünndarm. — Radicaloperation. — Heilung per primam.

44. Hern. ing. dext. inc. (4 Tage). — Kellner, 55 J. alt. Aufn. 15. I. 88, Abg. 29. I. 88, Dauer 14 Tage. Bruchinhalt: Nur Dünndarm. — Radicaloperation. — Schönste Prima.

45. Hern. ing. dext. inc. — Schlosser, 58 J. alt. Aufn. 12. III. 85, Abg. 25. III. 85, Dauer 13 Tage. Bruchinhalt: Nur Dünndarm. — Radicaloperation. — Heilung.

46. Hern. ing. dext. inc. (30 Stdn.). — Barbier, 61 J. alt. Aufn. 6. II. 85, Abg. 27. II. 85, Dauer 21 Tage. Bruchinhalt: Eine gut aussehende Dünndarmschlinge. — Radicaloperation. — Heilung.

47. Hern. ing. dext. inc. — Hofaufseher, 57 J. alt. Aufn. 28. II. 88, Abg. 28. II. 88, Dauer 1 Tag. Anamn. u. Stat.: Kommt collabirt. Grosse Scrotalhernie. Leib hochgradig aufgetrieben, sehr schmerzhaft. Bruchinhalt: Darmschlingen, die sowohl unter sich, als mit dem Bruchsack durch zahllose Bindegewebsfäden und breite Adhäsionen verbunden sind. — Lösung der Adhäsionen theils stumpf, theils mit Ferrum candens. Reposition, Radicaloperation. — Kaum ins Bett gebracht, Kotherbrechen und Exitus. Obduction: Innere Einklemmung einer Dünndarmschlinge 10 Cm. oberhalb des Cöcum. Die Einklemmung wird bewirkt durch das grosse Netz, das sowohl mit der Radix mesenterii, als mit dem inneren Leistenring verwachsen ist. An den reponirten Darmschlingen nichts Abnormes.

48. Hern. ing. dext. inc. (24 Stdn.). — Knecht, 61 J. alt. Aufn. 18. X. 86, Abg. 20. X. 86, Dauer 2 Tage. Anamn. u. Stat.: Potator. Mannskopfgrosse Scrotalhernie. Bruchinhalt: Ca. 70 Cm. Dünndarm in dem sehr verdickten Bruchsack. Bruchpforte eng. — Erweiterung

der Bruchpforte schwierig wegen geschwollener Inguinaldrüsen. Radicaloperation., 1½ Stdn. post op.: Del. trem. und Tobsucht. Morphium. — Am 2. Tage post op.: Exitus im Collaps an Delirium tremens. Obduction: 9 Cm. langes Hämatom zwischen Serosa und Muscularis des vorher eingeklemmten Darmstücks. Keine Peritonitis. In den inneren Organen nichts Abnormes.

49. Hern. ing. dext. inc. (36 Stdn.). — Frau, 43 J. alt. Aufn. 11. XII. 84, Abg. 9. II. 85, Dauer 58 Tage. Bruchinhalt: Dünndarm, kein Netz. — Radicaloperation. — Heilung.

50. Hern. ing. dext. inc. — Schiffer, 21 J. alt. Aufn. 28. X. 88, Abg. 17. XI. 88, Dauer 20 Tage. — Bruchinhalt: Gut aussehende Dünndarmschlinge. — Radicaloperation. — Heilung.

51. Hern. ing. sin. inc. — Cigarrenmacher, 36 J. alt. Aufn. 24. IX. 84, Abg. 31. X. 84, Dauer 38 Tage. Bruchinhalt: Dünndarm. — Radicaloperation. — Heilung.

52. Hern. ing. sin. inc. — Arbeiter, 38 J. alt. Aufn. 4. X. 86, Abg. 27. X. 86, Dauer 23 Tage. Bruchinhalt: 10 Cm. gut aussehender Dünndarm. Kein Netz. — Radicaloperation. — Prima Heilung.

53. Hern. ing. sin. ing. (36 Stdn.). — Oekonom, 58 J. alt. Aufn. 13. I. 85, Abg. 9. III. 85, Dauer 57 Tage. Anamnese: Seit 10 Jahren bestehend. Bruchinhalt: Nur Darm. Schwer zu reponiren. — Radicaloperation. Keine Naht. In der Nacht Nachblutung. — Heilung.

54. Hern. ing. sin. inc. (3 Tage). — Fleischermeister, 76 J. alt. Aufn. 6. VIII. 88, Abg. 23. VIII. 88, Dauer 17 Tage. Bruchinhalt: Zwei doppelte Darmschlingen mit einander durch fädige Adhäsionen verwachsen. — Trennung der Adhäsionen mit Ferrum. Erweiterung der Bruchpforte. Leichte Reposition. Radicaloperation. — Heilung per primam.

55. Hern. crur. dext. inc. — Kutscher, 45 J. alt. Aufn. 25. II. 88, Abg. 17. III. 88, Dauer 22 Tage. Status: Bronchitis, cyanotische Gesichtsfarbe. Kurzer Athem. — Bruchinhalt: Dünndarm. — Radicaloperation. — Heilung per primam.

56. Hern. crur. dext. inc. (4 Stdn.). — Fuhrherr, 57 J. alt. Aufn. 1. XII. 84, Abg. 24. XII. 84, Dauer 23 Tage. Bruchinhalt: Nur Darm. — Radicaloperation. — Heilung.

57. Hern. crur. dext. inc. (6 Tage). — Frau, 42 J. alt. Aufn. 6. XII. 83, Abg. 23. XII. 83, Dauer 17 Tage. Bruchinhalt: Dünndarm. — Radicaloperation. — Heilung.

58. Hern. crur. dext. inc. (24 Stdn.). — Frau, 43 J. alt. Aufn. 6. III. 89, Abg. 16. III. 89, Dauer 10 Tage. Anamn. u. Stat.: Gut taubeneigrosse, wenig gespannte Bruchgeschwulst. — Fischblasenähnliches Aussehen des isolirten Bruchsackes. Reiner Darmbruch ohne Netz und ohne Bruchwasser. Es findet sich auf dem Bruchsack ein Roser'sches Lipom. Bruchsack mit zahlreichen Sugillationen. — Radicaloperation. — Heilung per primam.

59. Hern. crur. dext. inc. (48 Stdn.). — Fräulein, 47 J. alt. Aufn. 12. III. 90, Abg. 31. III. 90, Dauer 19 Tage. Anamn. u. Stat.: Häufiges schwarzbraunes Erbrechen. Bruchinhalt: Wenig Bruchwasser, kleine, gut aussehende Dünndarmschlinge. — Radicaloperation. — Heilung.

60. Hern. crur. dext. inc. — Frau. Aufn. 28. V. 87, Abg. 11. VI. 87, Dauer 14 Tage. Bruchinhalt: Dünndarm. — Radicaloperation. — 5 Tage post oper. kein Stuhl, keine Flatus. Erbrechen. Magenausspülung. Sofort Flatus, bald Stuhl. Prima Heilung.

61. Hern. crur. dext. inc. — Frau, 52 J. alt. Aufn. 15. XII. 86, Abg. 29. I. 87, Dauer 45 Tage. Bruchinhalt: Gut aussehende Dünndarmschlinge. Bruchsack mit vielen Cysten. — Radicaloperation. — Heilung.

62. Hern. crur. dext. inc. — Frau, 54 J. alt. Aufn. 4. IX. 89, Abg. 20. X. 89, Dauer 46 Tage. Bruchinhalt: 2 Dünndarmschlingen. Viel Bruchwasser. — Radicaloperation. — Heilung.

63. Hern. crur. dext. inc. (24 Std.) — Frau, 55 J. alt. Aufn. 23. IV. 86, Abg. 21. V. 86, Dauer 28 Tage. Bruchinhalt: Dünndarmschlinge. — Radicaloperation. — Heilung.

64. Hern. crur. dext. inc. — Wittwe, 59 J. alt. Aufn. 5. XII. 88, Abg. 17. XII. 88, Dauer 12 Tage. Bruchinhalt: Dünndarm. — Radicaloperation. — Prima Heilung.

65. Hern. crur. dext. inc. — Frau, 63 J. alt. Aufn. 27. IV. 87, Abg. 16. V. 87, Dauer 19 Tage. Bruchinhalt: Dünndarm. Sehr scharfer Einklemmungsring. — Radicaloperation. — Prima Heilung.

66. Hern. crur. dext. inc. — Wittwe, 64 J. alt. Aufn. 14. XII. 82, Abg. 13. II. 83, Dauer 61 Tage. Bruchinhalt: Dünndarm. — Radicaloperation. — Heilung.

67. Hern. crur. dext. inc. — Frau, 66 J. alt. Aufn. 1. VIII. 88, Abg. 25. VIII. 88, Dauer 25 Tage. Bruchinhalt: Dünndarm. — Radicaloperation. — Heilung.

68. Hern. crur. dext. inc. (2 Tage). — Frau, 66 J. alt. Aufn. 28. X. 88, Abg. 19. XI. 88, Dauer 22 Tage. Anamn. u. Stat.: Taubeneigrosse Bruchgeschwulst. Vor 20 Tagen leichte Apoplexia cerebri. Bruchinhalt: Kleine Dünndarmschlinge. Sehr enge Bruchpforte. — Radicaloperation. — Heilung.

69. Hern. crur. dext. inc. — Frau, 66 J. alt. Aufn. 15. XII. 88, Abg. 11. I. 89, Dauer 27 Tage. Bruchinhalt: Dünndarm. — Radicaloperation. — Heilung per primam.

70. Hern. crur. sin. inc. (24 Std.). — Ackerbürger, 45 J. alt. Aufn. 13. IV. 86, Abg. 7. V. 86, Dauer 24 Tage. Bruchinhalt: Dünndarmschlinge, kein Netz. — Radicaloperation. — Heilung per primam.

71. Hern. crur. sin. inc. — Frau, 46 J. alt. Aufn. 1. XII. 82, Abg. 22. I. 83, Dauer 53 Tage. Bruchinhalt: Dünndarm. — Radicaloperation. — Heilung.

72. Hern. crur. sin. inc. — Frau, 53 J. alt. Aufn. 3. X. 89, Abg. 13. XI. 89, Dauer 41 Tage. Status: Ueber wallnussgrosse Bruch-

geschwulst. Reichliches, den Bruchsack bedeckendes präperitoneales Fettgewebe täuscht einen Netzbruch vor. Bruchinhalt: Eine Darmschlinge. — Radicaloperation. — Heilung.

73. Hern. crur. sin. inc. (18 Std.). — Wittwe, 56 J. alt. Aufn. 8. I. 88, Abg. 28. I. 88, Dauer 20 Tage. Bruchinhalt: Dünndarm. — Radicaloperation. — Heilung.

74. Hern. crur. sin. inc. — Frau, 56 J. alt. Aufn. 5. X. 87, Abg. 17. X. 87, Dauer 12 Tage. Bruchinhalt: Kleine Dünndarmschlinge. Sehr enger Einschnürungsring. Einschnürungsring von aussen getrennt. Radicaloperation. — Heilung.

75. Hern. lineae albae inc. (24 Stdn.) — Frau, 52 J. alt. Aufn. 22. VIII. 85, Abg. 10. IX. 85, Dauer 19 Tage. Bruchinhalt: Dünndarm. — Radicaloperation. — Heilung.

76. Hern. lineae albae inc. — Frau, 66 J. alt. Aufn. 8. X. 88, Abg. 5. XI. 88, Dauer 28 Tage. Anamn. u. Stat.: Apfelgrosser Tumor, einen Finger breit über dem Nabel. Leib empfindlich und aufgetrieben. Unter kolikartigen Schmerzen erfolgt noch etwas Stuhl. Bruchinhalt: Dünndarm. — Radicaloperation. — Heilung.

E. 1 Fall, in welchem Dickdarm den Bruchinhalt bildete.

77. Hern. ing. sin. inc. — Schuhmacher, 52 J. alt. Aufn. 4. XI. 85, Abg. 7. XII. 85, Dauer 33 Tage. Bruchinhalt: Colon. — Radicaloperation. — Heilung.

F. 2 Fälle, in welchen der Processus vermiformis den Bruchinhalt bildete.

78. Hern. ing. dext. inc. — Arbeiter, 59 J. alt. Aufn. 1. XII. 89, Abg. 14. XII. 89, Dauer 13 Tage. Bruchsack verdickt, ödematös. Bruchinhalt: Eingeklemmter Processus vermiformis, mit dem Bruchsack an der Spitze verwachsen. — Abtragung des Processus vermiformis nach Unterbindung. Verödung des Lumens durch Betupfen mit Ferrum. — Heilung.

79. Hern. ing. sin. inc. — Arbeiter, 52 J. alt. Aufn. 2. I. 89, Abg. 9. III. 89, Dauer 67 Tage. Status: Wallnussgrosse sehr harte Bruchgeschwulst. Samenstrang nach aussen und hinten deutlich abzugrenzen. — Isolirung des Bruchsackes erst nach Durchschneidung des Samenstranges möglich. Im Bruchsack der mit ihm verwachsene Proc. vermif. und degenerirte Appendices epiploicae (also Proc. vermif. links), kein Situs viscerum inversus. — Castration: Abbinden der Appendices. Abbinden und Abtragung des Processus vermif. und Verödung seines vor der Unterbindung liegenden offenen Lumens durch Betupfen mit Ferrum candens. — Heilung per primam, aber lange Reconvalescenz wegen schwerer Cystitis.

G. 26 Fälle, in welchen nur Netz den Bruchinhalt bildete.

80. Hern. ing. dext. inc. — Landwirth, 19 J. alt. Aufn. 8. V. 89, Abg. 21. V. 89, Dauer 13 Tage. Anamn. u. Stat.: Hinten aussen

von der Bruchgeschwulst der Samenstrang zu fühlen. Hoden deutlich abgrenzbar. — Trennung des Bruchsackes vom Samenstrang. Netz in einem Bruchsack, der bis an die abgeschlossene Tunica vaginalis herabreicht. — Abtragung des Netzes. Radicaloperation. — Heilung per primam.

81. Hern. ing. dext. inc. — Schmied, 24 J. alt. Aufn. 2. III. 89, Abg. 13. IV. 89, Dauer 42 Tage. Anamm. u. Stat.: Hydrocele. Bruchinhalt: Netz. — Abtragung des Netzes. Radicaloperation, auch der Hydrocele. — Heilung.

82. Hern. ing. dext. inc. (24 Std.) — Arbeiter, 25 J. alt. Aufn. 6. II. 88, Abg. 17. III. 88, Dauer 39 Tage. Bruchsack stark verdickt. Bruchinhalt: Verwachsene Netzknollen. Von der Bruchpforte fühlt man derbe Verwachsungsstränge in die Bauchhöhle ziehen. — Stumpfe Zerreissung der Verwachsungsstränge mit dem Finger. Trennung der Verwachsungen. Abtragung des Netzes. Radicaloperation. — Heilung.

83. Hern. ing. dext. inc. — Gerichtsassessor, 32 J. alt. Aufn. 3. X. 88, Abg. 23. X. 88, Dauer 20 Tage. Schwierige Trennung des Bruchsackes vom Samenstrang. Bruchinhalt: Netz. — Abtragung des Netzes. Radicaloperation. — Heilung per primam. Bei der Entlassung besteht eine leichte Schwellung des Hodens und des Vas deferens.

84. Hern. ing. dext. inc. — Kesselschmied, 45 J. alt. Aufn. 16. I. 89, Abg. 31. I. 89, Dauer 15 Tage. Bruchinhalt: Netz, kein Darm. — Abtragung des Netzes. Radicaloperation. — Heilung per primam.

85. Hern. ing. dext. inc. (3 Tage). — Arbeiter, 54 J. alt. Aufn. 29. XII. 87, Abg. 10. I. 88, Dauer 13 Tage. Anamn. u. Stat. Hern. ing. sin. reponibilis. Bruchinhalt: Nur Netz. — Abtragung des Netzes. Radicaloperation. — Heilung per primam.

86. Hern. ing. dext. inc. (3 Tage). — Wittwe, 35 J. alt. Aufn. 20. XI. 86, Abg. 30. XII. 86, Dauer 40 Tage. Anamn. u. Stat.: Ueber faustgrosse empfindliche Bruchgeschwulst im Labium majus. Bruchinhalt: Netz, kein Darm. — Abtragung des Netzes. Radicaloperation. — Heilung.

87. Hern. ing. sin. inc. — Landwirth, 29 J. alt. Aufn. 30. XI. 88, Abg. 9. I. 89, Dauer 41 Tage. Anamn. u. Stat.: Hydrocele sinistra. Bruchinhalt: Netz. — Abtragung des Netzes. Radicaloperation, auch der Hydrocele. — Heilung.

88. Hern. ing. sin. inc. (4 Tage). — Privatmann, 33 J. alt. Aufn. 8. II. 83, Abg. 23. II. 83, Dauer 15 Tage. Bruchinhalt: Sehr viel Netzklumpen. — Abtragung des Netzes. Radicaloperation. — Heilung per primam.

89. Hern. ing. sin. inc. (16 Std.). — Bäcker, 45 J. alt. Aufn. 1. VI. 86, Abg. 15. II. 86, Dauer 14 Tage. Bruchinhalt: Nur Netz. — Abtragung des Netzes. Radicaloperation. — Heilung per primam.

90. Hern. ing. sin. inc. (36 Std.). — Wittwe, 85 J. alt. Aufn. 19. III. 86, Abg. 8. X. 86, Dauer 7 Monate. Bruchinhalt: Nur Netz.

— Abtragung des Netzes. Radicaloperation. — Heilung, aber lange Reconvalescenz wegen Bronchitis.

91. Hern. crur. dext. inc. (24 Std.). — Frau, 34 J. alt. Aufn. 15. XI. 87, Abg. 28. XI. 87, Dauer 13 Tage. Bruchinhalt: Verwachsenes Netz, kein Darm. — Abtragung des Netzes. Radicaloperation. — Heilung per primam.

92. Hern. crur. dext. inc. (30 Std.). — Frau, 37 J. alt. Aufn. 27. XII. 84, Abg. 17. II. 85, Dauer 52 Tage. Bruchinhalt: Netz. — Abtragung des Netzes. Radicaloperation. — Heilung.

93. Hern. crur. dext. inc. — Frau, 42 J. alt. Aufn. 3. VII. 87, Abg. 14. VII. 87, Dauer 11 Tage. Bruchinhalt: Entzündlich verdickter Bruchsack. Haselnussgrosser mit der Bruchpforte verwachsener Netzklumpen. — Abtragung des Netzes. Radicaloperation. — Heilung per primam.

94. Hern. crur. dext. inc. — Frau, 45 J. alt. Aufn. 31. III. 87, Abg. 16. IV. 87, Dauer 17 Tage. Bruchinhalt: Kleiner Netzknollen. — Abtragung des Netzes. Radicaloperation. — Heilung per primam.

95. Hern. crur. dext. inc. (8 Tage). — Frau, 58 J. alt. Aufn. 23. IV. 89, Abg. 23. V. 89, Dauer 30 Tage. Anamn. u. Stat.: Vor 8 Tagen die Incarceration durch theilweise Reposition beseitigt. Fortdauer des Erbrechens. Stuhl und Flatus gehen. Bruchinhalt: Nur Netzklumpen. — Abtragung des Netzes. Radicaloperation. — Heilung.

96. Hern. crur. dext. inc. (24 Stdn.). — Frau, 63 J. alt. Aufn. 7. III. 84, Abg. 11. IV. 84, Dauer 35 Tage. Bruchinhalt: Netz. — Abtragung des Netzes. Radicaloperation. — Heilung.

97. Hern. crur. sin. inc. — Arbeiter, 26 J. alt. Aufn. 12. XI. 83, Abg. 22. XII. 83, Dauer 40 Tage. Bruchinhalt: Viel Bruchwasser, taubeneigrosses Netzstück, kein Darm. — Abtragung des Netzes. Radicaloperation. — Heilung per primam.

98. Hern. crur. sin. inc. (5 Tage). — Schmiedemeister, 49 J. alt. Aufn. 17. VIII. 86, Abg. 4. IX. 86, Dauer 18 Tage. Status: Es besteht noch eine Hern. crur. dext. rep. — Bruchinhalt: Netz und missfarbiges Bruchwasser. — Abtragung des Netzes. Radicaloperation. — Heilung.

99. Hern. crur. sin. inc. (10 Stdn.). — Arbeiter, 51 J. alt. Aufn. 28. IV. 90, Abg. 1. VI. 90, Dauer 38 Tage. — Oedematöser Bruchsack, wenig Bruchwasser. Inhalt: Netz, das diffus mit dem Bruchsack verwachsen. — Lösung der Adhäsionen, Abtragung des Netzes. Radicaloperation. Ausstopfen der Wunde mit Jodoformgaze. — Heilung.

100. Hern. crur. sin. inc. — Frau, 34 J. alt. Aufn. 8. I. 89, Abg. 27. I. 89, Dauer 19 Tage. Status: Endometritis chronica. Bruchinhalt: Entzündetes, vielfach adhärentes Netz, kein Darm. — Abtragung des Netzes. Radicaloperation. — Heilung per primam.

101. Hern. crur. sin. inc. (3 Tage). — Frau, 40 J. alt. Aufn. 30. XII. 84, Abg. 19. I. 85, Dauer 21 Tage. Bruchinhalt: Netz. — Abtragung des Netzes. Radicaloperation. — Heilung.

102. Hern. crur. sin. inc. — Frau, 43 J. alt. Aufn. 8. VI. 89, Abg. 24. VI. 89, Dauer 16 Tage. Bruchinhalt: Netz. — Abtragung des Netzes. Radicaloperation. — Heilung per primam.

103. Hern. crur. sin. inc. — Frau, 48 J. alt. Aufn. 29. XI. 87, Abg. 11. XII. 87, Dauer 12 Tage. Bruchinhalt: Nur verwachsenes Netz. — Abtragung des Netzes. Radicaloperation. — Heilung per primam.

104. Hern. crur. sin. inc. (3 Tage). — Frau, 54 J. alt. Aufn. 28. IV. 84, Abg. 20. V. 84, Dauer 22 Tage. Bruchinhalt: Nur Netz. — Abtragung des Netzes. Radicaloperation. — Heilung.

105. Hern. crur. sin. inc. — Frau, 68 J. alt. Auf. 12. X. 87, Abg. 19. X. 87, Dauer 7 Tage. Status: Sehr decrepide Frau infolge hochgradiger beiderseitiger Lungenphthise mit Cavernen. Bruchinhalt: Nur adhärentes Netz, kein Darm. — Abtragung des Netzes. Radicaloperation. — Stuhl und Winde vom 1. Tage an normal. Die Wunde heilt gut. Zunehmende Lungenphthise führt 7 Tage post oper. zum Exitus. Obduction: Lungenphthise. Im Abdomen kein Zeichen von Entzündung. Hautwunde prima verklebt. Patientin ist also unabhängig von der Herniotomie an Phthise gestorben.

H. 21 Fälle, in welchen gut aussehender Dünndarm und Netz den Bruchinhalt bildeten.

106. Hern. ing. dext. inc. (24 Stdn.). — Arbeiter, 51 J. alt. Aufn. 1. XI. 86, Abg. 22. XI. 86, Dauer 21 Tage. Bruchinhalt: Dünndarm und Netz. — Abtragung des Netzes. Radicaloperation. — Heilung.

107. Hern. ing. dext. inc. (24 Stdn.). — Frau, 67 J. alt. Aufn. 19. II. 86, Abg. 31. III. 86, Dauer 42 Tage. Bruchinhalt: Dünndarm und Netz. — Abtragung des Netzes. Radicaloperation. — Heilung.

108. Hern. ing. dext. inc. (2 Tage). — Arbeiter, 61 J. alt. Aufn. 27. XI. 87, Abg. 14. XII. 87, Dauer 17 Tage. Bruchinhalt: Dünndarm und viel Netz. — Abtragung des Netzes. Radicaloperation. — Heilung per primam.

109. Hern. ing. sin. inc. (2 Tage). — Frau, 41 J. alt. Aufn. 4. VII. 85, Abg. 17. VIII. 85, Dauer 44 Tage. Bruchinhalt: Dünndarm und Netz. — Abtragung des Netzes. Radicaloperation. — Heilung.

110. Hern. ing. sin. inc. (24 Stdn.). — Frau, 65 J. alt. Aufn. 26. VIII. 85, Abg. 6. IX. 85, Dauer 11 Tage. Bruchinhalt: Dünndarm und Netz. — Abtragung des Netzes. Radicaloperation. — Heilung per primam.

111. Hern. crur. dext. inc. (8 Tage). — Arbeiter, 62 J. alt. Aufn. 28. I. 89, Abg. 9. III. 89, Dauer 40 Tage. Bruchsack verdickt, fast ohne Bruchwasser. Bruchinhalt: Vielfach verwachsenes Netz und eine noch gut aussehende Dünndarmschlinge. — Stumpfe Trennung der Adhäsionen. Abtragung des Netzes. Radicaloperation. — Heilung.

112. Hern. crur. dext. inc. (2 Tage). — Fräulein, 25 J. alt. Aufn. 14. IV. 83, Abg. 30. V. 83, Dauer 47 Tage. Bruchinhalt: Dünndarm und adhärentes Netz. — Abtragung des Netzes. Radicaloperation. — Heilung.

113. Hern. crur. dext. inc. (24 Stdn.). — Frau, 35 J. alt. Aufn. 20. XII. 83, Abg. 5. II. 84, Dauer 47 Tage. Bruchinhalt: Dünndarm und Netz. — Abtragung des Netzes. Radicaloperation. — Heilung.

114. Hern. crur. dext. inc. (2 Tage). — Wittwe, 55 J. alt. Aufn. 27. XI. 86, Abg. 18. XII. 86, Dauer 21 Tage. Bruchinhalt: Eine Dünndarmschlinge und etwas Netz. — Abtragung des Netzes. Radicaloperation. — Heilung.

115. Hern. crur. dext. inc. (24 Stdn.). — Frau, 57 J. alt. Aufn. 26. III. 90, Abg. 6. IV. 90, Dauer 10 Tage. Anamn. u. Stat.: Hühnereigrosse Hernie. Seit 22 Jahren bestehend. Seit 5 Jahren irreponibel. Bruchinhalt: Viel Netz, hochrothe gut aussehende Dünndarmschlinge, etwa 10 Cm. lang. — Abtragung des Netzes in 2 Portionen. Reposition des Darmes nach Erweiterung der Bruchpforte mittelst des Herniotoms. Radicaloperation. Fortlaufende Hautnaht. Am Abend schon Flatus. — Heilung.

116. Hern. crur. dext. inc. (14 Tage). — Wittwe, 61 J. alt. Aufn. 15. XII. 84, Abg. 11. II. 85, Dauer 58 Tage. Status: Prolapsus uteri. Bruchinhalt: Dünndarm und Netz. — Abtragung des Netzes. Radicaloperation. — Heilung.

117. Hern. crur. dext. inc. — Wittwe, 64 J. alt. Aufn. 13. IV. 87, Abg. 11. V. 87, Dauer 28 Tage. Bruchinhalt: Dünndarmschlinge und Netz. — Abtragung des Netzes. Radicaloperation. — Heilung.

118. Hern. crur. dext. inc. — Frau, 68 J. alt. Aufn. 14. I. 87, Abg. 7. II. 87, Dauer 24 Tage. Bruchinhalt: Kleine Dünndarmschlinge und verwachsenes Netz. — Abtragung des Netzes. Radicaloperation. — Heilung.

119. Hern. crur. dext. inc. (36 Stdn.). — Wittwe, 73 J. alt. Aufn. 9. XII. 86, Abg. 10. XII. 86, Dauer 1 Tag. Status: Hochgradiger Bronchialkatarrh, Cyanose, Athemnoth. Kleiner frequenter Puls. Hernie faustgross, weich. Abdomen gespannt und empfindlich. — Sehr dünner, leicht zerreisslicher Bruchsack; in demselben sehr viel Netz, das besonders an der Bruchpforte, aber auch sonst mit dem Bruchsack verwachsen ist, sowie eine 10 Cm. lange Dünndarmschlinge. — Abtragung des Netzes. Radicaloperation. — 6 Stunden post oper. Flatus und dünner Stuhl. Zunehmende Athemnoth, kleiner werdender Puls. Benommenes Sensorium. 14 Stunden post. oper. Exitus. Obduction: Hochgradiges beiderseitiges Lungenödem. Sehr schlaffes Herz. Nephritis chronica. In abdomine nihil!

120. Hern. crur. sin. inc. (5 Tage). — Frau, 27 J. alt. Aufn. 12. I. 85, Abg. 4. II. 85, Dauer 21 Tage. Bruchinhalt: Netz und eine noch gut aussehende Dünndarmschlinge. — Abtragung des Netzes. Radicaloperation. — Heilung.

121. Hern. crur. sin. inc. (36 Stdn.). — Frau, 45 J. alt. Aufn. 28. III. 86, Abg. 15. IV. 86, Dauer 18 Tage. Bruchinhalt: Dünndarm und Netz. — Abtragung des Netzes. Radicaloperation. — Heilung.

122. Hern. crur. sin. inc. (24 Stdn.). — Frau, 49 J. alt. Aufn. 13. XII. 85, Abg. 10. I. 86, Dauer 28 Tage. Oedematöser Bruchsack. Bruchinhalt: Dünndarm und fest verwachsenes Netz. — Abtragung des Netzes. Radicaloperation. — Heilung.

123. Hern. crur. sin. inc. (5 Tage). — Frau, 53 J. alt. Aufn. 27. V. 84, Abg. 5. VII. 84, Dauer 39 Tage. Bruchinhalt: Dünndarmschlinge und Netz. — Abtragung des Netzes. Radicaloperation. — Heilung.

124. Hern. crur. sin. inc. (9 Tage). — Wittwe, 56 J. alt. Aufn. 27. V. 84, Abg. 13. VII. 84, Dauer 47 Tage. Bruchinhalt: Dünndarm und Netz. — Abtragung des Netzes. Radicaloperation. — Heilung.

125. Hern. crur. sin. inc. (4 Tage). — Frau, 74 J. alt. Aufn. 13. I. 86, Abg. 28. II. 86, Dauer 46 Tage. Anamn. u. Stat.: Kirschengrosse, nicht schmerzhafte Bruchgeschwulst. Leib weich, mässig aufgetrieben. Puls matt. — Nach Isolirung des Bruchsackes und Ablösung einer dünnen, brüchigen Fetthülle scheint glänzender Darm vorzuliegen, der sich aber noch als Bruchsack herausstellt. Inhalt des letzteren etwas Netz und ein Littré'sches Dünndarmdivertrikel, das bei weitem Hervorziehen des Darms deutlich als solches erkannt wird. — Spaltung des Bruchsackes bis zur Einklemmungsstelle hinauf. Radicaloperation. — Heilung.

126. Hern. lineae albae inc. (8 Tage). — Frau, 35 J. alt. Aufn. 24. X. 86, Abg. 27. XI. 86, Dauer 34 Tage. Anamn. u. Stat.: Vor 6 Jahren Ovariotomie. Seit 5 Jahren Hernie in der Narbe. Bruchinhalt: Kleine Dünndarmschlinge und viel Netz. — Abtragung des Netzes. Catgutnaht der Bruchpforte. — Heilung.

I. 1 Fall, in welchem Dickdarm und Netz den Bruchinhalt bildeten.

127. Hern. crur. sin. inc. (3 Tage). — Wittwe, 59 J. alt. Aufn. 4. I. 86, Abg. 21. II. 86, Dauer 48 Tage. Bruchinhalt: Dickdarm und sehr verwachsenes Netz. — Radicaloperation. — Heilung.

K. 1 Fall, in welchem Netz und ein Harnblasendivertikel den Bruchinhalt bildeten.

128. Hern. crur. dext. inc. (36 Stdn.). — Frau, 28 J. alt. Aufn. 7. II. 89, Abg. 6. IV. 89, Dauer 57 Tage. Anamn. u. Stat.: Vor 12 Stunden partielle Reposition durch Taxis. Taubeneigrosse, fluctuirende Bruchgeschwulst. Bruchinhalt: Etwas Netz. Unter und hinter dem Bruchsack findet sich noch ein Sack mit glatten Wänden, der extraperitoneal ins Becken führt (Blasendivertikel). — Reposition des Netzes. Abbinden auch des unteren Sackes und Abtragen mit Ferrum. (Nicht von Hagedorn operirt.) — Anfangs häufiger Urindrang. Katheterismus.

Bildung einer Urinfistel (Blasenbauchdeckenfistel), die nach Einlegen eines Dauerkatheters in wenigen Tagen heilt. Heilung per secund.

L. 1 Fall, in welchem Darm und Tube den Bruchinhalt bildeten.

129. Hern. crur. dext. inc. (4 Tage). — Frau, 61 J. alt. Aufn. 21. III. 90, Abg. 5. IV. 90, Dauer 15 Tage. Anamn. u. Stat.: Ueber wallnussgrosse Hernie. Bruchinhalt: Wandständige Darmschlinge, ca. 3 Cm. lang, gut aussehend. Nach hinten und aussen liegt die Tube, deutlich charakterisirt durch ihr fimbrienumsäumtes Abdominalende. Reposition nach sehr schwieriger Erweiterung der ganz engen Bruchpforte. — Radicaloperation. Hautnaht. — Heilung.

M. 1 Fall, in welchem ein loser Fremdkörper neben Netz und Dünndarmschlinge sich im Bruchsack befinden.

130. Hern. ing. sin. inc. (4 Tage). — Mühlenbesitzer, 46 J. alt. Aufn. 19. III. 89, Abg. 13. IV. 89, Dauer 25 Tage. Status: 15 Cm. lange, 5 Cm. dicke, sehr schmerzhafte strangförmige Bruchgeschwulst. Grosser Scrotalbruch mit langen weichen Netzsträngen und einer Dünndarmschlinge, die durch die Netzstränge geschützt geblieben. Nach weiter Eröffnung des Bruchsackes fiel aus den Falten des Netzes ein weisser rundlicher Körper, aussehend wie ein kleines Vogelei von Elfenbein. Herr Prof. Birch-Hirschfeld hatte die Güte, denselben zu untersuchen und beschreibt ihn folgendermaassen: Der rundliche Körper mit glatter, knorpelartiger Oberfläche wiegt 0,81 Grm., hat einen grössten Umfang von 32 Mm., Durchmesser 10—12 Mm. Auf dem Durchschnitt findet sich eine bis 3 Mm. dicke knorpelartige Schale. Dieselbe besteht aus concentrisch geschichteten Lagen hyaliner Substanz; zwischen den Lagen treten rundliche und ovale mit feinkörnigen Massen gefüllte Hohlräume hervor. Im Centrum findet sich eine gelbliche, ziemlich feste, bröcklig-breiige Substanz, die mikroskopisch Fetttropfen, unregelmässige, schollige, kalkig infiltrirte Massen und körnige braune Pigmentmassen enthält. Auf Zusatz von HCl reichliche Gasentwicklung, also Kern: zerfallendes verkalktes Fettgewebe; Hülle: hyaline Fibrinlagen, wahrscheinlich degenerirte Zellen einschliessend. — Abtragung des Netzes. Radicaloperation. [Nach B. Schmidt[1]) sind erst in 3 Fällen solche Fremdkörper, wie er sie nennt, im Bruchsack und zwar erst bei der Obduction, niemals bei der Herniotomie gefunden worden.] — Heilung.

N. 21 Fälle, in welchen nur cyanotischer Dünndarm den Bruchinhalt bildete.

131. Hern. ing. dext. inc. (24 Std.). — Arbeiter, 24 J. alt. Aufn. 9. I. 83, Abg. 10. II. 83, Dauer 32 Tage. Anamn. u. Stat.: Kryptorchismus dexter. Angeborene rechtsseitige Leistenhernie. Bruchinhalt: Viel sanguinolentes Bruchwasser, grosse Dünndarmschlinge mit fibrinösem Belag. Hinter dieser, hoch oben im Bruchkanal der atrophische Hoden. — Radicaloperation. Ablation des atrophischen Hodens. — Heilung per primam.

1) Deutsche Chirurgie.

132. Hern. ing. dext. inc. — Barbier, 26 J. alt. Aufn. 18. IV. 89, Abg. 30. IV. 89, Dauer 12 Tage. Status: Bruch prall gespannt und schmerzhaft. Haut über demselben geröthet. Testikel gut zu fühlen. Bruchsack ist mit dem Samenstrang, der nach hinten aussen von ihm liegt, fest verwachsen und wird mit Mühe von diesem getrennt. Nach Eröffnen des Bruchsackes zeigt sich als Inhalt eine Darmschlinge, die vollkommen normal aussieht. Beim weiteren Trennen des Bruchsackes nach unten wird eine Schlinge sichtbar, die Merkmale der Einklemmung (starke Cyanose) trägt. An der Bruchpforte ist kein einschnürender Ring vorhanden, der Bruchsack aber bildet einen Zwerchsack, dessen engste Stelle den einschnürenden Ring für die am tiefsten liegende Schlinge bildete. Das Zurückbringen der beiden Schlingen in die Bauchhöhle macht grosse Schwierigkeiten und dauert 1/4 Stunde. — Radicaloperation. — Schönste prima Heilung.

133. Hern. ing. dext. inc. (4 Tage). — Arbeiter, 45 J. alt. Aufn. 6. XI. 84, Abg. 21. XII. 84, Dauer 45 Tage. Anamn. u. Stat.: Congenitale Leistenhernie mit Hydrocele dextra. Trotz Reposition (3 Tage ante operationem) Fortdauer der Obstructionserscheinungen. Blaurothe Dünndarmschlinge als Inhalt. Reposition. Eine trichterförmige enge Oeffnung verbindet den Bruchsack mit einem kleinen Hydrocelensaum. — Radicaloperation. Exstirpation des Hydrocelensackes. Naht wie bei Hydrocele. — Heilung, Sommer 1885 kein Recidiv.

134. Hern. ing. dext. inc. (36 Stdn.). — Victualienhändler, 55 J. alt. Aufn. 4. IV. 83, Abg. 22. IV. 83, Dauer 18 Tage. Bruchinhalt: 3 Esslöffel sanguinolentes Bruchwasser. Blaurother Dünndarm mit geringen Fibrinauflagerungen. Schnürfurchen gut. — Radicaloperation. — Heilung per primam.

135. Hern. ing. dext. inc. (24 Stdn.). — Arbeiter, 57 J. alt. Aufn. 22. VI. 85, Abg. 18. VII. 85, Dauer 26 Tage. Verdickter Bruchsack, eingeklemmtes Netz vortäuschend, in demselben eine kleine blauschwarz verfärbte Dünndarmschlinge. — Radicaloperation. — Heilung.

136. Hern. ing. dext. inc. (14 Stdn.). — Kossath, 63 J. alt. Aufn. 10. V. 87, Abg. 28. V. 87, Dauer 18 Tage. Status: Hernia scrotalis. Hydrocele dextra. Bruchsack geplatzt infolge von (auswärts gemachten) Taxisversuchen. Im Bruchsack Dünndarm mit starker venöser Stauung. — Radicaloperation, auch der Hydrocele. — Heilung.

137. Hern. ing. dext. ing. (8 Stdn.). — Oekonom, 48 J. alt. Aufn. 3. IX. 88, Abg. 5. IX. 88, Dauer 2 Tage. Anamn.: Potator. Bruchinhalt: Kein Bruchwasser. Dunkelrothe Dünndarmschlinge mit einigen Verwachsungen an der Bruchpforte. — Radicaloperation. — Nach der Operation Flatus und relativ gutes Allgemeinbefinden. Acuter Anfall von Del. trem. und Exitus 48 Stunden post. op. Obduction: Lebercirrhose, Fettherz. Die reponirten Darmschlingen gut und mit den benachbarten leicht verklebt. Keine Peritonitis.

138. Hern. ing. dext. inc. — Frau, 48 J. alt. Aufn. 5. IX. 86, Abg. 24. IX. 86, Dauer 19 Tage. Bruchinhalt: Mässig viel sanguino-

lentes Bruchwasser und circa 25 Cm. dunkelrothbrauner Dünndarm. An der Bruchpforte ein zweiter kleiner Bruchsack, der durch eine Einstülpung in den grösseren die Einschnürung bewirkte. — Nach Spaltung des kleineren Bruchsackes leichte Reposition des Darms. — Heilung per primam.

139. Hern. ing. sin. inc. (3 Tage). — Maurer, 61 J. alt. Aufn. 31. VIII. 88, Abg. 1. IX. 88, Dauer 1 Tag. Anamn. u. Stat.: Emphysem und hochgradige chronische Bronchitis. Kindskopfgrosse prall gespannte, sehr schmerzhafte Bruchgeschwulst. — Beim Eröffnen des Bruchsackes fäculenter Geruch. Bruchinhalt: Wenig Bruchwasser, 30 Cm. blaurother Dünndarm. Nach Durchschneidung des Einklemmungsringes fallen noch 2 Schlingen vor. Die Reposition gelingt mit vieler Mühe, und es zeigt sich nun, dass ein Theil der Flexura sigmoidea durch breite Adhäsionen mit der Bruchpforte verwachsen ist. Unmöglichkeit diese Adhäsionen zu trennen. — Radicaloperation versucht durch Abbinden des Bruchsackes unterhalb der Flexuradhäsionen. — Keine Flatus. Exitus 14 Stunden post op. Obduction: Der vorher eingeklemmte Darm cyanotisch, mit reichlichen Fibrinauflagerungen. Ausgedehnte eiterige Bronchitis.

140. Hern. crur. dext. inc. — Kaufmann, 67 J. alt. Aufn. 4. VI. 86, Abg. 17. VI. 86, Dauer 13 Tage. Stat.: Sehr elender Mann. Colossale Bruchgeschwulst. Bruchinhalt: Dunkelbraunrothe Dünndarmschlingen von etwa 1/2 Meter Länge. — Radicaloperation. — Wundheilung gut. Darm durchgängig; aber vom 5. Tage an allmählicher Collaps, am 13. Tage Exitus an senilem Marasmus. Obduction: Die eingeklemmt gewesene Dünndarmschlinge ist dunkelblauroth, mit der Bruchpforte verwachsen. Dünndarm und Baucheingeweide sonst normal. Schlaffes Herz.

141. Hern. crur. dext. inc. (12 Stdn.). — Frau, 42 J. alt. Aufn. 23. I. 89, Abg. 4. II. 89, Dauer 12 Tage. Stat.: Gänseeigrosse Bruchgeschwulst. — Nach Eröffnung des Bruchsacks (der nur etwas Flüssigkeit enthält) sieht man in der Tiefe nach der Bauchhöhle zu noch einen zweiten Bruchsack, der mit dem ersten durch ein kreisrundes Loch communicirt, in welchem man den Darm sieht. — Stumpfe Lösung von Verwachsungen zwischen innerem Rand des inneren Bruchsacks und der Darmoberfläche. Breite Spaltung auch des zweiten Bruchsacks. Cyanose und hochgradige Spannung des Darms. Erweiterung der Bruchpforte, Reposition. Radicaloperation. — Heilung per primam.

142. Hern. crur. dext. inc. — Frau, 53 J. alt. Aufn. 16. III. 83, Abg. 14. IV. 83, Dauer 29 Tage. Bruchsack durch Sugillationen verdickt, blaurother Dünndarm mit einigen Auflagerungen. — Radicaloperation. — Heilung per primam.

143. Hern. crur. dext. inc. (4 Tage). — Wittwe, 54 J. alt. Aufn. 31. V. 90, Abg. 2. VI. 90, Dauer 2 Tage. Anamnese: Seit Jahren bestehend. Seit 1/4 Jahr irreponibel. Schnitt durch erhobene Hautfalte. Bruchinhalt: Wenig Bruchwasser, kleine Darmschlinge. Gute Schnürringe. — Radicaloperation (Dauer der Operation 6 Minuten). Nach

der Operation viel Erbrechen und bald Defäcation mit reichlichen Flatus. Puls und Befinden recht gut, bis plötzlich (24 Stunden post. oper.) Erbrechen, dünner Puls und allmählich zunehmender Collaps eintritt. Exitus 40 Stunden post. op. Obduction: Keine Peritonitis; die früher eingeklemmte Schlinge gut. Braune und fettige Degeneration des Herzens.

144. Hern. crur. sin. inc. (20 Stdn.). — Kaufmann, 55 J. alt. Aufn. 20. XI. 86, Abg. 7. XII. 86, Dauer 17 Tage. Bruchinhalt: Kleine cyanotische Dünndarmschlinge. — Radicaloperation. — Heilung.

145. Hern. crur. sin. inc. — Frau, 45 J. alt. Aufn. 28. IX. 86, Abg. 18. X. 86, Dauer 20 Tage. Bruchinhalt: Rothbraune Dünndarmschlinge mit vielen röthlichen Fibrinauflagerungen. — Radicaloperation. — Heilung per primam.

146. Hern. crur. sin. inc. (2 Stdn.). — Frau, 49 J. alt. Aufn. 8. X. 88, Abg. 24. X. 88, Dauer 16 Tage. Status: Harte wallnussgrosse Bruchgeschwulst (Diagnose: Netzbruch). Bruchinhalt: Sehr livide aussehende Dünndarmschlinge. Kein Bruchwasser. Kein Netz. — Radicaloperation. — Heilung per primam.

147. Hern. crur. sin. inc. (48 Stdn.). — Frau, 54 J. alt. Aufn. 4. II. 89, Abg. 19. II. 89, Dauer 15 Tage. Status: Haselnussgrosse, ziemlich stark gespannte Bruchgeschwulst. — Der freipräparirte Bruchsack bietet das Bild einer entzündeten Lymphdrüse, von der ein dicker Strang nach unten zieht. Spaltung auf der Hohlsonde. Wenig Bruchwasser. Dunkelrothe, mit Fibrin bedeckte Dünndarmschlinge. — Mehrfaches Einkerben der sehr engen Bruchpforte. Hervorziehen der Darmschlinge. Die Einklemmung hat gerade den ganzen Darmumfang eingenommen (kein Littré). Radicaloperation. — Heilung per primam.

148. Hern. crur. sin. inc. (4 Tage). — Frau, 52 J. alt. Aufn. 27. V. 87, Abg. 1. VI. 87, Dauer 5 Tage. Bruchinhalt: Cyanotischer Dünndarm. — Radicaloperation. — Exitus 5 Tage post operationem. Nähere Daten fehlen.

149. Hern. crur. sin. inc. (5 Tage). — Wittwe, 73 J. alt. Aufn. 2. II. 87, Abg. 3. II. 87, Dauer 1 Tag. Anamn. u. Stat.: Nahm draussen reichlich Laxantien. Hochgradiger Collaps, Puls nicht fühlbar. Peritonitis. Bruchinhalt: Cyanotischer Dünndarm mit fibrinösem Belag. Aus der Bauchhöhle entleert sich trüb-seröses Exsudat. — Radicaloperation. — Das fäculente Erbrechen hört nicht auf. Exitus 30 Stunden post. operationem unter Zunahme der peritonitischen Erscheinungen, die schon vor der Operation bestanden. Obduction nicht gestattet.

150. Hern. obturatoria sin. inc. (14 Tage). — Frau, 46 J. alt. Aufn. 12. III. 90, Abg. 13. III. 90, Dauer 5 Stunden. Anamn. u. Stat.: Moribunde, elende pulslose Patientin mit hochgradig aufgetriebenem Abdomen. Mehrfach Kotherbrechen. Wegen innerer Einklemmung geschickt. Laparotomie, 15 Cm. langer Schnitt in der Linea alba unterhalb des Nabels. Der Dickdarm ist leer; in der linken Fossa iliaca zusammengefallene, leere, darüber viele hochgradig ausgedehnte Dünndarmschlingen. Der leeren Schlinge nachgehend kam man an das For. obturatorium und fand dieselbe dort fixirt. Der einklemmende Ring wurde (von der

Bauchhöhle aus) mit dem Herniotom gespalten und so das eingeklemmte kaum haselnussgrosse, cyanotische Darmstück, dessen Schnürfurchen noch gut waren, frei gemacht. — Fortlaufende Catgutnaht des Peritoneum, sowie der Haut. — Exitus 5 Stunden post operationem in Collaps. Obduction: Schlaffes Herz. Die vorher eingeklemmte Schlinge gut aussehend. Hochgradige Phthisis pulmonum. Keine Peritonitis.

151. Hern. umbilicalis inc. (16 Std.). — Rentier, 63 J. alt. Aufn. 13. IV. 88, Abg. 22. IV. 88, Dauer 9 Tage. Anamn. u. Stat.: Allgemeine Adipositas. Seit längerer Zeit Herzverfettungssymptome mit Digitalis bekämpft. Hühnereigrosse, derb-elastische, sehr druckempfindliche Nabelhernie. — Herniotomie ohne Narkose (wegen hochgradiger Athemnoth und Cyanose). Bruchinhalt: Sehr wenig Bruchwasser und eine cyanotische Dünndarmschlinge. — Radicaloperation. — Nach der Operation guter Verlauf. Am 4. Tage Verbandwechsel. Unter der verklebten Hautwunde eine geringe Flüssigkeitsansammlung mit der Hohlsonde entleert. Am 6. Tage plötzliche Verschlimmerung. Athemnoth. Leibschmerzen. Am 7. Tage Exitus. Obduction: Frische Peritonitis, Fettdegeneration und Dilatation des Herzens. Chronisch parenchymatöse Nephritis.

O. 9 Fälle, in welchen cyanotischer Dünndarm und Netz den Bruchinhalt bildeten.

152. Hern. ing. dext. inc. (8 Stdn.). — Droschkenkutscher, 47 J. alt. Aufn. 28. XII. 85, Abg. 6. II. 86, Dauer 40 Tage. Anamn. u. Stat.: Seit dem 13. Lebensjahre bestehende, über faustgrosse Scrotalhernie. Bruchinhalt: Viel Omentum und eine tief blauschwarze Dünndarmschlinge. — Abtragung des Netzes. Radicaloperation. — Heilung.

153. Hern. ing. dext. inc. (7 Tage). — Knecht, 28 J. alt. Aufn. 10. XII. 83, Abg. 20. XII. 83, Dauer 10 Tage. Anamn. u. Stat.: Bisher ohne Hernie. 7 Tage ante operationem Pferdehufschlag vor dem Bauch. Schmerzen im ganzen Leib, besonders rechts. Kein Stuhl, keine Flatus. 4 Tage ante op. Kotherbrechen. Patient ist collabirt. Puls 140, klein. Abdomen sehr stark aufgetrieben. Rechte Inguinalgegend gedämpft. Hernia scrotalis dext. An der tiefsten Stelle derselben ist der Hoden deutlich abgrenzbar. Neben demselben nach hinten eine harte taubeneigrosse Geschwulst (Netz) und hinter dieser eine dritte, fluctuirende (Bruchwasser). Bruchsack vom Samenstrang nur mit Mühe zu lösen. In demselben finden sich grosse Mengen Netz im langen Strange. Dicht über dem Hoden eine Verengerung des Bruchsackes, aus welcher sich von unten noch eine indurirte Netzpartie hervorziehen lässt (der harte Tumor s. o.). Dahinter serös blutiges Bruchwasser (die Fluctuation s. o.). Netz überall leicht verklebt. Hinter dem Netz eine dunkelrothe Darmschlinge, taubeneigross, seitlich mit dem Netz verwachsen, mit fibrinösen Auflagerungen. — Beim Ablösen des Darms vom Netz blutet die Serosa ein wenig. Einklemmung am inneren Leistenring sehr eng, darum Wunde nach oben erweitert und Lig. Pouparti von aussen durchtrennt. Nun Reposition des Darms leicht. Abtragung des Netzes. Radicaloperation. 3 Drains: eins im Leistenkanal, eins in der Tasche zwischen Haut und Samenstrang, das dritte in der Hodensackhöhle. Patient bricht während der Operation mehrmals grosse Mengen galliger Massen. — In der Nacht

post operat. Flatus. Leib in der Folge weniger aufgetrieben, am 3. Tage Stuhl. Puls kräftiger. Am 4. Tage Fieber. Hypostatische Pneumonie beiderseits. Am 10. Tage Exitus. Obduction: Pneumonia crouposa beider Unterlappen. In abdomine nihil.

154. Hern. ing. dext. inc. — Frau, 78 J. alt. Aufn. 11. VII. 89, Abg. 14. VII. 89, Dauer 3 Tage. Stat.: Sehr decrepide Frau. Bruchinhalt: Neben einem zum grossen Theil verwachsenen Netzstück eine circa 10 Cm. lange, hochrothe Dünndarmschlinge. — Nach Erweiterung der Bruchpforte zeigt sich eine Dickdarmschlinge, die an dem Bruchsack adhärent ist. Lösung derselben. Abtragung des Netzes. Radicaloperation. — Exitus unter Fortdauer der Obstructionserscheinungen. Obduction: Innere Abknickung infolge einer Verklebung des Darmes, welche eine Unwegsamkeit herbeigeführt hat.

155. Hern. crur. dext. inc. (24 Stdn.). — Wittwe, 43 J. alt. Aufn. 30. IV. 83, Abg. 2. VI. 83, Dauer 33 Tage. 30. IV. Herniotomie. Bruchinhalt: Netz und Dünndarm. Reposition der Darmschlinge, Abtragung des Netzes. Radicaloperation. — Die Obstruction dauert fort, deshalb am 2. V. zweite Operation: Trennung der Naht. Verlängerung des Schnittes durch Haut, Muskeln, Poupart'sches Band und Peritoneum nach oben. Hervorziehen der abgeknickten und verklebten Dünndarmschlinge, die im Bruchsack gelegen hatte. Die Verklebung wird getrennt, dadurch die Abknickung gehoben, die Wegsamkeit des Darmes hergestellt und durch leichte Massage noch befördert. Sichtbar tritt der Darminhalt aus der geblähten oberen Darmpartie in die zusammengefallene, unterhalb der Abknickung gelegene Stelle. — Naht des Peritoneum, Muskelnähte, fortlaufende Naht der Haut. Ein Drain in die Wunde. — [Ueber einen ganz ähnlichen Fall hat seiner Zeit Prof. Riedel auf dem Chirurgencongress berichtet.] — Heilung.

156. Hern. crur. dext. inc. (26 Stdn.) — Frau, 51 J. alt. Aufn. 20. VI. 90, Abg. 12. VII, Dauer 22 Tage. Anamn. u. Stat.: Seit mehreren Jahren bestehend und halb hühnereigross. Seit gestern eingeklemmt und auf Faustgrösse angeschwollen. Draussen Taxis vergeblich. — Grosser Netzbruch ohne Bruchwasser. Netz rings mit der Bruchpforte verwachsen. Eine kleine 5 Cm. lange, tiefblaurothe Dünndarmschlinge liegt vom Netz rings eingehüllt in der Tiefe. Mühsame Erweiterung der Bruchpforte mittelst Herniotom auf dem linken Zeigefinger, der medianwärts zwischen Bruchring und Netz eindringt. Unterbinden des Netzes in toto mit Gummiligatur, Abtragen mit Ferrum (130 Grm.). Da der Bruchsack mehrfach eingerissen ist, so ist die Radicaloperation unmöglich. Vernähen des Restes mit fortlaufender Naht. Fortlaufende Hautnaht. — Heilung.

157. Hern. crur. dext. inc. — Frau, 62 J. alt. Aufn. 18. III. 86, Abg. 20. IV. 86, Dauer 33 Tage. — Bruchinhalt: Netz und dunkel aussehender Darm. Radicaloperation. Am 5. Tage Stuhl und Flatus. — Heilung.

158. Hern. crur. dext. inc. (7 Tage). — Frau, 66 J. alt. Aufn. 5. III. 90, Abg. 21. III. 90, Dauer 16 Tage. — Aussen und oben im Bruchsack findet sich ein Netzstück, unten und innen liegt ein tiefblauroth aussehendes Darmstück (wohl nur ein Wandstück), welches bei Erweiterung der Bruchpforte entschlüpft, ohne dass die Schnürfurchen sichtbar werden. — Abtragung des Netzes. Radicaloperation. Fortlaufende Hautnaht. — Heilung.

159. Hern. crur. sin. inc. (36 Stdn.) — Frau, 39 J. alt. Aufn. 25. V. 89, Abg. 7. VI. 89, Dauer 13 Tage. Anamn. u. Stat.: Hat 2 mal geboren. Kurz vor der letzten Entbindung (vor 7 Jahren) entstand beim Stuhlgang der Bruch. Kleinfaustgrosse, nicht sehr gespannte Hernie. Kräftige Frau, guter Puls, Gravida im 3. Monat. — Der excapsulirte Bruchsack bietet das Bild einer Fischblase mit oberem dünnen Ende. Am Bruchsack viele kleincystische Anhängsel. Aussen am Bruchsack ein Fettklümpchen, das wohl das Herabziehen desselben bewirkt haben könnte. Bruchinhalt: Wenig Bruchwasser. Hochgerötheter Darm, an einzelnen Partien gelblich gefärbt. — Abtragung des Netzes. Radicaloperation. — Heilung. Am 12. III. 90, nach 10 Monaten, kein Recidiv. (Hat kein Bruchband getragen.) Kam zu normaler Zeit nieder.

160. Hern. crur. sin. inc. (24 Stdn.) — Frau, 59 J. alt. Aufn. 27. XII. 86, Abg. 3. II. 87, Dauer 38 Tage. — Sehr dünner Bruchsack. Bruchinhalt: Cyanotische Dünndarmschlinge. Netz vielfach mit dem Bruchsack verwachsen. — Abtragung des Netzes. Radicaloperation. — Heilung.

P. 9 Fälle, in welchen nur gangränverdächtiger Dünndarm den Bruchinhalt bildete.

Als gangränverdächtig bezeichnen wir den Dünndarm, wenn seine Einschnürungsstelle oder sonst ein Theil seiner Oberfläche grau oder weisslich war, während aber das Peritoneum noch glatt (nicht collabirt) und glänzend war und über der verdächtigen Stelle noch deutlich sichtbare Gefässe verliefen.

161. Hern. ing. sin. inc. (4 Stdn.) — Frau, 51 J. alt. Aufn. 24. VI. 87, Abg. 30. VII. 87, Dauer 36 Tage. — Bruchinhalt: Sanguinolentes Bruchwasser, eine 20 Cm. lange dunkelblaurothe Dünndarmschlinge mit reichlichen Blutcoagulis auf der Serosa und graugelbem Schnürring, über welchem aber noch Gefässe verlaufen. — Radicaloperation. — Heilung.

162. Hern. ing. dext. inc. (3 Tage). — Frau, 70 J. alt. Aufn. 29. XII. 89, Abg. 30. I. 90, Dauer 32 Tage. Anamn. u. Stat.: Hernie entstand durch Influenzahusten und war sofort eingeklemmt. Bruchinhalt: Sanguinolentes Bruchwasser, 10 Cm. lange cyanotische Dünndarmschlinge mit graugelbem Schnürring, über welchem aber noch Gefässe verlaufen und dessen Serosa glänzend ist. — Radicaloperation. — Heilung. Lange Reconvalescenz wegen Bronchitis und schwerer Cystitis.

163. Hern. ing. sin. inc. (24 Stdn.) — Frau, 33 J. alt. Aufn. 20. II. 86, Abg. 17. III. 86, Dauer 27 Tage. Status: Im linken Labium majus eine über faustgrosse, birnförmige, fluctuirende Geschwulst. Bruchinhalt: Lackfarbig-hämorrhagisches Bruchwasser, leicht blaurothe Dünndarmschlinge mit geringer weisslicher Schnürfurche. An dem lateralen Theil des Bruchsackes, unmittelbar unter der Serosa, ein fibröser Strang mit vier aneinanderhängenden hasel- bis wallnussgrossen Cysten, deren grösste mit festen Cruorgerinnseln, deren übrige mit fester, gallertiger Masse gefüllt sind. — Nach Erweiterung der Bruchpforte strömt eine dem

oben beschriebenen Bruchwasser ähnliche hämorrhagische Flüssigkeit in grosser Menge aus der Bauchhöhle, so dass anfangs eine venöse Blutung vorgetäuscht und eine weite Eröffnung des Bauches zur Entdeckung der blutenden Stelle veranlasst wird. Nachdem noch anscheinend eine grosse Blutwelle hervorgekommen, steht die Blutung. Da sich aber bei genauer Untersuchung ein blutendes Gefäss nicht finden lässt, auch gegen die Annahme einer Blutung die transparente Beschaffenheit der Flüssigkeit und der, trotz des grossen Verlustes dieser Flüssigkeit, constant kräftige Puls der Patientin sprechen, so wird nach Reposition des weit heraushängenden Darms zur Ligatur und Resection des Bruchsackes und etagenweiser Vernähung der grossen Bauchwunde geschritten. — Heilung.

164. Hern. crur. dext. inc. (3 Tage.) — Frau, 46 J. alt. Aufn. 7. I. 90, Abg. 3. II. 90, Dauer 27 Tage. Anamn. u. Stat.: Schlechter Puls. Schwächliche Frau, Hernie seit 3 Jahren bestehend, Bruchband getragen. (Influenzahusten bewirkt im Bett, als sie kein Bruchband angelegt hatte, Austreten und sofort Einklemmung des Bruches. 2 mal Taxis vergeblich versucht.) — Leichte Isolirung des Bruchsackes. Bruchinhalt: Wenig Bruchwasser und eine Dünndarmschlinge, schlecht aussehend; Schnürring grau mit darüberziehenden Gefässen. Auf der Höhe der Convexität Entblössung von Serosa und sehr bedenkliche graue Stellen. (Resection erwogen, aber wegen des schlechten Allgemeinbefindens unterlassen.) — Es wird um den Darm durch das Mesenterium ein Seidenfaden gelegt (um bei etwa eintretender Perforation die Darmschlinge wieder hervorziehen zu können), der Darm wird in die Bauchhöhle reponirt, der Seidenfaden zur Bruchpforte herausgeleitet und die Bruchpforte mit Jodoformgaze tamponirt. Die Hautwunde durch Naht verkleinert. Der Faden wird am 8. Tage mit Leichtigkeit entfernt. — Schnelle Heilung per granulat.

165. Hern. crur. dext. inc. (24 Stdn.) — Frau, 46 J. alt. Aufn. 16. II. 89, Abg. 6. III. 89, Dauer 20 Tage. Status: Hühnereigrosse, stark gespannte, wenig empfindliche Bruchgeschwulst. — Der völlig isolirte Bruchsack erscheint wie ein nach oben über das Ligamentum Pouparti gerichteter Hammer, dessen Stiel in der Bruchpforte liegt. Bruchinhalt: Nur Dünndarm mit starker venöser Stauung. Oberer Schnürring grauweiss, nicht schiefrig, mit darüber ziehenden Gefässen. — Bei Erweiterung der Bruchpforte entleert sich viel Peritonealflüssigkeit. — Radicaloperation. — Heilung.

166. Hern. crur. dext. inc. — Frau, 49 J. alt. Aufn. 7. IX. 89, Abg. 20. IX. 89, Dauer 13 Tage. Status: Grosse Bruchgeschwulst. Bruchinhalt: Sehr lange, stark cyanotische Dünndarmschlinge mit fibrinösen Auflagerungen. Beide Schnürringe graugelb, mit glänzendem Peritoneum und darüber ziehenden Gefässen. — Radicaloperation. — Heilung per primam.

167. Hern. crur. dext. inc. (4 Tage.) — Frau, 63 J. alt. Aufn. 9. III. 84, Abg. 13. III. 84, Dauer 4 Tage. Status: Kleine Bruchgeschwulst. Bruchinhalt: Kleine, fast schwarze, auf Gangrän suspecte Dünndarmschlinge mit blutig suffundirtem Schnürring, dessen Serosa aber glänzend ist. Sehr enge Bruchpforte. — Schwierige Erweiterung der Bruchpforte. — Radicaloperation. — Anfangs leidliches Allgemein-

befinden. Am 4. Tage post operat. acuter Verfall und Exitus. Obduction: Perforationsperitonitis. Stecknadelkopfgrosse Perforationsöffnung in der vorher eingeklemmten, noch cyanotischen Dünndarmschlinge auf der Höhe der Convexität.

168. Hern. crur. sin. inc. (24 Stdn.) — Frau, 47 J. alt. Aufn. 20. VI. 84, Abg. 2. VIII. 84, Dauer 43 Tage. Bruchinhalt: Gangränverdächtiger Dünndarm. Schnürring gelblich, mit darüber ziehenden Gefässen, Peritoneum glänzend. — Keine Radicaloperation. Kein Drain. — Heilung.

169. Hern. crur. sin. inc. (5 Tage). — Frau, 64 J. alt. Aufn. 25. II. 90, Abg. 27. II. 90, Dauer 2 Tage. Bruchinhalt: Dünndarm, hochgradig cyanotisch. Beide Schnürringe blass, mit darüber ziehenden Gefässen, Peritoneum glänzend. — Das sehr verdächtige Darmstück mit umgelegter Fadenschlinge reponirt (vgl. 164). Am Tage post oper. kothige Entleerung aus der Hautwunde, Drain dem Faden entlang eingeführt in den perforirten Darm. Exitus 2 Tage post oper. Obduction: An der Bruchpforte liegt ein mit Eiter bedecktes, 7 1/2 Cm. langes, nekrotisches Darmstück, in dessen Convexität sich ein Loch befindet, durch welches das Drain eingeführt ist. Das Darmstück gehört dem unteren Drittel des Ileum an. Leichte Peritonitis universalis.

Q. 6 Fälle, in welchen gangränverdächtiger Dünndarm und Netz den Bruchinhalt bildeten.

170. Hern. crur. dext. inc. — Böttcher, 52 J. alt. Aufn. 23. I. 86, Abg. 13. III. 86, Dauer 51 Tage. — Sehr dünner Bruchsack, Netz und Dünndarm als Inhalt. Letzterer schlecht aussehend. Schnürringe blass, mit darüberziehenden Gefässen. Auf dem Darm aufgelagert kleine Fettklümpchen, vielleicht aus dem Netz stammend. — Abtragung des Netzes. Keine Radicaloperation. — Am Tage post op. Flatus und 3 dünne Stühle. Am 5. Tage post oper. dringt bei subjectivem Wohlbefinden Koth aus der Wunde. Es hat sich also eine Kothfistel von selbst gebildet. Wasserbett. Darmfistel schliesst sich im Verlauf von 3 Wochen von selbst per granulationem. Dabei nach Einlauf, bisweilen auch spontan normaler, fester Stuhlgang. [Es ist hier also durch Unterlassung der Radicaloperation vielleicht dem Patienten das Leben gerettet.] Völlige Heilung per granulat. mit vorzüglich fester Narbe.

171. Hern. crur. dext. inc. (8 Tage). — Frau, 35 J. alt. Aufn. 15. XII. 84, Abg. 11. I. 85, Dauer 27 Tage. Darm cyanotisch, suspect auf Gangrän, Schnürringe blass, aber mit glänzendem Peritoneum und darüber ziehenden Gefässen. Daneben ein Netzklumpen. — Abtragung des Netzes. Keine Radicaloperation. — Heilung.

172. Hern. crur. dext. inc. — Frau, 46. J. alt. Aufn. 11. X. 89, Abg. 2. XI. 89, Dauer 29 Tage. Anamn. u. Stat.: Faustgrosse Bruchgeschwulst. Haut infolge von Taxisversuchen geröthet. Pseudofluctuation. Sprengung des Bruchsackes angenommen. — Bruchsack gesprengt. Bald unter der Haut zeigt sich Omentum. Hinter demselben eine bläulichrothe Dünndarmschlinge, die an einer markstückgrossen Stelle mit grauen Punkten übersät ist. — Mühsame Erweiterung der engen Bruchpforte. Abtragung des Netzes. Ausstopfen der Wunde mit Jodoformgaze. — Keine Radicaloperation. — Heilung.

173. Hern. crur. dext. inc. (7 Tage). — Frau, 57 J. alt. Aufn. 7. V. 90, Abg. 9. V. 90, Dauer 2 Tage. Anamn. u. Stat.: Seit 18 Jahren bestehend. Hernie und rechtes Epigastrium druckempfindlich. Haut über dem Bruch unverändert. Puls minimal, 104 an der Carotis. Bruchinhalt: Kein Bruchwasser, etwas Netz, das an der Bruchpforte und am Bruchsack adhärent ist. Kleine cyanotische Dünndarmschlinge. Einschnürungsringe blass, mit darüber ziehenden Gefässen und glänzendem Peritoneum. — Erweiterung der Bruchpforte. Abbinden des Netzes in 3 Portionen, Abtragung desselben mit Ferrum (50 Grm.). — Radicaloperation. Fortlaufende Hautnaht. — Exitus 38 Stdn. post oper. Obduction: Peritonitis purulenta infolge von Perforation am zuführenden Schnürring. Fettige Degeneration des Herzmuskels und Atherom der Mitralis.

174. Hern. crur. dext. inc. (6 Tage). — Frau, 57 J. alt. Aufn. 22. XI. 85, Abg. 13. XII. 85, Dauer 21 Tage. Anamn. u. Stat.: Seit 3 Jahren bestehend, nie reponirt, nie Bruchband. 6 Tage ante operationem Einklemmung. Keine Flatus; dazu Schmerz, Meteorismus und Erbrechen, welche 3 letzteren Symptome nach grösseren Opiumdosen vollständig verschwinden. Vortreffliches Allgemeinbefinden. Leib weich, auf Druck schmerzlos, aber keine Flatus, kein Stuhl, deshalb Herniotomie.[1]) Bruchinhalt: Netz und dunkelblauer Dünndarm mit blasser, aber von Gefässen überzogener Schnürfurche am zuführenden Ende. Beide durch spinnewebsartige Adhärenzen mit dem Bruchsack und unter einander verwachsen. Der Bruchsack besitzt ein Divertikel, das ebenfalls Netz enthält. — Radicaloperation. — Heilung per primam.

175. Hern. crur. dext. inc. (8 Tage). — Frau, 42 J. alt. Aufn. 8. III. 84, Abg. 9. III. 84, Dauer 1 Tag. Anamn. u. Stat.: Sehr kachektische Person. Hydrops anasarca et ascites. Bruchinhalt: Netz und Dünndarm. Schnürfurche des Darms an circumscripter Stelle auf Nekrose suspect. — Abtragung des Netzes. Radicaloperation. — Bei zunehmender Körpertemperatur bis auf 40° Verfall der Herzthätigkeit. Exitus 29 Stdn. post operat. Obduction: Schlaffe Herzmusculatur, Oedema pulmonum, Nephritis interstitialis chronica. Peritoneum glänzend, blass. Kein Exsudat in der Bauchhöhle.

R. 2 Fälle von Serosanähten bei Dünndarm ohne Netz.

Kleine Einrisse am Peritoneum der eingeklemmten Darmpartie, die entweder infolge forcirter Taxis oder zu grosser Spannung des Darms entstanden waren, wurden mit Catgut genäht, der Darm sodann nach gründlicher Desinfection reponirt. Ebenso wurde (Fall 178) eine sehr circumscripte nekrotische Darmpartie durch Darübernähen einer Serosafalte gedeckt.

176. Hern. ing. dext. inc. — Comptoirbote, 51 J. alt. Aufn. 27. V. 83, Abg. 12. VII. 83, Dauer 46 Tage. — Bruchinhalt: Cyanotischer

1) Als sehr wichtiges Symptom für die Diagnose einer vorhandenen Darmeinklemmung gilt uns das Fehlen der Flatus, das wohl überhaupt das sicherste Zeichen eines bestehenden Darmverschlusses ist. Unser Fall 174 ist wohl das beste Zeugniss für die Berechtigung der hauptsächlich wegen der fehlenden Flatus ausgeführten Herniotomie.

Dünndarm, dessen Serosa beim Repositionsversuch in einer Ausdehnung von 3 Cm. geplatzt war. Schnürfurche blass, aber mit darüber ziehenden Gefässen. — 7 feine Serosanähte mit Catgut. Radicaloperation. — Heilung.

177. Hern. crur. sin. inc. — Frau, 69 J. alt. Aufn. 8. X. 87, Abg. 17. I. 88, Dauer 21 (97) Tage. — Bruchinhalt: Cyanotischer Dünndarm, dessen Serosa eine 3/4 Cm. lange Strecke geplatzt ist, aus welcher sich die Muscularis knopfförmig hervordrängt. — 2 feine Serosanähte mit Catgut. Radicaloperation. — Heilung per primam in 21 Tagen. Lange Reconvalescenz wegen Bronchialkatarrh und Decubitus.

S. 4 Fälle von Serosanaht bei Dünndarm mit Netz.

178. Hern. crur. dext. inc. (5 Tage). — Frau, 40 J. alt. Aufn. 20. VII. 85, Abg. 16. VIII. 85, Dauer 27 Tage. — Bruchsack sehr ödematös. Inhalt: Netz und Dünndarm. Darm an zwei scharf abgegrenzten Stellen nekrotisch. Peritoneum an diesen Stellen collabirt. — Serosa in einer Falte über die gangränösen Stellen vernäht. Abtragung des Netzes. Radicaloperation. — Heilung.

179. Hern. crur. dext. inc. — Frln., 47 J. alt. Aufn. 6. V. 90, Abg. 24. VI. 90, Dauer 47 Tage. Anamn. u. Stat.: Seit 10 Tagen keine Flatus. Hernie 30 Jahre bestehend. Bruchinhalt: Wenig Bruchwasser, 100 Grm. gelbliches Netz und eine kleine dunkelrothe Dünndarmschlinge mit blutig suffundirtem Schnürring. — Erweiterung der Bruchpforte von innen. Bei Repositionsversuchen Blutung aus der Darmserosa dicht am Mesenterialansatz. 2 Serosanähte. Abbinden des Netzes in 3 Portionen und Abtragen mit Ferrum. Radicaloperation. Fortlaufende Hautnaht. — 10 Tage post oper. stösst sich der Bruchsackhals unter geringer Eiterung ab. — Heilung.

180. Hern. crur. dext. inc. (24 Stdn.) — Frau, 58 J. alt. Aufn. 6. V. 84, Abg. 30. V. 84, Dauer 24 Tage. Bruchinhalt: Cyanotischer Dünndarm und ein colossaler Netzklumpen. — Netz in 5 Portionen abgebunden und abgetragen. Einreissen der Darmserosa bei der Reposition. 2 feine Serosanähte mit Catgut. — Heilung.

181. Hern. ventralis inc. — Fleischer, 26 J. alt. Aufn. 2. I. 89, Abg. 6. II. 89, Dauer 35 Tage. Anamn. u. Stat.: Faustgrosse incarcerirte Hernie der Bauchdecken, rechts in der Mitte zwischen Nabel und Spina ilei ant. sup., mit einer Narbe auf der Kuppe. — Schnitt nach auswärts von der Narbe über die Kuppe der Geschwulst. Excapsulirung des Bruchsackes schwierig. Netz überall mit der Bruchpforte verwachsen. Nach oben davon liegt eine Darmschlinge vor, blauroth mit einem Serosariss. — Einkerbung der von einem Schlitz der Bauchmusculatur gebildeten Bruchpforte hauptsächlich nach oben, zuerst von innen mit dem Herniotom, dann Einschneiden von aussen. Serosariss durch 4 feine Catgutnähte geschlossen. Abtragung des Netzes. Radicaloperation. Muskelnähte. — Heilung.

T. 1 Fall von Netzgangrän.

182. Hern. ing. sin. inc. Wittwe, 64 J. alt. Aufn. 23. II. 87, Abg. 21. III. 87, Dauer 26 Tage. — Bruchinhalt: Gangränöses, übel-

riechendes Netz. Colon in der Bruchpforte. — Abtragung des Netzes. Radicaloperation. — Heilung per primam.

U. 2 Fälle von Anus praeternaturalis bei Darmgangrän.

Diese beiden Fälle stammen aus der Zeit, wo wir hier die primäre Darmresection noch nicht regelmässig ausführten.

183. Hern. ing. dext. inc. (9 Tage). — Bergmann, 51 J. alt. Aufn. 14. IV. 84, Abg. 16. IV. 84, Dauer 2 Tage. Anamn. u. Stat.: Bruch ausserhalb scheinbar reponirt, aber Fortdauer der Einklemmungserscheinungen. Bruch jetzt wieder ausgetreten. Derselbe ist hart und auf Druck sehr empfindlich. Gedämpfter Percussionsschall über demselben. Leib sehr aufgetrieben, gespannt und schmerzhaft. Beginnende Peritonitis, Puls leidlich kräftig. — Bei Eröffnung des Bruchsackes quillt Koth heraus und zeigt es sich, dass die eingeklemmte Dünndarmschlinge in ihren unteren Partien gangränös ist. Ausspülung des Sackes mit ½ pro mille Sublimat. — Erweiterung des schnürenden Ringes. Hervorziehen des Darms, nachdem in den perforirten Schenkel ein Gummidrain eingebunden ist. Jodoformgazetamponade des Bruchsackes. Die Darmschlinge locker mit Jodoformgaze bedeckt und das Drainrohr aus dem Verband herausgeleitet. — Das Erbrechen hört auf. 32 Stdn. post operat. Collaps und Exitus. Obduction: Gangrän der ganzen Darmschlinge. Bauchfell peritonitisch geröthet mit fibrinösen Auflagerungen.

184. Hern. crur. dext. inc. (10 Tage). — Frau, 60 J. alt. Aufn. 15. V. 83, Abg. 28. V. 83, Dauer 13 Tage. Anamn. u. Stat.: Früher angeblich ohne Bruch; 10 Tage ante op. plötzliches Auftreten der Hernie und bald darauf Incarcerationssymptome, Reposition durch Taxis; darnach Durchgängigkeit des Darms (Stuhl und Flatus), aber Persistenz der übrigen Incarcerationssymptome (Erbrechen und localer Schmerz). — Bruchsack grünlich verfärbt. Bruchinhalt: Missfarbiges, stinkendes, aber nicht fäculent riechendes Bruchwasser und ein Littré'scher Darmwandbruch. Das Divertikel auf der Kuppe nekrotisch; im Bereich der Nekrose zwei stecknadelkopfgrosse Perforationen. Am Einschnürungsring eine erbsengrosse Perforationsöffnung mit zackigem Rande. Im Divertikel kein fäculenter Inhalt. — Erweiterung der sehr engen Bruchpforte und Hervorziehen des Darms. Angrenzende Serosa namentlich des zuführenden Schenkels injicirt. Excision des Gangränösen. Annähung der Darmöffnung ringsum. Einlegen eines Drains in den zuführenden Schenkel; aus demselben entleeren sich reichliche Massen dünnflüssiger fäculenter Flüssigkeit. — Wasserbett. — 19. IV., 21. IV. u. 25. IV. Eitersenkungen am Oberschenkel mit Ferrum candens gespalten. Allmählicher Kräfteverfall. Exitus 13 Tage post operationem am 28. V. — Obduction: Keine Peritonitis.

V. 16 Fälle, in welchen bei gangränösem Darm die primäre Darmresection und Darmnaht ausgeführt wurde.

Die primäre Darmresection war indicirt, wenn sich an dem hervorgezogenen Darm nekrotische Stellen mit oder ohne Perforation fanden, die sich nicht durch Darübernähen des Peritoneums (wie in

Fall 178) verdecken liessen. — Bei noch nicht eingetretener Perforation wurde die Gangrän angenommen, wenn der Darm an der verdächtigen Stelle collabirt war, und keine Gefässe in dem glanzlosen Peritoneum verliefen.

Operationsverfahren: Hat man bei der Herniotomie Darmgangrän gefunden, so wird, falls noch keine Perforation besteht, die Darmschlinge — nach event. Trennung der am Einklemmungsring vorhandenen Verwachsungen — vorgezogen, incidirt und so den Fäcalmassen freier Abfluss geschaffen. Besteht schon Perforation, so wird der Darminhalt unter energischer Sublimatberieselung in ein untergehaltenes Eiterbecken laufen gelassen; kommen keine Fäces mehr, so wird der Darm, nach Lösung etwaiger Adhäsionen, vorgezogen.

Nunmehr wird, nachdem das ganze Operationsterrain gründlich desinficirt und mit warmen Borcompressen bedeckt ist, zur Wahl der Resectionsstellen geschritten. Hierbei gilt der Grundsatz, dass alles Verdächtige entfernt werden muss, damit Resection und Naht völlig im gesunden Darm geschehen könne, wobei es auf einige Centimeter Darm mehr nicht ankommt.

Ist die Wahl getroffen, so wird der Darm etwa 5 Cm. von der späteren Resectionsstelle entfernt am zuführenden oder auch an beiden Enden provisorisch ligirt, um den Darminhalt vom Operationsterrain fernzuhalten. Es geschah dies in den früheren Fällen durch eine locker geknüpfte starke Seidenligatur, in den letzten Fällen nach Rydygier durch eine einfache circa 15 Cm. lange Darmklemme; diese besteht aus 2 Holzstäbchen, welche von beiden Seiten in ein Gummiröhrchen gesteckt sind, so dass sich ihre beiden in dem Röhrchen steckenden Enden beinahe berühren, die freien Enden aber jederseits ca. 2 Cm. herausragen. Legt man beide Stäbchen nun parallel und verbindet man die freien Enden durch einen feinen Gummiring, so werden beide Stäbchen mit einem geringen (durch Verschieben in dem Gummirohr leicht zu regulirenden) Druck gegen einander gepresst.

Nunmehr wird der Darm gereinigt, mit 0,5 pro mille Sublimatlösung ausgespült und sodann die Resection vollführt.

Zunächst wird das Mesenterium mit zwei oder mehr starken Catgut- oder Seidenfäden oder auch Gummiligaturen unterbunden, und zwar werden die Fäden mittelst einer Hohlsonde in der Mitte des zu resecirenden Stückes, circa 2 Cm. vom Darm entfernt durch das Mesenterium durchgeführt und dann nach oben und unten an den Stellen, wo später der Darm durchschnitten werden soll, etwa 1 Cm. vom Darm entfernt nochmals durchgeführt und fest geknüpft,

so dass das Mesenterium in der ganzen Länge des zu resecirenden Darmtheiles abgeschnürt wird.

Nun wird der Darm am zuführenden Ende sowohl, wie am abführenden mit je einem Scherenschlage, der bis an die Mesenterialligatur reicht, durchtrennt, und zwar wird der Schnitt, um die Schnittflächen möglichst gleich gross zu machen, an dem weiteren (meist zuführenden — vgl. jedoch Fall 193) Ende quer, an dem engeren (meist abführenden) Ende schräg geführt, so nämlich, dass hier an der Convexität mehr als an der Concavität entfernt wird. Etwaige Blutungen werden durch Einzelligaturen gestillt und sodann das Mesenterium vor seiner Ligatur längs durchschnitten und sammt dem Darm entfernt.

Nach nochmaliger gründlicher Desinfection der Darmenden und des Operationsterrains und nachdem neue warme Borcompressen untergelegt sind, wird zur Darmnaht geschritten.

Dieselbe wird als fortlaufende Naht mit feinstem Catgut ausgeführt mittelst der Hagedorn'schen rundspitzigen Darmnadeln und des dazugehörigen Nadelhalters (kleinste Form); zur Mucosanaht werden stark gekrümmte Nadeln ($^1/_8$ Kreisform), zur Serosanaht schwächer gekrümmte ($^3/_8$ Kreisform) benutzt.

Der Darm darf nur mit den Fingern gefasst werden, wie auch Hahn mit Recht hervorgehoben.

Es wird die fortlaufende Naht angewendet, weil keine andere Naht die Wundränder so gleichmässig zusammenhält und so rasch angelegt werden kann.

Catgut wird verwendet, weil dasselbe bald resorbirt wird und weil es nicht gleichgültig erscheint, ob ein Seidenfaden oder mehrere in diesen dünnen Wänden lange Zeit liegen bleiben und möglicherweise Unheil anrichten können. Andererseits fürchten wir gar nichts von der schnellen Resorption des Catgut, da nach 24 Stunden bereits eine genügende Verklebung eingetreten ist, wie unsere Obductionen beweisen. Weiter wird bei der nach der Darmnaht erfolgten Durchgängigkeit des Darms auch keine besondere Spannung des Darms eintreten. Schliesslich ist bei dem zarten, leicht zerreisslichen Darm die Festigkeit des Nähmaterials von keiner Wichtigkeit, da dasselbe nichts zu halten hat, und da bei wirklich eintretender Spannung der Darm eher einreissen würde, als ein Zerreissen des Fadens zu befürchten ist. Dies zeigt sich schon bei der Darmnaht selbst, denn man muss darauf achten, dass der Faden stets genau in der Richtung des Stichkanals durchgezogen und der Darm hierbei nicht gespannt wird, weil letzterer sonst einreissen und durchreissen würde, was bei einem sehr brüchigen Darm (vgl. Fall 185) mehrfach vorkam und zur

Bildung einer Kothfistel Veranlassung gab, die allerdings in 14 Tagen heilte.

Bei Ausführung der Darmnaht wird nun folgendermaassen vorgegangen:

Die beiden Darmenden werden von einem Assistenten gehalten und möglichst genähert. Der Operateur hält mit den Fingern der linken Hand den zu nähenden Darm und sticht mit dem Nadelhalter die Nadel durch, fasst immer auch mit dem Halter nach, möglichst so, dass er sofort mit der Nadel weiter nähen kann.

Zunächst wird die Schleimhaut fortlaufend vereinigt und dadurch die Continuität des Darmrohrs hergestellt: man sticht an der dem Mesenterialansatz entsprechenden Stelle in die Mucosa des einen Darmendes ein, in der Muscularis desselben aus, sodann in der Muscularis des anderen Endes ein und in dessen Mucosa aus und macht dann den ersten Knoten, dessen freies Fadenende nicht abgeschnitten werden darf. Es kommt so dieser erste Knoten, an welchem, wie wir weiter sehen werden, auch die Naht endigt, auf die Mucosa und somit in das Darmlumen zu liegen und nicht zwischen die Darmwände, sofern man die verschiedenen Schichten desselben als Wände ansieht. Es wird somit vermieden, dass dieser Knoten eine schwache Stelle in der Naht bildet! — Von diesem ersten Knoten an näht man nun fortlaufend weiter, indem man immer in die Mucosa des ersten Endes ein-, in dessen Muscularis aussticht, sodann in die Muscularis des anderen Endes ein- und in dessen Mucosa aussticht. Man legt die Naht gleichsam von innen an. Hat man die Hälfte des Darmlumens auf diese Weise vereinigt, so gelingt es wegen der beständig sich verkleinernden Oeffnung im Darm nicht mehr, die Naht in dieser Weise anzulegen, man muss vielmehr die zweite Hälfte der Naht gewissermaassen von aussen anlegen. Zu diesem Behufe verfährt man folgendermaassen: Hat man, nach Beendigung der ersten Hälfte der Naht, in dem ersten Darmende durch die Mucosa ein- und in der Muscularis ausgestochen, so unterbricht man jetzt die bisherige Reihenfolge und führt die Nadel auf derselben Seite etwa 1 bis 2 Millimeter zurück durch die Muscularis ein und aus der Mucosa heraus, um auf der anderen Seite durch die Mucosa in die Muscularis zu kommen. Nun legt man die zweite Hälfte der Naht von aussen an, indem man immer in die Muscularis des ersten Darmendes ein- und in dessen Mucosa aus-, sodann in die Mucosa des anderen Darmendes ein- und in dessen Muscularis aussticht u. s. f. (Den Uebergang von der inneren zur äusseren Naht kann man auch einfach dadurch vermitteln, dass man auf die andere Seite des

Patienten tritt und dann, ohne die bisherige Reihenfolge der Ein- und Ausstiche zu unterbrechen, gleichsam in umgekehrter Richtung die Nadel weiter führt.) Nachdem man nun diese zweite Hälfte der Naht gleichsam von aussen angelegt und zum Schluss dicht am Anfangsknoten und zwar auf der Schleimhaut ausgestochen hat, knüpft man das Fadenende mit dem am Knoten stehen gebliebenen Anfangsfaden fest zusammen, so dass dieser Knoten sich von selbst in das Darmlumen zurückzieht, nachdem die beiden Fadenenden kurz abgeschnitten sind. Zugleich werden mit der Hohlsonde die durch die letzte Hälfte der Naht etwa nach aussen umgekrempelten Wundränder nach innen eingestülpt, damit nicht Mucosa auf Mucosa, sondern Muscularis auf Muscularis zu liegen kommt. — Diese Schleimhautnaht ist möglichst dicht anzulegen, um einen vollständigen Abschluss der Nahtflächen gegen das Darmlumen herbeizuführen, damit kein Darminhalt durchdringen und die prima intentio der Serosanaht stören könne.

Die Serosanaht wird gleichfalls als fortlaufende Naht mit einem Faden ausgeführt. Man beginnt dieselbe dicht am Darm auf der einen Platte des Mesenteriums, geht (mit fortlaufender Naht) auf den Darm über, führt sie — immer als Lembert'sche Naht — um den ganzen Umfang des Darmes herum, und beendigt sie auf der anderen Platte des Mesenteriums. — Die Nadel hierzu muss weniger gebogen sein (3/8 Kreisform), weil eine sehr gekrümmte sich nicht weit genug unter der Serosa durchführen lassen würde.

Der vernähte Darm wird nach Entfernung der provisorischen Ligatur reponirt und der Herniotomie die Radicaloperation angeschlossen. In zweifelhaften Fällen, wo man das Eintreten einer Kothfistel befürchtet, trägt man den Bruchsack ab, lässt die Peritonealwunde offen und tamponirt. Diese letzte Indication war z. B. gegeben in Fall 185, wo es zweifelhaft war, ob ganz im Gesunden operirt und genäht war, und wo das zuführende Ende sich zu dem abführenden verhielt, wie etwa der Kopf zum Halse eines Champagnerpfropfens, wo schon eine sofortige weitere Resection erwogen war und nur im Hinblick auf den Kräftezustand des Patienten unterblieb, und wo es auch dann — allerdings unter Bildung einer Kothfistel — 48 Tage post operationem zur völligen Genesung kam.

Bei der Nachbehandlung ist, im Gegensatz zu den einfachen Herniotomien, eine strenge Opiumbehandlung und absolute Diät nothwendig, da der Darm ruhiggestellt werden muss, bis die Serosa einigermaassen verklebt ist. Wir geben deshalb in den ersten 12 Stdn. post operationem 2 Opiumpulver à 0,03 und in den nächsten 4 Tagen (oder auch länger) nach Bedarf, der durch etwaigen Stuhl-

drang oder Brechneigung angezeigt wird, 2—3 mal täglich 0,03 Opium in Pulvern. In diesen Tagen erhält der Patient gegen den Durst Eisstückchen, die er aber nicht hinunterschlucken darf, und Wein. In den letzten Tagen der ersten Woche erhält Patient schon flüssige Diät, z. B. Bouillon und Wein mit eingequirltem Ei, sowie Milch und leichte Suppen. Nach ungefähr 8 Tagen legt man Zwiebäcke, sodann gut ausgebackenes Weissbrod zu, die der Patient aufgeweicht essen darf. Erst in der dritten Woche bekommt derselbe eigentliche feste Speisen, von denen aber bis zu seiner Entlassung alle schwer verdaulichen, den Darm belastenden Sachen ausgeschlossen sind.

Nach den ersten 3 Tagen, wo der Stuhlgang durch Opium retardirt wird, sorgt man für möglichst regelmässige Defäcation unter Vermeidung von Abführmitteln vermittelst Irrigation oder vorsichtigem Gebrauch der Klysopompe.

185. Hern. inguin. dext. inc. (6 Tage). — Tischler, 48 J. alt. Aufn. 21. I. 86, Abg. 10. III. 86, Dauer 48 Tage.

Anamn. u. Stat.: Patient wurde am 15. I. 86 wegen Erbrechen und Stuhlverstopfung auf die innere Station aufgenommen. In der rechten Inguinalgegend eine Geschwulst, welche, da der rechte Hodensack leer war, für den Testikel gehalten wurde. Die Geschwulst soll immer vorhanden gewesen sein, jedenfalls weiss der Patient nicht, wann sie entstanden ist. 6 Tage lang strenge Opium- und Morphiumtherapie nebst Einläufen. Keine besonderen Schmerzen. Leib nicht aufgetrieben; dabei aber vollständiges Fehlen des Stuhlgangs und der Flatus. 21. I. Wegen Fehlen der Flatus und wegen Empfindlichkeit der Inguinalgeschwulst, sowie der angrenzenden Bauchgegend wird bei dem auf die chirurgische Abtheilung verlegten Patienten zur Herniotomie geschritten.

Beim Isoliren der dickknolligen, derben Geschwulst reisst eine Stelle ein und es erscheint tief dunkelblaue Darmschleimhaut. Die Stelle wird erweitert, und es fliesst dünner Darminhalt ab, der durch Irrigation fortgespült wird. Der durch den austretenden Darminhalt geleitete und in das zuführende Darmende eingeführte Finger gelangt in eine grosse Höhle, so dass man Dickdarm vor sich zu haben glaubt; es ist aber aufgetriebener Dünndarm. Nachdem letzterer vorgezogen und seines Inhaltes möglichst entleert ist, werden 12 Cm. nach vorheriger provisorischer Ligatur des zuführenden Endes resecirt. Da die Ungleichheit der beiden Enden durch ovale Schnittführung sich nicht völlig ausgleichen lässt, wird während der ganzen fortlaufenden Mucosa- und Serosanaht bei jedem Durchstich die Distanz vom vorhergehenden an dem grösseren zuführenden Ende etwas grösser, an dem kleineren abführenden Ende etwas kleiner genommen, so dass gleichsam lauter kleine Zwickel entstehen, die sich aber durch die Elasticität des Gewebes ausgleichen. Die Naht wird weiter durch die Succulenz und Weichheit des Darms erschwert; der Faden darf daher nur mit geringer Gewalt angezogen werden, reisst aber dennoch mehrmals aus, so dass eine weitere Resection des zuführenden Endes schon ins Auge gefasst wird, jedoch wegen schlechten Pulses unterbleibt.

Die Defecte werden durch einige Einzelnähte der Serosa gedeckt. Mit dem Bruchsack wird der atrophische, fest verwachsene Hoden abgetragen. Keine Ligatur des Bruchsackes. Tamponade der Hautwunde, darüber einige Knopfnähte.

Nach der Operation guter kräftiger Puls, kein Fieber, ausgezeichnetes subjectives Befinden. Am Tage post operat. Flatus, am 4. Tage 2 dünne Stühle. Am 7. Tage 4 Stühle, 2 Opiumpulver à 0,03. Schlaf gut, Zunge etwas trocken. Am 8. Tage Morgens ein dünner Stuhl; die schon verklebte Wunde ist aufgebrochen und entleert fäculent riechendes Secret. Am 10. Tage ist die ganze Wunde offen. Kein Foetor mehr. Bei fortgesetzt gutem Allgemeinbefinden schnelle Schliessung der Wunde. Patient wird am 48. Tage völlig geheilt entlassen. Heilung (in 48 Tagen auf dem Wege einer Kothfistel).

186. Hern. ing. dext. inc. (6 Tage.) — Maler, 61 J. alt. Aufn. 11. V. 90, Abg. 6. VI. 90, Dauer 26 Tage. Status: Alter decrepider Mann. Kindskopfgrosse phlegmonöse Scrotalhernie. Puls noch gut. Häufiges Kotherbrechen. — Schwierige Excapsulirung des sehr verdickten Bruchsacks. Bei Incision desselben Entleerung von Koth. An seiner Innenfläche finden sich reichliche Fibrinauflagerungen. Schwierige Entwirrung des Bruchinhaltes, derselbe besteht aus Netzklumpen, die zum Theil nekrotisch sind und aus einer grossen Dünndarmschlinge, die am zuführenden Theil total nekrotisch und am oberen Schnürring perforirt ist, während der abführende, im unteren Theile des Bruchsackes gelegene Theil noch gut aussieht.

Unterbindung und Abtragung des Netzes. Resection von ca. 38 Cm. Dünndarm. Abbinden des Mesenteriums in 4 Portionen mit 2 Gummi- und 2 Seidenligaturen. Darmnaht. Reposition des genähten Darms. Abtragen des Bruchsackes mit Ferrum candens. Jodoformgazetamponade der Weichtheilwunde. Keine Radicaloperation. — Heilung und Erholung.

187. Hern. ing. dext. inc. (6 Tage.) — Nagelschmied, 68 J. alt. Aufn. 13. III. 85, Abg. 14. III. 85, Dauer 1 Tag.

Anamn. u. Stat.: Bruch bisher nicht bemerkt. Seit 6 Tagen keine Flatus, Erbrechen, leicht aufgetriebener, schmerzhafter Leib. Puls dabei ziemlich gut. In der rechten Leistengegend ein flacher Tumor, teigig anzufühlen, mit stark gerötheten Hautdecken.

Bei der Operation entleert sich nach Eröffnung des Bruchsackes jauchige Flüssigkeit. Der Bruchsack ist missfarbig und eiterig infiltrirt. Inhalt: Eine gangränöse Dünndarmschlinge. Resection eines ca. 10 Cm. langen Dünndarmstückes unter provisorischer Ligatur der beiden Enden. Fortlaufende Naht wie gewöhnlich. Exstirpation des Bruchsackes. Radicaloperation. Hautwunde nur theilweise genäht.

Im Laufe des nächsten Tages knüpften allmählich Erscheinungen einer Peritonitis an die der Einklemmung sich an.

Exitus 36 Stunden post operat. an Peritonitis purulenta, die sich aus dem jauchigen Bruchsack fortgepflanzt hatte und deren Anfänge schon vor der Operation bestanden. Obduction: Die Därme in der Operationsgegend sind fest mit einander verklebt, so dass es schwer ist, die Nahtstelle zu finden. Als dies gelungen, zeigt es sich, dass die Naht vollkommen gehalten hat, und dass bei Anfüllung des Darms mit Wasser kein

Tropfen durchdringt. Ein Längsschnitt zeigt schöne Heilung der Schleimhaut und feste Verklebung der Serosa bei vorgeschrittener Resorption des Catgut. Das Peritoneum in der Gegend der Bruchpforte und von dort ausstrahlend matt, trübe und geröthet. Die Peritonitis ist offenbar aus dem vereiterten Bruchsack fortgepflanzt. Todesursache Peritonitis.

188. Hern. ing. dext. inc. (8 Tage). — Schuhmachermeister, 73 J. alt. Aufn. 14. XII. 85, Abg. 16. XII. 85, Dauer 2 Tage.

Anamn. u. Stat.: Seit mehreren Jahren bestehende beiderseitige Inguinalhernie. Die rechtsseitige seit 4 Wochen nicht mehr reponibel. Trotzdem zeitweise ein Bruchband getragen. — Seit 8 Tagen Einklemmungserscheinungen. Draussen erfolglose Taxisversuche. Grosse Schwäche, verfallene Gesichtszüge, kachektisches Aussehen. 14. XII. Abends: Auf Einlauf erfolgt ein Stuhl; Bruch sehr hart, fest-knollig sich anfühlend. Leib mässig aufgetrieben, subnormale Temperatur, schwacher Puls. Herniotomie (15. XII.): Bei Zug am Hoden steigt der Bruch mit herab. Nach Excapsulirung des durch viele Umhüllungen verdickten Bruchsackes zeigt es sich, dass derselbe überall mit dem Inhalt innig verbunden ist, jedoch gelingt es, an einer freien Stelle in denselben mit dem Finger einzudringen. Unmöglichkeit, die Adhäsionen zu lösen. Der Darm mit dem Bruchsack durch einen harten, den Darm verschliessenden Knoten verwachsen, ähnliche kleine Knötchen überall auf der Serosa des Darms und des Mesenteriums. Es bleibt nichts Anderes übrig, als nach vorheriger provisorischer Ligatur des zuführenden Endes ein 24 Cm. langes Stück des Ileums kurz vor dem Cöcum zu reseciren. Circuläre Naht. Reposition. Der Bruchsack war, wie mit dem Darm, so auch mit dem Samenstrang fest verwachsen. Beim Versuch der Trennung starke Blutung, deshalb Wegnahme des vorher durch elastische Ligatur abgebundenen Samenstranges mitsammt dem Hoden. Radicaloperation. — Grosse Schmerzen im Abdomen, durch Opium wenig gemindert. Allmählicher Collaps.

Exitus 20 Stdn. post operat. an Collaps, der mit einer vorhandenen Krebskachexie in Zusammenhang steht. (Grosses primäres Carcinom der Cardia und diffuse Carcinose des Peritoneums.) Obduction: Carcinoma cardiae ventriculi. Ausgebreitete Carcinose des Peritoneum, welches selbst spiegelglatt und von normaler Farbe ist. Serosa an der Nahtstelle verklebt. Die Naht übersteht die Wasserprobe und bleibt auch beim Aufschneiden des Darms völlig intact.

189. Hern. crur. dext. inc. (3 Tage). — Grundbesitzer, 53 J. alt. Aufn. 20. VI. 88, Abg. 8. VII. 88, Dauer 18 Tage. Anamn.: Seit Jahren bestehender, erworbener, rechtsseitiger Schenkelbruch. Bruchinhalt: Dunkelblaurother Dünndarm, der an einer kleinen linsengrossen Stelle nekrotisch ist. Resection eines ca. 4 Cm. langen Stückes Dünndarm. Bruchsack nicht unterbunden, sondern mit Jodoformgaze ausgestopft. Verlauf glatt. In der Nacht post operat. die ersten Flatus. — Heilung in 18 Tagen.

190. Hern. crur. dext. inc. (4 Tage). — Frau, 50 J. alt. Aufn. 21. XI. 84, Abg. 21. XII. 84, Dauer 30 Tage. Status: Seit 4 Tagen Einklemmung eines grossen rechtsseitigen Schenkelbruches. Nach Eröffnung des Bruchsackes zeigt sich ein Stück gangränösen Dünndarms. Provisorische Ligatur des zuführenden Endes. Resection von circa 9 Cm.

Fortlaufende circuläre Mucosa- und Serosanaht, letztere von der einen Platte des Mesenteriums anfangend und auf der anderen endigend. Erweiterung der Bruchpforte behufs Reposition des Darms. Radicaloperation. Naht und Drainage der Wunde.

Präparat: 9 Cm. resecirten Dünndarms mit einer grösseren nekrotischen und leicht zu perforirenden Stelle.

Am Abend des auf die Operation folgenden Tages Flatus. Am 5. Tage mittelst Klysopompe fester Stuhlgang. Kein Fieber, subjectives Wohlbefinden. Am 12. Tage heftige Leibschmerzen, bei denen die Temperatur auf 38° steigt. — Am 30. Tage wird Patientin völlig geheilt entlassen.

191. Hern. crur. dext. inc. (4 Tage). — Frau, 53 J. alt. Aufn. 11. II. 86, Abg. 14. III. 86, Dauer 32 Tage. Status: Rechtsseitiger Schenkelbruch, seit langer Zeit bestehend. Frühere Einklemmungen sind immer zurückgegangen. Puls gut.

Bruchsack mit Darm durch dunkelrothe Adhäsionen verklebt, die mit dem Finger stumpf getrennt werden. Darm von schwarzrother Farbe, erweist sich als Schlinge des Dünndarms kurz vor seiner Mündung ins Cöcum; der Processus vermiformis tritt bei weiterer Entwicklung der Dünndarmschlinge aus der Bruchpforte. Einschnürungsring am stärksten am abführenden Ende. Das provisorisch ligirte, zuführende Ende zeigt neben einer schwächeren Einschnürungsfurche in seinem weiteren Verlaufe drei alte Narben, die den Darm in Falten legen, und die von den oben erwähnten früheren Einklemmungen herrühren. Wegen des bedenklichen Aussehens des Darms die Resection indicirt. Eröffnung des nach oben ligirten Darms, Ausspülung mit 0,5 pro mille warmer Sublimatlösung. Resection von circa 26 Cm. Dünndarm. Unterbindung der das resecirte Darmstück ernährenden Mesenterialgefässe durch Einzelligaturen; nur die an der Spitze des stumpfwinkeligen Mesenterialkeiles befindlichen werden durch eine Massenligatur gefasst. Bei der Serosanaht des Darms wird ein Theil Mesenterium wegen des (trotz der ovalen Schnittführung am abführenden Ende) zu grossen Lumens des zuführenden Darmendes zum Verschluss mit verwandt. Reposition durch die erweiterte Bruchpforte. Radicaloperation. Keine Naht, sondern Jodoformgazetamponade des Wundraumes. Das resecirte Darmstück zeigt in seinem eingeklemmten Theil eine starke Verdickung der Wand durch theils frische, theils schon organisirte Fibrinauflagerungen. Die Schleimhaut ist intact bis auf eine pfenniggrosse suspecte Stelle.

Nach der Operation kein Erbrechen mehr. Am Abend des 2. Tages Flatus, im Verlauf des 4. Tages 2 mal Stuhlgang. Wunde heilt ohne Reaction.

Patientin wird am 32. Tage völlig geheilt entlassen, trägt Bruchband und verrichtet nach 8 Wochen schon alle Feld- und Gartenarbeiten.

192. Hern. crur. dext. inc. (8 Tage). — Frau, 54 J. alt. Aufn. 8. XII. 89, Abg. 10. XII. 89, Dauer 2 Tage. Bruchinhalt: Eine cyanotische Dünndarmschlinge. An der Schnürstelle des Darms ein brandiger Fleck, der beim Hervorziehen eine kleine Perforationsöffnung zeigt. — Resection eines circa 10 Cm. langen Dünndarmstückes. Naht. Radicaloperation (Verschluss der Bruchpforte durch Naht).

Anfangs Alles gut. 42 Stdn. post operat. plötzliches Wiedereintreten

heftiger Obstructionserscheinungen. Collaps. 48 Stunden post operationem Exitus.

Obduction: Darmnaht fest verklebt, übersteht die Wasserprobe. Einige starke Verklebungen in der Umgebung der Darmnaht, die jedoch durchaus keine Undurchgängigkeit des Darms bedingen. Sämmtliche Darmschlingen sind gleichmässig gefüllt und meteoristisch aufgetrieben. Keine Peritonitis. Herzmusculatur schlaff, Klappen intact. Lungen und Nieren ohne besondere Veränderungen. Causa mortis ignota!

193. Hern. crur. dext. inc. (8 Tage). — Frau, 55 J. alt. Aufn. 14. XI. 89, Abg. 16. XI. 89, Dauer 2 Tage. Status: Fast faustgrosse fluctuirende Bruchgeschwulst. Haut über derselben phlegmonös geröthet und ödematös. Seit 8 Tagen Obstructionserscheinungen, aber Flatus und etwas Stuhl.

Bei der Incision, die schräg von aussen oben nach unten innen verläuft, entleeren sich unter zischendem Geräusch fäculent riechende Gase, und es findet sich das Subcutaneum infiltrirt mit einer gelbbraunen fäculenten Flüssigkeit, welche Infiltration sich bis tief in die intermusculären Spalten des Oberschenkels hinein erstreckt. — Ausräumung dieser Massen. Vordringen bis zur Fossa ovalis. Hier ein über wallnussgrosser, schwarzbrauner, wie geknittert aussehender Bruchsack, aus dessen medialer Partie die fäculente Masse hervorquillt. — Breite Spaltung des Bruchsackes, dessen Innenseite mit reichlichen fibrinösen Auflagerungen ausgekleidet und dadurch mit dem in ihm befindlichen Darm stellenweise verklebt ist. Darm wallnussgross cyanotisch, trägt auf der convexen Kuppe eine linsengrosse nekrotische Stelle. Medial zieht ein breites Schleimhautband vom Darm nach der Bruchpforte. Vom nekrotischen Fleck wird die vordere Darmwand bis zur sichtbaren Schleimhaut incidirt. Die von der nekrotischen Stelle lateral gelegene Schlinge ergiebt sich als das abführende Darmstück, da kein Inhalt dem eingeschobenen Finger folgte. Das medial gelegene Schleimhautband stellt $^2/_3$ des Darmlumens des zuführenden Endes dar. Die vordere Wand des zuführenden Darmendes ist, soweit die Schleimhaut vorliegt, nekrotisch geworden und weggespült. An der Demarcationslinie ist der Darm mit dem Bruchsack verwachsen, so dass der Darminhalt die Schlinge so lange passirt hat, bis nach Abstossung der vorderen Wand der Darminhalt sich zunächst in den Bruchsack und weiter in die Umgebung zwischen die Muskeln ergoss, während auch dann immer noch ein Theil des Darminhalts nebst Gasen in das abführende Ende gelangen konnte; die Verklebung des Darms mit dem Bruchsack schützte die Bauchhöhle.

Freilegung der Bruchpforte durch Einschneiden von aussen und Durchtrennung des Lig. Pouparti, um besser den Darm vorziehen und so die Bauchhöhle vor Darminhalt schützen zu können.

Hervorziehen des Darmes. Zuführendes Ende dünner als das abführende; deutlicher Beweis, dass keine Unwegsamkeit bestanden hat. Provisorisches Abbinden der Darmschlingen mit locker umgelegten Seidenfäden. Schräge Durchschneidung des Darms am zuführenden, quere am abführenden Ende. Unterbindung des Mesenteriums mit Catgut in zwei Partien. Länge des resecirten Darms 11 Cm., wahrscheinlich dem

Ileum angehörig. Länge des eingeklemmten Stückes 8 Cm. Fortlaufende Catgutnaht der Mucosa und dann der Serosa.

Bei Beginn der Serosanaht Blutung aus einem verletzten Mesenterialgefäss. Umstechung mittelst einer Einzelnaht. Lösung der Seidenligaturen. Reposition des Darms in die Peritonealhöhle leicht. Schliessung des Bruchsackes durch Steppnähte. Reinigung der grossen Wundhöhle, Ausspülen mit 10 proc. Chlorzink und 1 pro mille Sublimat. Dauer der Operation 2 Stunden. Bis zum nächsten Morgen Alles gut; bereits Flatus. Plötzlich Zeichen von acuter Obstruction; Gefühl von Völle im Bauch, keine Flatus, Erbrechen. Keine Druckempfindlichkeit des Bauches. Klysopompe bewirkt Entleerung von wenig Flatus und Fäces. Fortschreitender Collaps.

Exitus 36 Stunden post operationem an Herzschwäche infolge von Fettdegeneration. Obduction: Keine Peritonitis, keine Blutung, Darmnaht hat vorzüglich gehalten, übersteht die Wasserprobe. Einige Verklebungen unterhalb der Resectionsstelle scheinen eine Abknickung des Darms daselbst zu bedingen. Jedoch spricht dagegen, dass das zuführende Ende nicht hochgradig gefüllt ist, sondern fast ebenso schlaff erscheint wie das abführende. Ausserdem Verfettung der Herzmusculatur. Fettdegeneration der Nieren. Muskatnussleber. Säufermagen und -Darm. Potatrix.

194. Hern. crur. dext. inc. (8 Tage). — Wittwe, 59 J. alt. Aufn. 13. X. 89, Abg. 14. X. 89, Dauer 1 Tag. Status: Haut über dem Bruch geröthet. Starke Infiltration des umgebenden Gewebes und des Bruchsackes. Bruchinhalt eine gangränöse Dünndarmschlinge mit Perforation. — Resection von 12 Cm. Darm und fortlaufende Darmnaht. Excision des infiltrirten Gewebes und Zerstörung mit Ferrum candens. Auch die Bauchdecken sind septisch entzündet und phlegmonös und werden weithin mit Ferrum candens gespalten. — Keine Radicaloperation.

Exitus 22 Stunden post operationem im Collaps. Darmnaht hat gut gehalten, übersteht die Wasserprobe. Serosa schon fest verklebt.

195. Hern. crur. dext. inc. (5 Tage). — Wittwe, 66 J. alt. Aufn. 28. XII. 85, Abg. 29. XII. 85, Dauer 1 Tag. Anamn. u. Stat.: Kleine rechtsseitige Schenkelhernie seit unbestimmter Zeit bestehend, immer reponibel, nie Bruchband. Sehr elende Person mit hochgradiger Kyphoskoliose, alten asthmatischen Beschwerden, Anasarka und hochgradigem Oedem der unteren Extremitäten.

Bruchinhalt eine Dünndarmschlinge, welche durch zahlreiche Adhäsionen am Bruchsack festgehalten ist. Beim Vorziehen reisst der an der Bruchpforte ebenfalls festgewachsene Darm ein. Energische Sublimatirrigation. Das zuführende obere Ende ist entzündlich geschwollen. Mesenterium sehr zerreisslich. Resection eines 17 Cm. langen Dünndarmstückes. Naht wie gewöhnlich, nur werden noch 3 besonders weitfassende Einzelnähte durch die Serosa gelegt.

Trotzdem Patientin sehr wenig Chloroform bekommen hat, ist sie aus der Narkose kaum zu erwecken. Erst nach 1 Stunde ist sie vollständig bei Besinnung. Nach subcutanen Kampherinjectionen leidlicher Puls.

Exitus im Collaps 12 Stunden post operationem infolge der kyphoskoliotischen Circulationsstörungen. Obduction: Die Därme sind so völlig miteinander verklebt, dass die Nahtstelle ganz bedeckt ist und erst

nach vorsichtiger Lösung der Verklebungen sichtbar wird. Beim Eingiessen von Wasser zeigt sich der Darm durchgängig und der Verschluss vollkommen solid. Am aufgeschnittenen Darm sieht man, wie in der Naht die Ränder der Serosa 2—2½ Mm. breit innig miteinander verklebt nach dem Innern des Darms eingestülpt sind, wodurch eine kleine ringförmige Leiste innen auf der Darmwand gebildet wird, die überall von der gut vereinigten Schleimhaut bedeckt ist und die Wegsamkeit des Darms nicht beeinträchtigt. Es fand sich also schon eine Verklebung der Serosa nach 12 Stunden.

196. Hern. crur. sin. inc. (48 Stdn.). — Frau, 48 J. alt. Aufn. 13. II. 89, Abg. 4. III. 89, Dauer 19 Tage. Status: Die Haut über dem Bruch geröthet. Bruch stark gespannt und druckempfindlich. Leib weich. Subcutaneum stark serös durchtränkt. Beim stumpfen Eröffnen des Bruchsackes entleert sich schmutzige, hellgelbe, übelriechende Flüsigkeit. Weite Durchschneidung des sehr morschen Bruchsackes mit der Schere. Bruchinhalt eine dunkelrothe Dünndarmschlinge, die an zwei kleinen Stellen der Convexität nekrotisch ist. Provisorische Ligatur der nekrotischen Partie mit 2 Seidenfäden und Erweiterung der sehr engen Bruchpforte. Starkes Hervordrängen des Dünndarms. Das zuführende, sich prall füllende Ende wird in einiger Entfernung mit Seide unterbunden. Resection von circa 7 Cm. Dünndarm. Das abführende Ende wird schräg abgeschnitten und von einem Assistenten mit dem Finger zugehalten. Darmnaht wie gewöhnlich. Reposition, Abtragung des eiterig infiltrirten Bruchsackes. Radicaloperation durch Vernähen des Bruchsackes. Einige Knopfnähte der Haut, Dauer der Narkose 1¼ Stunden. Anstandslose Heilung in 19 Tagen.

197. Hern. crur. sin. inc. (4 Tage). — Frau, 67 J. alt. Aufn. 10. XII. 84, Abg. 6. I. 85, Dauer 27 Tage. Status: Bruchsack schon vereitert, mit trüber Jauche gefüllt. — Darmschlinge matsch, schlaff, grau, nekrotisch, noch nicht perforirt. Resection von circa 13 Cm. Dünndarm, Darmnaht. — Radicaloperation. Drainage. Kein Fieber. Erbrechen bis zum 2. Tage post operat. Aufstossen bis zum 5. Tage. Am Tage post operat. die ersten Flatus. Reichliche Flatus und erster Stuhl am 5. Tage. Darmpassage von da ab stets offen. Nie Fieber. Puls von Anfang an unregelmässig. Herz etwas nach rechts verbreitert, nie Geräusche. Wunde völlig geheilt.

Am 24. Tag post operat. allerlei Klagen: Appetitlosigkeit, Athemnoth, dabei kein Husten, kein Auswurf, kein Fieber, Puls kaum fühlbar. — Trotz Kampher in grossen Dosen und Digitalis nach vorübergehender Besserung des Befindens Collaps und Exitus am 27. Tage post operat. — Obduction: Doppelseitiger Hydrothorax. Stenose und Insufficienz der Mitralklappe. Croupöse Pneumonie des linken Oberlappens. Darmwunde geheilt, kaum auffindbar. Heilung, aber Exitus 27 Tage post operat. an Pneumonie und Mitralinsufficienz (in der Statistik als geheilt aufgeführt).

198. Hern. crur. sin. inc. (5 Stdn.). — Frau, 38 J. alt. Aufn. 5. IV. 88, Abg. 20. IV. 88, Dauer 15 Tage. — Am 5. IV. 88 Herniotomie einer seit 5 Stdn. eingeklemmten Schenkelhernie (nicht von Hage-

dorn ausgeführt). Bruchinhalt: Dünndarmschlingen mit verschiedentlichen Adhäsionen, jedoch von guter Farbe. — Radicaloperation.

Nach der Operation bleibt der Leib etwas aufgetrieben. Das Erbrechen kehrt wieder, Stuhlgang erfolgt fast gar nicht, keine Flatus, so dass wegen Unwegsamkeit des Darms bei Mangel von Fieber und Peritonitis 15 Tage später die Operationswunde geöffnet und der Schnitt nach oben über das Poupart'sche Band erweitert wurde. Es findet sich hier zwischen der Musculatur eine missfarbige, gangränöse Darmschlinge, die wie in einem Bruchsack zwischen den Muskeln liegt, verwachsen ist und eine völlige Stenose des Darms bedingt. — Resection von 12 Cm. Dünndarm. — Exitus $9^1/_2$ Stdn. post operationem im Collaps. Obduction: Keine Peritonitis. Reichliche, dicke Blutgerinnsel in der Bauchhöhle. Es findet sich ein geöffnetes, aber thrombosirtes Gefäss am Mesenterialstumpf, entsprechend dem resecirten Darm. An den inneren Organen nichts Besonderes. Todesursache: Verblutung (?).

199. Hern. umbilic. inc. (14 Tage). — Rentier, 53 J. alt. Aufn. 13. VII. 88, Abg. 13. VII. 88, Dauer 1 Tag. Anamn. u. Stat.: Moribunder pulsloser Patient mit einer kindskopfgrossen phlegmonösen Nabelhernie. — Bedeutende allgemeine Adipositas. Völlige Benommenheit, so dass ohne Narkose die Ausräumung der grossen mit nekrotischen und verjauchten Netztheilen gefüllten Höhle vorgenommen werden kann. — In der Tiefe findet sich eine kleine eingeklemmte Dünndarmschlinge mit Perforationsöffnung. Resection des 8 Cm. langen brandigen Darmstücks Reposition. Keine Radicaloperation, sondern Ausstopfung der Wunde mit Jodoformgaze. 10 Minuten nach Beendigung der Operation Exitus an schon bestehender allgemeiner Sepsis. Obduction: Die Resectionsnaht völlig geschlossen und fest, übersteht die Wasserprobe. Im Abdomen starke Verwachsungen der Därme untereinander.

200. Hern. umbilic. inc. (6 Tage). — Frau, 64 J. alt. Aufn. 30. V. 90, Abg. 26. VI. 90, Dauer 27 Tage. Anamn. u. Stat.: Seit Jahren bestehende, stets irreponible, seit 6 Tagen incarcerirte Umbilicalhernie. Sehr corpulente, kräftige Frau; Puls schwach, ab und zu aussetzend. Doppelfaustgrosser, pseudofluctuirender Tumor, besonders links und etwas unterhalb des Nabels liegend.

Operation: Hautschnitt schräg, links oben vom Nabel beginnend und unterhalb desselben die Linea alba erreichend. Beim Eröffnen des Bruchsackes entleert sich etwas trüb seröse Flüssigkeit. Im Bruch ein gallertartiges, leicht zerfallendes Gewebe, das mit einer vorliegenden Dünndarmschlinge zusammenhängt. Dieses (ein Myxolipom, wie die mikroskopische Untersuchung ergab) erstreckte sich besonders in eine ampullenartige Ausstülpung des Bruchsackes unterhalb des Nabels.

Nach Erweiterung der Bruchpforte wird der Darm vorgezogen und er zeigt sich noch eine Strecke weit von dieser Neubildung bedeckt. — Der Darm ist tief cyanotisch und sehr morsch. Beim Versuch, nur das am meisten von der Neubildung befallene Darmstück zu resecciren, reisst die Serosa ein und schiebt sich weit über den Darm zurück, so dass zur Resection einer längeren 43 Cm. langen Dünndarmschlinge nach provisorischer Unterbindung am abführenden und Abquetschung mittelst Holz-

stäbchen am zuführenden Ende geschritten werden musste. Das zugehörige Mesenterium, das auch zum Theil mit der Neubildung bedeckt war, wird in zwei Portionen mittelst Gummiligatur unterbunden. — Fortlaufende Mucosa- und Serosanaht des sehr brüchigen Darms. Reposition des Darms. — Nun wird die Neubildung ringsum vom Bruchsack gelöst und ausgeschnitten. Ein Stück Netz, das gleichfalls mit der Neubildung verwachsen war, wird abgebunden und mit Ferrum candens abgetragen.

Die fünfmarkstückgrosse Bruchpforte wird mit fortlaufender Seidennaht geschlossen, die Haut durch 2 tiefgreifende Plattennähte und fortlaufende Catgutnaht. Die Heilung verlief reactionslos und konnte Patientin am 27. Tage post operat. geheilt entlassen werden.

Am 3. VII. (35. Tag post operat.) Auftreten einer universellen Peritonitis, die am 6. VII. (38. Tag post operat.) zum Exitus führt.

Obduction: Peritonitis universalis purulenta. An der Incisionsstelle sind 2 Dünndarmschlingen fest mit der fortlaufenden Seidennaht des Peritoneums verklebt. Hinter diesem eine doppeltfaustgrosse, mit dickflüssigem, hämorrhagischem Eiter erfüllte Höhle. In dieser liegen die beiden gelösten Gummiligaturen frei da, während an den Stellen des Mesenteriums, wo die Ligaturen gesessen hatten, sich zwei tiefe Geschwüre finden. Die Darmnaht hat gehalten und ist als ein atrophischer Ring deutlich erkennbar. Schlaffes Fettherz.

Bezüglich der Länge der resecirten Darmstücke gebe ich folgende Tabelle.

Länge des resecirten Darmstücks	Zahl der Fälle	Geheilt Fall	Gestorben Fall
4 Cm.	1	189	—
7 „	1	196	—
8 „	1	—	199
9 „	1	190	—
10 „	2	—	187. 192
11 „	1	—	193
12 „	3	185	194. 198
13 „	1	197 [1])	—
17 „	1	—	195
24 „	1	—	188
26 „	1	191	—
38 „	1	186	—
43 „	1	—	200
In Summa	16	7	9
und Cm. Darm	255	108	147
also im Durchschnitt pro Fall Centimet. Darm	16	$15^3/_7$	$16^3/_9$

1) Starb am 27. Tage an croupöser Pneumonie.

Mortalität der Darmresectionen nach Einklemmungsdauer (in Tagen) und Lebensalter (in Jahren).

	1		2		3		4		5		6		8		14		Summa	
	geh.	gest.																
30–39	—	1	—	—	—	—	—	—	—	—	—	—	—	—	—	—	1	
40–49	—	—	1	—	—	—	—	—	—	—	1	—	—	—	—	2	—	
50–59	—	—	—	—	1	—	2	—	—	—	—	—	3	—	1	3	4	
60–69	—	—	—	—	—	—	1[1])	—	—	1	1	2	—	—	—	2	3	
70–79	—	—	—	—	—	—	—	—	—	—	—	—	1	—	—	—	1	
Summa	—	1	1	—	1	—	3	—	—	1	2	2	—	4	—	1	7	9

Wie aus unseren Krankengeschichten hervorgeht, hat sich die hier geübte Nahtmethode durchaus bewährt. In sämmtlichen zum Exitus gekommenen Fällen hat die Darmnaht fest gehalten. Stets überstand sie die Wasserprobe, d. h. es trat, wenn Wasser unter mässigem Druck in den Darm einfliessen gelassen wurde, kein Tropfen Wasser durch die Nahtstelle. — Schon 12 Stunden post operationem erwiesen sich die Serosae fest verklebt. Von den Geheilten ist nur Fall 185, wo vielleicht nicht ganz im Gesunden operirt wurde (s. oben) auf dem Wege einer Kothfistel in 32 Tagen geheilt. — Beiläufig bemerke ich, dass Hagedorn hier bei 2 Pylorusresectionen und 3 Gastroenterostomien[2]) die Nähte mit demselben dünnen Catgut als fortlaufende in der beschriebenen Weise ausgeführt hat. Auch in allen diesen Fällen ist zunächst prompteste Heilung erfolgt. — Es hat sich somit die hier geübte Methode der zweireihigen fortlaufenden Naht mit dünnem Catgut als durchaus sicher bewährt.

Mortalität.

Von unseren 200 Herniotomirten starben in Summa 29[1]), was einen Mortalitätsprocentsatz von 14,5 ausmacht. Bei der Herniotomie freier, nicht incarcerirter Hernien erlebten wir keinen Todesfall; sämmtliche Todesfälle betrafen incarcerirte Hernien.

---

1) Fall 197, wo am 24. Tage post operat. eine acute croupöse Pneumonie auftrat, die am 27. Tage zum Exitus führte, ist als geheilt gerechnet.

2) Diese 5 Operationen wurden wegen Carcinoma ventriculi ausgeführt. — Die beiden Pylorusresectionen betrafen 2 sehr elende Frauen, die nach der Operation wieder zu Kräften und gesundem Aussehen kamen. Während die eine sich jetzt nach 3 Jahren der besten Gesundheit erfreut und schwere Arbeit verrichtet, starb die andere an Recidiv nach 18 Monaten. — Die Gastroenterostomien betrafen 1 Mann und 2 Frauen; bei allen dreien war der Erfolg der Operation zunächst ein guter.

Wenn wir die speciellen Todesursachen betrachten, so sehen wir, dass die wenigsten unserer Patienten an den directen Folgen der Operation gestorben sind. Man muss eben bei bestehender Incarceration, die einer Taxis nicht weicht, unbedingt operiren, ohne Rücksicht auf anderweitige Zustände, die wohl sonst eine Operation contraindiciren würden. Es ist ja nur zu gewinnen, nichts zu verlieren.

Von den Todesfällen, die der Operation unter keinen Umständen zur Last gelegt werden können, erwähne ich zunächst 3, wo schon bei der Operation sich das Bestehen einer allgemeinen Peritonitis herausstellte (Fall 149, 183, 187).

Ebenso ist der Operation die Schuld nicht beizumessen in 2 unrettbaren Fällen, wo an moribunden, pulslosen, total benommenen Patienten operirt wurde. Es sind dies Fall 150, Laparotomie bei einer Hernia obturatoria, und Fall 199, wo bei allgemeiner Sepsis an der gangränösen Nabelhernie eines 53jährigen Mannes ohne Narkose die Herniotomie und Darmresection ausgeführt wurde. — Hier erwähne ich auch Fall 184, wo der brandige Littré'sche Bruch einer 60jährigen Frau schon ante operationem eine weitgehende Phlegmone der Bauchdecken und des Oberschenkels hervorgerufen hatte, wo ein Anus praeternaturalis angelegt wurde und wo am 13. Tage post operationem der Tod an Entkräftung erfolgte.

In weiteren 9 Fällen trat der Exitus ein als Folge von Allgemeinerkrankungen, die sonst als Contraindication für grössere Operationen gelten. — Hierher rechne ich zunächst 2 Fälle (48, 137), wo bei notorischen Potatoren bald nach der Operation Delirium tremens auftrat und binnen 48 Stunden zum Exitus führte. Weiterhin starb ein 61jähriger Emphysematiker (139) 14 Stunden post operat. an ausgedehnter eiteriger Bronchitis; eine Phthisica mit grossen Cavernen (105) erlag am 7. Tage post operationem ihrem Lungenleiden. Eine 66jährige Frau (195) starb 12 Stunden post operat. an Herzschwäche und Lungenödem infolge von hochgradigen kyphoskoliotischen Circulationsstörungen. — In 2 Fällen (119, 175) führte bei bestehender chronischer Nephritis ein acut auftretendes Lungenödem bald nach der Operation den Exitus herbei. Ein 67jähriger, sehr elender Mann (140) starb am 13. Tage post operationem an senilem Marasmus, und endlich endigte ein 73jähriger Mann (188) mit Magencarcinom und disseminirter Peritonealcarcinose 20 Stunden post operat. im Collaps.

In Fall 47 starb der 57jährige benommene, collabirte Patient gleich nach der Operation einer eingeklemmten Inguinalhernie im Collaps, und es fand sich bei der Obduction noch eine innere Einklemmung.

Als weitere Todesursachen erwähne ich einen Fall von croupöser Pneumonie bei einem 28jährigen Knecht (153), die am 4. Tage post operationem eintrat und am 10. Tage zum Exitus führte.

Interessant ist eine Reihe von 4 Fällen (143, 192, 193, 194), wo bald nach der Operation Herzcollaps und Exitus eintrat, ohne dass bei der Obduction eine anderweitige Todesursache zu eruiren gewesen wäre. In allen diesen 4 Fällen bestand die Incarceration schon äusserst lange (1 mal 4, 3 mal je 8 Tage), und es ist wohl verständlich, dass das durch diese colossale Arbeit überangestrengte, abgearbeitete Herz den erneuten Anforderungen, welche die Operation und Narkose an seine Leistungsfähigkeit stellten, nicht zu genügen vermochte und dass es versagte. Ob vielleicht noch reflectorische Vorgänge hierbei im Spiele sind (Shock), lasse ich dahingestellt. Ich möchte behaupten, dass diese Patienten nicht infolge der Operation, sondern infolge der zu langen Einklemmungsdauer gestorben sind.

Direct der Operation fallen folgende 7 Todesfälle zur Last:

a) Fall 154, wo bei einer 78jährigen Frau der vorher eingeklemmte Darm nach seiner Reposition neue Verklebungen in abdomine eingegangen war und wo dann durch diese Verklebungen eine Abknickung des Darms und unter erneuten Obstructionserscheinungen 3 Tage post operationem der Tod der decrepiden Frau eintrat.

b) Fall 198: Eine 38jährige Frau, bei der die Darmresection ausgeführt war, starb 9½ Stunden post operat. an Verblutung aus einem Gefässe des Mesenterialstumpfes.

c) 5 Fälle erlagen einer im Anschluss an die Operation frisch entstandenen Peritonitis. Zu diesen gehören 3 Fälle, in denen Perforationsperitonitis nach Reposition des gangränverdächtigen Darms eintrat (167, 169, 173), da man dem Darm zu viel zugetraut hatte. — Der 4. hierher gehörige Fall ist folgender (151): Ein 63jähriger Rentier mit allgemeiner Adipositas musste nach 16stündiger Einklemmung bei hochgradiger Athemnoth und Cyanose herniotomirt werden. Guter Verlauf bis zum 6. Tage, dann plötzliche Verschlimmerung mit Erscheinungen von Peritonitis. Exitus am 7. Tage post operationem. — Obduction: Frische universelle Peritonitis, deren Ursache nicht zu eruiren. — Der 5. Todesfall an Peritonitis betrifft eine 64jährige Frau (Fall 200), welcher 43 Cm. Dünndarm resecirt waren. Dieselbe war schon als geheilt entlassen, als sich am 30. Tage post operationem Erscheinungen von Peritonitis einstellten, denen sie am 35. Tage post operat. erlag. — Bei der Obduction fand sich eine universelle Peritonitis, die ausgegangen war

von zwei tiefen Geschwüren an den Unterbindungsstellen des Mesenteriums. Hier war die Infection wahrscheinlich ausgegangen von den vielleicht nicht genügend desinficirten Gummifäden, die zur Mesenterialligatur verwendet waren.

In einem Falle (148) ist die Todesursache nicht angegeben. —

Was speciell die Todesursachen bei der Darmresection betrifft, so starben:

a)	Fall 187:	68jähriger Mann	an schon ante operat. bestehender Peritonitis.
	„ 199:	53jähriger „	„ schon ante operat. bestehender Sepsis.
b)	„ 195:	66jährige Frau	„ Lungenödem infolge von Kyphoskoliose.
	„ 188:	73jähriger Mann	„ Krebskachexie.
c)	„ 192:	54jährige Frau	„ Herzcollaps infolge der langen Einklemmungsdauer.
	„ 193:	55jährige „	Wie Fall 192 (Potatrix).
	„ 194:	59jährige „	Wie Fall 192.
d)	„ 198:	38jährige „	an Verblutung.
	„ 200:	64jährige „	„ frischer Peritonitis.

Wir haben also unter 16 primären Darmresectionen 9 Todesfälle, woraus sich ein Mortalitätsprocentsatz von 56,3 ergiebt. — Diese anscheinend hohe Ziffer erklärt sich aber daraus, dass wir selbst die verzweifeltsten Fälle operiren (vgl. 187, 199). Besser würde die Statistik, wenn wir zu diesen 16 Fällen noch 2 hinzufügen, die Hagedorn in früherer Zeit operirt hat. Bei diesen wurde jedoch nur eine einfache Serosa-, keine Mucosanaht angelegt. Beide kamen zur Heilung, beide allerdings auf dem Wege einer Kothfistel. — Rechnen wir diese 2 Fälle hinzu, so haben wir bei Hagedorn's sämmtlichen 18 primären Darmresectionen 9 Todesfälle, was eine Mortalität von 50 Proc. ergeben würde. Davon sind aber nur 2 (= 11 Proc.) direct infolge der Operation gestorben (Fall 198 u. 200).

Zum Schluss bringe ich noch 2 Tabellen, welche die Abhängigkeit der Heilungsdauer, sowie der Mortalität sämmtlicher Herniotomien von den verschiedenen Factoren beleuchten sollen.

Tabelle I demonstrirt die Abhängigkeit des Mortalitätsprocentsatzes, sowie der Heilungsdauer vom Lebensalter für die einzelnen Kategorien der Hernien. — Interessant ist es zu sehen, dass die Aufenthaltsdauer des Patienten in der Anstalt in den einzelnen Lebens-

jahrzehnten (abgesehen vom ersten Jahrzehnt) und ebenso bei den verschiedenen Kategorien im Durchschnitt dieselbe ist; insbesondere betone ich, dass die Darmresection keine Verlängerung der Aufenthaltsdauer bedingte. — Die durchschnittliche Aufenthaltsdauer unserer Patienten ist eine verhältnissmässig lange, was sich daraus erklärt, dass auf unserer communalen Anstalt die Mehrzahl der Operirten bis zur vollkommen wiedererlangten Arbeits- und Erwerbsfähigkeit verbleiben mussten, d. h. bis zur Ausbildung einer festen Narbe.

Tabelle II zeigt die Abhängigkeit des Mortalitätsprocentsatzes der eingeklemmten Hernien vom Lebensalter sowohl, wie von der Dauer der Incarceration, und es ist interessant, zu verfolgen, wie mit den einzelnen Lebensjahren, und in noch stärkerer Progression mit der Länge der Einklemmungsdauer die Mortalität ansteigt. Diese Tabelle beweist — wenn je eine Statistik etwas beweisen kann — die Richtigkeit des Stromeyer'schen Rathschlages: „Wenn Ihr am Tage zu einem eingeklemmten Bruch gerufen werdet, so lasst die Sonne nicht untergehen, und wenn Ihr Nachts gerufen werdet, so lasst sie nicht aufgehen, ehe Ihr denselben befreit habt"! —

Tabelle I.

Lebensalter in Jahren	0–9	10–19	20–29	30–39	40–49	50–59	60–69	70–79	80–89	Insgesammt		
I. (A.) Reponible Hernien.												
Zahl der beobachteten Fälle	4	1	1	—	3	1	2	1	—	13	—	—
Durchschnittliche Aufenthaltsdauer	16	66	30	—	20	34	34,5	41	—			26,5
I. (B.) Irreponible Hern.												
Zahl der Fälle	—	—	5	5	5	1	1	—	—	17	—	—
Aufenthaltsdauer	—	—	26[1]	28	30	37	35	—	—			30[1]
II. (C–U.) Incarcerirte H. (excl. Darmresection).												
Zahl der Fälle	1	1	18	14	38	44	31	6	1	154		
davon gestorben	0	0	1	0	3	5	8	3	0		20	
also Mortalität	0 %	0 %	5,5 %	0 %	8 %	11 %	25 %	60 %	0 %		13 %	
Durchschnittliche Aufenthaltsdauer der Geheilten	30	13	32	28,5	25,5	30,5	29,5[2])	31,5	7 Mon.			29[2])[5])
II. (V.) Darmresectionen.												
Zahl der Fälle	—	—	—	1	2	7	5	1	—	16		
davon gestorben	—	—	—	1	0	4	3[3])	1	-		9[3])	
also Mortalität	—	—	—	100 %	0 %	57 %	60 %	100 %	-		56 %	
Durchschnittliche Aufenthaltsdauer der Geheilten	—	—	—	—	34,5	26,5	26[4])	—	—			29,5[4])
Sämmtliche Herniotomien.												
Zahl der Fälle	5	2	24	20	48	53	39	8	1	200		
davon gestorben	0	0	1	1	3	9	11[3])	4	0		29[3])	
also Mortalität	0 %	0 %	4 %	5 %	6 %	16,5 %	28 %	57 %	0 %		14,5 %	
Durchschnittliche Aufenthaltsdauer der Geheilten	19	40	31[1])	28,5	31	31	30,5[2])[4])	35	7 Mon.			29[1])[2])[4])[5])

1) Excl. Fall 13 (lange Aufenthaltsdauer wegen Epilepsie); bei Fall 27 ist die Heilungsdauer, nicht die Aufenthaltsdauer in Rechnung gezogen. 2) Excl. Fall 177 (lange Reconvalescenz wegen Bronchialkatarrh und Decubitus. 3) Fall 197 als geheilt. 4) Excl. Fall 197. 5) Excl. Fall 90 (lange Aufenthaltsdauer wegen schwerer Bronchitis).

Tabelle II.

Lebensalter in Jahren 0—9	Dauer der Incarceration in Tagen																						Insgesammt		
	Nicht angegeben		1		2		3		4		5		6		7		8		9		10		14				
	Sa.	gest.	Sa.	gst.	Sa.	gst.	Sa.	gst.	Sa.	gst.	Sa.	gst.	Sa.	gst.	Sa.	gst.	Sa.	gst.	Sa.	gst.	Sa.	gst.	Sa.	gst.	Sa.	gest.	Mortalität
0—9	1	0	—	—	—	—	—	—	—	—	—	—	—	—	—	—	—	—	—	—	—	—	—	—	1	0	0 %
10—19	1	0	—	—	—	—	—	—	—	—	—	—	—	—	—	—	—	—	—	—	—	—	—	—	1	0	0 %
20—29	8	0	5	0	2	0	—	—	—	—	2	0	—	—	1	1	—	—	—	—	—	—	—	—	18	1	5,6 %
30—39	4	0	6	1	2	0	—	—	1	0	—	—	—	—	—	—	2	0	—	—	—	—	—	—	15	1	6,7 %
40—49	13	1	12	1	5	0	3	0	2	0	2	0	1	0	—	—	1	1	—	—	1	0	—	—	40	3	7,5 %
50—59	14	1	12	0	5	0	5	0	5	2	1	0	1	0	2	1	3	3	2	1	—	—	1	1	51	9	17,8 %
60—69	14	1	6	2	3	0	1	1	3[1])	2	2	2	3	2	1	0	1	0	—	—	1	1	1	0	36[1])	11	30,6 %
70—79	1	1	—	—	1	1	2	—	1	0	1	1	—	—	—	—	1	1	—	—	—	—	—	—	7	4	57,1 %
80—89	—	—	—	—	1	0	—	—	—	—	—	—	—	—			—	—	—	—	—	—	—	—	1	0	0 %
Summa	56	4	41	4	19	1	11	1	12	4	8	3	5	2	4	2	8	5	2	1	2	1	2	1	170[1])	29	17 %
Mortalität	7 %		10 %		5 %		10 %		31 %		37 %		40 %		50 %		62,5 %		50 %		50 %		50 %		17 %		

1) Fall 197 als geheilt.

XIII.

Onkologische Beiträge.

Von

Dr. Th. v. Dembowski
in Wilno.

(Mit 22 Abbildungen.)

Das Material für vorstehende Mittheilung stammt aus der Dorpater chirurgischen Klinik des zu früh verstorbenen Prof. Dr. E. v. Wahl, dessen Assistent ich im Laufe der Jahre 1882 und 1883 zu sein die Ehre hatte. Zu meinen damaligen Pflichten gehörte auch die mikroskopische Ausnutzung des klinischen Materials. Während dieser 2 Jahre sind einige Fälle vorgekommen, die den Rahmen des Gewöhnlichen überschreitend mehr Zeit und, aufrichtig gesagt, mehr Erfahrung, um über sie ins Klare zu kommen, verlangten, als mir damals zur Verfügung stand. Alle diese Tumoren, zuerst in Müllerscher Flüssigkeit sorgfältig gehärtet, waren in Alkohol gut conservirt. Nur in der letzten Zeit habe ich die Möglichkeit gefunden, die fraglichen Geschwülste zu untersuchen, und jetzt möchte ich in aller Kürze die Resultate meiner Untersuchung der gelehrten Welt mittheilen.

I. Chondro-Endothelioma der Haut.

Im ersten Semester 1883 war in die Ambulanz der chirurgischen Klinik eine 52jährige Frau gekommen mit einer erbsengrossen Warze auf der rechten Wange, ungefähr 1 Zoll vor der rechten Ohrmuschel. Die Patientin behauptete, dass sie sich erinnerte, diese Warze in ihren jüngsten Jahren gehabt zu haben; aber da sie in der letzten Zeit grösser und härter geworden, so habe sie sich entschlossen, in die Klinik zu gehen und um die Entfernung dieser Warze zu bitten. Sie wurde mit einem Scherenschlag entfernt, und nachdem die kleine Wunde antiseptisch verbunden war, ging die Patientin nach Hause.

Im frischen Zustand der Länge nach durchgeschnitten, zeigte die kleine Warze eine normale Hautbedeckung, ziemlich weiche Grundsubstanz mit eingesprengten Inseln von hyalinem Knorpel.

Virchow beschreibt in der Arbeit: „Ueber die Entstehung des Enchondroma .... u. s. w." Appendiculargebilde am Halse und auf der Wange, in der Nähe des äusseren Ohres, die aus Knorpel bestehen und welche er abgesprengte auriculare Enchondrome nennt. Virchow sieht sie als Theile an, „welche für die Entwicklung des äusseren Ohres bestimmt waren und durch Abweichung in der ersten Bildung eine heterotope Stelle eingenommen haben". Aber er warnt selbst davor, diese Erklärung auf alle Fälle zu verallgemeinern, denn „da

Fig. 1.

Chondro-Endothelioma der Haut. Schnitt senkrecht zur Hautfläche durch die ganze Warze. Vergrösserung 7.

die Neubildung von Knorpel auf heteroplastischem Wege unzweifelhaft vorkommt, so steht auch theoretisch der Bildung heteroplastischer Knorpelgeschwülste nichts entgegen".

In unserem Falle erlaubte schon die Anamnese nicht den kleinen Tumor als ein abgesprengtes auriculares Enchondrom aufzufassen. Die Patientin behauptete ja, dass die Warze erst in der letzten Zeit härter geworden, früher dagegen immer weich gewesen sein sollte. Gegen die Anwendung der Theorie von verirrten Keimen auf unseren Tumor spricht auch die mikroskopische Untersuchung, die uns in aller Deutlichkeit die Entstehung dieser Knorpelinseln zeigt und die

anamnestische Angabe bestätigt, dass die Knorpelbildung frischeren Datums ist und sich zur Zeit der Operation eben vollzog.

Gerade die Entwicklungsgeschichte dieser heteroplastischen Knorpelkerne bewegte mich, die Resultate der mikroskopischen Untersuchung der Oeffentlichkeit zu übergeben.

Fig. 2.

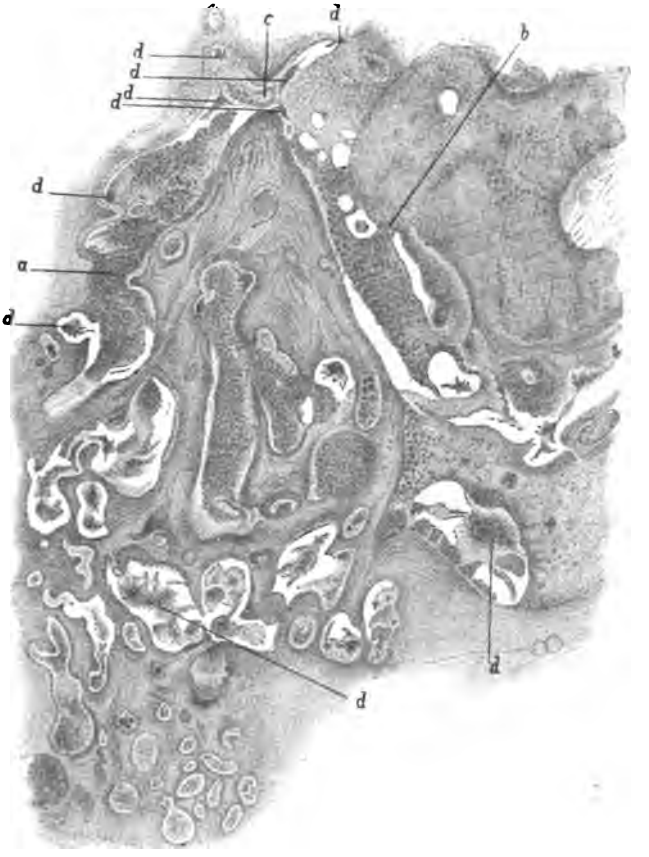

Gegend des Stieles mit cavernös erweiterten Gefässen, die mehr nach oben mit endothelialen Zellenmassen sich anfüllen. *a* eine mit Endothelwucherung angefüllte Caverne; in *b* auch schon die Knorpelbildung im vollsten Gange; bei *c* communiciren die beiden Cavernen. *d* mehr oder weniger veränderte Blutcoagula. Vergr. 90.

Die Warze ist 7 Mm. hoch, 1 Cm. breit und verjüngt sich zur Basis hin zu einem 7 Mm. breiten Stiel. Sie ist mit normaler Haut bedeckt. Zwischen der Epidermis und der fibrösen Kapsel des Tumors sieht man fast keine Drüsen. Sie sind in desto grösserer Anzahl in der Gegend

des Stieles angehäuft. Das eigentliche Neoplasma ist überall von einer fibrösen Kapsel umgeben, die sich am Stiele allmählich verliert und den Eingang für die Gefässe freilässt. Zusammen mit den Gefässen tritt durch den Stiel eine ziemlich beträchtliche Menge fibrillären Bindegewebes ein, das etwa bis zur Mitte der Warze in ansehnlicher Dicke sich fortsetzt, von da aber in immer dünnere Fächer ausstrahlt, um einzelne Lobuli des Tumors zu begrenzen. Die Gefässe, welche in den Tumor hineintreten, sind schon im Bereiche des Stieles sehr stark und unregelmässig erweitert. Infolge von diesen Ektasien der Gefässe macht die ganze Gegend des Stieles unter dem Mikroskop den Eindruck eines cavernösen

Fig. 3.

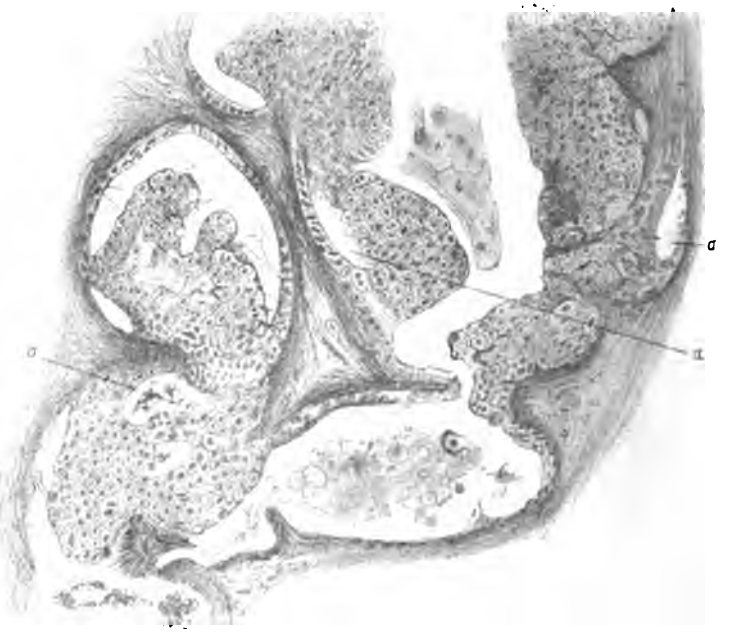

Caverne mit Endothelwucherung. *a* blutführende Spalten in den Zellenmassen. Vergr. 300.

Angioms. Die Lumina dieser Gefässe sind theils mit unveränderten Blutkörperchen, theils mit unverkennbarem Detritus von Blutgerinnseln erfüllt.

Gleich oberhalb des Stieles gesellen sich zu den Ektasien noch weitere Veränderungen an den Blutgefässen hinzu, die schon die ersten Stadien in der Entwicklung des Neoplasma darbieten. Auf der Fig. 2 u. 3 sieht man, wie die ektatischen Gefässe näher zum Centrum der Warze sich immer vollständiger mit zelligen Massen erfüllen, die genetisch mit den Endothelien dieser Bluträume in allerdeutlichstem Zusammenhang stehen. In einer solchen Caverne, die in der Fig. 3 bei 300facher Vergrösserung gezeichnet ist, sieht man, wie die Endothelien an einigen Stellen noch

normal sind, an anderen schon aufgequollen, in Gestalt von cylindrischem Epithel die Wände decken, in anderen wieder in lebhafte Wucherung gerathen sind und stellenweise fast vollständig das Lumen obstruiren. Die zelligen Massen, die auf diese Weise aus den Endothelien entstehen, haben überall in dem Tumor denselben Charakter. Die Zellen in ihnen liegen dicht ohne Intercellularsubstanz nebeneinander, aber doch deutlich durch feine Linien einer Kittsubstanz abgegrenzt. Die Zellen sind meist polygonal, einige mehr spindelförmig. Das Protoplasma sehr fein granulirt und durchsichtig. Die Kerne dieser Zellen sind oval, deutlich contourirt und stark körnig. In einzelnen bemerkt man dunkler gefärbte, nicht glänzende Kernkörperchen. In den meisten Zellen gleicht die Dicke der Protoplasmazone einem halben bis einem ganzen Diameter

Fig. 4.

Kleine Caverne fast vollständig mit Endothelzellen ausgefüllt. *c* blutführende Spalten und Lücken. *b* Knorpelkern. Vergr. 300.

des Zellkerns. Da, wo die Zellen in grösseren Massen angehäuft sind, bemerkt man hier und da eine Art von Vacuolenbildung, indem zwischen den Zellen Lücken entstehen, die durch untereinander anastomosirende Fortsätze der sternförmig gewordenen Zellen begrenzt sind. Die Ausfüllung der ektatischen Gefässe mit wuchernden Endothelzellen geschieht in der Weise, dass die centralen Partien der Lumina mit den Zellenmassen vollgepfropft sind, während in den Randpartien, näher zu den Gefässwänden, kleinere und grössere spaltförmige Räume nachbleiben, in welchen das Blut circulirt (vgl. Fig. 2, Fig. 3 *a* und Fig. 4 *c*). Hier und da wird ein Theil eines solchen blutführenden Spaltes durch weitergehende Wucherung der Zellen allseitig abgeschlossen. Auf einer Serie von Schnitten

kann man sich überzeugen, dass es sich in solchen Stellen um kleine, kugelförmige, gelbgefärbte Körper handelt, die deutliche Producte der regressiven Metamorphose des Blutes darstellen. An solche Blutreste legen sich zwiebelschalenartig Endothelzellen an, um eine Art von Perlkugeln zu bilden.

Alle die bis jezt geschilderten Vorgänge stellen nur die ersten Stadien in der Entwicklung unseres Tumors dar. In älteren Partien, wo diese vorbereitenden Processe schon abgelaufen sind, tritt auf diesem Boden ein neuer Process auf, welcher eben dem ganzen Tumor sein eigenthümliches Gepräge liefert. Nachdem nämlich die Lumina der ektatischen Gefässe mit wuchernden Endothelzellen fast vollständig ausgefüllt sind, fangen die centralen Partien dieser Zellenmassen an, sich in Knorpelgewebe umzubilden. Die Fig. 4 stellt eine der kleinsten angiomatösen Cavernen vor, welche einen Knorpelkern in der Mitte der Endothelmassen besitzt. In der unteren Partie dieses Knorpelkerns bemerkt man am besten den Uebergang von Endothel- in Knorpelzellen. Dieser Umbildungsprocess lässt sich indessen viel besser an grösseren Cavernen studiren.

Bevor ich in die Einzelheiten dieses Processes eingehe, möchte ich noch etwas über die allgemeine Structur des Tumors bemerken. Wie man in der Fig. 1 sehen kann, hat der ganze Tumor einen exquisit gelappten Bau. Es entspricht nämlich jeder einzelne Lobulus einer angiomatösen Caverne, deren Lumen fast vollständig mit Endothelzellen und mit aus diesen entstandenem Knorpelgewebe ausgefüllt ist. Jeder Lobulus ist ringsherum von fibrillärem Bindegewebe umgeben. Die Stellen, wo die Grenzen zwischen zwei benachbarten Lobuli verschwommen sind, sind äusserst selten. Die Randpartien in den Läppchen bestehen aus endothelialen Massen, in welchen man noch blutführenden Spalten und um die Blutreste gebildeten endothelialen Perlkugeln begegnet; während die centralen Partien vorwiegend von Knorpelgewebe eingenommen sind. Das ist der allgemeine Typus in der Structur der einzelnen Lobuli, Abweichungen kommen insofern vor, als an einzelnen Stellen die Endothelmassen sich tiefer in die centrale Knorpelinsel einsenken, an anderen wieder (sehr selten) die successive Umbildung der Endothel- in Knorpelzellen bis zu der fibrillären Kapsel heranreicht. Für die angegebene Auffassung der Genese der einzelnen Lobuli sprechen sehr deutlich und sind sehr charakteristisch solche Stellen, wo zwei Cavernen miteinander communiciren, welche die eben geschilderten Vorgänge auf verschiedenen Stufen der Entwicklung darstellen. Einen solchen Fall sehen wir in den Figg. 1 und 2, wo die Cavernen *a* und *b* durch die ganz enge Spalte *c* miteinander in Verbindung stehen. In beiden Cavernen und in der Communicationsöffnung sieht man noch frei gebliebene Stellen (Spalten), in welchen man hier und da auch Blutcoagulis begegnet. Aber die

Caverne *a* ist nur mit Endothelzellen unvollständig ausgefüllt, während die Caverne *b* nur zum Theil endotheliale Massen, grösstentheils aber schon Knorpelgewebe enthält.

Jetzt möchte ich noch zuletzt die Genese des Knorpelgewebes aus den Endothelzellen näher erörtern. Wir haben schon gesehen, dass die Endothelzellen in grösseren Haufen die Randpartien jedes Lobulus einnehmen. Aus diesen Haufen trennen sich zuerst in grösseren Gruppen die Zellen ab durch Ablagerung einer hyalinen Intercellularsubstanz (Fig. 4, 5 u. 6). Die meisten dieser Gruppen stellen Reihen von Zellen dar, die radiär zum Centrum der Knorpelinsel gestellt sind. Nach der Tiefe hin werden diese Gruppen immer kleiner. Auf diese Weise entstehen zuerst gemeinschaftliche Kapseln, die eine Anzahl von Endothelzellen in sich einschliessen. Die Zellen selbst ändern dabei ihren Charakter. Ihre polygonale Gestalt geht allmählich verloren — sie runden sich ab. Dabei sind die Zellen viel kleiner geworden und zuletzt in den Partien, wo sie in grösseren, durch hyaline Intercellularsubstanz isolirten Gruppen liegen, ist ihr Protoplasma stärker granulirt, nimmt viel intensivere Färbung an und umgiebt den Kern mit sehr schmaler Zone, so dass in manchen Gruppen nur Kerne angehäuft zu sein scheinen. Mehr zum Centrum einer jeden Knorpelinsel, also in den älteren Partien, wo die Zellen in immer kleinere

Fig. 5.

Knorpelbildung aus den Endothelzellen. *a* Haufen von Blutkörperchen, *b* Blutcoagulum in einem bei Endothelwucherung frei gebliebenen Spalt, dessen Endothelien *c* sich allmählich zu Knorpelgewebe umbilden. Vergr. 300.

Gruppen zerfallen, hellt sich das Protoplasma auf, die Zellen werden grösser und die Kerne differenziren sich wieder deutlicher vom Protoplasma, obwohl ihre Färbung auch an Intensität bedeutend abnimmt. Nur nachdem die Zellen von einander vollständig durch Intercellularsubstanz isolirt sind, nehmen sie ganz deutlich den Charakter einer Knorpelzelle an. Jede Zelle ist von einer leicht nachweisbaren Kapsel umgeben, und nur hier, in den tiefsten, d. h. ältesten Partien jeder Knorpelinsel fangen sie an als typische Knorpelzellen zu leben: man sieht Theilung der Kerne in einer Zelle, zwei Tochterzellen mit ihren Kapseln in einer Mutterzelle u. s. w. Da wo die Zellen in der Nähe der Randpartien zu grösseren Gruppen angehäuft liegen, ist es mir nicht gelungen den Process der Zellen-

Fig. 6.

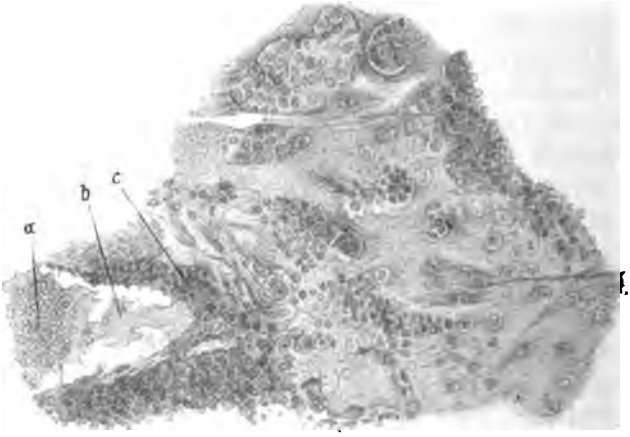

Erklärung wie bei Fig. 5.

theilung zu constatiren, und das muss ich speciell betonen, dass diese Randpartien der Knorpelinsel mit ihren Zellengruppen absolut keine Aehnlichkeit mit solchen Processen darbieten, wie wir sie an den oberflächlichen Partien eines entzündeten oder durch eine zellige Neubildung arrodirten Knorpels sehen können. In diesen Fällen findet zuerst eine lebhafte Theilung der Knorpelzellen statt. Je näher zur Oberfläche, desto grösser wird die Zahl der Tochterzellen, welche in deutlich erkennbarer Mutterkapsel eingeschlossen sind. In unserem kleinen Tumor haben die Zellen, die in Gruppen liegen, noch keine Kapseln (Fig. 5) und nur in der Tiefe, wo sie durch weitere Ablagerung von Intercellularsubstanz schon von einander ganz isolirt sind, kann man an ihnen eine Kapsel deutlich unterscheiden. An einzelnen

Stellen hat die Intercellularsubstanz einen mehr myxomatösen Charakter, und dann nehmen die auseinandergedrängten Zellen sternförmige Contouren an, indem sie unter einander mit langen, feinen Ausläufern anastomosiren. Zuweilen dienen solche myxomatösen Partien nur als Uebergangsstadium zum echten Knorpelgewebe, indem die Intercellularsubstanz sich aufhellt, die Zellen sich abrunden, die Ausläufer verlieren und sich mit einer Kapsel umgeben.

In einer Arbeit, die im Laboratorium von Prof. v. Recklinghausen gemacht wurde, hat Wartmann[1]) eine ganz ähnliche Entstehungsweise der Enchondrome beschrieben. In seinem Falle Nr. II (p. 48) beschreibt er die Entstehung des Knorpels aus gewucherten endothelialen Zellen der Blutcapillaren. In dem Falle Nr. V (p. 60 u. 61) schildert er eine ähnliche Umbildung der Endothelzellen der Lymphcapillaren. In dem Falle Nr. VI handelt es sich um knorpelige Embolien der Blutgefässe, wo unter dem Einfluss des Embolus die Endothelzellen anfangen zu wuchern und das Material zum Wachsthum des ursprünglich eingewanderten Knorpels liefern. Schliesslich giebt er in seinem Résumé (p. 80) noch einmal an, wie im Allgemeinen aus Endothelzellen Knorpelgewebe entstehen kann.

Somit würde mein oben beschriebener Fall als Erweiterung und Bestätigung dieser Beobachtungen aus dem v. Recklinghausenschen Laboratorium dienen, aber da die Arbeiten aus der Schule von Prof. v. Recklinghausen einer Bestätigung wohl wenig bedürftig sind, so möchte ich den Schlusssatz meiner Mittheilung umkehren und sagen, dass in der vorangehenden Arbeit von Wartmann ich eine willkommene Stütze und Berechtigung zur Veröffentlichung dieses Falles gefunden habe.

II. Ein Fall von sogenanntem Cylindrom (Epithelioma microcysticum mit nachträglicher Invasion eines Angioma myxomatodes).

Der Tumor, welchen ich jetzt beschreiben werde, gehört zu den Mischgeschwülsten, welche unter dem Namen: Cylindrom vielfach beschrieben worden sind. Ich möchte aber weder die Richtigkeit dieses Namens aufrecht erhalten, noch bestreiten. Doch muss ich, nach den Erfahrungen, die ich bei der Untersuchung meines Falles gemacht habe, bemerken, dass die Tendenz, die fraglichen Tumoren aus der Gruppe der Mischgeschwülste zu isoliren und sie mit einem besonderen Namen zu belegen, mir wohl berechtigt zu sein scheint. In der That, in allen Mischgeschwülsten — wollen wir z. B. die der Parotis nehmen — haben wir eine planlose Mischung der Bestandtheile, die nur neben-

1) Recherches sur l'enchondrome, son histologie et sa genèse. 1880.

einander liegen oder wohl ineinander genetisch übergehen, jedoch keine eingreifende gegenseitige Abhängigkeit ihrer Structur documentiren. In den Cylindromen dagegen, soweit aus einem Fall allgemeine Schlüsse erlaubt sind, stehen die zusammensetzenden Bestandtheile in einer gegenseitigen morphologischen Abhängigkeit, sind überall nach einem einheitlichen Plan zum Aufbau der complicirten Geschwulst ausgenutzt, woraus eine so eigenthümliche, organoide Structur des Tumors resultirt, dass derselbe wohl verdient, durch einen besonderen Namen aus der Gruppe der Mischgeschwülste hervorgehoben zu werden. Mag der Name Cylindrom kein passender sein, derselbe steht gewiss nicht im Einklang mit den allgemeinen Principien unserer Nomenclatur der Geschwülste, aber er hat seine Tradition und Geschichte, und will man nicht solche Beschreibungen, wie die im Titel dieser Mittheilung von mir versuchsweise angegebene, benutzen, so muss man doch bis auf Weiteres beim alten Namen bleiben.

Am 20. October 1880 erschien in der chirurgischen Klinik von Prof. E. v. Wahl zu Dorpat ein Patient mit Cylindrom der Orbita, der Stirn- und Nasenhöhle. Dieser Fall wurde damals von A. Bergmann als Thema zu seiner Inaugural-Dissertation benutzt. Es sei mir erlaubt, aus der Dissertation von Bergmann die Krankheitsgeschichte anzuführen.

„J. Rech, 45 Jahre alt, Landmann, von kräftigem Bau, gesundem Aussehen, will vor etwa 1½ Jahren bemerkt haben, dass die rechte Nasenhälfte nicht mehr so gut wie früher für Luft durchgängig sei. Dieser Zustand verschlimmerte sich allmählich, bis es etwa vor 1 Jahr zum völligen Verschluss der betreffenden Nasenhälfte kam. Vor circa 10 Monaten constatirte Patient selbst beim Einführen des Fingers in das rechte Nasenloch eine Geschwulst. Vor 6 Monaten zeigte sich im Gesicht eine Schwellung. Dieselbe nahm ihren Ausgang vom inneren Abschnitt des rechten unteren Orbitalrandes und schritt dann allmählich nach unten und aussen fort. Während der Ausbreitung der Geschwulst im Gesicht hatte Patient einige Wochen lang heftige Schmerzen. Seit Ende Juli hat Patient eine Vergrösserung der Geschwulst nicht bemerkt. — Seit dem Auftreten der Geschwulst hat Patient ab und zu sehr geringes Nasenbluten gehabt.

Status praesens am 22. October. Auf der rechten Seite des Gesichts eine Geschwulst; dieselbe beginnt dicht unterhalb des Nasenrückens und steigt von hier aus, den Winkel zwischen Nase und Wange ganz ausfüllend, nach aussen hinab; sie bildet eine ganz gleichmässig gegen die Wange abfallende Ebene ohne Auftreibungen und Höcker. Grenze der Geschwulst nach oben: unterer Augenhöhlenrand, der rechte innere Augenwinkel ist frei. Grenze nach unten: unterer Rand des Nasenflügels. Lateral grenzt sich die Geschwulst in nach aussen convexer Linie von der Wange ab. Der am weitesten nach aussen gelegene Punkt dieser Linie

ist 5 Cm. vom Nasenrücken entfernt. Die Nase ist stark nach links gedrängt, die obere Hälfte der rechten Nasolabialfalte verstrichen. Das Septum ist gegen die linke Hälfte der Nasenhöhle stark vorgewölbt, der untere Rand des rechten Nasenbeins steht etwa $^1/_2$ Cm. höher, als der des linken. Das rechte Auge tritt etwas stärker hervor, als das linke. Die Lidspalte ist weit weniger geöffnet als links. Der Bulbus steht kaum merklich höher, als links. Die Bewegungen des Auges sind ganz frei. Im oberen inneren Winkel der Orbita, dicht hinter dem oberen Augenhöhlenrande lässt sich ein etwa haselnussgrosser Knoten palpiren. Die Palpation der Geschwulst, über der die Haut verschiebbar und leicht in Falten aufzuheben, ergiebt dieselben Grenzen bis auf eine kleine Partie, die unter der lateralen Seite der Oberlippe fühl-, aber nicht sichtbar ist. Die Fossa canina zeigt sich frei von Geschwulstmassen. In ihrer oberen Hälfte fühlt sich die Geschwulst hart, in den unteren Partien elastisch an. Am harten Gaumen fühlt sich, der Gegend des zweiten oder dritten Molarzahns entsprechend, eine Stelle etwas weicher an. — Im Nasenrachenraum fühlt man aus der rechten Choanenöffnung einen Wulst hervorragen, dessen Consistenz der in der Nase sichtbaren höckerigen, röthlichen Geschwulstmasse gleich ist: fest-elastisch.

Der in der Orbita fühlbare Tumor, jene Partie am harten Gaumen, die den Eindruck machte, als sei daselbst der Knochen usurirt, machte die Diagnose Sarkom sehr wahrscheinlich.

Am 24. October wird durch die Bruns'sche Operation die vordere Fläche des Tumors freigelegt. Eine Incision in die Geschwulst zeigt, dass dieselbe in ihrem Inneren von in Zerfall begriffenem Blut und bröckligen zerreisslichen Gewebsmassen erfüllt ist. Die Zerreisslichkeit des Gewebes liess von einer Entfernung des Tumors durch die Präparation absehen und indicirte die Anwendung des scharfen Löffels. Es erwies sich, dass die Neubildung die Muscheln und Siebbeinzellen zum grössten Theil zerstört hatte. An der oben angeführten Stelle war der Proc. palatinus des Oberkiefers zerstört, die Stirnbeinhöhle war völlig mit Geschwulstmassen erfüllt und war die Neubildung von hier in die Orbita durchgebrochen. Nachdem die innere Hälfte des oberen Augenlides vom Orbitalrande abgelöst, wird der in der Orbita befindliche Tumor mit dem scharfen Löffel und der Schere gründlichst entfernt."

Die mikroskopische Untersuchung des Materials war unter Leitung von Prof. E. Rosenberg sehr sorgfältig ausgeführt worden. Die mit dem scharfen Löffel gewonnenen Bröckel und zerfetzten Gewebsstückchen waren in toto gefärbt und in Serienschnitte zerlegt. Doch war das Resultat dieser mühseligen Arbeit recht dürftig. Es ist Bergmann nicht gelungen, die zusammensetzenden Bestandtheile des Tumors morphologisch genau kennen zu lernen und ihre gegenseitige genetische Abhängigkeit zu verfolgen. Es war auch nicht anders möglich; denn die durch den scharfen Löffel zerfetzten Gewebsstückchen stellten zur Untersuchung der so complicirten Verhältnisse ein zu ungünstiges Material dar.

Nach der ersten Operation liessen die Recidive auf sich nicht lange warten. Dieselbe war ausgeführt worden am 24. October 1880, und im August 1883 wurde schon das dritte Recidiv operirt. Es ist mir gelungen, das Material aus diesen drei Recidivoperationen zu sammeln, und ich muss betonen, dass es sich diesmal nicht um Gewebstrümmer handelte, denn Prof. v. Wahl operirte absichtlich vorwiegend mit Messer und Schere, um günstigere Untersuchungsobjecte zu gewinnen.

Doch lassen wir in aller Kürze die Krankheitsgeschichte, diese drei Operationen betreffend, folgen.

Beinahe 1 Jahr nach der ersten Operation fühlte sich Patient ganz wohl. Im April 1882 bemerkte er, dass seine Nase wieder undurchgängig wurde und dabei trat abermals eine Schwellung ein, dieses Mal aber am Rande des oberen Augenlides. Die Secretion aus der Nase wurde reichlicher, die Schwellung nahm zu, und es trat Schmerzhaftigkeit ein. Den 11. Mai tritt Patient in die Klinik ein.

Die Nase ist etwas nach rechts verschoben und an ihrer Basis nach links hin etwas verbreitert. Diese scheinbare Schwellung derselben datirt Patient von der Operation im October 1880. Für Luft ist die Nase nicht vollständig durchgängig; doch lässt sich in derselben weder durch den Spiegel, noch durch die digitale Untersuchung etwas Abnormes nachweisen. An der Nasenwurzel, da wo die Ansatzstelle des rechten Nasenbeins an das Stirnbein sich befindet, sieht man eine kleine Narbe gegen den rechten inneren Augenwinkel hinziehen. Das rechte Auge des Patienten steht niedriger, als das linke. Der Bulbus ist etwas nach rechts und vorne gedrängt, die Lidspalte weniger geöffnet, als die der linken Seite. Auf der Stirn zwischen der Ansatzstelle der Nasenbeine und den Augenbrauen liegt rechts eine Geschwulst, die etwa 4 Cm. gegen die Haargrenze hinaufragt und sich auf der Stirn selbst verbreitet, so dass sie über den rechten Orbitalrand in frontaler Richtung 4 Cm. breit ist. Dadurch sind die Augenbrauen der rechten Seite ein wenig nach rechts verschoben. Ein Fortsatz der Geschwulst zieht sich noch als ein dünner Streifen zwischen dem rechten Nasenbein und dem rechten Auge nach dem Gesicht hin und reicht bis zum inneren Augenwinkel. Er ist etwa 1 Cm. breit. Die Geschwulst fühlt sich elastischweich an, ja macht beinahe den Eindruck der Fluctuation. Die Haut über derselben ist geröthet, aber vollständig verschiebbar und faltbar. An der Unterlage ist die Geschwulst fest fixirt und scheint mit dem Knochen verbacken. Beim Druck ist die Geschwulst sehr schmerzhaft.

Operation am 15. Mai. Ein Hautschnitt von der Nasenwurzel aus in paralleler Richtung mit dem oberen Orbitalrand durch das obere Augenlid. Ein zweiter, der senkrecht auf dem ersten lag, von der Wurzel der Nase ausging und 4 Cm. weit nach oben verlief. Dadurch war ein dreieckiger Lappen gebildet. Dieser wurde abpräparirt und nun lag die Geschwulstmasse, die den ganzen Sinus frontalis einnahm, dabei aber die vordere Wand derselben durchbrochen hatte, frei zu Tage. Da aber die ganze Geschwulstmasse entfernt werden sollte, so wurden einige Stücke

von der vorderen Knochenwand des Sinus frontalis abgemeisselt und nun die Geschwulst vermittelst des Elevatoriums und eines Bistouris von der hinteren Wand des Sinus frontalis, mit dem sie innig verbacken war, abgelöst. Dennoch konnte nicht Alles entfernt werden, und es wurde deshalb noch ein Hautschnitt gemacht, der parallel der linken Augenbraue oberhalb derselben verlief. Auch hier wurde die vordere Wand des Sinus frontalis abgemeisselt und alles Krankhafte mit dem scharfen Löffel entfernt. Da jetzt die Palpation in der Tiefe der Augenhöhle auch Geschwulstmassen erkennen liess, so wurde das rechte Auge und das dasselbe umgebende infiltrirte Fettgewebe exstirpirt und auch hier aus der Tiefe die Geschwulstmasse mit dem scharfen Löffel weggenommen. Jetzt wurde der Hautschnitt durch Nähte vereinigt, Drains eingeführt, die Wunde mit einem Jodoformläppchen bedeckt und letzteres durch ein Tuch um die Stirn fixirt. Nach der Operation 3 Tage lang geringe Blutung aus der Nase und aus den Drains. Am 5. Tage die Nähte entfernt. 29. Mai. Patient wurde mit theilweise vernarbter, theilweise oberflächlich granulirender Wunde nach Hause entlassen. —

Bis zum September 1882 hat Patient keine besonderen Beschwerden gehabt; dann constatirte man folgenden Befund am 6. October 1882. Bei der Inspection des Gesichts nimmt man eine Hervorwölbung der rechten Wange wahr, und bei der Palpation lassen sich kleine, feinlappige Geschwulstmassen durchfühlen; doch ist die Geschwulst nicht mit der etwas gerötheten Haut verbacken. Die Nase ist geröthet und geschwollen, und im rechten Nasenloch findet man ebenfalls Geschwulstmassen von hellbräunlicher Färbung, welche eine Undurchgängigkeit derselben für die Luft bedingen; auch die rechte Choane durch die Geschwulst erfüllt; doch kann man constatiren, dass dieselbe nicht mit der Nasenschleimhaut verwachsen ist. Die Augenlider sind eingesunken, und am inneren Orbitalrande befindet sich ein erbsengrosses rundes Loch, aus welchem sich ein wenig mit Blut gemischten Eiters entleert und welches, wie Patient angiebt, schon seit der letzten Operation besteht. Die Gegend des Sinus frontalis ist wenig vertieft und beim Druck sehr schmerzhaft, wie überall, wo die Geschwulstmassen vorhanden sind, die Empfindlichkeit eine sehr grosse ist.

Operation am 7. October. Die Nase wird nach Bruns nach links hin aufgeklappt, und man sieht nun die ganze Innenfläche der Nase, namentlich der rechten Seite, von weichen traubenförmigen Massen von hellbräunlichem Colorit erfüllt. Nachdem diese Geschwulstmassen theils mit dem scharfen Löffel, theils mit der Schere entfernt worden waren, wird nach Tamponade der Nase die Highmorshöhle eröffnet, doch frei von Geschwulstmassen gefunden. Durch einen verticalen Schnitt, entsprechend der früheren Narbe, wird der Sinus frontalis freigelegt, und man sieht auch ihn von denselben Geschwulstmassen ausgefüllt, welche auch hier die Eigenthümlichkeit zeigen, in keinem Zusammenhang mit der Haut zu stehen. Beim Entfernen der erkrankten Partien wird ein kleines, erbsengrosses Loch etwas oberhalb des Processus nasalis des Stirnbeins entdeckt, welches in die Schädelhöhle führt und aus welchem sich ähnliche Massen mit der Pincette herausbefördern lassen. Das weitere Verfolgen der Geschwulst in die Schädelhöhle hinein wird unterlassen,

nur noch die Augenhöhle aller ihrer Geschwulstmassen entledigt. Application eines Tampons in die Augenhöhle, die Operationswunden durch Nähte vereinigt, worauf ein einfacher leichter Jodoformverband angelegt wird. Die Blutung bei der Operation war recht beträchtlich. Am 30. Oct. verliess Patient die Klinik mit vollständig geheilten Wunden. Aus der Orbita hat sich während der letzten 24 Stunden kein Eiter entleert. Die Empfindlichkeit am rechten unteren Orbitalrande ist fast ganz verschwunden und die Nase, wenn auch ein wenig verdickt, so doch für die Luft vollständig durchgängig.

Den 11. März 1883 tritt Patient wieder in die Klinik ein. 3 Monate nach der Operation hatte derselbe über nichts zu klagen. Am Anfang des vorletzten Monats hatten sich jedoch Schmerzen in der rechten Supraorbitalgegend mit Kopfschmerzen eingestellt, die bei den Bewegungen zunehmen und in der Ruhe etwas nachlassen; doch haben dieselben meist den nächtlichen Schlaf nicht gestört. Patient macht in der Klinik ein Erysipel durch, nach dessen Ablauf er nach Hause geschickt wurde.

Am 24. August 1883 tritt er wieder ein. Im letzten Sommer hatte Patient abermals ein Erysipel. Im Juli trat wieder ein Recidiv ein mit Undurchgängigkeit der Nase und grosser Empfindlichkeit des Gesichts.

Bei der Inspection des Gesichts nimmt man eine Hervorwölbung in der rechten Supraorbitalgegend wahr, die circa 4 Cm. über den oberen Orbitalrand sich hinaufzieht. Dieselbe geht halbmondförmig zum äusseren Augenwinkel und zieht sich bis zur Fovea canina und von da bis zum rechten Nasenflügel hin. Die Haut über der Geschwulst ist geröthet, doch nicht mit derselben verbacken. Die Empfindlichkeit der ganzen Gegend ist eine äusserst grosse. Die rechte Nasenhälfte ist für Luft undurchgängig, schmerzhaft und entleert ein Secret. Eine Geschwulst in derselben ist nicht nachweisbar. Die rechten Augenlider sind eingesunken und tritt zwischen ihnen ein eiteriges Secret aus.

Operation am 2. September. Es wird zuerst ein dem unteren Orbitalrande paralleler Schnitt geführt, darauf ein zweiter längs dem rechten Nasenflügel, dann die Haut zurückpräparirt. Es zeigt sich ein höckeriger weisser Tumor. Derselbe wird umschnitten, und es zeigt sich, dass er mit dem Knochen im Zusammenhang steht. Es wird ein Stück des unteren Orbitalrandes ausgemeisselt und man kommt in die Highmorshöhle hinein, welche vom Tumor ausgefüllt wird. Beim Entfernen desselben wird der Nasenrachenraum eröffnet. Die Reste des Tumors wurden mit dem scharfen Löffel entfernt. Dann wurde ein Schnitt etwa 1 Cm. über den oberen Orbitalrand parallel demselben geführt, auslaufend zum Nasenrücken, ein Lappen abpräparirt und das Periost entfernt. Es präsentirte sich eine vollständig rauhe Knochenfläche, welche mit dem Meissel entfernt wurde. Am inneren oberen Augenhöhlenwinkel kam man in die durch die vorige Operation bereits eröffnete Stirnhöhle, in welche sich der Tumor hineinzog. Es wurden mit der Pincette mehrere isolirte, kugelrunde, erbsengrosse Theile des Tumors entfernt, die Stirnhöhle dann mit dem scharfen Löffel weiter gereinigt, bis man zum Siebbein gelangte, welches dem weiteren Vorschreiten eine Grenze setzte. Die Blutung war eine sehr starke. Die Wundhöhle wurde mit Sublimat aus-

gespült und darauf mit Magisteriumtampons tamponirt. Verband. 5. Sept. Die Secundärnähte werden angelegt. Drains.

Die entfernten Massen waren sofort in Müller'sche Flüssigkeit und dann in Alkohol gelegt worden, mit Ausnahme der Theile, in welchen Knochenstückchen zu fühlen waren und welche zuerst in Chromsäurelösung entkalkt wurden.

Von vornherein muss ich bemerken, dass die bei 3 Recidivoperationen entfernten Geschwulstmassen sowohl makroskopisch, als ihrer mikroskopischen Structur nach ganz ähnlich waren. Es sei nur bemerkt, dass die bei der letzten Operation entfernte vordere Wand des Oberkiefers mit mehr compacten Geschwulstpartien das günstigste Object zur Untersuchung darstellte. Dieser Theil war nämlich deswegen so compact, weil in ihm nur die kleinsten, jüngsten Geschwulsttheile eingesprengt waren, sonst war die Structur des Tumors bei allen Recidiven ganz unverändert geblieben.

Was zunächst das makroskopische Bild anbetrifft, so waren besonders die Theile der Geschwulst, die aus den Höhlen (Sinus frontalis, Schädelhöhle, Nase, Antrum Highmori) entfernt wurden, sehr weich, durchsetzt von ovalen oder rundlichen Gebilden bis 2 Cm. im grössten Durchmesser, von grauweisser oder röthlicher Farbe. Diese traubenförmigen Gebilde waren entweder in lockerem Bindegewebe eingebettet, aus welchem sie leicht beim Entfernen herausgetrennt wurden, oder sie waren mit Schleimhaut bedeckt und nur durch einen Stiel mit der Gesammtmasse verbunden. Das Ganze war einer Traubenmole nicht unähnlich. Das Gewebe dieser ovalen oder rundlichen Gebilde sah schon makroskopisch schwammartig aus und zeigte an Durchschnitten deutlich maschige Structur. Die bei den Operationen entfernten Wandungen dieser Höhlen (z. B. das oben erwähnte Stück des Oberkiefers) waren in ihrem Gefüge erweicht, verdickt, zeigten hier und da eingesprengte Partien von schwammiger Structur und ihre Oberfläche war meistens mit keulenförmigen Zotten bedeckt, die auf feinen Stielen sich bis zur Höhe von einigen Millimetern erhoben. Alle diese Zotten stellen (wie die mikroskopische Untersuchung nachgewiesen hat) Kunstproducte dar, so dass man zur Annahme einer besonderen Prädisposition der Geschwulstmasse gezwungen ist, infolge welcher es durch Einreissen bei der Operation zu so zahlreichen Zottenbildungen kommt.

Doch wollen wir jetzt zur Beschreibung des feineren Baues unseres Tumors schreiten.

Früher habe ich schon erwähnt, dass die compactere verdickte vordere Wand des Oberkiefers besonders instructive Bilder lieferte. Auf der Fig. 7 ist der Schnitt Nr. 33 aus der Serie, die aus diesem Theil angefertigt wurde, dargestellt.[1]) In diesem Schnitt sieht man, in einem feinfibrillären Stroma eingesprengt, Alveolen von verschiedener Grösse. Sei

1) Ich muss bemerken, dass alle Präparate mit Collodium sorgfältig durchtränkt und in Celloidin eingebettet waren. Die Serienschnitte sind von $^1/_{50}$ Mm. Dicke.

es mir erlaubt, die Zellen dieser Alveolen bei den weiteren Besprechungen als epithelial zu bezeichnen — den Beweis dafür bleibe ich dem Leser fürs Erste schuldig. Ein vergleichendes Studium der ganzen Serie hat mich gelehrt, dass es sich um wirkliche, selbständige Alveolen handelt und nicht etwa um Querschnitte verschieden gewundener Schläuche, die an weiteren Schnitten doch mit einander communiciren, oder in einander übergehen. Die Zellen der Alveolen sind von verschiedener Grösse; nach vielen Messungen kann ich ihren Durchmesser als zwischen 4 und 10 μ schwankend bestimmen. Sie liegen ohne Intercellularsubstanz neben einander; die grösseren sind deutlich polygonal. Die Zellkerne sind

Fig. 7.

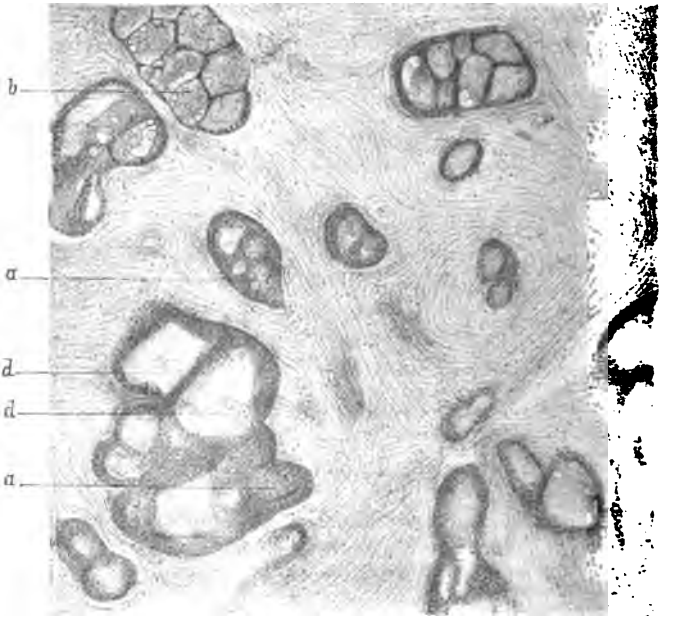

Cylindrom. In fein fibrillärem Stroma eingesprengte Alveolen, deren epitheliale Zellen mit colloiden Cysten durchsetzt sind. Vergr. 90.

bläschenförmig, oval. Die Alveolen stellen nicht solide Zellenmassen dar, sie beherbergen Cysten verschiedener Grösse, die mit einer Colloidmasse gefüllt sind (Epithelioma microcysticum).

Was die Entstehungsweise dieser Colloidmasse anbetrifft, so lässt sie sich nur in den allerseltensten Fällen als Secretionsproduct der Zellen betrachten. Meistens handelt es sich um Degeneration der Zellen selbst, die zuerst an der Peripherie auftritt, dann immer tiefer fortschreitet, zur Atrophie des Zellenkerns führt und schliesslich die ganze Zelle in eine colloide Scholle umwandelt. Diese Schollen behalten zuweilen ihre morphologische Selbständigkeit und stellen dann Bilder dar,

als ob die kleine Cyste mit einer wachsartigen Masse gefüllt wäre, die während der Ebullition erstarrte (Fig. 7 *b*). Meistens fliessen die einzelnen Schollen doch zusammen zu einer homogenen Masse, in welcher noch hier und da bläschenförmige Gebilde liegen. Die in einigen Bläschen noch conservirten und erkennbaren Kerne lassen sie als degenerirte Zellen (Fig. 7 *d*, *d*) erkennen.

Die einzelnen Cysten stellen meistens allseitig begrenzte Hohlräume dar. Wenn man genau die ganze Serie der Schnitte vergleicht, so kann man hier und da eine offene Communication zwischen zwei benachbarten Cysten vorfinden —, aber gegen das umliegende Stroma sind die Colloidmassen immer durch eine Schicht epithelialer Zellen abgegrenzt. Der bläschenförmige Charakter der kleinen Cysten documentirt sich auf den ersten Blick hin durch solche Bilder, wie Fig. 7 *a* und *a*, wo ein Zellenstratum den Boden einer Masche bildet — Bilder, welche Präparaten aus Lungenparenchym durchaus ähnlich sind, wo eine Wand der Lungenalveole nicht quer durchtrennt wurde, sondern mit ihrer ganzen Fläche in den Schnitt gefallen ist und als Segment einer Kugel, mit der Concavität nach oben oder nach unten gekehrt, in der Dicke des Schnittes liegt.

Fig. 8.

a ein Embolus aus den epithelialen Zellen innerhalb eines Lymphgefässes. Vergr. 90.

Fig 9.



Ebensolcher Embolus, aber mit Mikrocystenbildung zwischen den Zellen. Vergr. 90.

Die jüngsten Formen des sich ausbreitenden Tumors sind in den Lymphgefässen zu finden, wo sie als mit dem Lymphstrom fortgeschleppte metastatische Embolien anzusehen sind. Fig. 8 *a* stellt einen zelligen Embolus dar, welcher in einem Lymphgefäss stecken geblieben ist. In Fig. 9 sehen wir schon eine weitere Entwicklung der angesiedelten Zellen zu einer für unseren Tumor charakteristischen Alveole mit Cystenbildung in der Mitte der Zellen.

Was die Grösse der Cysten anbetrifft, so schwanken sie natürlich in ziemlich breiten Grenzen. Die kleinsten Cysten, die aus einigen colloid entarteten Zellen entstanden sind, haben nicht mehr als 15 μ im Durchmesser; die meisten Cysten sind nicht grösser als 90 μ, aber es kommen solche vor, die bis 0,5 Mm. im Durchmesser haben.

Mit dem Grösserwerden der Cysten verändert sich auch der Charakter der sie begrenzenden Wandungen. In den kleineren ist die Grenze

zwischen der begrenzenden Zellen und denjenigen, die der Colloiddegeneration anheim gefallen, den Inhalt der sich bildenden Cyste ausmachen sollen, ziemlich verschwommen. In den grösseren Cysten dagegen ist der Contrast zwischen dem Inhalt und der Wand so scharf, dass es hier und da den Eindruck macht, als ob der Querschnitt der Wand den Längsschnitt eines mit Zellen gefüllten Schlauches darstelle — eine Täuschung, die durch das Studium der ganzen Serie der Schnitte wohl als hinfällig erkannt werden muss. Dabei kommt es in den grösseren Cysten vor, dass der Inhalt eine Verflüssigung erleidet, die beim Härten zu einer Schrumpfung führt, wodurch es zu Lückenbildung zwischen der Wand und dem Inhalt kommt. Auf Fig. 10 ist eine grosse Cyste abgebildet, in welcher der Inhalt sich unter dem Einflusse des Alkohols von der Wand zurückgezogen hat.

Fig. 10.

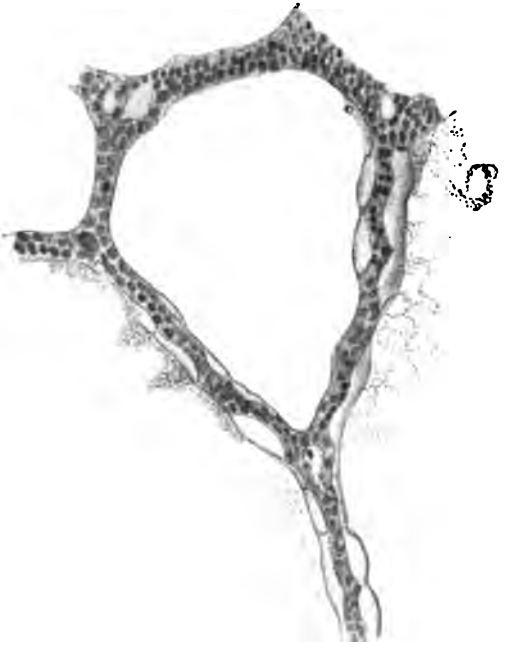

Eine grössere Mikrocyste mit mehr flüssigem Inhalt und schärferer Abgrenzung der Wandungen gegen den Inhalt. Vergr. 300.

In solchem Zustande, wie wir sie bis jetzt beschrieben haben, bleiben die Alveolen nur bis zu einer bestimmten Grösse, welche nicht für alle Alveolen gleich ist. Es kommen Alveolen vor, welche 1,5 Mm. im Durchmesser haben und nur aus epithelialen, mit kleinen Cysten durchsetzten Zellenmassen bestehen.

Fig. 11.

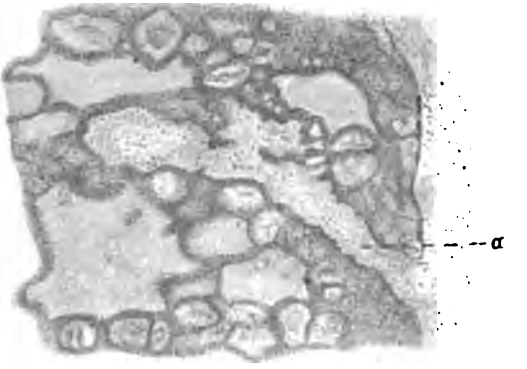

Ein Theil einer grösseren Alveole, in welche bei *a* sich eine bindegewebige gefässhaltige Sprosse einsenkt. Vergr. 90.

Bei dem weiteren Wachsthum treten Ver-

änderungen ein, die man als Vascularisation oder Organisation der Cysten bezeichnen könnte. In Fig. 11 ist das Anfangsstadium dieses Processes dargestellt. Bei *a* dringt in die Alveole ein Gefäss hinein, welches, von losem Bindegewebe umgeben, die Wandungen einer Cyste nach der anderen durchbricht und die kleinen Hohlräume erfüllt. Wenn man nur einen Schnitt betrachtet, könnte man meinen, dass es sich um ein bindegewebiges Septum handelt, um welches sich die Alveole bei ihrem Wachsthum sackförmig herumgelegt hat. Aber wenn man die vor- und nachfolgenden Schnitte aus derselben Serie durchmustert, so überzeugt man sich leicht, dass es sich in der That um eine gefässhaltige, bindegewebige Sprosse handelt; denn diese Einkerbung (bei *a*) in den runden Contouren der Alveole ist nur auf zwei Schnitten (Nr. 12 u. 13) zu sehen, und auf den Schnitten Nr. 11 u. 14 ist der Rand der Alveole an dieser Stelle nicht mehr unterbrochen. Auf dem Schnitt Nr. 13, nach welchem unsere Fig. 11 angefertigt ist, ist diese bindegewebige Sprosse an der Stelle *a* 30 μ dick, und da sie nur an zwei Schnitten existirt, jeder von $^1/_{50}$ Mm. Dicke, so ist ihr zweiter Durchmesser (senkrecht zur Schnittfläche) gleich 40 μ.

Fig. 12.

Eine kleine Mikrocyste, in welche sich ein Gefäss einbohrt. Vergr. 300.

Einmal in die Alveole eingedrungen, verbreiten sich die Gefässe immer weiter, indem sie die Wände der Cysten durchbohren und in die kleinen Hohlräume hineintreten. Fig. 12 stellt bei stärkerer (300) Vergrösserung diesen Process noch einmal dar. Man sieht hier, wie ein Gefäss in die kleine Cyste eindringt. Die Eingangsöffnung ist fast rund und hat an ihrer breitesten Stelle nicht mehr als 18 μ Durchmesser.

Der fortschreitende Process der Vascularisation der Cysten schafft in späteren Stadien ganz eigenthümliche Bilder, welche nur durch mühsames Studium der Schnittserien aufgeklärt werden können. Wenn man bedenkt, dass von einer schon vascularisirten Cyste aus die herumliegenden Cysten der Reihe nach vascularisirt werden, dass durch das Wachsthum des mit den Gefässen eindringenden Bindegewebes die ursprünglich vascularisirte Cyste ausgedehnt und vergrössert wird, und die Eingangspforten, die in die benachbarten Cysten führen, auch immer breiter werden, so kann man sich vorstellen, wie complicirt schliesslich die Structur in solchen Partien wird. Die räthselhafte Construction wird dadurch noch complicirter, dass die Cysten, die in derselben Alveole liegen, ganz nah von dem Vascularisationsbezirk, ohne von dem Process selbst ergriffen

zu werden, durch das Wachsthum der schon vascularisirten Cysten zu spaltförmigen Lücken comprimirt werden können.

Dieses Stadium des Processes stellt unsere Fig. 13 dar. *A* ist die sehr grosse, ursprünglich vascularisirte Cyste. An der Zeichnung rechts sieht man zu engen Spalten comprimirte benachbarte Cysten, die dem Vascularisationsprocesse nicht anheimgefallen sind. Von der Wand der Cyste *A* erhebt sich eine Anzahl von Auswüchsen und Sprossen, deren wirkliche Bedeutung nur durch das Studium der folgenden Schnitte aus derselben Serie erkannt werden kann. In den Figg. 14, 15, 16 u. 17 (S. 397)

Fig. 13.

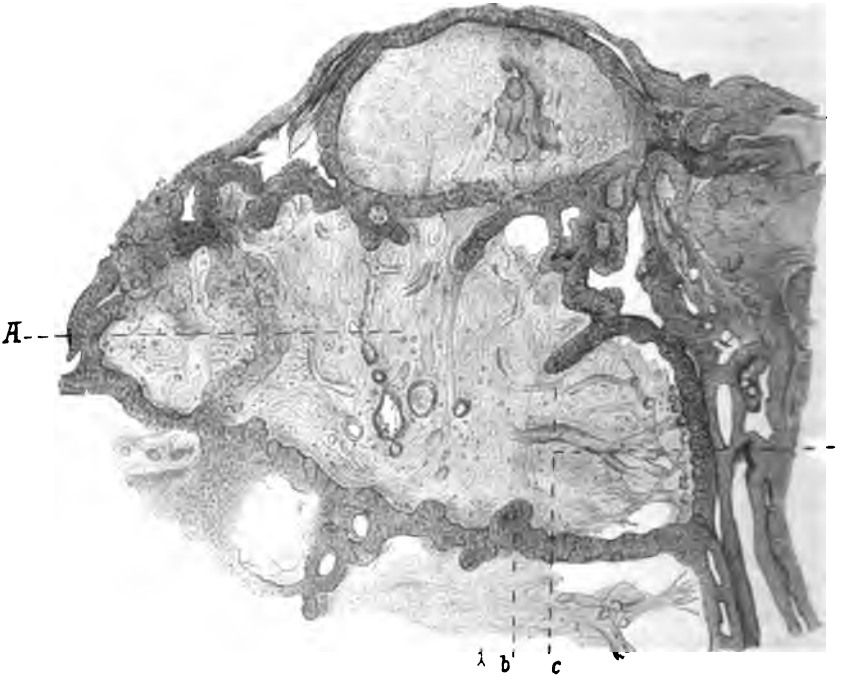

Ein grösserer Hohlraum *A*, von welchem aus die benachbarten kleineren Räume (wie in der Reihe nach vascularisirt werden. Schnitt Nr. 70. Vergr. 300.

habe ich nur in Contourzeichnungen die Gegend der Auswüchse *b* und *c* dargestellt. Dabei muss erwähnt werden, dass die Fig. 13 dem Schnitte Nr. 70 entnommen ist und die Fig. 17 dieselbe Stelle aus dem Schnitte Nr. 78 darstellt, d. h., dass wir durch dieses Studium uns über die wirkliche Form der Fortsätze *b* und *c* im Verlaufe von 0,18 Mm. orientiren; denn jeder Schnitt in dieser Serie ist $^1/_{50}$ Mm. dick. Auf dieser Serie von Schnitten sehen wir, wie diese Auswüchse immer grösser werden, sich immer mehr einander mit ihren Enden nähern, in der Fig. 16 schon confluiren und in der folgenden Figur der von ihnen begrenzte

Raum *a* noch enger wird. An weiteren hier nicht abgebildeten Schnitten sieht man den Boden des Raumes in der Dicke des Schnittes liegen. Durch diesen Vergleich der nachfolgenden Schnitte aus derselben Serie haben wir uns also überzeugt, dass *b* und c nicht etwa cylindrische polypöse Auswüchse sind, sondern dass es sich hier um Querschnitte der Wände handelt, die den Raum *A* von dem kleineren Raum *a* trennen,

Fig. 14.

Fig. 15.

Fig. 16.

Fig. 17.

Fig. 14 stellt aus dem Schnitt 73
Fig. 15 " " " " 75
Fig. 16 " " " " 76
Fig. 17 " " " " 78

} in Contourzeichnung die Gegend des kleineren Raumes *a* (Fig. 13) mit zwei Auswüchsen *b* und *c* dar.

nur dass dieser Schnitt (Fig. 13) die sehr breit gewordene Eingangsöffnung für die Gefässe getroffen hat. Da die Cyste *A* ringsherum von ähnlich mit ihr communicirenden Hohlräumen umgeben ist, so stellt sie gewissermaassen eine Centralhalle für den betreffenden Vascularisationsbezirk dar,

an deren Wandungen die später vascularisirten Cysten wie Wandtaschen aufsitzen.

An dem Schnitte Nr. 70, welchem die Fig. 13 entnommen ist, sieht man noch ein ganz eigenthümliches Verhalten der Gefässe in dem kleinen Raume *a*. Rechts an der Wand angelangt, kriechen sie an derselben fort und liegen dabei sehr nahe aneinander. Man kann sagen, dass stellenweise die Wand mit den Capillaren austapezirt ist.

Da wir einmal von dem Verhalten der Gefässe innerhalb dieser kleinen Räume sprechen, die vor der Vascularisation wohlbegrenzte colloide Mikrocysten darstellten, so müssen wir noch ganz eigenthümlicher Bilder gedenken, welche mich hauptsächlich veranlassten, bei der Definition unseres Tumors von der Invasion eines plexiformen Angioms zu schreiben. Es kommt nämlich sehr oft vor, dass ein capillares Gefäss, in eine kleine Cyste angelangt, ohne sich weiter zu verästeln und dieselbe Dicke behaltend, dort viele Windungen und Schlingen nach Art eines Glomerulus macht. Vielleicht gehört zu derselben Kategorie auch der von Billroth[1]) beschriebene Tumor glomerulosus. Fig. 18 stellt den Querschnitt einer Cyste dar, die mit den Windungen eines Capillargefässes fast gänzlich gefüllt ist. Das sich schlängelnde Gefäss ist viel-

Fig. 18.

Glomerulusähnliche Windungen eines Capillargefässes innerhalb einer Mikrocyste. Vergr. 90.

Fig. 19.

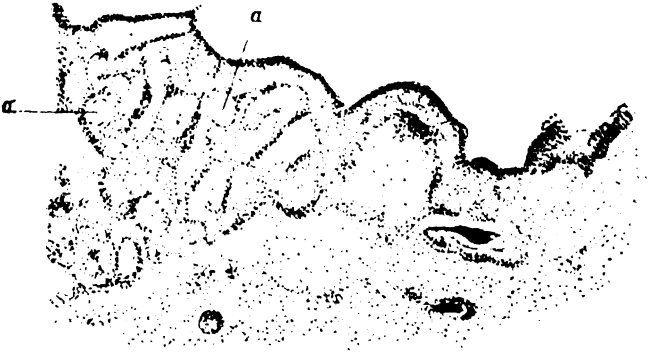

Figg. 19 u. 20 stellen die Geschwulstmasse des Cylindroms im unmittelbaren genetischen Zusammenhang mit der epithelialen Bekleidung der Schleimhaut dar. Vergr. 90.

1) Untersuchung über die Entwicklung der Blutgefässe. Berlin 1856.

fach von dem Schnitt getroffen. Die meisten Schlingen sind quer geschnitten, aber alle behalten fast denselben Durchmesser.

Schliesslich muss ich noch erwähnen, dass einige Cysten gänzlich von einem aneurysmatisch erweiterten capillaren Gefässchen erfüllt sind.

Fig. 20.

Erklärung s. Fig. 19.

Zwei solche capillare Aneurysmen sind auf der Fig. 19 mit den Buchstaben *a* bezeichnet.

Bis jetzt bin ich dem Leser den stricten Beweis schuldig geblieben, dass die Zellenmassen, die die Alveolen erfüllen und innerhalb welchen es zur Cystenbildung kommt — epithelialer Natur sind. Mit der Betrachtung derselben Fig. 19 und der folgenden (Figg. 20 u. 21) sind wir der Lösung dieser Frage näher

Fig. 21.



Ein Cylindromknoten mit typischen Mikrocysten von der Epithelschicht der Schleimhaut sich in die Tiefe einsenkend. Vergr. 90.

Fig. 22.

Epitheliomknoten aus einem Ulcus rodens. Vergr. 90.

getreten. Auf diesen 3 Figuren sehen wir den unmittelbaren Uebergang der epithelialen Zellen, die die Oberfläche einer Schleimhaut bedecken, in die Tumormassen selbst. Die Fig. 20 (S. 399) zeigt uns ganz deutlich, dass es sich um Flimmerepithelien handelt, und bei *a* sieht man eine kleine Schleimdrüse. Auf den Figg. 19 und 20 wuchern die Neubildungsmassen mehr auf der Oberfläche, während die Fig. 21 uns eine dicke Neubildungssprosse zeigt, welche sich von den deckenden Epithelien in die darunter liegenden Gewebe einsenkt. Diese 3 Figuren scheinen mir so beweisend, dass man über den epithelialen Charakter und Ursprung dieser Zellen in unserem Falle kaum einen Zweifel haben kann.

Jetzt sollte ich, einer allgemein angenommenen Sitte folgend, den eben beschriebenen Tumor mit ähnlichen, früher beschriebenen Geschwülsten vergleichen und ihn in irgend eine der bekannten Gruppen einordnen. Offen gestanden schreckt mich von diesem Unternehmen das Beispiel von Malassez[1]) und von Kolaczek[2]) ab. Malassez sagt der kritischen Sichtigung der Literatur à propos des Falles von Neumann: „Vouloir réunir dans un même groupe toutes les tumeurs qui présentent des néoformations myxomateuses, serait comme si l'on confondait toutes celles dans lesquelles existe de la dégénérescence caséeuse." Es ist wirklich schade, dass er dieser richtigen Meinung nicht gefolgt ist, ebensowenig wie Kolaczek sich vor der Tendenz zur Verallgemeinerung zu schützen verstand. Für Kolaczek sind alle Fälle, die in irgend welcher Verwandtschaft mit den sogenannten Cylindromen stehen, unzweifelhafte Angiosarkome. Wo in dem Schnitt sich eine rundliche von Zellen umgebene Lücke findet, da wird sie immer für den Querschnitt eines Gefässes angesehen. Wo in dem Lumen kein Blut vorhanden ist, da heisst es, es sei bei der Präparation herausgefallen. Wo kein Lumen vorhanden ist und wo nur eine rundliche Anhäufung von Zellen vorliegt, da soll es sich um den Querschnitt eines Gefässes handeln, in welchem das Lumen durch Wucherung der Endothelien obturirt ist. Und schliesslich, wo die Gefässe in ähnlicher Weise sich nicht demonstriren lassen, da sagt man, dass die Lumina der Gefässe bei der Härtung collabirten und deswegen schwer aufzufinden sind. Mit ähnlichem Zwang bringt Malassez alle Fälle unter einen Hut und beweist, dass dieselben Neubildungen, die Kolaczek seiner Gruppe der Angiosarkome vindicirt — echte Cylindrome sind. Zuweilen dictirt dieser unüberwindliche Trieb zur Generalisation Malassez Sätze, die gar nichts beweisen und nur die starke Tendenz des Autors demaskiren, alle Geschwülste dieser Gruppe mit seinen Fällen zu identificiren. So z. B.

1) Sur le cylindrome. Archiv de Phys. norm. et Pathol. 1883. No. 2 et 3.
2) Deutsche Zeitschrift f. Chirurgie. Bd. IX, 1. S. 1.

sagt Malassez, die Arbeit von Evetzky besprechend: „Les cas d'Evetzky sont-ils bien, comme il le dit, des sarcomes plexiformes? Je ne le crois pas..... S'il en est vraiment ainsi, ces deux cas rentreraient dans le cylindrome type et seraient passibles des mêmes interprétations.“ Ueber den Fall von Sattler sagt Malassez: „Si les conclusions de Sattler sont exactes, à savoir que les amas cellulaires sont d'origine conjonctives et les formations hyalines des vaisseaux dégénérés, ses tumeurs ne doivent pas être des cylindromes types semblables aux cas de Billroth, Robin et les miens; et que si au contraire ses tumeurs sont bien des cylindromes, ses conclusions sur leur origine et leur nature ne doivent pas être exactes.“ Ich citire diese zwei Aeusserungen von Malassez als Beispiele, wie in solchen Fällen, die sich in den Rahmen der Cylindrome nicht hineinzwängen lassen wenigstens der Möglichkeit Raum und Platz geschafft wird, dass der Autor den gegebenen Tumor falsch beschrieben habe, und derselbe doch mit dem Tumor von Malassez in naher Verwandtschaft stehe.

Doch muss man nicht vergessen, dass bei jeder Anwendung von Gewalt zwei Factoren betheiligt sind, einerseits der Angreifende und andererseits der Vergewaltigte, welcher schwach genug ist, um der Misshandlung schutzlos ausgesetzt zu werden. Und in der That gehören die meisten Beschreibungen der fraglichen Tumoren nicht zu den unangreifbaren. Die Beschreibungen älteren Datums sind nach zerzupften Präparaten verfasst — eine Methode, die zu roh ist, um zuverlässige Resultate zu geben. Die Untersuchung anderer Geschwülste beruhte auf dem Durchmustern und Studium einzelner Schnitte. — Wenn der Leser mir die Ehre erwiesen hat und die vorliegende Schilderung meines Tumors aufmerksam verfolgte, dann wird er mir jetzt Recht geben, dass nur das Studium ganzer Serien von Schnitten die Möglichkeit geben kann, sich in so complicirten Verhältnissen zu orientiren. Einzelne Schnitte stellen nur Bruchstücke dar, zwischen welchen die Lücken mit Phantasie ausgefüllt werden müssen. Wenn man nach einem Querschnitt urtheilt und wenn man noch zur Annahme greift, dass der Autor irgend ein Detail falsch aufgefasst hat, und diese falsche Auffassung bei der Wiedergabe durch Zeichnung sich abspiegelt, so kann man die verschiedensten Dinge in einem Haufen zusammen werfen, oder andererseits ein und dasselbe Präparat kann sehr verschieden gedeutet werden, je nachdem die Fortsetzung der im Schnitte liegenden Gebilde in benachbarten (nicht vorhandenen) Schnitten so oder anders gedacht und durch die Phantasie ergänzt wird.

Um ein Beispiel zu geben, möchte ich auf die Fälle 4 und 5 von Kolaczek hinweisen. In dem Falle Nr. 4 haben die Figg. 6 und 7, Taf. I und II eine unverkennbare Aehnlichkeit mit meinen Abbildungen. Die Fig. 7 stellt für Kolaczek einen Beweis dafür dar, dass es sich in diesem Falle um ein Angiosarkom handele, und doch ist sie sehr ähnlich meiner Fig. 8, welche mir gegen eine solche Deutung hinreichend geschützt zu sein scheint. Dabei sah dieser Tumor nach der Beschreibung von Kolaczek auch makroskopisch meinem sehr ähnlich. In dem Falle Nr. 5 von Kolaczek sind Zellenkörper vorhanden, die mit Lücken durchsetzt sind und wie gefenstert aussehen. Ein Theil dieser Maschen ist bluthaltig, und Kolaczek sagt: „Trotz des enormen, oft die ganze Masche begreifenden Umfangs derselben konnte das Gefäss doch nur als Capillare angesehen werden, weil es bis auf den Endothelsaum jeder Wandung entbehrte. Nur so erschien es begreiflich, dass diese Bluträume manchmal mehr Blutcysten glichen, die unmittelbar von den Geschwulstzellen umgrenzt waren.“ Wenn man diese Beschreibung mit meiner Fig. 19 (*a*) vergleicht, so kann man nicht leugnen, dass der Fall Nr. 5 von Kolaczek mit meinem in Verwandtschaft zu stehen scheint, obwohl Kolaczek ihn als ein Angiosarkom beschreibt. Ich citire diese 2 Fälle von Kolaczek, die mit meinem Tumor eine gewisse Aehnlichkeit zu haben scheinen, ohne die Absicht zu haben, sie mit meinem Tumor in eine Kategorie stellen zu wollen; denn bei der von Kolaczek angewandten Methode der Untersuchung sind unsere Kenntnisse über die Structur und Histogenese seiner Geschwülste zu fragmentarisch, um einen objectiven Vergleich zu erlauben. —

In der grossen Mehrzahl der fraglichen Tumoren handelte es sich um Zellenmassen, die, verschieden gruppirt, mit hyalinen, colloiden und myxomatösen Gebilden in einem gemeinschaftlichen Stroma untereinander vermischt waren. —

Was die Natur der Zellenmassen anbetrifft, so erklärt Kolaczek die Zellen in allen bezüglichen Fällen als Endothelien, obwohl die meisten Autoren in den von ihnen selbst beschriebenen Tumoren einen epithelialen Charakter der Zellen annehmen zu müssen glaubten. So beschreiben Billroth[1]) und Förster[2]) sehr deutlich Charakter und Anordnung der Zellen in ihren Geschwülsten als epithelartig. Ich möchte den Leser bitten, die Figg. 5 (*c*), 9, 11 und 13 (*c*, *A*) von Bill-

1) Beobachtungen über Geschwülste der Speicheldrüsen. Virchow's Archiv. 27 XVIII. — Untersuchung über die Entwicklung der Blutgefässe. Berlin 1856.

2) Supplement zum Atlas der mikroskopischen Pathologie und Anatomie. 1856. S. 47.

roth mit meinen zu vergleichen. Rustizky[1]) beschreibt einen Tumor derselben Kategorie, welcher aus der Gegend der Sella turcica an der Dura mater entstanden war. Rustizky beschreibt die Zellen als wahre Epithelien, aber will sie genetisch von Endothelien desjenigen Netzwerkes von Gefässen herleiten, welche von v. Recklinghausen zu den Gefässen der lymphatischen Natur gerechnet werden. Mir scheint, dass wir in diesem Falle nicht zu dieser heterogenen Genealogie der fraglichen Zellen unsere Zuflucht nehmen müssen, denn in dem Hirnanhang (Hypophysis cerebri) haben wir wahre Epithelien (Mihalcovics[2])), die als Mutterboden für eine epitheliale Neubildung dienen können. Friedländer[3]), Pagenstecher[4]), Paquet und S. Herrmann[5]), Malassez (l. c.) und Robin[6]) haben in allen ihren Fällen die Zellen der Neubildung als wahre Epithelien anerkannt, freilich ohne dass es ihnen gelungen ist, einen positiven Beweis dafür zu liefern. —

Was die myxomatösen und colloiden Gebilde anbetrifft, so muss man zuerst zwischen ihnen einen Hauptunterschied machen und einerseits diejenigen Gebilde berücksichtigen, die innerhalb der Zellenmassen entstehen, und andererseits die, welche, in dem Stroma entstanden, entweder in die Zellenmassen eindringen oder von Zellensträngen umfilzt zu ähnlichen mikroskopischen Bildern Veranlassung geben.

Die meistens kugeligen Körper, die innerhalb der Zellenmassen entstehen, waren schon vielfach beschrieben unter den verschiedenen Namen: sterile Kugeln, Corps oviformes u. s. w. Einige Autoren (Lücke, Rustizky) vergleichen diese Körper mit den colloiden Kugeln, die innerhalb der Schilddrüse bei colloider Degeneration derselben vorkommen. Nach solchen Bildern, wie meine Fig. 7, muss

1) Epithelialcarcinom der Dura mater mit hyaliner Degeneration. Virchow's Archiv. 1874. Bd. 59. S. 191.

2) Entwicklungsgeschichte des Gehirns. Leipzig 1877. S. 83 u. ff.

3) Ueber Geschwülste mit hyaliner Degeneration und dadurch bedingter netzförmiger Structur. Virchow's Archiv. 1876. Bd. 67. S. 181.

4) Beitrag zur Geschwulstlehre. Ebenda. 1869. Bd. 45. S. 490.

5) Sur un cas d'epithelioma de la glande de Cowper. Journal de l'anat. et de la physiol. norm. Vingtième année 1884. p. 615.

6) Robin et Labontbène, Sur trois productions morbides non décrites. Mém. Soc. Biol. 1853. p. 185. — Lorain et Robin, Sur deux nouvelles observations de tumeurs héteradeniques et sur la nature du tissu qui les compose. Mém. Soc. Biol. 1854. p. 209. — Robin, Sur la production accidentelle d'un tissu ayant la structure glandulaire dans des parties du corps dépourvues de glandes. Mém. Soc. Biol. 1855. p. 91.

ich diesem Vergleich beistimmen, doch mit einer kleinen Bemerkung. Da innerhalb derselben Alveole meistens mehrere colloide Kugeln entstehen, so sind die Scheidewände zwischen den einzelnen Kugeln nur aus den Zellen gebildet, die die Alveole erfüllen, führen in sich weder Blutgefässe noch deutliche bindegewebige Stränge und unterscheiden sich dadurch von solchen Bildern aus der Schilddrüse, wo einzelne Drüsenfollikel, mit einem colloiden Inhalt gefüllt, dicht gedrängt nebeneinander liegen.

Es ist überhaupt eine ziemlich schwere Aufgabe, die Frage zu entscheiden, ob die kugeligen Gebilde, die innerhalb der Zellenmassen liegen, in diesen auch entstanden oder von aussen eingedrungen sind. In meinem Falle haben wir gesehen, dass eigentlich beide Arten vorkommen: einmal Mikrocysten innerhalb der Alveolen, die, so lange sie klein, resp. jung sind, einen colloiden Inhalt führen, welcher aber später flüssiger und schleimiger wird, andererseits die gefässführenden, aus myxomatösem Gewebe bestehenden kugeligen Gebilde, die nach Einbruch in die früheren Mikrocysten dieselben erfüllen. Ich muss aufrichtig gestehen, dass ich beim Studium der Literatur vielfach den Eindruck bekam, als ob beide Arten der kugeligen Gebilde oft untereinander unrichtigerweise verwechselt wurden. Sehr viele Autoren sprechen von sterilen und von gefäss- und zellenhaltigen Kugeln, ohne sie genetisch zu unterscheiden. Andere, wie **Malassez**, behaupten, dass alle kugeligen Gebilde in ihren Tumoren von dem Stroma her sich in die Zellenmassen einwühlen und dort als hydatiforme oder plexiforme Vegetation auftreten. **Malassez** sagt, dass so eine Knospe sich abschnürt, sich pedicularisirt und einen Corps oviforme bildet. Auf der Fig. 9, Taf. 3 von **Malassez** sieht man nun eine grosse Anzahl mehr oder weniger gedrängt stehender kugeliger Gebilde, die gegeneinander und gegen die Kapsel vollkommen durch Zellenreihen isolirt sind. Wenn die Anschauung von **Malassez** über die ausschliesslich exogene Genese der Corps oviformes richtig sein sollte, so ist es doch sonderbar genug, dass in diesem Schnitt kein einziger von solchen Stielen in die Schnittfläche gefallen ist.

Schliesslich möchte ich noch auf eine Quelle von Irrthümern bei Beurtheilung der Frage über die Genese der kugeligen Gebilde hinweisen. Dazu möchte ich den Leser bitten, meine Fig. 22 näher betrachten zu wollen. Diese Figur stellt einen Schnitt aus einem Ulcus rodens der Wange dar. In diesem Schnitt unterscheiden wir zwei ganz verschiedene Partien: oben liegt die Grenze des Knotens, längs welcher die epitheliale Neubildung progredient und ingredient gegen benachbarte Gewebe auftritt. Die Zellenstränge erfüllen die Ge-

websspalten (Lymphgefässe?) und zeigen dabei lebhafte Wucherung, färben sich auch viel intensiver. Mehr nach unten prävaliren die degenerativen Processe in dem Stroma. Die Zellenstränge werden viel schmäler, weniger intensiv gefärbt und begrenzen aus schleimigem Gewebe gebildete, mehr oder weniger kugelige Gebilde, die eben schleimig degenerirte Stromapartien darstellen.[1]) Fig. 22 stellt nur einen Theil eines solchen Epitheliomknotens aus einem Ulcus rodens dar. Der ganze Knoten zeigt nur etwa an einem Viertel seiner Peripherie diesen progredienten Charakter, wo er in offener Communication mit den benachbarten Geweben steht. Sonst ist er ringsherum abgekapselt. Wenn nun so ein Epitheliomknoten durch den Schnitt anders getroffen wird, so dass nur die abgekapselten Theile seiner Oberfläche in die Schnittfläche fallen, so wird er ein Bild ergeben, welches z. B. mit meiner Fig. 11 unverkennbare Aehnlichkeit haben wird; und doch sind die Mikrocysten in dieser Fig. 11 endogene Bildungen der Zellenmassen, während es sich hier, in dem Ulcus rodens, um schleimige Degeneration des Bindegewebes zwischen den epithelialen Schläuchen und Strängen handelt.

Friedländer[2]) hat in einer Arbeit mehrere Tumoren mit hyaliner Degeneration zusammengestellt. Von diesen Neubildungen zeigten die sieben ersten sehr ähnliche mikroskopische Bilder wie das eben beschriebene aus dem Ulcus rodens. Und ähnlich erklärt er auch die Entstehung der hyalinen Gebilde in diesen sieben Neubildungen, indem er annimmt, dass es sich um schleimige oder hyaline Degeneration des Bindegewebes zwischen den epithelialen Strängen handelt. Hier wühlen sich nicht hydatiforme, myxomatöse Auswüchse in die mit Zellen gefüllten Alveolen ein, um dort sich zu pedicularisiren und ein Corps oviforme zu bilden — es degenerirt schleimig oder hyalin nur das Bindegewebe, welches zwischen den Strängen und Schläuchen der epithelialen Zellen liegt, wobei es hier und da zu kugeligen Gebilden anschwillt. Und doch sagt Malassez: „Il est probable que Friedländer a réellement en affaire à de véritables cylindromes (je ne parle bien entendu, que de ses sept premières observations)."

Also noch ein Beispiel, auf wie schwachen Füssen alle diese Vergleiche und Generalisationen der Neubildungen stehen, die zu verschiedenen Zeiten von verschiedenen Autoren beschrieben waren und nicht nach einer einheitlichen Methode untersucht wurden! —

1) Vielleicht gerade infolge von Verstopfung der Lymphspalten mit epithelialen Zellen.

2) Ueber Geschwülste mit hyaliner Degeneration und dadurch bedingter netzförmiger Structur. Virchow's Archiv. 1876. Bd. 67. S. 181.

XIV.

Besprechungen.

1.

Eduard Sonnenburg, Erfahrungen über die operative Behandlung der Perityphlitis mit besonderer Berücksichtigung der zweizeitigen Operation. Leipzig, Breitkopf u. Härtel. 1891.

Eduard Sonnenburg, unser deutscher Vorkämpfer für die möglichst frühzeitige Operation der Blinddarmabscesse und die Coupirung der Appendicitis durch die Amputation des Wurmfortsatzes, hat in der vorliegenden Arbeit seine Ansichten, die in der freien Vereinigung Berliner Chirurgen mehrmals zu Verhandlungen geführt haben, noch einmal zusammengefasst und uns das reiche Material vorgeführt, worauf er sich stützt. Man sieht aus diesen 22 Fällen der letzten Jahre wieder, wie häufig diese Krankheit in Berlin vorkommt.

Wenn man es noch erlebt hat, wie selbst eine Berühmtheit der Berliner Facultät eine mir nahestehende Dame bei Perforation des Processus vermiformis mit Brechmitteln zum Entsetzen der zu spät consultirten Collegen (Schönlein und Johannes Müller) behandelt hat, so kann man sich bei dieser in den Berliner Familien so mörderischen Krankheit nur freuen, wenn man die Bestrebungen sieht, die Anzeigen zum chirurgischen Eingreifen genauer festzustellen, und die Erfolge zu bessern.

Edm. Rose.

2.

„Die Replantation der Zähne.“ Eine historische und experimentelle Studie von Dr. Julius Scheff jun. Wien 1890.

Der Verfasser dieser 104 Seiten umfassenden Abhandlung giebt in einer äusserst klar, leicht verständlich und übersichtlich gehaltenen Weise ein Bild von der Replantation der Zähne, wie er es bei seinen sehr eingehenden und genauen Beobachtungen besonders am Thierkörper (Hund) gefunden hat. Mit Genauigkeit bespricht er im 1. Kapitel die Geschichte der Replantation, die schon im 16. Jahrhundert von Ambroise Paré ausgeübt wurde. Er geht sodann im 2. Kapitel zur Besprechung seiner eigenen Versuche über und giebt zunächst eine Erklärung der Bezeich-

nung Replantation. Während Transplantation als Allgemeinbegriff gilt, speciell aber die Ueberpflanzung eines Zahnes aus einer Alveole in eine andere bezeichne, versteht er unter Replantation diejenige Art der Transplantation, bei welcher ein Zahn in seine ursprüngliche Alveole zurückversetzt wird. Da in früheren Zeiten die anatomischen Verhältnisse bei der Replantation eines Zahnes meist unberücksichtigt blieben oder nur unvollständig erörtert wurden, richtete Verfasser sein besonderes Augenmerk auf das Verhalten des Periost und der Pulpa. — Bei der grossen Verschiedenheit des Hundekiefers gegenüber dem des Menschen gelang dem Verfasser anfangs die Extraction der einzelnen Zähne nicht leicht; erst nach langen Versuchen kam er zu der gewünschten Uebung und Fertigkeit; unter streng antiseptischen Cautelen in Chloroformnarkose extrahirte er aus dem Unterkiefer lediglich des leichteren Zugangs wegen einen oder mehrere Zähne, die er sodann sofort wieder an ihren Platz zurückversetzte. Ohne weiteren Verband verlief die Manipulation ohne Eiterung ziemlich reactionslos; erst am 10. Tage liess sich in der Regel eine Consolidation nachweisen, im Durchschnitt brauchte der Einheilungsprocess 12 Tage. Kürzere oder längere Zeit nach der Einheilung wurde das Thier getödtet und der Unterkiefer behufs mikroskopischer Untersuchung injicirt und gefärbt. Verfasser giebt sodann die Untersuchungsprotokolle der einzelnen beobachteten Fälle wieder. — In der darauf folgenden Epikrise betont Verfasser, dass für die Möglichkeit einer Einheilung es besser sei, einen Zahn mit mehr als einer Wurzel zu wählen, da derselbe vermöge der Divergenz der Wurzeln bei der Replantation sich selbst einen grösseren Halt gewähre. Dass nicht alle Zähne wieder einheilen, dafür ist neben rein äusseren, durch Zufall bedingten Gründen das betreffende Individuum selbst verantwortlich zu machen, dessen Alter insbesondere ins Gewicht fällt. Es ist auch wichtig für das Gelingen die Integrität der Alveole und des Zahnfleisches. Die Hauptsache aber ist das Verhalten des Periost, das zwischen Zahnwurzel und Alveole nur aus einer Membran besteht und das bei der Extraction derartig zerrissen wird, das ein Theil am Zahn, der andere an der Alveole haften bleibt. Verfasser beschreibt im Weiteren seine hierüber gemachten Beobachtungen. Entweder verwächst quasi per primam intentionem das in der Alveole zurückgebliebene Periost mit dem Cement der Zahnwurzel, oder dem an derselben sitzen gebliebenen Theile des Periost, oder aber in dem Periost kommt es zur Wucherung, wobei das Cement stellenweise resorbirt wird. Unter dem Mikroskop machen diese Vorgänge der Resorption als sogenannte Resorptionsbuchten sich bemerkbar. Selbst bei ziemlich beträchtlich vorgeschrittener Resorption kann auch dann noch eine Consolidation erzielt werden, vorausgesetzt, dass es an den Wänden der Buchten zu einer Knochenneubildung kommt. — Im folgenden Abschnitt bespricht Verfasser das Verhalten der Pulpa. Dieselbe nekrotisirt bei der Extraction, da sie in ihrer Continuität durchtrennt wird, unter allen Umständen, und bleibt auch völlig nekrotisch, ohne weitere Veränderungen einzugehen, wenn der Zahn bereits vom Periost her consolidirt ist. In einzelnen Fällen bilden sich von der Wurzelspitze aus bindegewebige gefässhaltige Sprossen in das Netzwerk der nekrotischen Pulpa hinein; in anderen bildet sich vom Periost her ein Gewebe, in

dem sich öfters in ausgedehnter Weise Neubildung von Knochen vorfindet, unter Verdrängung der Pulpa und theilweiser Resorption des Kanalcements. — Einer Kritik der Resultate von Hueter, Mitscherlich, Predel und Weil und einer kurzen Schlussfolgerung über die angestellten Beobachtungen folgt eine tabellarische Zusammenstellung der mikroskopischen Befunde der replantirten Zähne, sowie eine Erklärung der 5 in lithographischem Druck vorzüglich ausgeführten Tafeln.

Dr. Maass.

gmx
gmd
gmn
qf
r
ad
ob
p
oi
gll
Fig. 1.
p'
oi'
gll'
ad'
qf'
r'
gmx'
gmd'
gmn'

Fig. 2.

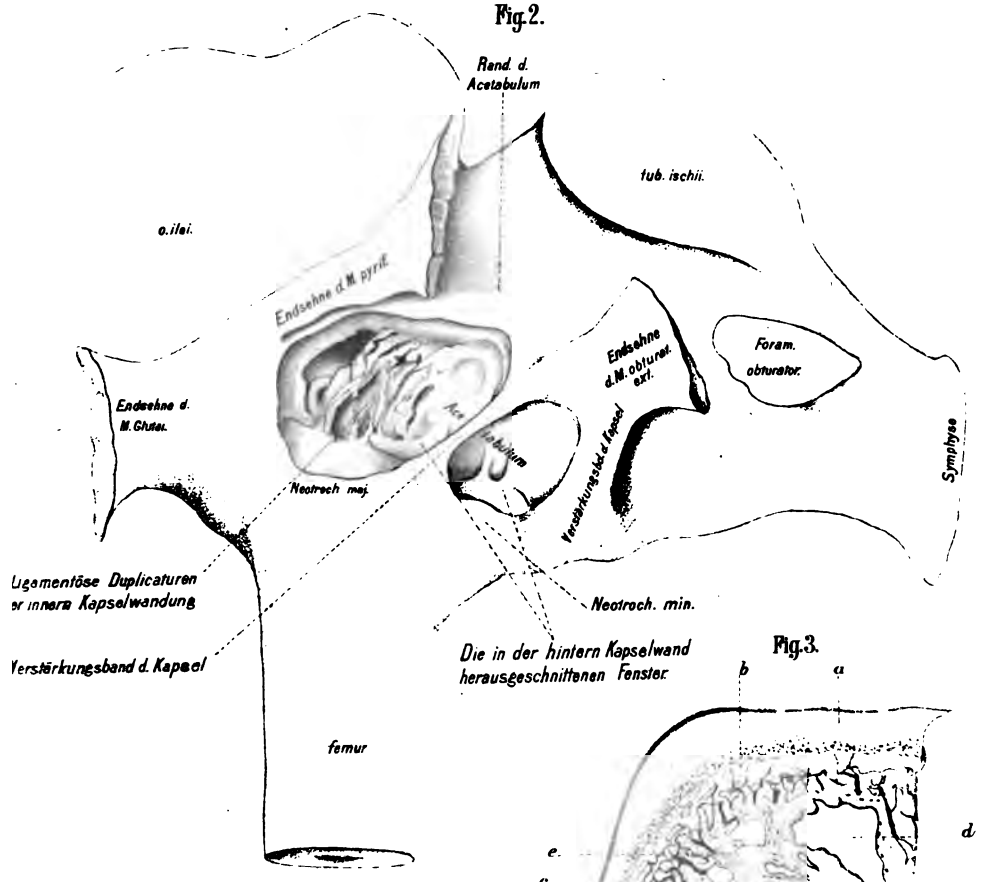

Fig. 3.

Fig. 4.

Lith. Anst. v. F. A. Funke, Leipzig

XV.

Aus dem Stadtkrankenhause in Hannover.

Von

Dr. Georg Fischer
in Hannover.

(Mit 2 Abbildungen.)

1.

Ueber Stichverletzungen des Hüftgelenks.

Wenn der praktische Arzt bei einer Stichwunde der Hüftgegend sich über eine Gelenkverletzung unterrichten will, dann wird er in seinem Lehrbuch vergeblich die Stichverletzungen des Hüftgelenks suchen, auch schwerlich in den Zeitschriften eine Beobachtung aufgezeichnet finden. Das ist auffallend und wird seinen Grund darin haben, dass diese Verletzungen für so ausserordentlich selten gehalten werden, dass es nicht der Mühe lohnt, dieselben zu besprechen.

Das Hüftgelenk ist allerdings durch seine verhältnissmässig tiefe und verborgene Lage, sowie durch den vorspringenden Trochanter gegen Verwundungen mit scharfen Werkzeugen geschützt. Nichtsdestoweniger wird ein kräftig eingestossenes Messer unzweifelhaft in das Hüftgelenk eindringen können. Abgesehen davon, dass dasselbe nur die Richtung der Resectionsschnitte, welche das Gelenk an einer leicht erreichbaren Stelle zugänglich machen, einzuschlagen braucht, kann das Messer auch auf einigen Wegen, welche die Kugel einschlägt, in das Gelenk dringen.

Am directesten wird das Hüftgelenk von vorn her getroffen. Vorn breitet sich die Gelenkkapsel weit aus, indem sie vor dem Schenkelkopf- und Hals abwärts steigt und bis zur Linea intertrochanterica ant. reicht. Etwa 2 Cm. nach aussen vom Puls der Art. cruralis kommt man auf das Gelenk.

Nach B. v. Langenbeck, welcher die Schussverletzungen des Hüftgelenks ausführlich bearbeitet hat, trifft eine Kugel den Gelenkkopf, wenn sie „dicht unter der Spina ant. inf., also etwa 4 Cm. unterhalb der Spina ant. sup. unter rechtem Einfallswinkel eingedrungen ist". Bei dieser Angabe ist zu berücksichtigen, dass die Spina ant.

dem sich öfters in au
findet, unter Verdrängu
cements. — Einer Kri
Predel und Weil un
stellten Beobachtungen
mikroskopischen Befun
der 5 in lithographisch

n Winkel in dieser
las Gelenk getroffen
von mässiger Länge
on der ganzen vor-
schambeinsymphyse

ler vorderen Hüft-
elangen. Bekannt-
id fast allein und
isseren Theil der-
rechtem Einstich
er ohne Sartorius,
er Messerführung
rden. Bereits in
er den Schenkel-

erreicht werden
. Ein vor dem
lurch den Rectus
des Trochanter
ter Stich durch-
Gluteus medius,
s Schenkelhalses

vorderen Hüft-
lie grosse Selten-
ass diese Gegend
nten Verletzungen
sse. Gegen jene
s wird immerhin
ndlung einer Stich-
bestehende Kapsel-
dass traumatische
t ist auch der eine
gewöhnliche Gelenk-
tlicht. Auffallend ist
durchzogenen Jahres-
zung mit den
Hüftgelenks
n des Knie-

inf. entweder gar nicht oder nur schwer zu fühlen ist, mithin kaum einen praktischen Werth hat. Andererseits ist aber anzunehmen, dass es nicht gleichgültig sein kann, in welcher Richtung unter der Spina ant. sup. jene 4 Cm. abgemessen werden, um sicher ins Gelenk zu kommen. Zur Entscheidung dieser Frage machte ich einige Leichenversuche. Dabei wurde das Messer unter rechtem Winkel eingestossen und die Linie von der Spina ant. sup. bis zur Mitte der Patella als Axe des Gliedes angesehen.

A. 4 Cm. unter der Spina ant. sup.

a) in der Axe des Gliedes. — Das Messer drang durch den Rectus dicht unter dem oberen Pfannenrande in den Schenkelkopf.

b) einen Finger breit nach innen von der Axe des Gliedes. — Das Messer ging am inneren Rande des Sartorius, 2 Cm. nach aussen von der Art. cruralis, durch die Mitte des Ileopsoas und drang dicht unter dem oberen Pfannenrande in einer Tiefe von 2¾ Cm. in den Schenkelkopf.

c) einen Finger breit nach aussen von der Axe des Gliedes. — Das Messer ging durch den Tensor in den Gluteus medius, und zwar oberhalb des Schenkelhalses an der Kapsel vorbei, ohne dieselbe zu verletzen.

B. 6 Cm. unter der Spina ant. sup.

a) in der Axe des Gliedes. — Das Messer ging durch die Mitte des Sartorius, dann am Aussenrande des Ileopsoas durch den Rectus und drang 2 Cm. unter dem oberen Pfannenrande in den Schenkelkopf, etwas lateralwärts von seiner Mitte.

b) einen Finger breit nach innen von der Axe des Gliedes. — Das Messer ging durch den inneren Rand des Sartorius, durch den Ileopsoas und drang 2 Cm. unter dem oberen Pfannenrande in die Mitte des Schenkelkopfs.

Aus diesen Versuchen geht hervor, dass ein Messer, welches 4 bis 6 Cm. unter der Spina ant. sup. in der Axe des Gliedes, oder einen Finger breit nach innen von derselben rechtwinkelig eingestossen wird, in den Schenkelkopf dringt. Bei 4 Cm. Entfernung wird der Kopf im oberen Abschnitt dicht unter dem Pfannenrande, bei 6 Cm. in seiner Mitte getroffen. Sobald das Messer 4 Cm. unter der Spina ant. sup., aber einen Finger breit nach aussen von der Axe des Gliedes eingestossen wird, gleitet es an der Kapsel vorbei. Wenn v. Langenbeck auf die Spina ant. inf. Rücksicht genommen hat, so ist es möglich, dass derselbe jene 4 Cm. stillschweigend in der Richtung von der oberen zur unteren Spina, also etwas nach innen von der Axe des Gliedes abgemessen wissen will, da die Inferior medianwärts von der Superior liegt.

Dringen Messer oder Kugel unter offenem Winkel in dieser Gegend ein, dann ist das Gebiet, in welchem das Gelenk getroffen werden kann, grösser, wenn auch für ein Messer von mässiger Länge nicht so gross, wie für eine Kugel, welche fast von der ganzen vorderen Region des Oberschenkels aus, von der Schambeinsymphyse bis zum Trochanter ins Gelenk dringen kann.

Besondere Widerstände hat ein Messer in der vorderen Hüftgegend nicht zu überwinden, um zur Kapsel zu gelangen. Bekanntlich bedeckt der Ileopsoas die vordere Kapselwand fast allein und vollständig, und der Rectus nur einen kleinen äusseren Theil derselben. Die Leichenversuche zeigen, dass bei senkrechtem Einstich entweder nur der Ileopsoas oder der Rectus, mit oder ohne Sartorius, durchbohrt zu werden braucht; auch wird bei kräftiger Messerführung das starke Lig. ileofemorale leicht durchstochen werden. Bereits in einer Tiefe von $2^3/_4$ Cm. traf, wie erwähnt, das Messer den Schenkelkopf.

Andere Stellen, von wo aus die Gelenkkapsel erreicht werden kann, liegen vor und hinter dem Trochanter major. Ein vor dem Trochanter nach innen zu eingestossenes Messer kann durch den Rectus ins Gelenk dringen. Ein zwischen dem oberen Rande des Trochanter und der Spina ant. sup. nach dem Gelenk hin geführter Stich durchbohrt das dünne Ende des Gluteus maximus, den Gluteus medius, Gluteus minimus und gelangt am oberen Umfange des Schenkelhalses zur Kapsel.

Die anatomischen Verhältnisse, zumal die der vorderen Hüftgegend, können meiner Ansicht nach durchaus nicht die grosse Seltenheit der Stichverletzungen des Gelenks erklären. Dass diese Gegend vor Verwundungen nicht gefeit ist, zeigen die bekannten Verletzungen der in der Nähe liegenden grossen Schenkelgefässe. Gegen jene Seltenheit spricht noch ein anderer Umstand. Es wird immerhin möglich sein, dass bei sofortiger antiseptischer Behandlung einer Stichwunde und ruhiger Lagerung des Kranken eine bestehende Kapselverletzung gar nicht diagnosticirt wird und, ohne dass traumatische Coxitis hinzutritt, zur Heilung gelangt. Vielleicht ist auch der eine oder andere Fall unbewusst nicht für eine aussergewöhnliche Gelenkverletzung angesehen und deshalb nicht veröffentlicht. Auffallend ist es, dass in einem mit vielen Krankengeschichten durchzogenen Jahresbericht des Krankenhauses Bethanien (1873) eine Verletzung mit den Worten abgefertigt wird: eine penetrirende Wunde des Hüftgelenks wurde geheilt, während dagegen alle penetrirenden Wunden des Kniegelenks genau aufgeführt sind.

Ich sträube mich gegen die bisher angenommene ausserordentliche Seltenheit einer Stichverletzung des Hüftgelenks und bin der Meinung, dass dieselbe wegen ihrer praktischen Wichtigkeit mit anderen Gelenkverletzungen in Reih und Glied gestellt werden muss.

Ein 25jähriger Hausdiener (F. K.) erhielt einen Messerstich hoch oben in den linken Oberschenkel. Die Wunde wurde bald darauf von einem Bader genäht, ohne vorher desinficirt zu werden, und dann mit Carbolwasser verbunden. Der Kranke hatte in den nächsten Tagen anhaltende Schmerzen. Nach 8 Tagen kam er zu Fuss in das Stadtkrankenhaus (8. October 1890).

Vor dem linken Trochanter major lag eine genähte Schnittwunde von 4 Cm. Länge, mit der Richtung nach innen und etwas nach oben. Die Wundränder waren stark geröthet, die Umgebung schmerzhaft. Der Kranke klagte über Schmerzen an der vorderen Seite des Oberschenkels und hatte eine Abendtemperatur von 39,3°. — Nach Entfernung der Nähte drang die Sonde 6 Cm. tief ein. Die Wunde wurde von schmutzigen Blutgerinnseln gesäubert, mit Sublimatlösung gründlich ausgewaschen, von Neuem genäht, drainirt und mit einem Moosverbande bedeckt.

In den ersten Tagen hielten Fieber und Schmerzen an. Zwar liess die Temperatur anfangs etwas nach, stieg aber am Ende der 1. Woche Abends auf 39,7° und war Morgens normal. Die Wunde secernirte ziemlich stark. Patient gab jetzt an, dass er zu Hause weder habe stehen, noch gehen können. Er war in ruhiger Lage ziemlich schmerzfrei, klagte aber bei jeder Bewegung des Beins sehr und meinte, dass ein grosser Nerv verletzt sei. Der Gedanke an eine etwaige Verletzung des Hüftgelenks veranlasste nun eine genauere Untersuchung (17. October). Die Gegend unterhalb des Lig. Poupartii war leicht geschwollen und fühlte sich härtlich an. Drei Finger breit unter der Spina ant. sup. war in Handgrösse ein Druck auf den Oberschenkel sehr schmerzhaft; auch ein leichter Stoss gegen den Trochanter schmerzte. Das Bein lag gestreckt, und der linke Fuss wurde durch den Fuss der gesunden Seite unterstützt. Active Bewegungen des Schenkels waren gar nicht möglich. Die geringsten passiven Bewegungen, gleichviel in welcher Richtung, verursachten lebhafte Schmerzen und eine Lordosenstellung der Wirbelsäule.

Ich stellte die Diagnose auf Stichverletzung des Hüftgelenks mit Coxitis.

Es wurde ein Extensionsverband mit 12 Pfund angelegt und die Wunde in ruhiger Lage des Kranken mit Jodoformgaze und Watte verbunden. — Vom Tage der Extensionsbehandlung an trat ein Nachlass des Fiebers ein. Die bis dahin auf 39° und darüber gestiegene Temperatur hielt sich 6 Tage lang auf 38,2°; dann hörte das Fieber ganz auf und kehrte nicht wieder. Die Anschwellung in der Schenkelbeuge wurde nach und nach kleiner; auch der Druckschmerz auf dieselbe verringerte sich allmählich, so dass nach 3 Wochen beide Symptome verschwunden waren. Um diese Zeit war der ganze Oberschenkel leicht geschwollen. In den nächsten Wochen blieben die passiven Bewegungen des Schenkels noch schmerzhaft. Die Extension blieb 6 Wochen lang in Anwendung.

Die Wunde, welche bei mässig starker Secretion absichtlich lange Zeit hindurch drainirt gehalten war, war inzwischen geheilt.

2 Monate nach der Verletzung machte Patient die ersten Gehversuche an Stöcken. Es wurden nun täglich passive Bewegungen gemacht und der elektrische Strom angewendet. Am 8. und 24. December wurden in Narkose forcirte Beugungen im Hüftgelenk vorgenommen und dabei einzelne Adhäsionen hörbar gesprengt.

Am 17. Januar 1891 wurde der Kranke mit fibröser Ankylose des Hüftgelenks in Streckung und einem gewissen Grad von Beweglichkeit entlassen. Derselbe ging mit einem Stock ziemlich rasch. Das Bein stand gerade, die Spina ant. sup. etwas höher. Bei Gleichstellung beider Spinae war keine Verkürzung nachzuweisen. Sobald Patient den Oberschenkel activ beugte, bewegte sich die Wirbelsäule mit. Eine passive Beugung des Oberschenkels war bei gestreckter Wirbelsäule nur bis zum Winkel von 45° möglich; eine gesteigerte Flexion, ebenso leichte Abduction veranlassten sofort eine Lordose der Wirbelsäule. Die Untersuchung in der Narkose ergab dasselbe Resultat.

Die kleine Wunde, welche von einem Bader genäht, aber vorher nicht desinficirt war, wurde anfangs von uns für eine Weichtheilswunde gehalten, und die Röthe der Wundränder nebst Fieber und Schmerzen als Folgen einer Infection und Secretverhaltung angesehen.

Zu dieser Annahme drängte uns die Erfahrung, welche wir in der Regel mit der Wundbehandlung der Bader machen. Auf alle Fälle wird genäht, alles Uebrige ist Nebensache. Das erklärt sich daraus, dass für die Anlegung einer Wundnaht 5 Mark, für den ersten Verband einer einfachen Wunde nur 2 Mark liquidirt werden können. Soll die Baderchirurgie antiseptisch werden, dann muss auch die Medicinaltaxe einen ersten Verband aufnehmen, welcher in Rasiren, Abseifen der Umgebung und Desinficiren der Wunde besteht und den Werth dieser Arbeit gegenüber der Wundnaht entsprechend abschätzen. Seit vielen Jahren wird auf meiner Abtheilung jede von einem Bader oder Barbier genähte Wunde wieder geöffnet, desinficirt u. s. w. Ausnahmen sind selten. Demgemäss wurde auch in obigem Falle verfahren.

Da trotzdem Fieber und Schmerzen in einer Höhe anhielten, welche in keinem Verhältniss zu einer einfachen Weichtheilswunde standen, so wurde am Ende der ersten Woche eine genauere Untersuchung vorgenommen, nach welcher ich die Diagnose auf Stichverletzung der Hüftgelenkkapsel mit Coxitis stellte.

Die Diagnose stützte sich zunächst auf die Lage der Wunde vor dem Trochanter major und die Richtung des Wundkanals nach innen

und etwas nach oben, also nach dem Gelenk hin. Das zweite und wichtigste Symptom war die in der Schenkelbeuge liegende Anschwellung, welche auf Füllung der Gelenkkapsel hinwies. Die Schwellung fühlte sich härtlich an und war auf Druck schmerzhaft. Die Kapsel war jedoch nicht so ausgedehnt, dass dadurch, wie bei Schusswunden öfters beobachtet ist, die Art. cruralis gehoben und ihre Pulsation deutlicher geworden wäre. Ein Ausfluss von Synovia wurde nicht bemerkt, was jedoch bei dem ziemlich langen Wundkanal nicht auffallen und die Diagnose einer Gelenkverletzung nicht umstossen konnte. — Für eine Coxitis sprachen das hohe Fieber und die starken Schmerzen, welche, der traumatischen Coxitis eigen, am Oberschenkel entlang und bei jeder noch so geringen Bewegung im Hüftgelenk auftraten. Auch ein neuralgischer Charakter derselben, welcher bei Schussverletzungen gelegentlich vorkommt, fand sich bei unserem Kranken: er hatte das Gefühl, als sei ein grosser Nerv verletzt. Diese Klage hatte zuerst meine Aufmerksamkeit auf das Hüftgelenk gerichtet. Ich erinnerte mich von Versailles her einer Schussverletzung, bei welcher der heftigen Schmerzen wegen eine Verletzung von Aesten des N. cruralis mit Fractur des Ramus horizontalis angenommen war, die Section aber eine Verletzung des Hüftgelenks nachwies, bestehend in Absprengung des Pfannenrandes, Splitterung am Schenkelkopfe mit Einkeilung der Kugel im Acetabulum. Weitere Symptome der Coxitis waren die Lordosenstellung der Wirbelsäule bei gestreckter Lage des Beins und die Neigung zur Innenrotation, welche sich dadurch zeigte, dass der Fuss der kranken Seite durch den anderen Fuss unterstützt wurde. Die Coxitis wird sehr wahrscheinlich schon in den nächsten Tagen nach der Verletzung entstanden sein, da der Kranke, wie er uns erst später mittheilte, zu Hause weder gehen noch stehen konnte und bereits nach 8 Tagen bei der Aufnahme hohes Fieber und starke Schmerzen hatte. Jene Gehversuche haben das Eintreten einer Gelenkentzündung wohl unausbleiblich gemacht.

Die Anschwellung der Gelenkkapsel in der Schenkelbeuge sichert die Diagnose einer Gelenkverletzung. Man wird daher bei jeder Stichwunde in der Hüftgegend sogleich die Untersuchung darauf richten müssen, um möglichst frühzeitig die Diagnose zu stellen. Nur dann wird es möglich sein, durch eine rationelle Behandlung mit von Anfang an beobachteter unbeweglicher Lagerung des Kranken das Eintreten der traumatischen Coxitis ganz zu vermeiden oder dieselbe wenigstens zu beschränken. Nimmt man mit Gurlt an, dass eine penetrirende Stichwunde des Hüftgelenks erst mit dem Eintreten der

kentzündung erkannt werden kann, dann ist die beste Zeit für thwendige Immobilisirung des Gelenks verpasst. Zu berücken wäre noch, dass auch eine Verletzung der Bursa iliaca ihres Zusammenhangs mit dem Gelenk eine Coxitis nach sich kann.

. Ausgang unseres Falles war eine fibröse Ankylose des Hüftin Streckung, wobei der Oberschenkel um 45° gebeugt werte. 13 Wochen nach der Verletzung ging der Kranke mit ock ziemlich rasch umher. Es steht also fest, dass die Stich- mit Erhaltung eines gewissen Grades von Beweglichkeit nn. Für den einfachen Kapselschuss vermag v. Langen- e Frage aus Erfahrung zwar nicht zu entscheiden, zweifelt t daran, dass dabei die traumatische Synovitis vermieden, so beschränkt bleiben kann, dass die Beweglichkeit des e erhebliche Störung erleidet. — Im Uebrigen wird man r Prognose berücksichtigen müssen, dass eine Stichverüftgelenks gefährlicher ist, als die des Kniegelenks, und nter ungünstigen Verhältnissen, wenn von aussen inficirt annt und nicht rechtzeitig in Pflege genommen, durch r Verjauchung des Gelenks das Leben in Gefahr brin-

ndlung anbetrifft, so bedarf es keiner weiteren Ausass eine gründliche Desinficirung der Wunde, Naht, eptischer Verband nebst Immobilisirung des Geente Extension erforderlich sind. Die Extension kte in unserem Falle überaus wohlthätig und das hohe Fieber und hörte nach 6 Tagen ganz auf. waren auch nach 3 Wochen die Anschwellung der Druckschmerz auf dieselbe verschwunden. bei passiven Bewegungen bestehen, wird man en müssen; unser Kranker lag 6 Wochen lang hte dann die ersten Gehversuche. Forcirte Beenkels zum Sprengen von Gelenkadhäsionen, mehrwöchentlichen Zwischenpausen vornahmen, das Gelenk absolut schmerzfrei und nicht mehr sollte eine Vereiterung im Bereich des Gelenks ein- d man frühzeitig mit Incisionen bei der Hand sein gen an der Beugeseite mit dem vorderen 'schen Resectionsmethode öffnen.

2.
Depression am Thorax nach Fracturen des 1. bis 5. Rippenknorpels.

Es handelt sich um eine durch 5 Rippenknorpelbrüche entstandene Depression der rechten Thoraxwand mit Verkleinerung der Brusthöhle, an welche sich der Kranke sofort, ohne besondere Athembeschwerden, gewöhnte.

Ein 43jähriger Bremser (H. H.) wurde Nachts beim Zusammenstoss von zwei Eisenbahnzügen gequetscht: er stürzte mit der linken Körperseite auf einen Wagen, und ein anderer mit Cementfässern beladener Wagen presste gegen seine rechte Seite. Bald darauf wurde der Mann auf die chirurgische Abtheilung gebracht (18. October 1890).

Die Shokerscheinungen waren gering. Am rechten Schlüsselbein lag an der Grenze des mittleren und äusseren Drittels eine Fractur mit Verschiebung des inneren Fragments nach vorn und oben. Die Umgebung war geschwollen und sugillirt. Die rechte vordere Thoraxwand war muldenförmig deprimirt. Die 1. Rippe konnte wegen Anschwellung der Weichtheile nicht gefühlt werden, aber neben dem Brustbein bestand in der Tiefe Crepitation. An der 2. Rippe, 2 Finger breit vom Brustbein, lag ein starker Vorsprung mit glatter Oberfläche, welcher dem nach vorn dislocirten Rippenknorpel entsprach. Der gut durchzufühlende Rippenknochen war deprimirt und der Länge nach hinter den Knorpel verschoben. Darunter lag ein ebensolcher Vorsprung an der 3. Rippe. Auch hier sprang der Knorpel glatt vor, und der deprimirte Rippenknochen war hinter denselben verschoben. Unter diesen beiden Vorsprüngen waren die 4. und 5. Rippe an der Verbindungsstelle von Knochen und Knorpel winkelig abgeknickt, so dass man mit der Hand wie über eine Leiste hinweg in ihre deprimirte Gegend glitt. Hier bestand also Dislocatio ad axin, dagegen an den oberen Rippen Dislocatio ad longitudinem. Im Bereich der 2. bis 5. Rippe war weder Beweglichkeit noch Crepitation zu fühlen. — Ausserdem bestanden grosse Weichtheilswunden am Hinterkopf, an der linken Kopfseite, über dem linken Auge, und eine Quetschung der linken hinteren Beckenhälfte.

Der Kranke athmete etwas kurz und oberflächlich, hatte aber keine eigentliche Athemnoth. Sonstige Lungenerscheinungen fehlten: es bestand weder Blutauswurf, noch Hautemphysem. Ueber Schmerzen am Thorax wurde fast nur beim Betasten der Rippen und ihrer vorspringenden Knorpel geklagt.

Nach antiseptischer Versorgung der Kopfwunden wurde ein Sayrescher Heftpflasterverband für den Schlüsselbeinbruch angelegt. Von einem eingreifenden Verfahren zur Beseitigung der ausgedehnten Depression am Thorax konnte keine Rede sein.

Der Verlauf war fieberlos. Der Kranke hatte in den nächsten Wochen keine besonderen Beschwerden. Das einzige Krankheitssymptom war die oberflächliche Athmung; tiefe Athemzüge waren schmerzhaft, wurden daher vermieden. Kopfverletzungen und Schlüsselbeinbruch heilten in normaler Weise. An der 1. Rippe wurde neben dem Brustbein, wo anfangs die Crepitation bestand, eine Hervorwölbung sichtbar, welche sich hart

anfühlte und als Callus aufzufassen war. Auch der Vorsprung der 2. Rippe fühlte sich in der Tiefe dicker an, was auf Callus hinwies. Trotz täglicher Bewegungen des Arms und Anwendung des elektrischen Stroms konnte Patient den Arm, dessen Deltoideus im hinteren Theil etwas atrophisch geworden war, nach mehreren Wochen kaum und nur unter Mitbewegung des Schulterblattes bis zur Horizontalen erheben, wobei er über eine schmerzhafte Anspannung in der Achselhöhle klagte.

Der Kranke wurde am 31. December mit unveränderter Difformität des Thorax entlassen; er fühlte sich etwas schwach, war aber im Uebrigen wohl. Als ich ihn nach einem Vierteljahre wiedersah, klagte er über Druck, welchen die Kleider auf die vorspringenden Rippenknorpel ausübten, und konnte den rechten Arm nur um 45° heben.

Die Difformität und ihre Folgen werden weiter unten beschrieben.

Der Kranke hatte Fracturen des Schlüsselbeins, des 1., 2., 3., 4. und 5. Rippenknorpels. Es kann wohl keinem Zweifel unterliegen,

Fig. 1.

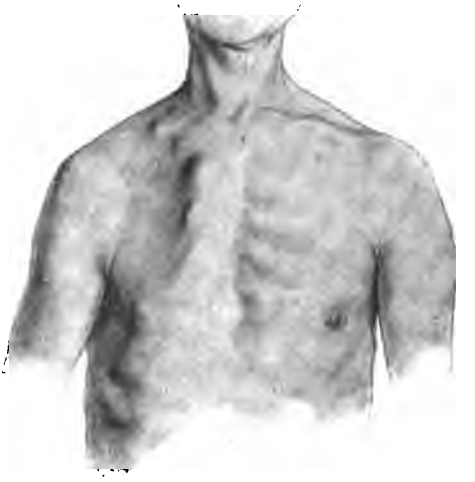

dass nicht die knöchernen Rippen, sondern die Rippenknorpel, und zwar an der Verbindungsstelle von Knochen und Knorpel gebrochen waren. Darauf weisen die Vorsprünge hin, welche in schwacher Bogenlinie unter einander liegend der Verbindungsstelle am Skelet entsprechen (Fig. 1). Der Vorsprung der 2. Rippe war von der Mittellinie des Brustbeins 4 Cm. entfernt. An einer Leiche fand ich bei dieser Rippe die Verbindungsstelle von Knochen und Knorpel in einer Entfernung von 4½ Cm., bei der 3. Rippe von 6 Cm. Für Knorpelbrüche spricht sodann der Umstand, dass die Vorsprünge der 2. und

3. Rippe, besonders jener, sich überall glatt wie ein luxirtes Gelenkende anfühlten. Ihr vertical stehender Rand wies auf Querbrüche hin. — Keine einzige Fractur hatte eine Verletzung der Pleura nach sich gezogen, was den Verlauf so günstig gestaltete. Bis auf einen etwas kürzeren Athem fehlten alle Lungenerscheinungen.

Was den Mechanismus der Verletzung anbetrifft, so ist anzunehmen, dass eine breit einwirkende Gewalt, vielleicht ein Cementfass, den Thorax direct und zwar von der Seite her getroffen hat.

Die im Moment der Verletzung entstandene Depression am Thorax hatte sich nicht wieder ausgeglichen. Durch Verschiebung der Knochenenden der drei oberen Rippen hinter ihre nach vorn vorspringenden Knorpel, und durch winkelige Abknickung der beiden folgenden Rippen war die rechte Thoraxwand eingesunken, so dass man an ihrer vorderen Seite die flache Hand in die Mulde hineinlegen konnte. Am tiefsten war die Depression in der Ebene der 2. Rippe, deren Knorpel am stärksten vortrat. Die rechte Brusthälfte war also im Sagittaldurchmesser verkürzt. Beim Zusammenpressen eines Gewölbbogens hat, wenn keine Continuitätstrennung eintritt, die Verkürzung des einen Durchmessers eine Verlängerung des anderen zur Folge. Da aber hier Fracturen bestanden und die Knochenenden der oberen Rippen sich der Länge nach medianwärts hinter die Knorpel verschoben hatten, so wurde gleichzeitig auch der Querdurchmesser verkürzt. Daraus resultirte eine Verkleinerung der rechten Brusthöhle. — Der rechte Oberarm stand infolge des Schlüsselbeinbruchs weiter nach vorn und tiefer.

Zur bildlichen Darstellung der Difformität stellte ich einen Horizontaldurchschnitt in folgender Weise her. Die vordere Thoraxwand mit beiden parallel anliegenden Oberarmen wurde abgegypst. Das Anlegen der Oberarme war, abgesehen davon, dass die Abduction des rechten Arms schmerzhaft war, nöthig, weil die tiefste Stelle der Depression oberhalb des Achselhöhlenrandes lag. Der Gypsguss wurde im Vorsprung der 2. Rippe horizontal durchgesägt und der scharfe Rand der Sägefläche auf Papier mit Bleistift umzogen. Der auf diese Weise in natürlicher Grösse gewonnene vordere Horizontaldurchschnitt der Thoraxwand und beider Oberarme (Fig. 2, *ameghb*) ist genauer als ein mit dem Kyrtometer angefertigter. Derselbe zeigt den grossen Unterschied zwischen rechter und linker Brustwand.

Um beide Hälften noch anschaulicher mit einander vergleichen und wo möglich die Depression nach Maass bestimmen zu können, versuchte ich den Durchschnitt der gesunden Brusthälfte auf die kranke Seite zu übertragen. Dazu wurde zunächst bei dem Kranken auf

beiden Seiten das Akromioclavicular gelenk herausgefühlt und die Stelle auf dem Gypsguss bezeichnet. Von beiden Punkten wurde eine gerade Linie parallel der Längsaxe der Oberarme auf die Sägefläche des Gypsgusses gezogen. Dieselbe traf den Horizontaldurchschnitt links im Punkte *a*, rechts in *b*. Sodann wurde die Mitte des Brustbeins bestimmt (*m*). Nach Feststellung dieser 3 Punkte wurden *a* und *b* verbunden und von *m* aus einerseits im rechten Winkel zu *a b* die Linie *m n*, andererseits parallel zu *a b* die Linie *c d* gezogen. Die Linie *a b* ist ein Querdurchmesser des Thorax und der Oberarme, aber ein pathologischer, weil infolge des Schlüsselbeinbruchs der rechte Oberarm mit *b* weiter nach vorn lag, als der linke Oberarm mit *a*. Es wurde nun der Horizontaldurchschnitt der gesunden Brustwand (*m a*) auf die kranke Seite übertragen, woraus die Linie *m f i a'* entstand. Diese Uebertragung geschah in gleicher Lage zum Querdurchmesser, d. h. die Linien *m d* und *m c* deckten sich. Auf diese Weise war der Horizontaldurchschnitt der gesunden Brustwand (*m f i a'*) dicht neben den Durchschnitt der kranken Hälfte (*m e g h b*) gelegt, wodurch die grosse Differenz um so deutlicher in die Augen sprang. Für einen Vergleich ist natürlich vorauszusetzen, dass vor der Verletzung beide vordere Thoraxseiten die gleiche Form gehabt haben.

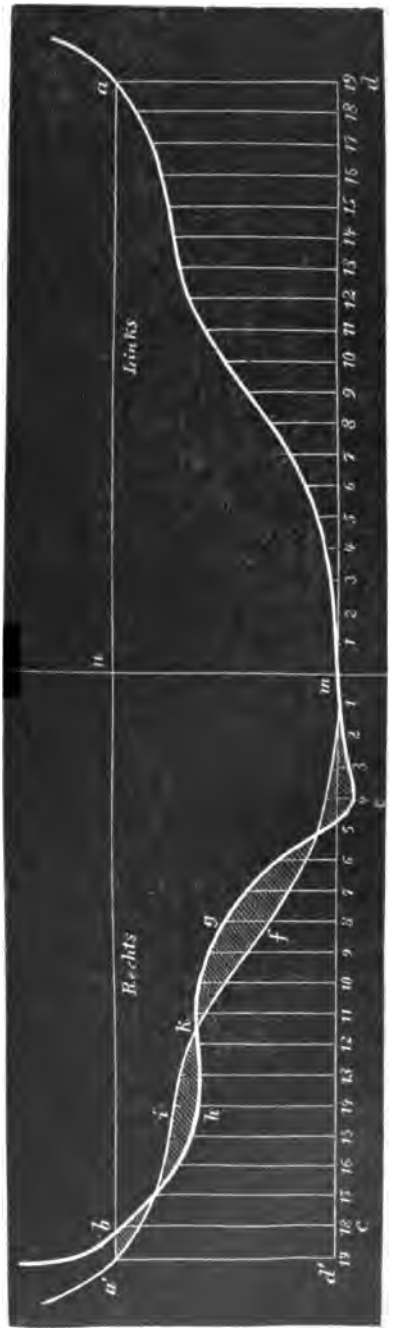

Fig. 2.

Man sieht, wie die rechte 2. Rippe (*e*) vorspringt, und die deprimirte Gegend des Thorax (*g*) hinter dem normalen Thorax (*f*) zurücktritt. Etwa vom Kreuzungspunkt der beiden Durchschnitte an (*k*) beginnt der Durchschnitt der Oberarme. Die Abbildung zeigt, dass der rechte Oberarm (*h*) weiter nach vorn gedrängt ist, als der linke (*i*). Schliesslich veranschaulicht die Fortsetzung beider Linien, dass der Querdurchmesser der kranken Thoraxhälfte incl. des rechten Oberarms (*n b*) kürzer ist, als der der gesunden Seite (*n a'*).

Obschon mathematisch genaue Messungen ausgeschlossen, wahrscheinlich auch gar nicht möglich sind, so glaube ich doch annehmen zu dürfen, dass das Maximum der Depression im Sagittaldurchmesser 1,3 Cm. beträgt. Um so viel liegt der Horizontaldurchmesser der kranken Seite im Punkte *g* tiefer, als der Durchmesser der gesunden Hälfte in dem entsprechenden Punkte *f*. Diese Stelle liegt in der Ebene der 2. Rippe, und zwar 8 Cm. von der Mitte des Brustbeins entfernt. Der Querdurchmesser ist um 1 Cm. verkürzt, da um so viel der Punkt *b* der Mitte näher liegt als *a'*.

Der Kranke hatte sich sofort nach der Verletzung mit kürzeren Athemzügen an die Verkleinerung seiner Brusthöhle gewöhnt. Bei der Entlassung hatte er 30 Respirationen. Beim Athmen stand die deprimirte Gegend des Thorax fast still. Die Percussion war daselbst schmerzhaft, aber normal. Ueberall war vesiculäres Athmungsgeräusch zu hören. Aussen dicht am Vorsprung der 3. Rippe war beim Ausathmen eine minimale Pulsation sichtbar. Der systolische Aortenton war unrein, ein Geräusch nicht zu hören. Es ist immerhin möglich, dass die deprimirte Thoraxwand einen Druck auf die Aorta ausgeübt hat. Der Kranke, welcher 174,5 Cm. gross war, zeigte beim zweiten Versuch am Spirometer eine Lungencapacität von 2290 Ccm. Dieselbe war also fast auf die Hälfte der Norm herabgesetzt, da nach Arnold bei einer Körpergrösse von 174,5 bis 179 Cm. die mittlere vitale Lungencapacität 3900 Ccm. beträgt. Nach diesem Autor entsprechen 2250 Ccm. einer Körpergrösse von 147 bis 149,5 Cm., so dass also unser Kranker nur diejenige Lungencapacität hatte, welche einem Manne zukommt, der 27 Cm. kleiner ist. Ob derselbe bei den Versuchen am Spirometer an seine spätere Rente der Unfallversicherung gedacht hat, mag auf sich beruhen.

XVI.

Mittheilungen aus der chirurgischen Klinik zu Breslau (Prof. Dr. Fischer).

Von

Dr. Alexander Tietze,
Assistenten der Klinik.

(Mit 3 Abbildungen.)

I.

Zur Lehre von den congenitalen Halsgeschwülsten.

Im Jahre 1886 beobachtete Herr Dr. Buttersack in Heidelberg bei einem erwachsenen Manne zwei kleine Geschwülste an symmetrischen Stellen des Halses, welche, von Geburt an vorhanden, je eine knorpelige Axe (Netzknorpel) besassen und somit als congenitale Knorpelreste zu deuten waren: Heusinger hat dieselben zuerst beschrieben und in ihrem Wesen gedeutet. Bei der Veröffentlichung dieses Falles[1]) bemerkt Herr Dr. Buttersack, dass von diesen sehr seltenen Geschwülsten seines Wissens nur Duplay[2]) einen ähnlichen Fall von symmetrischem Vorkommen derselben an beiden Seiten des Halses beschrieben habe, während dieselben einseitig öfters beobachtet worden seien. — Später sind dann zwar von Hennes[3]) im Ganzen (von 6 Fällen einseitigen Vorkommens abgesehen) 7 ähnliche Fälle zusammengestellt worden; immerhin ist darnach die genannte Missbildung selten genug, um die Mittheilung des folgenden, auf der königl. chirurgischen Klinik in Breslau (Prof. Dr. Fischer) beobachteten Falles berechtigt erscheinen zu lassen.

Im Mai 1889 wurde in der chirurgischen Poliklinik die 2 Jahre alte Elisabeth M. vorgestellt, da dieselbe seit ihrer Geburt an jeder Seite des Halses einen Auswuchs besitze, der sehr langsam gewachsen sei. Wenn derselbe auch keine Beschwerden verursache, so entstelle er die Kleine doch so, dass die Entfernung dringend wünschenswerth erscheine.

1) Virchow's Archiv. Bd. 106. S. 206.
2) Archives générales. 6. série. XXV. p. 84.
3) Archiv für Kinderheilkunde. 1888. Bd. IX. S. 436.

Bei der Untersuchung des im Uebrigen gesunden und kräftig entwickelten Kindes, das an keiner Stelle sonst noch Missbildungen zeigte, fand sich in der That an jeder Seite des Halses ein konisches, zitzenartiges Anhängsel, welches sich links etwa 1 Cm., rechts 3/4 Cm. über die Haut der Umgebung erhob und in dieselbe allmählich ohne scharfe Grenze überging. Der Durchmesser der Basis beträgt beiderseits circa 4 Mm. Beide Geschwülste sitzen genau symmetrisch etwas über der Mitte des vorderen Randes des M. sternocleidomastoideus und enthalten beide eine anscheinend fast drehrunde, derb anzufühlende Axe, welche sich ohne bestimmbare Grenze in dem subcutanen Gewebe an der Basis verliert. Dicht unter der linken Geschwulst ist noch ein kleines, linsengrosses, subcutanes Knötchen vorhanden, welches eine derbe knorpelartige Consistenz erkennen lässt. Die Haut ist über den Geschwülsten an keiner Stelle verändert.

Es unterlag für uns keinem Zweifel, dass es sich hier um congenitale Knorpelreste handele, eine Annahme, die sich bei der Exstirpation dann bestätigte. Es fand sich jedoch links in dem Tumor ein dünnes, fast rundes Knochenstäbchen 0,8 Cm. lang, das sich grätenartig nach oben hin zuspitzte, während es sich am unteren Ende rasch verbreiterte; rechts dagegen bestand die Axe der Geschwulst aus Knorpel, der sich mikroskopisch als zellenreicher Netzknorpel erwies. Ebenso bestand das links zu fühlende versprengte Knötchen aus Netzknorpel. — Im Uebrigen bot die mikroskopische Untersuchung der Geschwülste nichts Besonderes. Die Knorpelaxe der rechten Geschwulst war von dichten Lagen concentrisch angeordneten Bindegewebes umgeben.

Bei Thieren, bei Ziegen und Schafen, sind dergleichen Tumoren nichts Seltenes, was auch Heusinger gelegentlich seiner Besprechungen dieses Gegenstandes hervorhebt[1]), wie mir dies übrigens auch aus eigener Erfahrung bekannt ist. Der Sitz dieser Geschwülste — ich beziehe mich jetzt lediglich auf die doppelseitig zur Beobachtung gekommenen — ist nicht ganz constant, rückt vielmehr bald höher oder tiefer. Buttersack (l. c.) fand dieselben 3,5 Cm. über dem Sternoclaviculargelenk bei einem Erwachsenen, Hennes (l. c.) bei einem 8jährigen Kinde 9 Cm. oberhalb desselben; bei Duplay (l. c.) lag die Geschwulst beiderseits etwa der Mitte des M. sternocleidomast. entsprechend, nahm also dieselbe Stelle ein wie in unserem Falle. Letztere Beobachtung hat übrigens mit den unserigen so viel Gemeinsames, dass ich mir nicht versagen kann, dieselbe wörtlich zu citiren. Nach einer Besprechung des Falles von Manz[2])

1) Virch. Arch. Bd. 29. S. 358; Heusinger-Manz, Ebenda. Bd. 33. S. 177.
2) Ebenda. Bd. 33. S. 177.

fährt Duplay fort: „J'ai eu l'occasion de voir un fait à peu près analogue chez un enfant de 5 ans, qui portait depuis sa naissance de chaque côté de cou, à peu près à la partie moyenne du bord antérieur du sternomastoidien, une sorte de petite apophyse dure, élastique, analogue à une grosse arête, terminé en pointe du côté de la peau imperforée et se perdant au dessous du sternomastoidien etc." Die mikroskopische Untersuchung ergab das Vorhandensein von Netzknorpel. Ueberhaupt ist das Vorkommen des letzteren die Regel und neben Anderem ein Beweis für den branchiogenen Ursprung unserer Tumoren, d. h. ihre Ableitung von den embryonalen Kiemenbögen, da ja auch die netzknorpelhaltige Ohrmuschel nach den Untersuchungen von His und Moldenhauer[1]) ihre Entstehung von Gebilden der ersten Schlundspalte herleitet. Seltener ist das Vorkommen von knöchernen Theilen in diesen Geschwülsten beobachtet, aber schon von Heusinger (Manz) beschrieben. Hier handelte es sich bei einem 11 Jahre alten Knaben um einen einseitig, etwas unterhalb der Mitte des M. sternocleidomastoideus zwischen Haut und Muskel gelegenen, letzterem ziemlich parallel verlaufenden knorpeligen, vielleicht theilweise knöchernen Gegenstand, der zu fühlen und theilweise zu sehen war. Derselbe war circa 8 Linien lang, in seiner unteren Hälfte 1 Linie breit, cylindrisch und fest u. s. w.

Auf die von Heusinger im 29. Band des Virchow'schen Archivs beschriebenen Fälle komme ich weiter unten zurück.

Der Fall von Buttersack besitzt dadurch ein besonderes Interesse, dass der Patient desselben über dem linken Tragus einen erbsengrossen Auricularanhang besass, der in allen übrigen Fällen nach der Zusammenstellung von Hennes und auch in dem unserigen vermisst wurde. Erfahrungsgemäss sind solche Auricularanhänge häufig mit anderen Entwicklungsstörungen combinirt, die dann allerdings meist gröberer Natur sind.[2]) Was schliesslich die ätiologische Seite der uns interessirenden Frage anbetrifft, so wissen wir namentlich durch die Arbeiten von Heusinger, dass die in Rede stehenden Geschwülste auf Entwicklungsstörungen im Bereiche der Kiemenbögen zurückzuführen sind und mit einer anderen Missbildung in diesem Bezirke, nämlich der angeborenen Halskiemenfistel viel Verwandtes haben. Im Verfolg seiner Studien über Halskiemenfisteln kam er dazu, eine Eintheilung der vorkommenden Formen vorzunehmen und

1) W. His, Anatomie menschlicher Embryonen. Moldenhauer, Zur Entwicklung des mittleren und äusseren Ohres. Morpholog. Jahrb. Bd. III. 1877.

2) Virchow, Ueber Missbildungen am Ohr und im Bereiche des ersten Kiemenbogens. Archiv. Bd. 30. S. 221.

darunter zu subsumiren sub 3 Hautmetamorphosen als Reste des Spaltenschlusses. Dahin gehören, mit oder ohne Fistel, die angeborenen Hautzäpfchen oder Läppchen an Stelle der Fistelöffnungen, 4. anomale Entwicklungen innerhalb der ursprünglichen Halsbögen. Zu dieser Gruppe sind die im untersten und mittleren Bogen gleichzeitig mit Fisteln beobachteten Knochen- oder Knorpelleisten zu rechnen.[1]) Welcher Kiemenbogen jedes Mal zur Bildung der fraglichen Tumoren verwendet wurde, ist wohl kaum immer mit Sicherheit zu entscheiden. A priori würde wohl am ehesten der vierte in Betracht kommen, welcher im Gegensatz zu den drei oberen sonst nicht zum Aufbau bleibender knöcherner Gebilde verwandt wird, also eine Art überschüssigen Materials darstellt. Liegen die Tumoren oberhalb des oberen Randes des Schildknorpels, so handelt es sich eventuell um Abkömmlinge anderer Kiemenbögen; so deutet Hennes seine Tumoren als Reste der zweiten. So lange jedoch die Geschwülste nur der Haut angehören und nicht tiefer in das Gewebe eindringen, wird man sich hüten müssen, aus dem Sitz allzu weitgehende Schlüsse auf den Entstehungsort zu machen, da die Verschieblichkeit der Hautgebilde infolge des Wachsthums eine sehr bedeutende sein kann. Was diesen an und für sich unscheinbaren Geschwülsten eine gewisse Bedeutung verleiht, ist ja auch weniger die Frage, aus welchem Kiemenbogen sie entstanden sind, als überhaupt die Erkenntniss, dass sie Reste embryonalen Gewebes darstellen; es lohnt sich daher, weiter auf das Vorkommen derselben zu achten; vielleicht stellt sich dabei heraus, dass sie gar nicht so selten sind, wie man bisher anzunehmen gezwungen ist.

II.

Beiträge zur Resection der Thoraxwandungen bei Geschwülsten.

Gelegentlich des VIII. Chirurgencongresses im Jahre 1879 konnte Herr Dr. Kolaczek[2]), damals Assistent an der hiesigen chirurgischen Klinik, eine Patientin, Katharina Serafin, vorstellen, bei welcher Herr Geh. Rath Fischer den grössten Theil der linken vorderen Thoraxwandung wegen eines Chondrosarkoms entfernt hatte, so dass

1) Cit. nach Fischer, Krankheiten des Halses. Deutsche Chirurgie. Lief. 34.

2) Vorstellung eines Falles von ausgedehnter Resection mehrerer Rippen wegen eines Chondroms (Archiv für klin. Chirurgie. 1879. Bd. XXIV. S. 451, und Szumann, Ein Fall von Resection eines Theiles der linken vorderen Thoraxwand; Heilung. Deutsche Zeitschrift für Chirurgie. 1880. Bd. XII. S. 370.

nun bei der Frau in einer tiefen, durch die Exstirpation entstandenen Einziehung dicht unter der Haut das Herz vorlag und in den einzelnen Phasen seiner Bewegung beobachtet werden konnte. Der Fall hat in der Geschichte der Medicin eine gewisse Berühmtheit erlangt, zumal die Patientin eine überaus günstige Gelegenheit zu interessanten physiologischen Beobachtungen bot. Vor Kurzem ist nun ein zweiter, diesem ähnlicher Fall, den Helferich operirt hat, von Heigl[1]) beschrieben worden, und es ist ein Zufall, dass auch wir abermals in der Lage sind, über eine neue derartige Operation berichten zu können, welche zwar bei Weitem nicht eine so ausgedehnte Resection der das Herz bedeckenden Abschnitte wie die erstgenannte erforderte, die aber doch nach anderer Richtung genug Bemerkenswerthes bot, um ihre Veröffentlichung zu rechtfertigen. Im Anschluss daran sei es mir gestattet, zwei weitere Fälle von Resection der Thoraxwandungen mitzutheilen, welche wegen ausgedehnter Geschwülste in der königl. chirurg. Klinik vorgenommen wurden.

I. Anna Grosser, 28 Jahre alt, Sattlersfrau aus Kenz bei Maltsch, aufgenommen am 12. August 1889, giebt an, aus einer durchaus gesunden Familie zu stammen und bis zum 19. Jahre gesund gewesen zu sein. Zum ersten Mal wurde sie im 16. Lebensjahre menstruirt. Im Beginn der Geschlechtsreife entwickelten sich beide Brüste gleichmässig normal. Im 19. Lebensjahre wurde sie einmal beim Tanzen von einem Bauernburschen heftig mit dem Ellenbogen gegen die linke Brust gestossen. Sie empfand an der getroffenen Stelle bald heftige Schmerzen, die Tage lang anhielten; ja sie wurde noch Wochen hindurch durch allerlei unangenehme Empfindungen an der Stelle der Verletzung an den Vorfall erinnert, bis sie eines Tages in der äusseren Hälfte der Brust einen derben, haselbis wallnussgrossen Knoten entdeckte, der sich nicht verschieben liess, durch keins der angewandten Mittel zum Schwinden zu bringen war, aber auch keine Neigung zum Wachsthum zeigte. Mit dem 22. Lebensjahre verheirathete sich die Patientin. Die Geschwulst bestand noch, machte aber keine Beschwerden. Nach 2 Jahren erfolgte die erste Schwangerschaft. Während derselben begann die Geschwulst zu wachsen und erreichte die Grösse einer mässigen Orange. Sie stellte dabei immer noch einen isolirten, ringsum von Drüsengewebe umgebenen Knoten dar. Nach der Entbindung war die Lactation ungestört, die linke Brust gab sogar mehr Milch als die rechte. Nach weiteren je 2 Jahren trat wieder 2 mal Schwangerschaft ein. In den Pausen zwischen denselben ruhte das Wachsthum der Geschwulst, um während der Schwangerschaft und während des Säugeschäftes rasch zuzunehmen. Letzte Entbindung vor $^1/_2$ Jahre. Zur Zeit derselben hatte die Geschwulst etwas mehr als die Grösse einer Mannesfaust, begann nun aber rapid zuzunehmen und heftige Schmerzen zu verursachen. Trotzdem stillte die Frau ihr Kind noch 5 Monate, bis sie durch die sich immer mehr steigernden Schmerzen zum Absetzen ge-

1) Deutsches Archiv für klin. Medicin. Bd. XLV. S. 27.

zwungen war und auf den Rath ihres Hausarztes die Hülfe der königl. chirurgischen Klinik in Anspruch nahm.

Mittelgrosse, etwas magere, aber im Ganzen kräftig gebaute Frau von frischer Gesichtsfarbe. Die Untersuchung der inneren Organe ergiebt nichts Abnormes. Während die rechte Brust bei Faustgrösse nur mässig straff und turgescent erscheint, ist die linke über doppelt so gross, halbkugelig, prall, die Haut glatt und faltenlos. Die Mitte derselben nimmt die Brustwarze ein, deren Spitze etwas nach aussen gerichtet ist. — Bei näherer Untersuchung scheint die Brustdrüse in eine mässig runde, glatte, sehr derbe Geschwulstmasse verwandelt, welche auf der Unterlage nicht verschieblich ist, über der sich aber die Haut leicht verschieben lässt. Letztere ist im unteren inneren Quadranten infolge Anwendung reizender Salben — nach Angabe der Patientin seit einigen Tagen leicht schmutzigroth verfärbt. Hier fühlt sich die Geschwulst auch weicher an, scheint sogar in der Tiefe zu fluctuiren. Drüsengewebe ist nirgends durchzufühlen. Die Durchmesser der Geschwulst sind folgende: Längsdurchmesser der Basis 11 Cm., Breite 15 Cm., Höhe circa 12 Cm. Die Drüsen der Achselhöhle sind nicht geschwollen. Die weitere Untersuchung der Patientin ergiebt nichts Pathologisches.

Was die Deutung dieses Befundes anbetraf, so kann ich nicht leugnen, dass wir uns — Herr Geh. Rath Fischer hatte bereits seine Ferienreise angetreten — demselben gegenüber in einer gewissen Verlegenheit befanden, da sich mir wenigstens ein Bild darbot, welches ich trotz des reichhaltigen Materials unserer Klinik bisher zu sehen noch nicht Gelegenheit gehabt hatte. Alle Erscheinungen schienen zunächst darauf zu deuten, dass es sich hier um eine Geschwulst der Mamma handelte, in welche das Gewebe derselben so vollständig aufgegangen war, dass von demselben über oder neben dem Tumor auch nicht mehr der kleinste Rest zu entdecken war. Dies angenommen, sprachen dann der langsame Verlauf und die Grösse der Geschwulst, sowie das völlige Freisein der Achseldrüsen für einen gutartigen Tumor, und doch giebt die diffuse Hypertrophie der Mamma, welche hier wohl einzig in Frage hätte kommen können, einen anderen palpatorischen Befund, während andererseits die feste Verwachsung der Geschwulst mit der Unterlage, die man nur gezwungen auf die Einwirkung verschiedener entzündlicher Reize hätte zurückführen können, überhaupt gegen die Annahme eines gutartigen Mammatumors sprachen. Man hätte jetzt an eine hinter der Brustdrüse gelegene Geschwulst denken können, aber immer wieder machte uns die Unmöglichkeit, irgend etwas von dem Mammagewebe zu fühlen, auch an dieser Annahme irre, so dass wir uns für keine Diagnose engagiren mochten und einen weiteren Aufschluss nur von der Operation erwarteten.

In Narkose wurde zunächst ein Stück der entzündeten Haut im unteren inneren Quadranten ovalär umschnitten und von da aus ein circa 18 Cm. langer Bogenschnitt über die Höhe der Geschwulst nach der Achsel hin geführt. Bei der Excision der Hautpartie gerieth ich bereits an einer Stelle in ein weiches, schwammiges, dunkelblauroth aussehendes Gewebe. Im weiteren Verlauf drang der Schnitt durch eine Schicht von circa 2 Cm. Dichtigkeit, welche dicht unter dem subcutanen Fettgewebe und über einer den eigentlichen Tumor noch bedeckenden

dünnen Weichtheilschicht gelagert war. Das Gewebe sah gelblichbraun aus, hatte ein körniges, gelapptes Gefüge, und es konnte nach Lage und Aussehen keinem Zweifel mehr unterliegen, dass es den Rest der von der jetzt als submammal erwiesenen Geschwulst hervorgedrängten und zur Atrophie gebrachten Brustdrüse darstellte. Nach Durchtrennung der Muskelfasern präsentirte sich dann eine glatte Tumorkapsel, von der sich die gebildeten Lappen ohne grosse Mühe nach oben und unten hin ablösen liessen. Auf diese Weise wurde ein etwa zweifaustgrosser Tumor herausgeschält, der, von derber Consistenz, jetzt fast kugelig erschien, eine gleichmässige glatte Oberfläche besass und sich mit Ausnahme der Basis nach allen Seiten gut umgrenzen liess. Die Geschwulst schien aus dem Brustraum zu entspringen und reichte bis nahe an das Brustbein, von dessen linkem Rande sie sich kaum fingerbreit entfernt hielt. Vom Brustbein aus erstreckte sich in die Geschwulst der Knorpel der 5. Rippe, während aus der Geschwulst auf der anderen Seite in halber Höhe der knöcherne Theil der Rippe hervorging. Die benachbarten Rippen sind nach oben und unten auseinandergedrängt, so dass es zunächst den Anschein hat, als ob ein vollständiger knöcherner Ring um die Geschwulst gebildet sei. Es wurde darauf die 5. Rippe dicht am Brustbein mit der Rippenschere durchtrennt und von hier aus die Geschwulst stumpf von der Unterlage abgelöst. Dieselbe erwies sich hierbei in ihrer ganzen Ausdehnung mit dem Pericard verwachsen, war aber unschwer von demselben zu trennen. Dagegen bestand auf der Aussenseite eine so feste Verlöthung mit der Pleura, dass dieselbe an zwei Stellen, ein Mal direct mit dem Finger, das andere Mal beim Umlegen der Geschwulst nach der Aussenseite eingerissen wurde. Bei dieser letzten Manipulation brach die Rippe, die letzten Verwachsungen wurden schnell gelöst und die Geschwulst war auf diese Weise enucleirt. Bei der grossen Verschiebung der Nachbarrippen lag in der durch Exstirpation des Tumors entstandenen Lücke der Thoraxwandung der grösste Theil des vom Herzbeutel umschlossenen Herzens frei, so dass er der Betastung direct zugänglich war. Ueberraschend war die grosse Kraft der Herzcontractionen, von denen die Betastung des Spitzenstosses am normalen Brustkorb doch keine rechte Vorstellung giebt; ausserdem erschien mir das blutgefüllte, thätige Herz ganz unverhältnissmässig grösser, als es die Dimensionen des Herzens der Leiche erwarten lassen. Sofort nach Eröffnung des Pleurasackes collabirte die Lunge, und es wurde durch die Zwerchfellscontractionen reichlich Luft in den Thoraxraum aspirirt. Der Pleurariss lag an der Aussenseite des Operationsfeldes, war mehrere Centimeter lang, längs gerichtet und gestattete einen Theil der Hinterwand des Pericards zu übersehen. Leider blieb für weitere physiologische Beobachtungen keine Zeit, da die Umstände zum Handeln drängten. Ich beschränkte mich daher darauf, den Pleurariss zu nähen, tupfte die Wunde mit Jodoformgaze aus, leitete einen Jodoformgazestreifen zum unteren Wundwinkel heraus und nähte darüber die Haut. An der Nahtstelle der Pleura bestand ziemliche Spannung und beim Aufrichten der Patientin zum Zwecke des Verbandes platzte augenscheinlich ein Theil der Nähte, denn der bedeckende Hautlappen wurde plötzlich durch Luft ballonartig aufgetrieben und es erfolgte bei jedem Athemzuge erneute Luftaspiration, die einen fest com-

primirenden Verband nöthig machte. Der Blutverlust während der Operation war sehr gering. Eine Veränderung des Pulses bei Eröffnung der Pleura wurde nicht beobachtet. Das Allgemeinbefinden der Patientin nach der Operation war gut, der Puls ruhig und kräftig. In den beiden ersten Tagen nach der Operation hatte die Patientin mässige Dyspnoe, befand sich aber sonst leidlich. Temperatur am Abend des Operationstages 37,8; am zweiten Abend erreichte sie mit 38,4 die höchste überhaupt während des Wundverlaufes beobachtete Höhe.

Am 6. Tage erfolgte dann der erste Verbandwechsel, Entfernung des Jodoformgazestreifens und sämmtlicher Nähte. Die Wunde ist primär geheilt. Lungenschall überall sonor. Weiterer ungestörter Wundverlauf. Zweiter Verband nach 14 Tagen: auch der untere Wundwinkel ist fast geheilt. Patientin wird entlassen, da häusliche Verhältnisse ihre Anwesenheit erfordern. Sie verspricht sich wieder vorzustellen.

Schon bei der Exstirpation hatte sich gezeigt, dass die Geschwulst eine vollständig knöcherne Basis besass, welche im Allgemeinen eine Verbreiterung der betheiligten 5. Rippe darstellte und nach innen bezw. hinten einen derben periostalen Ueberzug besass. Die weitere Untersuchung des Tumors ergab Folgendes: Das durch die Operation gewonnene Präparat besitzt im Allgemeinen eine kugelige Gestalt und besteht zum grössten Theil aus einer abgekapselten, festweichen Geschwulstmasse mit einer mächtig entwickelten, glatten knöchernen Basis. Letztere hat eine Länge (von einem Rippenrande zum anderen) von 6 Cm. und eine Breite von 11 Cm. Auf einem Durchschnitt der ganzen Geschwulst erreicht der knöcherne Theil eine Höhe bis zu 5 Cm., unterscheidet sich in seinen mittleren und unteren Partien in nichts von der Substantia compacta der Röhrenknochen, wird aber nach oben hin bröcklig und zeigt körniges Gefüge, wodurch die Oberfläche eine unregelmässig höckerige Gestalt erhält. Die weichen Theile der Geschwulst bestehen aus schwammigem, stark blutig durchtränktem Gewebe, welches den Raum zwischen Kapsel und knöchernem Theil ausfüllt, sich an alle Buchten der knöchernen Oberfläche einlegt und zahlreiche, auch makroskopisch sichtbare Kalkconcremente enthält. Die an der Knochenoberfläche anheftenden Partien zeigen eine deutliche, sich nach der Peripherie abschwächende Verkalkungszone. An der Unter-, resp. Hinterfläche der Knochenbasis findet sich eine flache Delle, circa 4½ Cm. breit, in welcher das Herz angelegen hat. Nach dem Aussehen der Geschwulst mussten wir die Diagnose Osteosarkom stellen, eine Annahme, welche wir bei mikroskopischer Untersuchung bestätigen konnten. Die genaue histologische Untersuchung wurde dann von Herrn Privatdocenten Dr. Kaufmann vorgenommen, welcher die Liebenswürdigkeit hatte, seine Befunde dem klinischen Theil der Arbeit anzureihen.

Trotz wiederholter Aufforderungen liess die Patientin längere Zeit nichts von sich hören und erschien erst auf erneutes Zureden Ende Januar 1890 wieder in unserer Klinik, wo sie folgendes Verhalten darbietet: Sie sieht blühend aus und hat von der Operation weiter keine Beschwerden zurückbehalten, als dass sie genöthigt ist,

fortwährend einen leichten Schutzapparat über die Operationsstelle zu tragen. Der Defect in der vorderen Thoraxwand hat sich erheblich verkleinert, ist längsoval, misst von der 4.—6. Rippe 5 Cm. und ist 10 Cm. breit. Von der ursprünglich dicht am Sternum resecirten Rippe ist jetzt am Brustbein ein circa 2½ Cm. langer Stumpf vorhanden. Fast im ganzen Reiche des Rippendefects sind die Pulsationen des Herzens unter einer relativ dünnen Weichtheilbedeckung zu fühlen, die Herzspitze deutlich zu umgreifen und bei tieferem Eindringen mit den Fingerspitzen auch ein grösserer Ventrikelabschnitt zu palpiren. Die Bewegungen des Herzens erfolgen kräftig und regelmässig, treiben die Weichtheile jedesmal mässig vor. Die Untersuchung der linken Lunge ergiebt nichts Abnormes. Die ursprüngliche Narbe ist stark geschrumpft, ein Theil derselben wird verdeckt durch einen herabhängenden, die Mammille und den Rest des Drüsenparenchyms enthaltenden Hautlappen, welcher bei forcirter Exspiration und geschlossener Glottis sich jedesmal stark aufbläht. Nirgends eine Spur eines Recidives.

Auch jetzt lässt sich die Frau mit Rücksicht auf ihr Hauswesen nicht darauf ein, länger als 1 Tag in der Klinik zu bleiben, so dass der Fall für physiologische Beobachtungen wenigstens vorläufig verloren ist und wir uns damit begnügen müssen, ihn den beiden bereits bekannten von Fischer und Helferich wenigsten anzureihen.[1])

II. Johann Gosiorowski, 46 Jahre alt, Kutscher aus Kobelopole, aufgenommen am 26. Juli 1879.

Sarcoma gigantocellulare in regione cost. VI, VII, VIII dextrarum. Bestand 3 Jahre; Patient erhielt gegen die rechte Brustseite einen heftigen Schlag mit dem beschlagenen Hinterhufe eines Pferdes. Schmerzen liessen allmählich nach, waren beim Respiriren nicht bedeutend, Rippenbruch wurde nicht constatirt (keine ärztliche Behandlung). Nach 4 Wochen nahm Patient eine circumscripte schmerzlose Geschwulst an der insultirten Stelle wahr, die nach und nach ohne Schmerz wuchs.

Kräftig gebauter, gesund aussehender Mann; an der rechten Brustseite sitzt zwischen der Parasternal- und vorderen Axillarlinie, von der 6. Rippe bis zum Rippenbogen reichend, ein sphärischer Tumor, Haut glatt, mit erweiterten Venen durchzogen, Oberfläche eben, unverschiebbar, mit den betreffenden Rippen fest verwachsen, elastisch hart, nirgends fluctuirend. Sein Umfang 52 Cm., über die Oberfläche gemessen 32 Cm., Höhe 9 Cm.

Querschnitt über die Höhe des Tumors. Das Abpräpariren der Haut ist wegen fester Adhärenzen mit dem Tumor sehr mühsam. Loslösung von den Rippen gelang, wie vorauszusehen war, nicht, vielmehr brach

1) Die Patientin hat sich auch jetzt (1891) noch nicht wieder gezeigt. Nach einem jüngsten Bericht geht es ihr sehr gut.

beim Versuch, den Tumor abzuheben, die 7. Rippe. Die Finger drangen in die Tumormasse ein; aus dem spröden, sehr gefässreichen Parenchym schoss eine ziemliche Portion Blut, welches vorläufig durch Schwammcompression zurückgehalten wurde. Nachdem die zu Tage liegende Tumorpartie abgetragen war, wurden die 7. u. 8. Rippe in der Länge von annähernd 10 Cm. resecirt, da sie so weit vom Tumor eingeschlossen waren. Die rechte Lunge collabirte dabei wegen vorhandener alter Verwachsungen mit dem Zwerchfell nicht sofort. Der Tumor war mit dem Zwerchfell in einer Ausdehnung von circa 3 Cm. Durchmesser verwachsen und wurde von demselben vorsichtig losgetrennt. Ferner mussten wegen Verwachsungen der untere Rand der 6. Rippe und der obere Rand der 9. Rippe abgetragen und abgeschabt werden. Die Höhe der dadurch in der Thoraxwand geschaffenen Oeffnung betrug darnach 7 Cm., die Breite 16 Cm. Behufs Drainage wurde in den hinteren Thoraxraum eine Oeffnung gemacht, auch vorn 2 Drains eingezogen und die Hautwunde geschlossen. Unterbindungen waren sehr wenig nothwendig, doch war der Tumor sehr blutreich und entleerte während der Operation sehr viel Blut. Patient hatte am Tage sehr häufig dyspnoische Anfälle. Schon bei der Operation war es aufgefallen, dass das Zwerchfell nur minimale Contractionen zeigte. Aufsitzen vertrug Patient wegen starker Hirnanämie nicht. Am 2. Tage stirbt Patient ziemlich schnell.

Bei gut aussehender Wunde folgendes Sectionsergebniss: Sarcoma globo- et gigantocellulare thoracis dextri operatum; Resectio costae VII et VIII, Defectus magnus in pariete thoracis dextra, Pneumothorax dexter, Atelectasis lobi inferior. pulmon. dextr., Hypostasis lob. infer. sin., Oedema, Emphysema pulmonum, Pleuritis adhaesiva chronica dextra, Pleuritis adhaesiva vasculosa sinistra, Haemorrhagiae pleurae diaphragmaticae dextrae pericardii, endocardii, capsulae lienis; Endocarditis.

III. Rudolph Horn, Pastor, geb. 1820, fiel im Herbst 1884 auf einen Baumstamm, auf den er mit der rechten Körperhälfte aufschlug; ob jedoch die Stelle der späteren Geschwulst in Mitleidenschaft gezogen wurde, ist fraglich. Bald darauf traten Schmerzen im rechten Arme auf, noch vor Schluss des Jahres eine Anschwellung in der Gegend der rechten Brustwarze, die sich langsam weiter entwickelte und heftige Schmerzen verursachte. Im Frühjahr 1886 Aufnahme in die Klinik. Es findet sich eine Geschwulst von der Grösse, Form und Sitz einer weiblichen Mamma, von harter Consistenz mit verschieblicher Haut bedeckt, aber auf den Rippen festsitzend. Bei der Operation zeigt die Geschwulst eine festere, meist knorpelige Hülle und eine weichere mittlere Partie. Die 4. und 5. Rippe sind im Bereiche der Geschwulst vollständig in dieselbe aufgegangen, die Geschwulst ist mit der Pleura costalis verwachsen. Die Operation besteht in Abtragung der Geschwulstmassen zunächst bis zum Niveau der Rippen, Resection der Rippen, Lösung der leicht trennbaren Verwachsungen mit dem Brustfell. Letzteres wird dabei an einer ganz kleinen Stelle verletzt. Dieselbe wird mit einer Klemmpincette gefasst und abgebunden, Drainage, Naht, guter Verlauf, nach 14 Tagen geheilt entlassen. Die Untersuchung des Traumas ergab ein Chondrosarkom.

Ein kleines Recidiv neben der Stelle wurde im Sommer des nächsten Jahres ausgekratzt.

Ein zweites Recidiv wird im December desselben Jahres operirt. Während Patient noch in der Klinik liegt, entwickelt sich eine Pott'sche Gangrän am rechten Fusse, welche die Unterschenkelamputation nothwendig machte; Patient wird Ende Januar 1888 geheilt entlassen. Bis zum April desselben Jahres befand er sich darauf ganz wohl, erholte sich sehr und hatte ausser mässigen, zuweilen in der Amputationsnarbe auftretenden Schmerzen keine Klagen. Damals jedoch begann sich wieder eine Anschwellung in der Nähe der alten von der Geschwulstoperation herrührenden Narbe zu zeigen, nach kurzer Zeit war über das Entstehen eines neuen Recidivs kein Zweifel, und Patient kam wieder nach Breslau, um sich operiren zu lassen. Ich hatte damals Gelegenheit, bei der Operation, welche ausgedehnter und interessanter verlief als die vorhergehenden, zu assistiren und konnte den Patienten bis zu seiner Wiederherstellung beobachten, so dass sich die nachfolgenden Daten auf eigene Anschauung gründen.

Es zeigte sich damals bei dem im Uebrigen für sein Alter sehr wohl aussehenden Herrn, abgesehen von den aus den voranstehenden Notizen ersichtlichen Veränderungen, Folgendes: Oberhalb einer tief eingezogenen Narbe von etwa 8 Cm. Länge, welche parallel der 4. Rippe rechterseits verläuft und 3 Cm. vor dem Sternum endet, sitzt eine über apfelgrosse, ziemlich gleichmässig glatte und runde Geschwulst von derber Consistenz, über welcher sich die Haut verschieben lässt, die sich ihrerseits aber als fest mit der 3. Rippe verwachsen erweist. Die bedeckende Haut zeigt keine Veränderungen; an der beschriebenen Narbe ist ein Defect in der knöchernen Thoraxwand fühlbar (vgl. oben). Bei der Athmung buchtet sich die betreffende Stelle nicht vor. Die Untersuchung der Lungen ergiebt beiderseits Emphysem mässigen Grades, ausserdem besteht ziemlich ausgedehnte Gefässatheromatose.

In der Narkose wird ein 10 Cm. langer Bogenschnitt parallel den Rippen über die Höhe der Geschwulst geführt und dieselbe mit einigen Messerzügen nach allen Seiten hin freigelegt. Dieselbe ist gut abgekapselt, scheint die 3. Rippe völlig zu umgreifen und zwängt sich namentlich in den oberen Intercostalraum fest ein. Durchsägung der betreffenden Rippe 2 Cm. weit vom äusseren Rande des Tumors und Versuch, die Geschwulst von hier aus von der Pleura abzuheben. Es besteht jedoch eine so feste Verbindung zwischen derselben und dem Brustfell, dass letzteres im ganzen Bereiche der Geschwulstbasis, also etwa in einem Bereiche eines Fünfmarkstücks resecirt werden muss. Der entstandene Defect wird bis zur Lösung der knöchernen Verbindung an der medialen Seite durch Jodoformgazecompressen bedeckt. Die stellenweise adhärente Lunge collabirte nicht, eine wesentliche Veränderung in Puls- und Athemfrequenz wurde zunächst nicht constatirt. Die Veränderungen an dem Gefässsystem des Patienten hatten von vornherein grösste Vorsicht bei Anwendung des Chloroforms als geboten erscheinen lassen. Dieselbe wurde von jetzt ab ausgesetzt. Infolge dessen fing der Kranke gegen Ende der Operation an unruhig zu werden und es trat eine sehr aufgeregte stürmische Athmung ein, bei welcher die rechte Lunge sich

mächtig gegen den Rippendefect drängte und ballonartig aus demselben hervorwölbte, so dass eine häufige Berührung derselben mit Händen und Schwämmen unvermeidlich war. Hustenstösse erfolgten darauf nicht. Es wurde darauf die Wundhöhle mit Jodoformgaze austamponirt und die Naht der Haut angelegt. Patient erholte sich nach dem Eingriff sehr schnell, hatte nach der Operation keine Dyspnoe und erfreute sich überhaupt während der ganzen Zeit der Nachbehandlung eines leidlichen Wohlseins. Am 5. Tage wurde der Jodoformtampon und ein Theil der Nähte entfernt, am 8. Tage der Rest der letzten, am 18. Tage wurde der Patient geheilt entlassen. Im Bereiche des Operationsgebiets ist die Thoraxbedeckung vertieft und zeigt inspiratorische Einziehungen. Die Lunge ist voll entfaltet. — Das durch die Operation gewonnene Präparat stellt ein derbes Spindelzellensarkom dar — es fanden sich nirgends knopelige oder erweichte Partien, welche im ersten Bericht erwähnt sind; an einigen Stellen jedoch wechselten Spindel- und Rundzellen mit einander ab. Von der Rippe war die hintere dem Thoraxinnenraum zugewandte Fläche etwas verbreitert und stellenweise blasig aufgetrieben, die Vorderwand dagegen — wie sich nach Maceration in Kalilauge zeigte — in ein System vielfach mit einander verbundener und verzweigter, nicht weniger zarter Knochenbalken verwandelt, welche sich an einigen Stellen weit in das Geschwulstgewebe hineinzogen.

Leider blieb der Patient noch nicht 1 Jahr von einem neuen Recidiv verschont. Am 28. Februar 1889 fand eine neue Operation statt, bei welcher ebenfalls der Pleuraraum wieder weit eröffnet werden musste. Bei gutem Wundverlaufe, doch sehr bedrohlicher Herzschwäche entwickelte sich circa 14 Tage nach der Operation ein eigenthümlicher nervöser Symptomencomplex (von Jodoform wurde ein nur sehr vorsichtiger Gebrauch gemacht): der fieberlose Patient wurde sehr aufgeregt, erkannte seine Umgebung nicht mehr, fing an zu toben, schrie Tag und Nacht, ohne auf die grössten Dosen von Schlafmitteln zu schlafen, verfiel schliesslich in grosse Schwäche und starb an diesem Zustande am 16. März.

Wenn ich jetzt in die gemeinsame Besprechung dieser 3 Fälle von Thoraxgeschwülsten eintrete, so verzichte ich darauf, die wichtigsten ähnlichen Beobachtungen aus der Literatur anzuführen, weil sich erst neuerdings dieser Aufgabe Herr Dr. Riesenfeld[1]) unterzogen hat, ausserdem sich eine sehr vollständige Zusammenstellung der diesbezüglichen Fälle in der bereits citirten Abhandlung von Riedinger findet, so dass ich mich darauf beschränken kann, einige allgemeinere Gesichtspunkte zu berühren. Ich möchte in dieser Beziehung kurz daran erinnern, dass die Thoraxgeschwülste zu den selteneren Vorkommnissen gehören, eine Thatsache, die sich am

1) Deutsche med. Wochenschrift 1889. Nr. 16. S. 319.

besten in der Statistik von Gurlt ausspricht, der unter 14630 in den Wiener Krankenhäusern beobachteten Geschwülsten nur 104 mit dem Sitz an den Thoraxwandungen finden konnte. Unter diesen wurden 66 bösartige, und zwar 49 Carcinome und nur 13 Sarkome genannt; allein wenn man bedenkt, dass diese Diagnosen zum Theil aus einer Zeit stammen, wo die einzelnen Geschwulstformen doch noch recht wenig von einander getrennt und in ihren principiellen Unterschieden erkannt waren, so wird man nicht fehl gehen, wenn man einen guten Theil der dort als Krebs bezeichneten Tumoren mit zu den Sarkomen hinzurechnet. Die letzteren nun, zu welchen auch unsere 3 Fälle gehören, erreichen unter Umständen eine bedeutende Grösse; so berichtet Leisrink[1]) über ein von ihm operirtes Sarkom, welches von der rechten 5. Rippe bis an den Rippenbogen reichte und fast den ganzen Raum zwischen Sternum und Axillarlinie einnahm. Bei der Operation zeigte sich, dass ein Theil der Geschwulst auf das Zwerchfell übergriff, so dass eine fünfmarkstückgrosse Partie desselben resecirt werden musste. Der Patient starb. Heilung trat dagegen ein in einem von Humbert[2]) operirten Fall, bei dem ein Sarkom von ähnlich grossem Umfange die Resection der 7.—9. linken Rippe in weiter Ausdehnung nothwendig machte. Auch hier wurde ein Theil des Zwerchfells entfernt, weil der Tumor auf dasselbe übergegriffen hatte. Schliesslich ist auch unser Fall II, bei dem gleichfalls das Zwerchfell von der Neubildung ergriffen war, ein beredtes Zeugniss für die Ausdehnung, welche diese Geschwülste nehmen können. Leider vermisse ich in der bezüglichen Krankengeschichte nähere Angaben über die mikroskopische Untersuchung, deren Ergebniss nur in der Gestalt einer kurzen Diagnose angeführt ist. Es lassen sich daher über den Ursprung der Geschwulst, ob myelogen, ob periostal, nur Vermuthungen aufstellen, in den beiden anderen von mir selbst beobachteten Fällen gingen die Neubildungen indess sicher vom Periost aus, wie sich das durch das reactive Verhalten der in ihrer Form zwar veränderten, aber nicht zerstörten zugehörigen Rippe, der Verbreiterung und zackigen Wucherung ihrer Knochensubstanz kundgab. Uebrigens will ich zugeben, dass auch von der Structur des primären Tumors in Nr. III keine befriedigende Schilderung existirt, das Recidiv, welches ich untersuchte, enthielt, wie bemerkt, keinen Knorpel, während die kurzen Notizen über den Bau des primären Tumors ein Chondrosarkom, bezw. Myxochondrosarkom vermuthen liessen.

1) Langenbeck's Archiv. Bd. XXVI. S. 946.

2) Osteosarcom des côtes. Adhérence au diaphragme etc. Revue de chirurgie. 1886. No. 4.

Der Träger dieser Geschwulst befand sich bereits im höheren Alter, unsere beiden anderen Patienten aber erst im 3., bezw. 4. Decennium, und es ist hervorzuheben, dass das Rippensarkom häufiger im mittleren als höheren Alter beobachtet wurde, ja häufig sogar sehr früh zur Erscheinung kommt. Der jüngste bisher wegen Rippensarkoms operirte Patient, ein 11jähriger Knabe, ist der oben erwähnte Patient von Helferich. Ein 18jähriges Mädchen wurde von Krönlein operirt.

Für die Entstehung der Neubildung wurde in zwei von unseren Fällen ein Trauma mit aller Bestimmtheit verantwortlich gemacht, im dritten war ein solches ebenfalls vorhergegangen, ohne dass Beziehungen der Geschwulstbildung zu demselben festgestellt werden konnten; immerhin sind aber auch hier Beziehungen zwischen beiden Thatsachen nicht ganz von der Hand zu weisen, scheint doch durch die chirurgische Erfahrung der Zusammenhang zwischen Trauma und Geschwulstbildung über allen Zweifel erhaben. Speciell bei Rippengeschwülsten kehren die Angaben von Traumen immer wieder, und wenn auch ein Theil derselben als irrelevant ausscheidet, weil der Thorax überhaupt ein häufiger Angriffspunkt von Gewaltseinwirkungen bildet, so scheint doch in anderen ein solcher Zusammenhang sicher. So ist es bekannt, dass mehrfach die Entwicklung von Rippengeschwülsten im Anschluss an Fracturen beschrieben worden ist.[1])

Auch in unserem Falle II ist die Entwicklung des Tumors aus einer alten Fracturstelle angenommen worden.[2]) Ein Trauma figurirt als Ursache auch in dem Fall von Maas.[3])

Das in diesem Fall beschriebene Sinken der Pulsfrequenz, einhergehend mit einer Verlangsamung der Respiration, ist bei Eröffnung der Pleurahöhle auch von Fischer und Leisrink (l. c.) beobachtet, bei denen es beide Male zu grossen Störungen für den Operationsverlauf führte, welche das erste Mal das Aussetzen der Chloroformnarkose, bei Leisrink die Faradisation der Phrenici nothwendig machte. In den beiden von mir beschriebenen Fällen, bei deren Operation ich zugegen war, wurde dagegen von diesem auf Vagusreizung zurückzuführenden Ereigniss nichts gemerkt, es scheint aber in dem Falle Gosiorowsky eine gewisse Rolle gespielt zu haben,

1) F. Tausch, Zur Casuistik der vom Callus geheilter Fracturen sich entwickelnden Geschwülste. Dissert. Halle 1881. — Curt, Die Resection der Rippen. Dissert. Bonn 1887. — P. Bruns, Deutsche Chirurgie. 1886. Lieferung 27.

2) Kollmann, Geschwulstbildung und Eiterung im Verlaufe subcutaner Fracturen. Dissert. Breslau 1889

3) Verhandlungen der deutschen Gesellschaft für Chir. XIV. Congress. S. 446.

wenigstens lassen sich die eigenthümlichen Erscheinungen, die Patient schon während und nach der Operation darbot, die gestörte Athmung und der plötzliche Tod am ehesten mit der Annahme einer grossartigen nervösen Störung vereinen.

Es ist in der Krankengeschichte bemerkt, dass in diesem Falle die Lunge auch nach Eröffnung der Pleura wegen alter, von der Wunde aus zu constatirender Verwachsungen sich in ihrer Spannung erhielt; ebenso war es bei Herrn Pastor H. der Fall, dagegen collabirte dieselbe sofort bei Frau Grosser, entfaltete sich aber in Uebereinstimmung mit anderen Angaben (Maas, Heigl) so schnell, dass bereits nach wenigen Tagen auf der operirten Seite überall vesiculäres Athmen zu hören war. Bei dieser Frau bestand in den beiden ersten Tagen etwas Dyspnoe, aber keine Bronchitis. Um letztere Erkrankung, welche bei der Kath. Serafin die Nachbehandlung anfänglich sehr erschwert hatte, auszuschalten, wandte Maas bei seiner Operation den Dampfspray an und verzichtete darauf, die Pleurahöhle auszuspülen, weil er in dem complicirenden Luftröhrenkatarrh die natürliche Reaction der Lunge auf eine ohne solche Cautelen unvermeidliche Abkühlung erblickte. Wir haben in allen 3 Fällen, und zwar, wie ich glaube, ohne Schaden für unsere Patienten auf die Anwendung des Sprays verzichtet, haben es aber in den beiden, der Zeit nach, letzten Fällen gleichfalls vermieden, die Pleurahöhle mit antiseptischer Flüssigkeit auszuspülen, und zwar hauptsächlich deshalb, weil wir von diesen Berieselungen bei einer bereits inficirten Serosa nur eine geringe desinficirende Wirkung erwarten, überall da aber, wo wir der Asepsis sicher zu sein glauben, auf die Anwendung derselben um so lieber verzichten, als wir den chemischen Reiz auf das Gewebe, namentlich bei einem so zarten Gebilde, wie der Serosa, fürchten. Wir beschränken uns daher, wie wir es auch hier gethan haben, in solchen Fällen darauf, die Wunde trocken auszutupfen, ebenso wie wir überhaupt keine Wunde schliessen, ohne den Rest von Spülflüssigkeit durch Austupfen mit Jodoformgaze möglichst entfernt zu haben.

Zu den von Riesenfeld angeführten 16 Fällen von Resection der Thoraxwandungen mit Eröffnung der Pleura war ich also in der Lage, noch 3 neue hinzuzufügen, von denen einer infolge der Operation starb und zwei temporär geheilt wurden. Von diesen letzten ist allerdings der eine unterdess an einem Recidiv zu Grunde gegangen, der zweite ist bis jetzt — nach 1¾ Jahren — recidivfrei. Ueber die Berechtigung der Operation herrscht heute — soweit es sich um primäre Erkrankungen der knöchernen Thoraxwandungen handelt — unter den Chirurgen keine Meinungsverschiedenheit mehr: die Anti-

sepsis hat auch hier das letzte Wort gesprochen; immerhin ist auch heute noch nicht die Operation völlig ihrer Gefahren entkleidet und es bedarf eines sorgsamen Abwägens aller Umstände, um auch hier auf einen Erfolg rechnen zu können.

Fall I. *Pathologisch-anatomische Untersuchung vom Privatdocent Dr. Kaufmann.*

Stücke der in Müller'scher Flüssigkeit gehärteten Geschwulst wurden in Alkohol und Pikrinsäurelösung entkalkt, gründlich gewässert, in Alkohol entwässert, in Alkohol-Aether, dünnes Celloidin gebracht und in

Fig. 1.

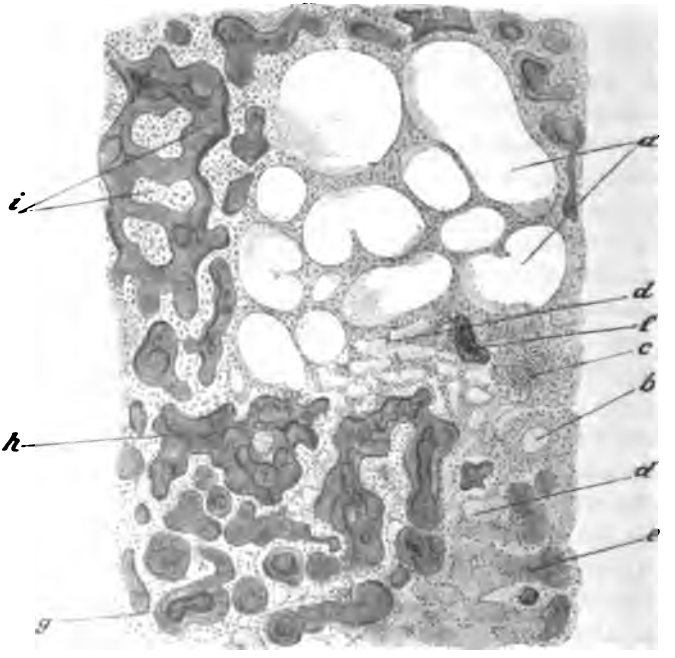

a weite Gefässe mit dünner Wand, dazwischen Blutungen. *b* Gefäss mit dicker, musculöser Wand. *c* wirbelartige Anordnung von Sarkomzellen um ein Gefässlumen. *d* schwach gefärbte hyaline Massen, durch Spindelzellen zu zierlichen Figuren begrenzt. *e* Uebergang von hyalinen Massen in osteoides Gewebe von intensiverer Färbung. *f* im Centrum verkalktes Bälkchen, in den peripheren Abschnitten Knochenkörperchen. *g* concentrisch geschichtete Kalkmassen im Innern eines Bälkchens. *h* knorriger Complex von Bälkchen, von denen Knochenkörperchen und Verkalkungen in der Peripherie und im Innern zu sehen sind. *i* myxomatöse Stellen im Sarkomgewebe.

Kästchen ausgegossen; gefärbt wurde mit Alauncarmin und mit Pikrinsäure gegengefärbt; ferner mit Hämatoxylinalaun nach Ziegler und nach gründlichem Entwässern mit neutralem Carmin gegengefärbt. Die auf letztere Art gefärbten Präparate zeigten sich als besonders übersicht-

lich; auch Nachfärben mit alkoholischer Eosinlösung thut gute Dienste. Die nach der Hämatoxylin-Carminfärbung (Strelzow) gefärbten Schnitte geben wegen der differenten Färbung des osteoiden und des kalkhaltig gewesenen Gewebes die besten Bilder. Bekanntlich ist das Hämatoxylin nicht nur ein vortreffliches Reagens auf vorhandenen Kalk, sondern es zeigt auch eine Vorliebe für Gewebe, die durch Säuren (Pikrinsäure) decalcinirt wurden.

Makroskopisch zeigen die Schnitte zahlreiche, oft dicht bei einander liegende und in einander übergehende runde oder längliche Löcher, die sich mikroskopisch als teleangiektatische Gefässe erweisen. Die Wand derselben ist sehr dünn; ein Endothelbelag ist meist sehr deutlich. Die Gefässe sind oft nur durch ein dünnes Septum von einander getrennt. Im Innern und häufig in der Umgebung ist Blut zu sehen; die Extravasate sind oft so stark, dass die Schnitte makroskopisch grosse braune Flecken zeigen. Die rothen Blutkörperchen haben infolge der Härtung in Müller'scher Flüssigkeit Farbe und Gestalt behalten, auch die extravasirten zeigen keine Gestaltsveränderungen.

Ausser den weiten Gefässen (Fig. 1 *a*) finden sich kleinere mit stärkerer musculöser Wand (Fig. 1 *b*) und kleinste von capillarem Charakter. An wieder anderen Stellen sind die Gefässwände in dichte zellige Massen umgewandelt und aus kurzen Spindelzellen bestehend, die dicht bei einander liegen und als Sarkomspindelzellen zu bezeichnen sind. Trifft man in den Schnitten ein solches Gefäss mit sarkomatösem Zellmantel schräg durchgeschnitten, so entsteht eine wirbelartige Zeichnungen (Fig. 1 *c*). Schon makroskopisch differenziren sich zwei weitere Bestandtheile: knorrig verästelte Zellen roth und dunkelblau gefärbter Massen und ein mehr oder weniger dichtes Gewebe, welche diese Massen, sowie die vorher erwähnten Gefässe enthält. Die knorrigen Massen sind zum Theil osteoide Bälkchen, zum Theil entkalkter Knochen. Das Substrat, in welchem diese knorrigen Massen liegen, ist Sarkomgewebe von verschiedenartiger Zusammensetzung. An einigen Stellen, besonders da, wo es um ein Gefässlumen angeordnet ist, ist das Gewebe aus dicht bei einander liegenden Zellen von spindeligem Charakter zusammengesetzt; an anderen ist es myxomatös, d. i. die Zellen sind weit aus einander in der Intercellularsubstanz gelegen und durch zarte Ausläufer verbunden. An anderen Stellen sieht man in dem sarkomatösen Geweben hyaline, zierlich angeordnete kolbige Massen, immer von einem zarten Saum spindliger Zellen umgeben; diese homogenen Massen gehen in osteoides Gewebe über, welches eine intensivere Färbung mit Eosin und Carmin annimmt, während die hyalinen (offenbar als Vorstadium zu bezeichnenden Massen) nur ganz schwach mit den genannten Farben sich färben (Fig. 1 *d*, *e*). In den osteoiden Balken sind zum Theil Verkalkungen vorhanden, die einmal als dunkler Saum die osteoiden Bälkchen umgeben, ein anderes Mal im Innern der Bälkchen liegen. An dem peripheren Saum, sowie hier und da im Innern der Bälkchen sind Knochenkörperchen zu sehen; oft sieht man aber nur dunklere Kalkstreifen von mehr oder weniger Blaufärbung, zuweilen concentrisch angeordnet, ohne dass Knochenkörperchen zu sehen sind.

Die Geschwulst ist demnach als teleangiektatisches Osteosarkom zu bezeichnen.

III.

Erfahrungen über die Operationen an den Luftwegen (1872—1889).

Wenn ich beabsichtige, im Folgenden über die in der königl. chirurgischen Klinik zu Breslau an den Luftwegen ausgeführten Operationen zu berichten, so geschieht dies nicht sowohl in der Hoffnung, wesentlich neue Gesichtspunkte eröffnen zu können, als vielmehr in dem Wunsche, ein Material, welches trotz seiner Reichhaltigkeit weiteren Kreisen bisher verschlossen war, bekannt zu geben und den Fachgenossen zugänglich zu machen. Aber auch von diesem Gesichtspunkte aus erscheint mir die Aufgabe von einem gewissen Interesse, denn bedeutet auch nicht jeder casuistische Beitrag einen Fortschritt in unserer Erkenntniss, so verdient er doch als eine Bereicherung unseres thatsächlichen Wissens volle Beachtung, weil erst aus der Summe der Einzelerfahrungen ein allgemeines Facit gezogen werden kann und unser Urtheil um so sicherer wird, je reicher das Material ist, das unserer Kritik zu Gebote steht.

Bei der Abfassung der vorliegenden Arbeit stand mir zunächst durch die Güte des Herrn Geh. Rath Prof. Dr. Fischer das Krankenmaterial der königl. chirurgischen Klinik zur Verfügung, doch verdanke ich es der Liebenswürdigkeit des Herrn Dr. O. Riegner, Primärarztes am Allerheiligen-Hospital und Leiter der neben der chirurgischen Klinik in den Räumen des genannten Hospitals eingerichteten chirurgischen Station, dass ich auch die auf letzterer Abtheilung wegen Diphtheritis Tracheotomirten zu meiner Statistik verwerthen durfte. Dafür an dieser Stelle zu danken, ist mir eine angenehme Pflicht, die ich um so lieber erfülle, als mir in der That gerade bei der Diphtheritis sehr viel daran lag, nicht nur ein Bruchstück der hier gemachten Beobachtungen zu veröffentlichen, sondern ein möglichst vollständiges Bild der hier gültigen Verhältnisse zu entwerfen. Ich glaube diesen Zweck auf diesem Wege erreicht zu haben, jedenfalls auf diese Weise über die weitaus grösste Anzahl der überhaupt in Breslau wegen Croup und Diphtheritis ausgeführten Tracheotomien zu verfügen, da auch jetzt noch gegenüber den im Allerheiligen-Hospital ausgeführten Luftröhrenschnitten, die von Privatärzten oder in anderen hiesigen Krankenhäusern vorgenommenen Operationen an Zahl verschwinden, andererseits aber ausser einigen zerstreuten Mittheilungen keine weiteren Arbeiten über den fraglichen Gegenstand von Breslau aus erschienen sind.[1])

1) Paul, Tracheotomie wegen Fremdkörpers. Verhandlungen der schles. Gesellschaft u. s. w. 1861. — Elias, Zur Tracheotomie im 1. Lebensjahr. Deutsche

Nach der Art meines Themas habe ich darnach zu berichten über:

A. Tracheotomien,

B. Laryngofissuren,

C. Kehlkopfexstirpationen,

und zwar sub. A über

a) Tracheotomien bei Croup und Diphtheritis,

b) bei Fremdkörpern in den Luftwegen,

c) aus anderen Gründen.

A. Tracheotomien.

Ich kann diesen Abschnitt nicht beginnen, ohne wenigstens einige kurze Bemerkungen über die Art und Weise der Ausführung der Operation, sowie die Art der Nachbehandlung vorauszuschicken, obwohl sich die bei uns geübte Methode im Wesentlichen mit den im Allgemeinen in Deutschland acceptirten Grundsätzen deckt.

Der Patient liegt mit stark zurückgebogenem Halse auf einem unter die Schultern geschobenen Rollkissen, während eine Wärterin den Kopf in der Medianstellung fixirt. Bei bereits bestehender schwerer Kohlensäureintoxication wird kein Chloroform angewandt, sonst bedienten wir uns desselben meist ohne Nachtheile. Den Hautschnitt führen wir — zuweilen unter Erhebung einer Hautfalte, sonst bei leicht gespannter Haut — von vornherein ziemlich lang und sind von diesem Verfahren auch trotz der vielen gegentheiligen Vorschläge in der Literatur nicht abgekommen, denn ein sauberes und schonendes Operiren ist nur möglich bei gehöriger Freilegung des Operationsgebietes, und eine Entzündung des Halsbindegewebes wird nach unseren Erfahrungen durch den langen — einen freien Abfluss der Wundsecrete gewährleistenden Hautschnitt eher verhindert, als durch den engen Wundtrichter bei kurzer Incision, in welchem die Secrete sich zu stauen die beste Gelegenheit haben. Ausserdem ist es leicht, bei langer Schnittführung eine Blutung zu beherrschen und hiermit einer Eventualität zu begegnen, welche zum Mindesten sehr störend für die exacte Erledigung der Operation sein kann. Der untere Theil der Wunde wurde in der letzten Zeit mit Jodoformgaze austamponirt. Die Operation selbst wird mit möglichst einfachen Instrumenten ausgeführt, in der Tiefe gehen wir stumpf vor, wozu namentlich bei Kindern eine starke Entwicklung der beiden prätrachealen Drüsen, Thymus und Thyreoidea, nöthigen.

---

med. Wochenschrift 1878. Nr. 45. — Kolaczek, Ueber den Werth des Luftröhrenschnittes bei Kehlkopfbräune. Ebenda 1879. Nr. 12. — Schuchardt, Breslauer ärztl. Zeitschrift. 1883.

Uebrigens bietet es auch bei Kindern — was in unserer Gegend bei Erwachsenen die Regel ist — meist keine Schwierigkeit, die Operation von Anfang bis zu Ende mit scharfen Zügen auszuführen. Den Schnitt in die Trachea hüten wir uns zu lang zu machen, um die Bildung eines todten Raumes über der Canüle zu verhindern.[1])

Als Canülen benutzen wir die silbernen Lüer'schen Canülen, von denen wir ein Dutzend in verschiedener Grösse in unseren Bestecken vorräthig halten, eine Anzahl, die wir uns trotz der bekannten Passavant'schen Arbeit[2]) zu vermehren nicht genöthigt sahen, obwohl auch wir auf den richtigen Sitz der Canüle, das richtige Verhältniss derselben zur Länge des Schnitts und zur Weite der Trachea ein grosses Gewicht legen, da durch die Literatur der letzten Jahre, namentlich durch die Arbeiten von Passavant, Pauly, Fleiner[3]) u. A. die grosse Rolle, welche dieser Umstand in der Aetiologie der Granulationsstenosen der Trachea spielt, sattsam bekannt geworden ist.

Statt der Canüle ein Trachealspeculum einzulegen, wie das z. B. Braatz empfohlen, haben wir nie versucht, weil wir den Druck der Branchen desselben auf die Luftröhrenschleimhaut fürchteten. Von allen complicirt eingerichteten Canülen glaubten wir um so eher absehen zu müssen, weil ja im Lauf der Nachbehandlung oft genug auch die Wärterin einmal in die Lage kommt, die Canüle rasch wechseln und reinigen zu müssen.

Von der in Deutschland von Bruns und Voltolini, in Frankreich häufig, zur Vornahme des Hautschnittes gebrauchten Galvanokaustik, bezw. dem Thermokauter haben wir nie Gebrauch gemacht, weil dabei die Vermeidung der Blutung nicht immer erreicht wird, die Operation selbst viel länger als mit dem Messer dauert und häufig bei der Lösung des Schorfes höchst bedrohliche Nachblutungen auftreten oder die Wunden mit starker Narbeneinziehung heilen.

Ebenso entschieden müssen wir uns gegen einen anderen, gleichfalls von Frankreich ausgegangenen Vorschlag wenden, die Operation in einem Messerzuge zu machen, oder nach dem Hautschnitt wenigstens die Durchschneidung des prätrachealen Gewebes in einem Zuge zu vollenden.[4])

Der Tracheotomie en un temps wenigstens bei Kindern redet M. de St. Germain[5]) das Wort, welchem von 297 Operirten kein

1) Pauly, Centralblatt für Chirurgie. 1877.
2) Deutsche Zeitschrift für Chirurgie. Bd. XIX, XX u. XXI.
3) Virchow's Archiv. Bd. 116. S. 157 u. D. med. Wochenschr. 1885. Nr. 42.
4) Renault, Manuel de trachéotomie. Paris, G. Steinheil. 1887.
5) De la Trachéotomie. Progrès médicales. 1882. No. 7—9.

einziger auf dem Tisch geblieben sein soll. Bei einem etwa ½jährigen Kinde, welches bei uns auf diese Weise operirt wurde (Trach. superior), hatten wir durch Verletzung der sehr hochgehenden Schilddrüse eine ganz abundante, höchst beunruhigende und schwer zu stillende Blutung. Diese Vergrösserung der Thyreoidea lässt sich aber nicht immer im Voraus bestimmen. Im Uebrigen birgt die Methode noch andere Gefahren in sich, da sie auf die so wichtigen und nicht seltenen Gefässvarietäten am Halse keine Rücksicht nimmt.[1])

Weniger als über diese Principien ist man in Deutschland über die Wahl des Ortes, an welchem operirt werden soll, einig. Allerdings ist derselbe bei Fremdkörpern und Tumoren in der Regel durch die Krankheit selbst bestimmt, es muss am Orte der Nothwendigkeit operirt werden, dagegen besteht gerade bei der Krankheit, welche die Tracheotomie am häufigsten nothwendig macht, bei der Diphtheritis die Möglichkeit, sich den Ort der Operation zu wählen, und es herrscht noch immer darüber Streit, welcher Theil der Luftröhre bevorzugt werden soll. Schüller[2]) spricht sich in seiner Monographie für die Cricotracheotomie aus und erblickt in ihr das Normalverfahren, während z. B. Fleiner gerade in der Durchschneidung des Ringknorpels einen häufigen Grund für die Entstehung von Granulationsstenosen erblickt. Billroth operirte nach Lüning[3]) im Züricher Kantonsspital immer im Lig. conoides, Rose[4]) schwankte zuerst zwischen Trach. superior und inferior, bis er zuletzt der letzteren den Vorzug gab; Krönlein operirte immer nach Bose, andere Autoren bevorzugen bald die eine, bald die andere Art der Operation, ohne dass es gelänge, dafür unter Umständen einen anderen Grund als die individuelle Neigung des Einzelnen verantwortlich zu machen. In ähnlicher Weise ist unter den mir zu Gebote stehenden Fällen bald die eine, bald die andere Methode scheinbar oft ohne zwingenden Grund von den verschiedenen Operateuren bevorzugt worden; indess lässt sich nicht verkennen, dass doch manchmal sehr gewichtige Gründe für die eine oder die andere Modification ausschlaggebend sind. Obgleich nämlich die Trach. sup. im Allgemeinen als die leichtere gilt, so kann dieselbe doch bei stärkerer Entwicklung der Schilddrüse mit ganz erheblichen Schwierigkeiten verknüpft sein; ausserdem gehört es nach unseren Erfahrungen eher zu den Ausnahmen, dass bei Kindern zwischen Ringknorpel und Schild-

1) Kaufmann, Für die obere Tracheotomie wichtige Gefässvarietäten. Deutsche Zeitschrift für Chirurgie. Bd. XXI. Heft 3 u. 4.

2) Deutsche Chirurgie. Lieferung 37.

3) Correspondenzblatt für schweizer Aerzte. 1883. Nr. 39. 4) Ebenda.

drüse eine zur exacten Ausführung der Trach. sup. nothwendiger Raum übrig bleibt. Andererseits operirt es sich in dem breiten Muskelinterstitium bei der Trach. inferior viel bequemer, als in dem engen Spalt in der Nähe des Muskelansatzes. Die Gefahr der Blutung aus den hier allerdings viel stärker entwickelten Venennetzen ist in der Regel bei ruhigem Operiren und guter Assistenz zu vermeiden. Ausserdem verlangt die neuerdings von Langenbuch vorgeschlagene Jodoformgazetamponade der Trachea bei Diphtheritis die Operation an dieser Stelle: kurz es giebt Gründe genug, welche uns schliesslich doch im Allgemeinen auch bei Croup die tiefe Tracheotomie bevorzugen liessen. Allerdings ist der Cantilenwechsel bei der Trach. sup. leichter und es ist das ein Vorzug, den jeder Praktiker wohl zu würdigen weiss.

Die Entfernung der Cantile nehmen wir im Princip so früh als möglich vor, ein Verfahren, zu dem uns die Furcht vor Entstehung einer Granulationsstenose nöthigt. Wir haben auch bei Diphtheritis durchschnittlich schon am 5. Tage die Cantile definitiv weggelassen und sind nur selten in die Nothwendigkeit versetzt worden, dieselbe von Neuem einzulegen. Vielleicht ist das der Grund, dass ich unter den sämmtlichen Fällen der chirurg. Klinik nicht einen mit Granulationsstenose habe finden können. Allerdings muss ich hinzufügen, dass dieselbe nach den Untersuchungen von Sanné[1]) überhaupt nicht häufig ist, da er unter 662 Fällen von Nachkrankheiten bei Diphtheritis nur einmal Granulationsstenose verzeichnen konnte. Demgegenüber scheint es in der städtischen Abtheilung des Allerheiligen-Hospitals üblich zu sein, den Cantilenwechsel erst später, circa am 8 Tage zu versuchen.

Weiter möchte ich dann kurz noch Folgendes voranschicken:

Obgleich mir, wie oben bemerkt, das ganze Material der königl. chirurg. Klinik zu Gebote stand, so hielt ich es doch für opportun, nur die letzten beiden Decennien, das Zeitalter der Antisepsis, zu berücksichtigen, möchte aber beiläufig erwähnen, dass die erste Tracheotomie in der Breslauer chirurg. Klinik anscheinend im Jahre 1840 von Benedikt wegen eines Fremdkörpers im Kehlkopfe ausgeführt worden ist. Aus Gründen äusserer Natur ferner musste ich mit dem Jahre 1872 beginnen, während ich meine Beobachtungen mit der Mitte des Jahres 1889 abgeschlossen habe.

a) Tracheotomien wegen Diphtheritis.

Eine dankenswerthe Bereicherung unseres Wissens über die Art und Verbreitung der Diphtheritis haben uns die umfangreichen sta-

1) Ref. Langenbeck's Archiv. Bd. XX. S. 557.

tistischen Erhebungen von Dr. Brühl und Jahr[1]) gebracht, welchen Beiden das reiche Actenmaterial des kaiserl. Gesundheitsamtes zu Gebote stand. Die Ergebnisse dieser Arbeit erscheinen mir auch für meine eigenen Untersuchungen von solcher Bedeutung, dass ich nicht umhin kann, über die wichtigsten Resultate der genannten Schrift kurz zu berichten, da auf dieselben zurückzukommen ich mehrfach im Verlauf meiner Abhandlung genöthigt sein werde. Die genannten Autoren finden, dass die Diphtheritis hauptsächlich das Kindesalter befällt, und dass die Betheiligung an der allgemeinen Sterblichkeit infolge dieser Krankheit im Alter von 1—2 Jahren am grössten ist, worauf mit einer etwas geringeren Antheilsquote, entgegen den bisherigen Annahmen, die Altersklasse der Säuglinge folgt; unter diesen werden die Kinder im 1. Monat am seltensten, die im 2., 3. und 4. Monat mit geringen Differenzen etwas häufiger befallen. Es steigt dann der Antheil im 5. und 6. Monat auf 34,2, bezw. 38,2 von 10000 Lebenden, im 7.—12. Monat auf fast 60 pro 10000. Dann kommt die Altersklasse von 2—5 Jahren, welcher das schulpflichtige Alter von 5—10 Jahren mit einer bereits bedeutend geringeren Sterblichkeitsziffer folgt. Im Alter von 10—15 Jahren sterben nur noch 4,1, bezw. 4,3 von 10000, in den höheren Altersklassen (vom 15. Lebensjahre ab) ist die Betheiligung nur noch eine minimale, wenn auch keine Altersklasse als gänzlich immun angesehen werden kann. In Bezug auf das Geschlecht ergiebt sich, dass in der 1. Altersklasse das weibliche (über 16 pro 10000) weniger der Krankheit Opfer liefert als das männliche. Dieser Unterschied gleicht sich mit der Anzahl der Jahre wieder etwas aus, so zwar, dass vom 5.—15. Jahre die Empfänglichkeit des weiblichen Geschlechts für die Krankheit sogar etwas überwiegt, während in den höheren Altersklassen beide Geschlechter ungefähr gleich viel an den Erkrankungen betheiligt sind.

II. Die Empfänglichkeit der Landbevölkerung für Diphtheritis ist gegenüber derjenigen der Stadtbevölkerung bis zum 30. Jahre auffällig gesteigert.

III. Diphtheritis und Croup sind in den beregten, zur Beobachtung herangezogenen 8 Jahren in allen 35 Regierungsbezirken und Landdrosteien, sowie in Berlin aufgetreten und haben in allen eine Anzahl von Opfern gefordert, welche jedoch nach Art und Zeit eine grosse Verschiedenheit aufweist. Im Ganzen lassen sich 4 Gruppen aufstellen, innerhalb deren die Sterblichkeit zwischen 10 oder weniger und 30 oder mehr pro 10000 schwankt.

1) Diphtheritis und Croup im Königreich Preussen in den Jahren 1875—1882. Berlin 1889.

Diese Zahlen als Maassstab angelegt, findet sich die grösste Sterblichkeit an Diphtheritis und Croup nur in den östlichen Bezirken des Staates, und zwar zeigt der östlichste auch die höchste Sterblichkeit. In den angrenzenden nord- und südöstlichen Bezirken nimmt die Sterblichkeit ab, ja es finden sich unter den südöstlichen Bezirken zwei (Breslau und Liegnitz) mit geringster, bezw. sehr mässiger Sterblichkeit. Desgleichen nimmt die Sterblichkeit ab, je mehr man sich nach Westen wendet, und es machen hier nur die Kreise Arnsburg und Trier eine Ausnahme. In allen centralen Bezirken ist die Sterblichkeit eine sehr hohe, doch stehen auch hier die westlichen besser da, als die östlichen.

IV. Die Zahl der Erkrankungen schwankt in den einzelnen Jahren in der Weise, dass einige derselben direct als Epidemiejahre zu bezeichnen sind.

V. Die Sterblichkeit an Diphtheritis ist, wie schon bemerkt, beim männlichen Geschlecht höher als beim weiblichen, und zwar ist das Verhältniss wie 5 : 4,6. Ausnahmslos ist dies in den östlichen Bezirken und in einem Theile des centralen Gebietes der Fall. In den westlichen und nördlichen Bezirken finden sich vereinzelte, in den südlichen häufige Ausnahmen; in Siegmaringen und Wiesbaden ist das umgekehrte Verhältnis die Regel.

VI. Die Höhe der Sterblichkeitsziffer in einem Bezirke hängt ab von der Stellung desselben zu den Jahresisothermen des Staates: je höher die Jahresisotherme, desto geringer in den von ihr begrenzten oder durchschnittenen Gebieten die Sterblichkeit. Das Sterblichkeitsmaximum fällt auf die Gegenden mit wenig gleichmässiger Jahrestemperatur und Feuchtigkeit der Luft, die geringere auf Orte mit gleichmässiger Temperatur und Feuchtigkeit, sowie trockener und warmer Luft.

Das Material zu diesen Berechnungen lieferten 334541 Todesfälle an Diphtheritis, welche in den Berichtsjahren amtlich gemeldet worden waren, und zwar haben die Verfasser absichtlich nicht die Anzahl der überhaupt gemeldeten Krankheitsfälle als Maassstab genommen, weil die Berechnung nach den Krankheitsmeldekarten immer auf einer durchaus unsicheren Grundlage beruhe. Häufig genug würden die Meldungen unterlassen, zuweilen kämen Irrthümer in der Diagnose vor u. s. w., kurz das Material sei unsicher und schwankend, die Sterberegister könne man dagegen im Ganzen als fehlerlose Quellen betrachten. — Es ist nun von vornherein zuzugeben, dass die geübten Statistiker mit dieser letzten Behauptung das Richtige getroffen haben, wenngleich andererseits nicht geleugnet werden darf,

dass ihr Standpunkt von einer gewissen Einseitigkeit nicht frei ist. Obgleich nämlich die absolute Menge der Todesfälle mit der Anzahl der Erkrankungen steigen muss und eine Berechnung aus den Sterberegistern daher einen guten Einblick in die Ausdehnung einer Epidemie gewähren kann, so brauchen doch Anzahl der Todesfälle und Zahl der Erkrankungen überhaupt zu einander so wenig in einem direct proportionalen Verhältniss zu stehen, dass wir allein aus der Anzahl der ersteren noch nichts über die Bösartigkeit der Epidemie entnehmen können. Wenn wir daher aus der Brühl'schen Statistik erfahren, dass Breslau in Bezug auf seine Diphtheritissterblichkeit sehr günstig dasteht, so heisst dies natürlich nur, dass die Krankheit hier weniger häufig auftritt, als sonstwo, während ich schon an dieser Stelle ausdrücklich betonen muss, dass bei uns die Krankheit eine so traurige Prognose bietet wie nur irgendwo anders, eine Prognose, welche dieselbe bei Aerzten und Laien in gleicher Weise gefürchtet macht; andererseits ist es vielleicht ein Zufall, wenn aus Königsberg, nach der obigen Statistik einem der schlimmsten Diphtheritisorte, von wo übrigens schon von Plenio[1]) ein sehr günstiger Bericht vorliegt, neuerdings von Hennig[2]) eine Serie von 1162 geheilten Diphtheritisfällen (?) — ein bisher unerhörtes Resultat — berichtet worden ist.

Wenn ich übrigens die Resultate der citirten Arbeit in etwas breitem Rahmen wiedergegeben habe, so geschieht dies in der Ueberzeugung, dass eine Beurtheilung des Werthes und der Erfolge der Tracheotomie bei Diphtheritis einzig und allein nach den allgemeinen Gesichtspunkten möglich ist, welche wir bei der Betrachtung der Krankheit als solcher gewinnen können; denn wenn es sich herausstellt, dass die Krankheit an verschiedenen Orten mit verschiedener Heftigkeit auftritt, so ist es selbstverständlich, dass dadurch auch die Resultate der Tracheotomien bei Diphtheritis wesentlich beeinflusst werden müssen, und es ist daher sehr zu bedauern, dass man aus den bisher existirenden Statistiken so wenig über das Verhältniss der Mortalität der Tracheotomirten zu der allgemeinen Diphtheritismortalität oder der Mortalität der Nichttracheotomirten erfährt. Dann erst würde man die Statistiken der einzelnen Autoren recht mit einander vergleichen können, dann erst würde es sich auch herausstellen, ob die günstigen Resultate mancher Autoren mehr auf ihre Methode, als auf die Verhältnisse, unter denen sie operirten, zurückzuführen sind.

1) Langenbeck's Archiv. Bd. XXX.
2) Berliner klin. Wochenschrift 1889. Nr. 7.

Was nun Breslau anbetrifft, so giebt folgende Tabelle, welche aus den Zahlen des statistischen Amtes zusammengestellt ist, eine ungefähre Vorstellung von der Art und dem Auftreten der Diphtheritis in unserer Stadt. Leider konnte ich erst vom Jahre 1880 ab die Zahlen in der gewünschten Vollständigkeit erhalten, doch erschien es mir nicht unzweckmässig, auch die Zahlen der Vorjahre hierher zu setzen.

Tabelle I.

Jahr	In Breslau gestorben			Polizeilich gemeldet		Mortalität
	an Croup	an Diphtheritis	in Summa	Croup	Diphtheritis	Procente
1872	55	35	90	—	—	—
1873	48	17	65	—	—	—
1874	44	22	66	—	—	—
1875	58	69	127	—	—	—
1876/1877	80	77	157	—	—	—
1877/1878	88	67	155	—	—	—
1878/1879	52	54	106	—	—	—
1879/1880	47	58	105	—	—	—
1880/1881	67	68	135	—	175	71,1
1881/1882	60	96	156	—	312	50
1882/1883	136	163	299	—	381	78,4
1883/1884	112	211	323	—	496	65,1
1884/1885	78	161	239	—	551	43,3
1885/1886	56	162	218	—	501	43,5
1886/1887	53	227	280	—	752	37,2
1887/1888	54	443	497	—	1635	30,4

Was das Verhältniss von Croup und Diphtheritis anbetrifft, so betrachten wir, um auch dies kurz zu erwähnen, dieselben nach den Arbeiten von Bartels, Hartmann, Steiner u. A., so streng dieselben auch ursprünglich nach dem Vorgange von Virchow von einander geschieden wurden, ätiologisch als identische Processe, da das Verhalten des in beiden Fällen gesetzten Exsudates zur Schleimhautoberfläche, welches sich in seiner Verschiedenheit zwanglos durch die Differenz der in Frage kommenden Schleimhäute (Pharynx und Tonsillen einerseits, Kehlkopf andererseits) erklären lässt, nicht ausreicht, um beide Erscheinungsformen als besondere Krankheiten von einander abzusondern. Wenn es auch nicht geleugnet werden kann, dass nicht jeder Croup infectiöser Natur ist, insofern es sowohl experimentell bei Thieren, als durch die Beobachtung am Menschen erwiesen ist, dass es gelingt, auf chemischem oder physikalischem Wege einen wohl charakterisirten Kehlkopfcroup zu erzeugen, so kommt dies praktisch gegenüber der ungeheuren Mehrzahl von Fällen gar nicht in Betracht. Von diesem Standpunkte ausgehend, mache ich auch im weiteren Verlaufe meiner Abhandlung keinen

principiellen Unterschied mehr zwischen Croup und Diphtheritis und lasse jetzt einige statistische Angaben folgen, die ich auf das nöthigste Maass zu beschränken die Absicht habe.

In den 18 Berichtsjahren wurden im Allerheiligen-Hospital ausgeführt wegen Diphtheritis 670 Tracheotomien, und zwar vertheilen dieselben sich in folgender Weise.

TABELLE II.

Uebersicht über die in der königl. chirurgischen Klinik und im Allerheiligen-Hospital behandelten Diphtheritiskranken.

Jahr	Zugang		Summe des Zugangs	Abgang durch Heilung		Summe der Geheilten	Abgang durch Tod		Summe der Gestorbenen
	männl.	weibl.		männl.	weibl.		männl.	weibl.	
1872	—	1	1	—	—	—	—	1	1
1873	1	1	2	—	—	—	1	1	2
1874	—	—	—	—	—	—	—	—	—
1875	2	1	3	—	1	1	2	—	2
1876	3	6	9	1	—	1	2	6	8
1877	9	4	13	3	3	6	6	1	7
1878	3	6	9	3	4	7	—	2	2
1879	4	8	12	1	3	4	3	5	8
1880	9	2	11	2	—	2	7	2	9
1881	9	2	11	2	—	2	7	2	9
1882	14	23	37	3	4	7	11	19	30
1883	44	38	82	13	11	24	31	27	58
1884	29	29	58	6	4	10	23	25	48
1885	50	28	78	15	6	21	35	22	57
1886	43	30	73	10	6	16	33	24	57
1887	51	45	96	9	4	13	42	41	83
1888	59	54	113	9	17	26	50	37	87
1889	29	33	62	7	5	12	22	28	50
Summe	349	321	670	83	68	151	277	242	519

Wir hatten also 670 Operationen mit 151 Heilungen = 22,5 Proc. oder

349 Männer mit 83 Heilungen = 24 Proc.
321 Weiber mit 68 Heilungen = 21,1 Proc.[1])

Es war also, entgegen der Angabe von Brühl und Jahr die Sterblichkeit unter den Patienten männlichen Geschlechts geringer als unter denen des weiblichen Geschlechts; das Verhältniss war wie 7 : 8. Wie weit die Resultate dieser Tracheotomien von hygienischen Ver-

1) Ich möchte hier übrigens anhangsweise hinzufügen, dass seit Mitte 1889 im Ganzen 143 Tracheotomien wegen der Diphtherie im Allerheiligen-Hospital ausgeführt wurden, welche in der vorliegenden Tabelle nicht mehr verwerthet wurden. Die Resultate sind folgende: Von 59 in der königl. chirurgischen Klinik Operirten genasen 11 = 18,6 Proc. Von 89 in der städt. Abtheilung genasen 22 = 26,2 Proc.

hältnissen beeinflusst werden, vermag ich nach eigener Erfahrung nicht zu entscheiden. Im Allerheiligen-Hospital befanden sich die wegen Diphtheritis Tracheotomirten sicher eine Zeit lang unter ungünstigen äusseren Verhältnissen, da bei der grossen Krankenzahl des Instituts, welche bis vor Kurzem in einem gewissen Missverhältniss zu den disponiblen Räumen stand, diese Tracheotomirten auf den chirurgischen Stationen verpflegt werden mussten, ohne dass besondere Isolirräume zur Verfügung gestanden hätten. Erst im Jahre 1885 konnten von der Direction besondere Zimmer gestellt werden, die jedoch noch Manches zu wünschen übrig liessen. In der chirurgischen Klinik wurden wechselweise 2 sonst für 3 Kranke bestimmte Zimmer benutzt, die unter Umständen dann 5 Kinder aufnehmen mussten. Im April 1889 wurde dann eine ausserhalb des Hospitalcomplexes im Contagienhause gelegene Isolirstation eingerichtet, in deren Belegung sich vorläufig Klinik und städtische chirurgische Abtheilung theilen. Auch die jetzige Einrichtung lässt noch in Bezug auf die Grösse und Beleuchtung der Zimmer manchen Wunsch aufkommen, trotzdem ist mit der Einrichtung einer besonderen Tracheotomirtenstation mit eigenem Wartepersonal ein Fortschritt geschaffen.

Nach mancher Richtung hin war es mir interessant, die Resultate der königl. chirurgischen Klinik mit den in der städtischen Abtheilung des Allerheiligen-Hospitals gewonnenen zu vergleichen. Eine diesbezügliche Untersuchung führte zu folgendem Ergebniss.

TABELLE III.

a) in der königl. chirurgischen Klinik.

Jahr	Zugang		Summe des Zugangs	Abgang durch Heilung		Summe der Geheilten	Abgang durch Tod		Summe der Gestorbenen
	männl.	weibl.		männl.	weibl.		männl.	weibl.	
1885	34	25	59	9	6	15	25	19	44
1886	30	28	58	6	6	12	24	22	46
1887	26	25	51	5	1	6	21	24	45
1888	9	9	18	2	2	4	7	7	14
1889	8	8	16	2	2	4	6	6	12
Summe	107	95	202	24	17	41	83	78	161

b) im Allerheiligen-Hospital.

1885	16	3	19	6	—	6	10	3	13
1886	13	2	15	4	—	4	9	2	11
1887	25	20	45	4	3	7	21	17	38
1888	50	45	95	7	15	22	43	30	73
1889	21	25	46	5	3	8	16	22	38
Summe	125	95	220	26	21	47	99	74	173

Es sind demnach in der Klinik vom Jahre 1885 ab zu verzeichnen 202 Fälle mit 41 Heilungen = 20,3 Proc., in der Hospitalabtheilung 220 Fälle mit 47 Heilungen = 21,4 Proc.

Die Resultate stimmen also mit einander fast genau überein, eine Thatsache, die mir von grosser Bedeutung erscheint, deren Besprechung ich jedoch einen Augenblick verschiebe, um zunächst die Resultate anderer Autoren zum Vergleich heranzuziehen, von denen ich übrigens einen Theil nach Schüller[1]) citire.

Monti[2]) sammelte aus der Literatur die Summe von 12736 Fällen mit 3409 Heilungen = 26,7 Proc., und zwar bis 1863 4702 Tracheotomien, davon deutsche 236, ausserdeutsche 4466; von 1864—1882 im Ganzen 8034, und zwar auf 7074 deutsche nur 960 ausserdeutsche.

Im Einzelnen führe ich folgende Berichte an:

Fischer und Bretonneau sammelten aus verschiedenen Pariser Hospitälern und aus den Provinzen 1011 Operationen mit 25 Proc. Heilungen.

Barthez (Hôpit. St. Eugénie) 1855—1868 573 Operationen mit 160 Heilungen = 28 Proc. Ferner kamen nach einem Bericht aus dem Hôpit. des enfants malad. aus Paris in den Jahren 1850—1857 389 Operationen mit 86 Heilungen = 25 Proc. zur Beobachtung, und M. de St. Germain[3]) berichtet über 297 Operationen mit 67 Heilungen = 22,5 Proc.

Trousseau hatte nach Kühn[4]) bei 466 Operationen 126 Heilungen = 25 Proc., ferner Parker[5]) 17 Fälle mit 9 Heilungen = 50 Proc.

Marsch 50 Fälle mit 8 Heilungen = 16 Proc.

Martin[6]) 903 Operationen mit 195 Heilungen = 21,6 Proc.

Gill[7]) in Illinois 151 Operationen mit 25 Proc. Heilungen.

Wanschner (Kopenhagener Commune-Hospital 1863—1876) 400 Operationen mit 170 Heilungen = 42,5 Proc.

Von deutschen Statistiken sind anzuführen:

Uhde[8]) 81 Fälle mit 21 Heilungen = 25 Proc.

---

1) Die Tracheotomie, Laryngotomie und Exstirpation des Kehlkopfs. Deutsche Chirurgie. Lieferung 37.

2) Ueber Croup und Diphtheritis. Wien und Leipzig 1884.

3) Progrès méd. 1882.

4) Günther's Lehrbuch der blutigen Operationen.

5) Med. Times and Gaz. 1878.

6) Annals of anatomy and surgery. Brooklyn 1881. 7) Ebenda.

8) 100 von 1820—1869 im Herzogthum Braunschweig ausgeführte Tracheotomien. Langenbeck's Archiv. Bd. XI.

Settegast[1]) 754 Operationen mit 235 Heilungen = 31,6 Proc.

Krönlein[2]) führt aus der chirurgischen Klinik in Berlin an, vom Jahre 1870 bis Ende Juli 1876 im Ganzen 504 Operationen mit 147 Heilungen = 29,2 Proc.

Rosenthal[3]) (Charité 1882—1884) 103 Fälle von Diphtheritis mit 18 Heilungen = 10,74 Proc., 25 Fälle von Croup mit 24 Proc.

Nach Abzug der Kinder unter 2 Jahren blieb eine Heilungsziffer von 22,3 Proc.

Langenbuch[4]) 1192 Tracheotomien, vor 1883 Heilungen = 22,4 Proc., nach 1883 = 36 Proc.

Plenio[5]) berichtet aus der Königsberger Klinik 1882—1883 111 Operationen mit 63,5 Proc. Heilungen.

K. Roser[6]) aus Marburg 1884—1888 47 Fälle mit 25 Heilungen = 53 Proc.

Lüning[7]) berichtet über 278 unter Rose und Krönlein operirte Fälle mit 92 Heilungen = 39 Proc.

Billeter[8]) (1. April 1881 bis Ende 1887) 300 Tracheotomien mit 125 Heilungen = 41 Proc.

Fitzau (Köthen) erreichte nach einer Mittheilung von Karl Schuchardt im Centralblatt für Chirurgie 1888. Nr. 36 unter 132 Operationen 86 Heilungen = 66 Proc.

Die Resultate aus der Züricher Klinik (vgl. Lüning) fanden übrigens durch Rose selbst auf dem XVII. Chirurgencongress anlässlich der Debatte über den Vortrag von Thiersch über die Intubation des Larynx eine interessante Erweiterung.

Nach dem officiellen Sitzungsberichte drückte Herr Prof. Rose sich damals folgendermaassen aus: „Ich habe mir in frütherer Zeit in Zürich bei 197 Tracheotomien mit 37 Proc. Heilungen eingebildet, meine Resultate seien leidlich oder sogar gut (nach den Veröffentlichungen von Frau Gräfin Hugonay und Dr. Lüning). Darauf habe ich eine Zeit lang das Publiciren ganz aufgegeben. Ich verfüge aber über ein grosses Material, indem wir jetzt hier in Bethanien in 7 Jahren bei der 2000. Tracheotomie sind. M. H., dass einmal alle Fälle

1) Krankenhaus Bethanien in Berlin 1861 bis Ende 1876. Langenbeck's Archiv. Bd. XXII. S. 874. 2) Ebenda. Bd. XXI.

3) Charité-Annalen. Bd. X.

4) Zur Tamponade der geöffneten Trachea. Berlin. klin. Wchschr. 1888. Nr. 44.

5) Langenbeck's Archiv. Bd. XXX.

6) Deutsche med. Wochenschrift 1888. Nr. 7.

7) Resultate und Technik der Tracheotomie bei Croup und Diphtheritis. Correspondenzblatt für schweizer Aerzte. 1883.

8) Züricher Kantonshospital. Dissert. 1888.

durchkommen und einmal gar keine, davon überzeugt man sich sehr schnell bei jeder Methode der Diphtheriebehandlung. Man bringt manchmal 50 Proc. der Fälle und mehr im Laufe des Jahres durch und nachher kommen Zeiten, wie ich sie selbst erlebt habe, dass in Bethanien, wo die Sache eingebürgert ist, die Schwestern nicht mehr heran wollten, weil Tag auf Tag jedes Kind stirbt. Ich habe einen November gehabt, da sind von 30 Kindern 30 gestorben, den nächsten Monat starben von 29 — 28.“ Im Ganzen hatte Rose in Bethanien 27,8 Proc. Heilungen.

Nach dem Lebensalter geordnet, vertheilen sich unsere Fälle in folgender Weise.

TABELLE IV.

Uebersicht über die in der königl. chirurgischen Klinik und im Allerheiligen-Hospital behandelten Kranken nach dem Lebensalter geordnet.

Alter	Jahr	Zugang männl.	Zugang weibl.	Summe des Zugangs	Abgang durch Heilung männl.	Abgang durch Heilung weibl.	Summe der Geheilten	Abgang durch Tod männl.	Abgang durch Tod weibl.	Summe der Gestorbenen
von 0—2 Jahren	1872	—	—	—	—	—	—	—	—	—
	1873	—	—	—	—	—	—	—	—	—
	1874	—	—	—	—	—	—	—	—	—
	1875	1	—	1	—	—	—	1	—	1
	1876	1	2	3	—	—	—	1	2	3
	1877	3	—	3	2	—	2	1	—	1
	1878	2	1	3	2	—	2	—	1	1
	1879	—	1	1	—	1	1	—	—	—
	1880	3	—	3	—	—	—	3	—	3
	1881	3	1	4	—	—	—	3	1	4
von 3—10 Jahren	1872	—	1	1	—	—	—	—	1	1
	1873	1	1	2	—	—	—	1	1	2
	1874	—	—	—	—	—	—	—	—	—
	1875	1	1	2	—	1	1	1	—	1
	1876	2	4	6	1	—	1	1	4	5
	1877	6	4	10	1	3	4	5	1	6
	1878	1	5	6	1	4	5	—	1	1
	1879	4	7	11	1	2	3	3	5	8
	1880	6	2	8	2	—	2	4	2	6
	1881	6	1	7	1	—	1	5	1	6
von 11—20 Jahren	1872	—	—	—	—	—	—	—	—	—
	1873	—	—	—	—	—	—	—	—	—
	1874	—	—	—	—	—	—	—	—	—
	1875	—	—	—	—	—	—	—	—	—
	1876	—	—	—	—	—	—	—	—	—
	1877	—	—	—	—	—	—	—	—	—
	1878	—	—	—	—	—	—	—	—	—
	1879	—	—	—	—	—	—	—	—	—
	1880	—	—	—	—	—	—	—	—	—
	1881	—	—	—	—	—	—	—	—	—
Summe		40	31	71	11	11	22	29	20	49

Alter	Jahr	Zugang männl.	Zugang weibl.	Summe des Zugangs	Abgang durch Heilung männl.	Abgang durch Heilung weibl.	Summe der Geheilten	Abgang durch Tod männl.	Abgang durch Tod weibl.	Summe der Gestorbenen
Transport		40	31	71	11	11	22	29	20	49
von 0—2 Jahren	1882	6	6	12	2	—	2	4	6	10
	1883	15	10	25	4	1	5	11	9	20
	1884	14	14	28	2	1	3	12	13	25
	1885	14	9	23	1	—	1	13	9	22
	1886	19	4	23	5	2	7	14	2	16
	1887	16	17	33	2	2	4	14	15	29
	1888	28	16	44	2	2	4	26	14	40
	1889	7	14	21	1	1	2	6	13	19
von 3—10 Jahren	1882	8	17	25	1	4	5	7	13	20
	1883	29	27	56	9	9	18	20	18	38
	1884	15	15	30	4	3	7	11	12	23
	1885	36	18	54	14	5	19	22	13	35
	1886	23	24	47	5	4	9	18	20	38
	1887	25	38	63	7	2	9	28	26	54
	1888	31	37	68	7	15	22	25	21	46
	1889	21	17	38	5	3	8	16	14	30
von 11—20 Jahren	1882	—	—	—	—	—	—	—	—	—
	1883	—	1	1	—	1	1	—	—	—
	1884	—	—	—	—	—	—	—	—	—
	1885	—	—	—	—	—	—	—	—	—
	1886	1	2	3	—	—	—	1	2	3
	1887	—	—	—	—	—	—	—	—	—
	1888	—	1	1	—	—	—	—	1	1
	1889	1	2	3	1	1	2	—	1	1
Ueber 20 Jahre		—	1	1	—	1	1	—	—	—
Ges.-Summe		349	321	670	83	68	151	277	242	519

Es wurden demnach in dem genannten Zeitraum aufgenommen im Alter von 0—2 Jahren:

Männer 132, Weiber 95, Sa. 227

davon geheilt

Männer 23, Weiber 10, Sa. 33

in Procenten

Männer 17,4 Proc., Weiber 10,5 Proc., Sa. 14,5 Proc.

Im Alter von 2—10 Jahren:

Männer 215, Weiber 209, Sa. 424

davon geheilt

Männer 59, Weiber 55, Sa. 114

in Procenten

Männer 27,8 Proc., Weiber 26,4 Proc., Sa. 26,9 Proc.

Im Alter von 10—20 Jahren:

Männer 2, Weiber 6, Sa. 8

davon geheilt Männer 1, Weiber 2, Sa. 3
in Procenten
Männer 50 Proc., Weiber 33,3 Proc., Sa. 37,5 Proc.
Ueber 20 Jahre 1 Weib geheilt.

Diese Zahlen bestätigen das von Brühl und Jahr von Neuem betonte Gesetz, dass die Empfänglichkeit für die Krankheit abnimmt mit dem steigenden Lebensalter, und dass in der ersten Altersklasse erheblich mehr Knaben erkranken als Mädchen, während sich später dieser Unterschied wieder ziemlich ausgleicht. Dagegen fand ich durchweg bei Knaben einen grösseren Procentsatz von Heilungen als bei Mädchen, ein Ergebniss, welches nicht nur den Resultaten jener beiden Autoren, sondern auch den oben angeführten von Krönlein widerspricht. Die Zahl der Heilungen steigt mit dem Lebensalter, immerhin ist nach unseren Zahlen auch für Kinder unter 2 Jahren die Prognose nicht so schlimm, wie man anfänglich anzunehmen sich berechtigt glaubte.

Aus einer grösseren Anzahl von Berichten, welche seit 1882 erschienen waren, bestimmte G. Chaym[1]) nach 977 diesbezüglichen Fällen die Mortalität gleich 85 Proc., ein Resultat, mit welchem sich das unsrige fast genau deckt.

Nach den Monaten geordnet, vertheilen sich unsere Fälle wie folgt.

Tabelle V.

Jahrgang	Januar	Gestorben	Februar	Gestorben	März	Gestorben	April	Gestorben	Mai	Gestorben	Juni	Gestorben	Juli	Gestorben	August	Gestorben	September	Gestorben	October	Gestorben	November	Gestorben	December	Gestorben
1872	—	—	—	—	—	—	—	—	—	—	—	—	—	—	—	—	—	—	1	1	—	—	—	—
1873	—	—	1	1	1	1	—	—	—	—	—	—	—	—	—	—	—	—	—	—	—	—	—	—
1874	—	—	—	—	—	—	—	—	—	—	—	—	—	—	—	—	—	—	—	—	—	—	—	—
1875	—	—	—	—	—	—	—	—	1	—	—	—	—	—	—	—	—	—	—	—	1	1	1	1
1876	—	—	—	—	—	—	—	—	4	4	1	—	—	—	1	1	1	1	2	2	—	—	—	—
1877	2	1	1	—	—	—	—	—	—	—	2	2	—	—	1	—	3	3	—	—	2	—	2	1
1878	—	—	4	1	—	—	2	1	1	—	—	—	—	—	1	—	—	—	1	—	—	—	—	—
1879	—	—	—	—	—	—	1	1	2	2	1	1	1	—	1	—	2	2	1	—	2	1	1	1
1880	1	1	1	1	3	2	1	1	1	1	1	1	—	—	—	—	—	—	1	1	—	—	2	1
1881	1	1	—	—	1	1	—	—	—	—	—	—	—	—	—	—	—	—	2	2	3	2	4	4
1882	2	2	4	4	2	2	1	—	—	—	6	5	2	1	2	—	3	2	3	3	10	9	2	2
1883	5	3	10	6	6	6	8	7	3	1	5	2	4	2	3	2	5	2	15	12	8	9	10	8
1884	12	10	4	4	6	5	3	2	4	3	1	1	2	2	5	4	6	5	8	6	5	4	2	2
1885	1	1	4	3	9	8	3	2	6	4	2	2	1	1	7	6	5	5	8	7	9	7	12	11
1886	9	9	3	2	4	2	1	—	6	2	1	—	6	5	5	4	8	7	13	11	8	7	9	8
1887	4	4	3	3	4	4	3	3	12	8	10	8	11	10	5	4	18	16	14	13	12	10	3	—
1888	3	1	6	5	5	4	6	5	9	7	8	6	7	5	9	7	15	13	19	17	10	10	6	6
1889	9	8	12	11	10	9	7	6	7	7	10	9	—	—	—	—	—	—	—	—	—	—	—	—
Sa.	49	41	53	41	51	44	36	28	56	39	48	37	34	26	40	28	66	56	88	75	70	58	54	45

1) Archiv für Kinderheilkunde. Bd. IV. Heft 11 u. 12.

Die Krankheit wurde also am wenigsten beobachtet im Juli, stieg dann bis zum October, um continuirlich bis April zu fallen, während im Mai eine zweite Exacerbation stattfand.

Ein fast gleiches Resultat ergeben die Beobachtungen von Krönlein, der jedoch als günstigsten Monat den Juni findet.

Die Mortalität hielt im Allgemeinen mit der Häufigkeit der Erkrankungen gleichen Schritt, ohne ihr jedoch im Einzelnen jedesmal genau proportional zu sein.

Fig. 2.

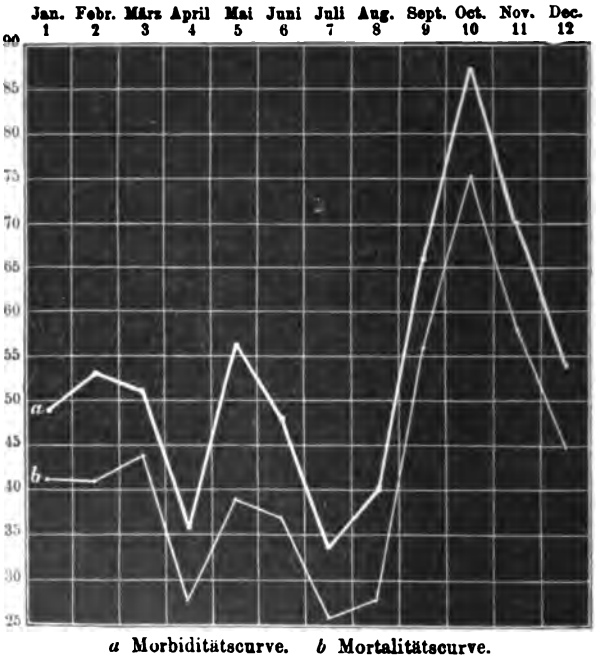

a Morbiditätscurve. *b* Mortalitätscurve.

Auch bei uns lässt sich constatiren, dass die geheilten Fälle in der Regel rasch, serienartig auf einander folgen, während dann auf einmal wieder ein langer Zeitraum verfliesst, ohne dass eine einzige Heilung zu verzeichnen wäre. Unsere Erfahrungen decken sich nach dieser Richtung vollkommen mit denen von Rose (l. c.), und seine Schilderung von der Unlust der Wärterinnen und Verzweifelung der Aerzte bei der Nachbehandlung Tracheotomirter entspricht ganz den Verhältnissen, wie sie von Zeit zu Zeit auch an unserer Klinik dagewesen sind. Im Uebrigen folgt aus unseren Tabellen, dass auch hier in Breslau, trotz der günstigen Stelle, den diese Stadt scheinbar in der Brühl'schen Statistik einnimmt, die Diphtheritis nichts von

ihren Schrecken verloren hat, ja ich kann mich des Eindrucks nicht erwehren, dass hier bei den ungünstigen Verhältnissen, unter denen zum Theil unsere Arbeiterbevölkerung existirt, Verhältnisse, die noch durch den Missbrauch geistiger Getränke so häufig verschlimmert werden, die Hoffnung auf Erfolg besonders gering ist.

Zur Beurtheilung unserer Statistik muss ich übrigens noch hinzufügen, dass in keinem Falle die Operation verweigert wurde, wo ein Kind mit schwerer croupöser Larynxstenose eingeliefert wurde; häufig genug wurde daher in extremis oder doch in einem Zustande operirt, wo von einer Aussicht auf Erfolg gar nicht die Rede war. Die Operationen wurden nur theilweise von den Aerzten der Klinik gemacht; die zum grössten Theil ungeübteren und sehr operationslustigen Dujour-Aerzte des Hospitals haben das Recht, zu bestimmten Stunden des Tages die Nothoperationen nach eigenem Ermessen und nach eigener Methode zu verrichten. So kam es, dass jeder Patient operirt wurde, den die Eltern brachten. Meist aber kamen auch die Eltern mit der bestimmten Bitte, die Operation unter allen Umständen zu verrichten. So wurden auch die Kinder noch operirt, welche bei schwachem Herz- und Pulsschlag, lividen Lippen und kühler Haut gegen das Athmungshinderniss mühsam kämpften.

Was nun die von uns geübte Nachbehandlung betrifft, so kann dieselbe nicht für alle Tracheotomirten gemeinsam besprochen werden, da dieselbe, wie auch Schüller betont, bei normalem Verhalten der Trachea eine nicht schwierige Aufgabe, bei entzündlichen Processen und gerade bei der croupösen Entzündung eine Wichtigkeit erlangt und Schwierigkeiten darbietet, welche viel mehr in ihr als in der Operation selbst den Schwerpunkt des chirurgischen Handelns erkennen lassen. Die Tracheotomie hat beim Croupkinde wieder einen neuen Weg zu den sauerstoffbedürftigen Lungen gebahnt, aber nun gilt es auch, diese Passage frei zu halten und, ganz abgesehen von der Frage, ob es gelingt, durch die Tracheotomie an und für sich oder auf anderem Wege den Krankheitsprocess zu beeinflussen, so erfordert diese scheinbar einfachste Aufgabe so viel Aufmerksamkeit und unter Umständen so viel Geistesgegenwart und Energie, dass Aerzte und Wartepersonal hier die reichste Gelegenheit haben, das volle Maass ihres Könnens zu entfalten. Wegen dieser vielen Wechsel- und Zwischenfälle in der Nachbehandlungsperiode müssen tracheotomirte Diphtheritiskranke nicht nur unter steter Controle eines Arztes von geschulten Wärterinnen gepflegt werden, sondern es ist eigentlich dringend nothwendig, sie überhaupt in einem Krankenhause, wo in jedem Augenblicke ärztliche Hülfe vorhanden ist, unterzubringen.

Dass im Uebrigen die Tracheotomie als solche nicht im Stande ist, den Verlauf der Diphtheritis zu beeinflussen, darüber sind heute alle Autoren einig, eine Ansicht, welche klar und präcis Körte[1]) mit den Worten ausdrückt: „Wenn wir dem Kinde durch Erhaltung der Luftzufuhr die Möglichkeit gewähren, die Krankheit zu überwinden, so haben wir so ziemlich Alles geleistet, was wir zu erreichen vermögen.“ Es spitzt sich daher zunächst Alles darauf zu, die Hindernisse, welche den Weg durch die Canüle verlegen können, zu beseitigen, d. h. also für schnelle Entfernung des die Röhren so häufig erfüllenden Schleims und der Membranen möglichst Sorge zu tragen. Wie dies geschieht, ist gleichgültig, doch möchten wir vor dem von Hueter warm empfohlenen Ansaugen der obturirenden Massen durch einen elastischen Katheter warnen.

Eine schwere Diphtherie, welche sich ein Assistent an der hiesigen Klinik zuzog, war mit Sicherheit auf dies Verfahren zu beziehen.

Wir sorgten in der Regel, um das Eintrocknen der Membranen zu verhüten, für feuchte warme Luft durch Dampfspray, verwandten zur Entfernung der Membranen eventuell mechanische Mittel (Federbart) oder träufelten in die Luftröhre bei zäh anhaftenden, die Respiration erschwerenden Membranen oder Schleim mittelst einer Pravaz'schen Spritze erwärmtes Wasser oder Kalkwasser. Wenn man den Spray verwenden will, so vermeidet man am besten alle complicirten Apparate, die gewöhnlich im dringendsten Moment ihre Dienste versagen: wir hatten zuletzt einfach einen etwa 6 Liter fassenden, durch eine Spiritusflamme geheizten Wasserkessel, der, mit langem gebogenem Ansatzrohr versehen, einen grossen Dampfkegel entwickelte und allen Anforderungen genügte.

Ist man nun diese Aufgabe zu lösen glücklich im Stande, so hat man natürlich noch das Bedürfniss, etwas Weiteres für den günstigen Verlauf der Krankheit zu thun, und man wird versuchen, derselben auch durch innere Mittel entgegenzutreten. Auch wir sind nach dieser Richtung hin nicht müssig gewesen, haben uns aber mit der Zeit zu einer gewissen Resignation bekennen müssen, da es uns nicht gelungen ist, ein einziges Mittel zu finden, von welchem wir einen einigermaassen sicheren Erfolg gesehen hatten, und doch haben wir durch die lange Reihe von Jahren hindurch jede Medication, jeden Vorschlag, der in der Literatur auftauchte, systematisch angewandt, ohne unsere Resultate zu verbessern. Ich glaube wirklich

1) Langenbeck's Archiv. Bd. XXVI.

behaupten zu können, dass uns kein Mittel entgangen ist, welches von irgend competenter Seite empfohlen worden wäre, aber Aqua chlori (Krönlein), Apomorphin und Salicylsäure (Plenio) haben uns ebensowenig Dienste geleistet, wie Resorcindämpfe, Papayotin, Hydrarg. cyanat. u. a. Die örtliche Desinfection hat uns ebenso im Stiche gelassen wie alle Mittel, welche die Membranen am Entstehungsorte verflüssigen sollten, und verzweifelnd an der Wirksamkeit interner Therapie verzichten wir seit einiger Zeit überhaupt auf die Darreichung von Medicamenten, ohne irgend wie schlechtere Erfolge zu haben als früher; ja es war ein eigenthümlicher Zufall, dass wir nach einer langen Reihe von Misserfolgen die ersten Heilungen wieder im Jahre 1888 erzielten, als wir uns ganz von der internen Behandlung losgesagt hatten. Nach dieser Richtung hin ist es auch sehr interessant, dass auf der städtischen Abtheilung in derselben Zeit fast genau so viel Heilungen beobachtet worden sind, wie in der chirurgischen Klinik, obwohl natürlich die auf beiden Stationen beobachtete Therapie im Einzelnen sehr von einander abwich, und obwohl die Operationen und die Leitung der Nachbehandlung in anderen Händen lagen. Es scheint dies ein stringenter Beweis dafür, dass die Resultate unserer Diphtheritistracheotomien wesentlich von Gründen allgemeiner Natur, sei es von dem Charakter der Epidemie oder von localen Verhältnissen, jedenfalls aber von Momenten abhängen, welche wir wenig zu beeinflussen im Stande sein dürften. Es scheinen mir für diese Ansicht auch die Resultate der verschiedenen Autoren zu sprechen, deren Mannigfaltigkeit schwerlich davon herrührt, dass der Eine dieses, der Andere immer jenes Mittel bevorzugt.

Viel mehr, als auf die Verabreichung von Medicamenten, kommt es daher bei der Nachbehandlung unserer Kranken darauf an, ihnen die Kräfte zu erhalten, welche sie im Kampfe gegen die schwere Infection nöthig haben, und es hat sich daher unser ganzes Interesse auf eine diätetische Behandlung zu concentriren, auf die Sorge, durch Küche und Keller das zu leisten, wozu wir mit Hülfe unseres Arzneischatzes nicht im Stande sind. Freilich weiss jeder Arzt aus Erfahrung, wie gross die Schwierigkeiten sind, mit welchen wir gerade nach dieser Richtung hin zu kämpfen haben, und wie unüberwindlich oft der Widerstand, den die kleinen Patienten jedem Nährversuch entgegensetzen. Halarson[1]) hat für solche Fälle Fütterung durch Schlundsonde vorgeschlagen und damit vielleicht einen ganz fruchtbaren Gedanken ausgesprochen, so qualvoll und aufreibend anderer-

1) Ref. Centralblatt für Chirurgie. 1886. S. 540.

seits diese künstliche Fütterung bleiben wird. Von Nährklystieren hat man nach unseren vielfältigen Erfahrungen für die Erhaltung der Kräfte wenig zu hoffen — eine Bemerkung, die ich bei Gelegenheit der Mittheilung unserer Kehlkopfexstirpationen noch näher begründen will.

Ausserdem erhielt im letzten Jahre jedes Kind täglich ein Vollbad von 28—30°. Wir konnten beobachten, dass dies entschieden einen äusserst wohlthuenden Einfluss auf unsere kleinen Patienten ausübte. Sehr häufig verfielen die Kinder nach dem Bade in einen ruhigen Schlaf, während sie sich vorher ruhelos und gequält umhergeworfen hatten.

Wenn ich soeben ausgeführt habe, dass wir ohne Schaden auf viele zur Erzielung besserer Resultate empfohlene Mittel verzichtet haben, so gilt dies nicht in gleicher Weise von einem Verfahren, welches Langenbuch[1]) und unabhängig von ihm Karl Roser[2]) in Vorschlag gebracht haben. Angeregt durch die Beobachtungen von Michael[3]), bezw. ausgehend von der Idee, dass ein guter Theil der tödtlichen Lungenaffectionen, welchen die Diphtheritiskranken zum Opfer fallen, ihre Entstehung der Aspiration von infectiösem Material aus dem Kehlkopf verdanken, suchte der Erste einen Abschluss der Lunge von den obersten Luftwegen durch Tamponade der Trachea mit Jodoformgaze oder Wattekugeln zu Stande zu bringen, welche nach stattgehabter Tracheotomia infer. in der Luftröhre in die Höhe geschoben wurden, während in der Marburger Klinik Canülen, welche mit Jodoformgaze umwickelt werden, denselben Dienst verrichteten. Langenbuch konnte bei seinem grossen Material (vgl. oben), nach Anwendung dieser Methode eine Steigerung der Heilungen um fast 14 Proc. constatiren, während Roser, obwohl dessen kleine Zahlen weniger beweiskräftig sind, immerhin das stattliche Resultat von 53 Proc. Heilungen erzielte. Nach Alledem, was mich schliesslich die Erfahrung am Krankenbett gelehrt hat, glaube ich nicht nur, dass die für dies Verfahren grundlegenden Thatsachen zu Recht bestehen, sondern ich bin auch überzeugt, dass die günstigen Resultate der genannten Autoren von ihrer Methode abhängig waren. Ich bedaure daher, dass die Versuche, die nach dieser Richtung hin in der königl. chirurgischen Klinik zu Breslau in den Jahren 1884 und 1885

1) Zur Tamponade der geöffneten Trachea. Berliner klin. Wochenschr. 1888. Nr. 44.

2) Deutsche med. Wochenschrift 1888. Nr. 7.

3) Die permanente Tamponade der Trachea. Verhandlungen der deutschen Gesellschaft für Chirurgie. Bd. XXI. S. 161.

gemacht wurden, nicht consequent durchgeführt worden sind, und würde selbst das Verfahren in allen Fällen anwenden, die mir zur Behandlung überlassen sind. Allerdings erscheint mir das Verfahren von Langenbuch nach eigenen Beobachtungen nicht ohne technische Schwierigkeiten, welche den Erfolg für den weniger Geübten leicht in Frage stellen. Einfacher erscheint mir die Roser'sche Methode, dasselbe verrichten aber eine Hahn'sche Canüle oder eine Michael'sche Tamponcanüle, bezw. eine mit Drain überzogene gewöhnliche Canüle, welche das Lumen der Trachea völlig ausfüllt. Vielleicht sprechen gegen die Anwendung der Hahn'sche Canüle die von Michael in seiner Replik auf den Palmié'schen Aufsatz [1]) erhobenen Bedenken; das einfachste und trotzdem sicher wirkende Mittel ist, wie ich mich in anderen Fällen überzeugt habe, das Ueberziehen der Canüle mit einem Drain. Zweifellos wird das Verfahren anzuwenden sein in Fällen von Schlinglähmung, während es selbst da nicht contraindicirt ist, wo bei der Tracheotomie sich bereits Membranen in der Trachea finden; zum wenigsten wird dadurch der Nachschub von infectiösem Material aus dem Kehlkopf verhütet. Man muss in diesem Falle aber das Kaliber der Canülen recht gross nehmen, um den Membranen, die sonst neben denselben in die Höhe geschleudert werden, eine weite Passage freizuhalten.

Wenn wir auf diese Weise bemüht sind, gerade in der Nachbehandlungsperiode unsere tracheotomirten Diphtheritiskranke im Auge zu behalten und ihnen sorgsamste Wartung und Pflege angedeihen zu lassen, so müssen wir es auch verstehen, einem Ereigniss zu begegnen, welches nicht selten störend in den Verlauf der Krankheit eingreift und dazu beiträgt, die an sich traurige Prognose noch mehr zu verschlimmern.

Es sind dies Nachblutungen nach der Tracheotomie, welche in der Statistik aller Autoren eine Rolle spielen, wenn dieselben auch nirgends einen so breiten Raum einnehmen, als in der Mittheilung aus der Baseler Klinik von Zimmerlin [2]), nach dessen Bericht 13 Proc. aller wegen Diphtheritis Tracheotomirten von diesem Ereigniss betroffen wurden.

In welchem Verhältniss bei uns Nachblutungen beobachtet wurden, vermag ich nicht genau anzugeben, doch finde ich dieselben immerhin nicht allzu selten notirt, eine Thatsache, zu deren Erklä-

1) Berliner klin. Wochenschrift 1888.

2) Ueber Blutungen nach Tracheotomien wegen Croup und Diphtheritis. Dissert. Basel 1882.

rung nicht wenig der Umstand beitragen mag, dass ein grosser Theil der im Breslauer Allerheiligen-Hospital ausgeführten Tracheotomien von den Aerzten du jour, d. h. sehr häufig von Nichtchirurgen ausgeführt werden. Gerade in der Aetiologie der Nachblutungen spielen nämlich, wie wir bald sehen werden, Fehler, welche bei der Operation selbst begangen werden, eine nicht unbedeutende Rolle, und gerade hier ist ein Punkt, an dem die Kritik die Anhänger der Intubation des Kehlkopfes gegenüber der Tracheotomie zu Gunsten ihres Verfahrens einsetzen kann. Immerhin sind glücklicherweise tödtliche Nachblutungen nach der Tracheotomie so selten, dass diese Ereignisse dem Ansehen der Operation nicht ernstlich schaden können. Die Nachblutungen sind entweder primär, d. h. sie treten wenige Stunden bis 1 Tag lang nach der Operation auf und haben ihren Grund in Verletzungen von Gefässen am Halse und in mangelhafter Blutstillung während der Operation, oder sie sind secundär, d. h. sie treten etwa am 3. Tage auf und verdanken dann ihre Entstehung der Arrosion von Gefässen durch entzündlich-eiterige Processe, Wunddiphtherie, eiterige Thyreoiditis und Mediastinitis, Decubitalgeschwüren in der Trachea und Schilddrüse.

Zu dem ersten Punkte möchte ich bemerken, dass ich es für einen grossen Fehler halte, die Stillung einer venösen Blutung bei der Operation in der Hoffnung zu vernachlässigen, dass dieselbe durch Abschwellen der Halsgefässe nach eröffneter Trachea von selbst stehen werde [1]); denn wenn dies auch in der That die Regel ist, so giebt es doch genug Fälle, in denen sich dies Verfahren durch Nachblutungen der schlimmsten Art rächt, eine Thatsache, für welche ich selbst zahlreiche Belege anzuführen im Stande wäre.

Secundäre Blutungen verdanken ihre Entstehung immer eiterigen Processen in der Wunde und erregen unser Interesse sowohl durch die Art, als den Ort ihrer Entstehung. In den meisten Fällen handelt es sich um Zerfall inficirter Thromben an Stellen von Gefässverletzungen bei der Operation, seltener sind Decubitalgeschwüre in der Trachea und Geschüre in der Thyreoidea Quelle der Blutung, am seltensten handelt es sich um directe Arrosion von vorher intacten Halsgefässen. Dass Decubitalgeschwüre der Trachealschleimhaut zu heftigen Blutungen Veranlassung geben, habe ich selbst zu beobachten Gelegenheit gehabt; und es erscheint mir die Stärke der Blutung auch um so weniger auffallend, nachdem wir bei einer wegen Larynxödem (tuberculöse Laryngitis) vorgenommenen Trach. inf. im letzten Moment,

1) Nussbaum, Unglücke in der Chirurgie.

nachdem die Trachea ohne jeden Zwischenfall freipräparirt war, beim Einschneiden in die Knorpel aus der stark succulenten Schleimhaut eine profuse Hämorrhagie erlebten, welche die Patientin der Erstickung nahe brachte. Weniger selten sind Nachblutungen aus Geschwüren der Glandula thyreoidea, wobei das ergossene Blut oft in einem pulsirenden Strahle hervorspritzt und sich durch seine hellrothe Farbe auszeichnet. Es spielen für die Aetiologie dieser Geschwüre Verletzungen der Drüse bei der Operation, die natürlich als Kunstfehler zu betrachten sind, eine Hauptrolle, da für gewöhnlich die starke Kapsel der Drüse dem Uebergreifen eiteriger Processe auf das Parenchym einen festen Damm entgegensetzt.

Ein ganz besonderes Interesse beansprucht endlich die dritte Gruppe, nämlich Blutungen durch Arrosion der Gefässe des Halses, von denen sowohl die prätrachealen Venenplexus, als auch die grossen Gefässstämme, A. und V. anonyma, betroffen sein können. Für die sehr seltene Nachblutung durch Arrosion der A. anonyma konnte ich in den Krankengeschichten der Klinik einen Beleg finden, Arrosion der V. anonyma ist öfters beobachtet worden. Die Blutungen sind in diesem Falle enorme, nicht stillbare, die Patienten gehen regelmässig daran zu Grunde. Maassgebend für das Zustandekommen derselben ist zuweilen ein ungewöhnlich hoher Verlauf dieser Gefässe, wie er bei Kindern nicht selten vorkommt, oder die arrodirten Gefässe bildeten die Wand von Abscessen, welche sich hinter dem Sternum entwickelt hatten (vgl. Lücke l. c.). Zweimal nach der Tracheotomie Diphtheritiskranker ist bei uns eine tödtliche Nachblutung aus der A. thyreoid. inf. beobachtet worden, ein Ereigniss, welches ich noch ein drittes Mal eintreten sah, als nach einer Oesophagotomie das zur Fütterung liegen gelassene Drainrohr die Wand derselben Arterie arrodirt hatte. In der Literatur sind wenige Fälle gleicher Art bekannt, und doch hat Billroth bei Gelegenheit seiner Mittheilungen über die Unterbindung der Schilddrüsenarterien behufs Verödung von Kröpfen gerade auf die Gefahren der Blutungen aus dieser Arterie, welche noch durch die Brüchigkeit der Wandungen dieses Gefässes vermehrt werden, hingewiesen.

Die Therapie der Nachblutungen nach der Tracheotomie besteht, sobald es nicht gelingt, nach Lockerung der Canüle durch directen Fingerdruck die Blutung zu stillen und nun durch vorsichtiges Zurückziehen der Spitze des comprimirenden Fingers das blutende Gefäss aufzufinden, in Tamponade der Wunde durch Jodoformgazestreifen, welche durch festes Anziehen des Schildes das Canüle stark gegen die Wundfläche gedrückt werden. Allerdings wird dies Verfahren

dadurch unsicher in seiner Wirkung, dass nicht selten die Blutung ihren Weg in das lockere prätracheale Gewebe, in das Mediastinum anticum findet und hier zur Bildung eines grossen Hämatoms führen kann, welches, wie wir in einem Falle beobachten konnten, jetzt seinerseits die Trachea zusammendrückt.

Wirkliche tödtliche Nachblutungen habe ich unter 450 Tracheotomien der königl. chirurgischen Klinik nur 10 finden können; 2 mal handelte es sich um Arrosion der A. thyreoid. inf., je 1 mal um die der A. und V. anonyma und thyr. sup., 2 mal um Arrosion grösserer Venen, in den anderen Fällen war die Quelle ungewiss.

Die betreffenden Krankengeschichten sind kurz folgende:

Tödtliche Nachblutungen nach Tracheotomie.[1])

1. Emanuel Nippner, 7 Jahre alt. Corpus alienum tracheae. Tracheotomirt 30. Sept. 1877, an arterieller Nachblutung gestorben am 1. October.

2. Johannes Scirba, 2 Jahre alt. Patient bereits 8 Tage krank. Husten, Heiserkeit und Fieber. Bei der Aufnahme heftige Dyspnoe, geringe Schwellung des Rachengebilde, kein Belag. Tracheotomie ohne Störung. Verlauf günstig, am 3. Tage fieberfrei, am 5. Tage Herausnehmen der Canüle, am 7. Tage plötzlich sehr heftige Blutung, an der Patient zu Grunde ging. Die Section ergiebt eine mit Diphtheriebelag ausgekleidete Wundhöhle dicht vor der Trachea, deren untere rechte Seite von der A. anonyma gebildet wurde. Die Wand dieser Arterie war an einer Stelle von diphtheritischen Membranen durchsetzt.

3. Willy Hoffmann, 4 Jahre alt, 24. bis 30. December 1881. Diphther. faucium. Vor 10 Tagen erkrankt. Jetzt hochgradige Athemnoth, mässiger Belag im Rachen, Conjunctivalkatarrh. An Knie, Ellenbogen, Scrotum und Glutäalgegend dunkelrothe Flecken. In den ersten Tagen gutes Befinden. Am 27. December zum 1. Male hohe Temperatur, die in den nächsten Tagen nachlässt. Patient von Tag zu Tag stiller, viel Husten, übelriechendes Secret. Ueberhandnehmende Schwäche, Lungenödem. Tod am 30. December unter Ausschiessen grosser Mengen von Blut aus der Canüle. Section verweigert.

4. Gertrud Speer, 5 Jahre alt, 24. bis 27. Februar 1882. Diphtheria faucium et laryngis. Erkrankt vor 2 Tagen, nachdem das Kind bereits vor 5 Tagen einen Anfall von Halsentzündung durchgemacht hat. Starke Dyspnoe. Aufhören der Athmung während der Operation, künstliche Respiration mit Erfolg ausgeführt. 2 Tage Wohlbefinden. Am 3. Tage rechtsseitige Pneumonie. Am 4. Tage Nachblutung, infolge deren Tod. Section nicht gestattet.

5. Martha Karsupke, 4 Jahre alt, 19. bis 24. Juni 1882. Diphtheria faucium. Seit 3 Tagen erkrankt. Trach. inf., nach welcher grosse

1) Um Wiederholungen zu vermeiden, führe ich hier gleich einen Fall tödtlicher Nachblutung nach der Tracheotomie wegen eines Fremdkörpers an.

Erleichterung eintritt. Am 24. Juni plötzliche Blutung, sofortiger Tod. Section: Abscedirende Mediastinitis mit Perforation der V. anonyma.

6. Friedrich Guhl, 4 Jahre alt, 21. bis 25. Februar 1882. Diphtheria faucium et laryngis. Trach. inferior. In den ersten Tagen kein Fieber. Am 25. Februar in der Nacht plötzliche Blutung und Tod. Bei der Section ein Loch in der A. thyreoid. infer., Diphtheria laryngis et tracheae fere sanata, Abscessus diphtheriticus praetrachealis, Phthisis renis, Tuberculos. epididym., Tuberculos. glandul. lymphat. mesenterii.

7. J. Schmidt, 3 Jahre alt, 1882. Diphtheria faucium, tiefe Tracheotomie. Das in den ersten 4 Tagen gute Befinden verschlechtert sich, Besserung am 5. Tage, Weglassen der Canüle am 6. Tage, am 8. Tage plötzliche Blutung; Tod. Section: Haemorrhagia letalis e necrosi et arrosione art. thyreoid. inf. dextr., Abscessus permagnus diphtherit. retrosternalis.

8. Antonie Klass, Diph., tracheotomirt am 24. März 1882. Befinden am 31. März gut. Patientin fieberfrei, hustet viel, jedoch nur schleimige Massen, keine Membranen. Dyspnoe bestand gar nicht. Der diphtheritische Belag bis auf geringe Spuren verschwunden. In der Nacht 1¼ Uhr plötzlich Nachblutung ohne nachweisbare Ursache. Tod erfolgt, ehe der Arzt herbeikommt. Die Section ergiebt Wunddiphtherie, doch wird das blutende Gefäss nicht gefunden.

9. Lina May, 6 Jahre alt, 6. bis 13. April 1887. Seit 1 Tage krank. In der Nacht vom 12. zum 13. April starke venöse Nachblutung, Tod am nächsten Tage.

10. Barocke, 30. October bis 1. November 1888. Seit circa 8 Tagen erkrankt. Beginn mit Husten, Heiserkeit und Schlingbeschwerden, seit dem 5. Tage Steigerung der Symptome, stertoröses Athmen seit dem Tage vor der Aufnahme, hochgradige Athemnoth seit dem Morgen des Aufnahmetages. Sehr fetter Junge mit kurzem Halse; Trach. superior, bei welcher die Gland. thyreoid. verletzt wird. Nach der Operation geringe Erleichterung; in den nächsten Tagen schlechtes Befinden, es werden viele Membranen ausgehustet. Am 1. November plötzlich starke, anscheinend arterielle Nachblutung aus der Wunde. Tamponade erfolglos. Durch das breite Schild der Canüle wird der Entstehungsort der Blutung verdeckt; Entfernung der Canüle. Bei diesen Manipulationen sistirt die bisher schon sehr schlechte Athmung. Künstliche Respiration ist erfolglos. Section ergiebt eiterige Thyreoiditis, tiefes mit frischen Blutgerinnseln belegtes Geschwür in der Schilddrüse.

B. Tracheotomien bei Fremdkörpern.

Schon im Vorhergehenden ist erwähnt worden, dass die erste Tracheotomie in der Breslauer Klinik eines Fremdkörpers wegen im Jahre 1840 von dem damaligen Director der Anstalt, Prof. Dr. Benedict, ausgeführt worden ist, ein Ereigniss, über welches Letzterer in dem Jahresbericht der Klinik eine ausführliche Mittheilung giebt:

„Ein Knabe wird in das Hospital mit der Angabe eingeliefert, dass er kurz zuvor beim Essen ein Knochenstück aspirirt habe. Nach

einem kurzen Anfall von Athemnoth sei völlig ruhige Respiration eingetreten. Bei der Aufnahme athmet Patient ruhig, ein Fremdkörper ist von aussen nicht zu fühlen. Trotzdem wird die Tracheotomie vorgenommen, bei welcher ein Fremdkörper jedoch nicht gefunden wird. Tod nach einigen Tagen an den Folgen einer Kehlkopfentzündung."

Bei der Section findet sich eingekeilt im Kehlkopf ein röhrenförmiges, längsgerichtetes Knochenstück, durch dessen Lumen die Athmung ruhig von Statten gegangen war.

Die Seltenheit des Befundes lohnt es, diesen Fall der Vegessenheit zu entreissen, so wenig auch der Ausgang, offenbar durch Wundinfection bedingt, unseren heutigen Anforderungen entspricht; denn wenn wir uns schon bei unseren tracheotomirten Croupkranken zu der Forderung berechtigt glauben, dass die Operation als solche die Prognose nicht verschlechtern dürfe, so ist dies ein Postulat, welches wir hier, wo wir es mit absolut reinen Wunden bei ungeschwächten Individuen zu thun haben, mit aller Bestimmtheit aufrecht erhalten müssen. Leider ist diese Forderung nicht immer erfüllt worden, eine Thatsache, welche in den bisherigen Statistiken vielfach zum Ausdruck kommt.

Auch von unseren Patienten ist einer an den Folgen einer arteriellen Nachblutung gestorben; aus den vorhandenen Notizen ist die Ursache derselben nicht ersichtlich, in jedem Falle liegt aber hier ein Kunstfehler vor, der entweder bei der Operation selbst oder in der Nachbehandlungsperiode begangen ist.

Die Zahl der Luftröhrenschnitte, welche in der Breslauer chirurgischen Klinik der angegebenen Ursache wegen gemacht wurden, ist gegenüber der erheblichen Zahl von Tracheotomien bei Diphtheritiskranken nicht gross. Es sind ausser dem genannten noch 7, deren Krankengeschichten ich kurz anführe.

Fremdkörper in den Luftwegen.

1. Emanuel N., 7 Jahre alt (1877). Corpus alienum in trachea. Angeblich eine Bohne verschluckt, Tracheotomie, bei der ein Fremdkörper nicht extrahirt wird. Stirbt am 4. Tage an arterieller Nachblutung.

2. Alfred Z., 6 Jahre alt (1882), verschluckte 2 Tage vor der Aufnahme eine Bohne. Hohe Athemnoth. Sofort bei der Aufnahme tiefe Tracheotomie. Bohne nicht gefunden. Am Tage der Operation und den darauf folgenden starke Dyspnoe, hohes Fieber, eiteriges Secret ausgehustet. Es macht den Eindruck, als ob ein fremder Körper zuweilen beim Husten gegen die Canüle geschleudert würde. Weglassen derselben. Am 7. Tage nach der Aufnahme wird die Bohne zur Tracheotomiewunde

herausgehustet. Nachlass des Luftröhrenkatarrhs, am 11. Tage in Privatbehandlung entlassen.

3. Helene P., 3/4 Jahre alt (1884). Patientin hat in einem unbewachten Moment ein Knochenstückchen in den Mund genommen und verschluckt. Sofortige starke Dyspnoe, welche die Aufnahme in das Hospital erfordert. Die Dyspnoe ist fast rein inspiratorisch, Exspiration fast ganz frei. Bei jeder Einathmung laute stenotische Geräusche. Vom Munde aus Fremkörper nicht zu fühlen, Kehlkopfspiegeln misslingt. Trach. superior. Ringknorpel wird mit durchschnitten. Es zeigt sich gerade an der Operationsstelle das Lumen der Trachea durch den Fremdkörper zum grössten Theil verstopft. Es gelingt, denselben mit einer Pincette zu extrahiren. Derselbe stellt ein 1 Cm. langes, 4 Mm. dickes cylindrisches Knochenstück dar, das sich mit seinem unteren spitzen Ende in der Trachea festgekeilt hatte. Wunde mit Jodoformgaze bedeckt, Heilung ohne Zwischenfall.

4. Hedwig B., 4 Jahre alt (1885). Patientin soll vor 1 Stunde eine Bohne, welche sie in den Mund genommen hatte, in die Luftwege gelangt sein. Die Athemnoth bei der Aufnahme ist mässig. Bei der Exspiration hört man, wie ein fremder Körper in der Trachea in die Höhe geschleudert und an die Stimmbänder angeschlagen wird. Trach. sup. Der fremde Körper (Bohne) tritt bald in die Wunde ein und kann mühelos entfernt werden. Geheilt entlassen.

5. Anna W., 3 Jahre alt (1886). Anamnese. Vor 14 Tagen soll Patientin beim Spielen eine Bohne verschluckt haben; es soll sofort darauf ein heftiger Erstickungsanfall erfolgt sein, doch stellte sich nach kurzer Zeit ruhige Athmung ein, so dass der hinzugerufene Arzt glaubte, die Bohne sitze in der Speiseröhre. Er versuchte dieselbe mit der Schlundsonde niederzustossen und vermeinte auch einen Widerstand gespürt zu haben. Die ersten 8 Tage nach der Untersuchung verliefen ruhig. Ab und zu hatte Patientin Athembeklemmungen, fühlte sich aber sonst ganz wohl. Bei Beginn der 2. Woche wurde sie bei tiefem Athmen immer unruhiger, verlor den Appetit, fieberte Abends und machte einen so schwer kranken Eindruck, dass die Eltern die Hülfe der Klinik in Anspruch nahmen.

Status praes. Kräftiges, gut genährtes Mädchen. Beschleunigte Athmung, an der sich vorwiegend die rechte Seite betheiligt. Hier durchweg normales Athemgeräusch, über der ganzen linken Lunge abgeschwächtes Athmen. Links hinten eine etwa 4 Finger breite Dämpfung. Puls kräftig, nicht beschleunigt, Temperatur um ein Geringes erhöht. Obwohl es überhaupt zweifelhaft erscheint, ob eine Bohne im Respirationstractus sitze, wird die Trach. infer. vorgenommen; die Ränder der Tracheotomiewunde werden mit einigen Nähten mit den Hauträndern vereinigt. Die oberen Luftwege enthalten den Fremdkörper nicht, auch als durch Kitzeln mit einem Federbart heftige Hustenstösse ausgelöst werden, wird der Fremdkörper nicht expectorirt. Einlegen einer weiten Trachealcanüle, die während der Dauer der Nachbehandlung häufig entfernt werden muss, da sie vielfach durch eiteriges, schleimiges Secret verstopft wird. Der Fremdkörper wird nicht ausgehustet. Innerhalb we-

niger Tage entwickelt sich ein profuser eiteriger Auswurf aus der Canüle, mit hohem Fieber. Tod am 7. Tage.

Bei der Section findet sich an der Eintrittsstelle des linken Bronchus in die Lunge eine stark aufgequollene, das Lumen fest obturirende Bohne. In der linken Pleurahöhle eiterige Flüssigkeit in mässiger Menge; linke Lunge durch zarte Adhäsionen mit Pleura costalis verwachsen. Lunge überall, namentlich an der Basis mit leicht abziehbaren blutigen Membranen bedeckt; auf dem Durchschnitt zeigen die Bronchien an vielen Stellen Ektasien, auf Druck entleert sich massenhaft grünlich-gelber zäher Eiter. Die rechte Lunge zeigt im Ganzen nichts Pathologisches. Uebrige Organe normal.

6. Meta G., 3 Jahre alt (1889). Patientin, unmittelbar in der Nähe des Hospitals wohnend, ist plötzlich während des Mittagessens umgefallen, indem sie die höchsten Zeichen von Athemnoth zeigte. Für todt in das Hospital gebracht, wurde sie sofort tracheotomirt (Trach. infer.) und erholte sich nach energisch eingeleiteter künstlicher Athmung vollständig. Ein fremder Körper wird nicht gefunden. Bei eingelegter verstopfter Canüle Unmöglichkeit, zu athmen. Nach einem vergeblichen Versuch gelingt es, am 2. Tage nach Entfernung der Canüle von unten her den Kehlkopf zu sondiren. Es wird aus demselben ein wurstförmig zusammengeballtes Conglomerat von Fleischkrümeln hervorgezogen. Nachher freie Athmung. Canüle kann am nächsten Tage definitiv weggelassen werden. Heilung.

7. Marie V., 12 Jahre alt (1889). Patientin hat beim Mittagessen angeblich einen Knochen verschluckt. Seitdem starke Dyspnoe, kommt gegen Abend ins Hospital. Kehlkopf in der Höhe des Ringknorpels anscheinend verbreitert. Vom Munde aus nichts zu fühlen. Untersuchung der Speiseröhre negativ. Sofortige Vornahme der Tracheotomie ohne Chloroform. Von der Wunde aus wird ein Federbart in die Höhe geschoben, eine Brechbewegung fördert in demselben Augenblick ein spitzes glattes Knochenstück zu Tage von dreieckiger Form, einer Basis von circa 2 Cm. und einer Höhe von 1½ Cm. Nachher gute Athmung; Canüle, die am 2. Tage entfernt wird. Heilung ohne Zwischenfall.

Hieran schliesse ich kurz 2 Fälle von Tracheotomie wegen Fremdkörper in der Trachea, die Herr Prof. Dr. Fischer in der Privatpraxis gemacht hat.

8. 1882. 3jähriges Kind, beim Spielen eine Bohne verschluckt; erst grosse Dyspnoe, dann plötzliche Erleichterung. Man hörte beim Husten deutlich ein Anschlagen der Bohne und ein Hochschleudern derselben in der Trachea. Tracheotomia inferior am 3. Tage. Nach Eröffnung der Trachea wird die Bohne ganz herausgeschleudert. Heilung der Wunde ohne Canüle.

9. 1885. 5jähriges Mädchen, beim Essen ein Knochenstück aspirirt. Dasselbe hatte erst grosse Athembeschwerden gemacht; bei der Operation lag es in dem rechten Bronchus, denn die Lunge athmete nicht. Bei der Tracheotomia inferior war das Knochenstück weder mit einer Zange, noch

mit einem stumpfen Haken zu fassen. Eine Canüle wird nicht eingelegt, sondern die Trachea in die äussere Wunde eingenäht. Leidliches Befinden, doch wiederholte Hämoptoë. Am 8. Tage nach der Operation wurde in einem heftigen Hustenanfalle der Knochen in die Wunde geschleudert und mit der Zange extrahirt. Heilung ohne Störung.

Eine eigene Beobachtung, die allerdings unvollständig ist, möchte ich noch kurz anführen.

10. Ein 6jähriger Knabe hat vor 8 Wochen eine Bohne aspirirt, wird zu einem Skelet abgemagert in die Klinik gebracht. Mässige Dyspnoe. Allabendlich starke Temperatursteigerungen, starke Nachtschweisse, zuweilen Fröste beobachtet. Die rechte Thoraxhälfte betheiligt sich weniger an der Athmung; über derselben gedämpfter Percussionsschall, abgeschwächtes Athmen, stellenweise kleinblasige Rasselgeräusche. Zur Zeit mässiger Auswurf, der keine charakteristischen Gebilde enthält.

Ueber das weitere Schicksal des Patienten konnte ich nichts erfahren, da die Eltern sich der Aufnahme widersetzten.

In den Fällen, welche mir vorliegen, sass der Fremdkörper also 3mal im Kehlkopf, 3mal in der Luftröhre, 2mal im rechten Bronchus, 1mal war der Sitz ungewiss (Section nicht gestattet).

Bei Aspiration der Fremdkörper in die tieferen Luftwege pflegt seines geraden Verlaufs und grösseren Kalibers wegen der rechte Bronchus bevorzugt zu sein; doch sind auch Fremdkörper nicht selten im linken beobachtet worden.

Die Art des Eingriffes bei Fremdkörpern in den Luftwegen richtet sich natürlich nach dem Sitze derselben. Bei Einkeilung derselben im Kehlkopfe muss es selbstverständlich unser Hauptbestreben sein, denselben per vias naturales zu extrahiren, eine Aufgabe, welche wir bei der heutigen Ausbildung unserer laryngealen Technik und namentlich, nachdem wir im Cocain ein Mittel kennen gelernt haben, welches die Ausführung derartiger Operationen so sehr erleichtert, häufig genug zu erreichen im Stande sein werden. Andererseits ist es nicht zu leugnen, dass zu dieser Methode eine Uebung gehört, welche nur durch eine specialistische Ausbildung erlangt wird, und dass der weniger Geübte um so eher von diesem Verfahren Abstand zu nehmen berechtigt ist, als bei ungeschickten Extractionsversuchen der Fremdkörper leicht in die Luftröhre hinabgestossen oder so gelockert wird, dass er dem aspirirenden Luftstrom folgt, ein Ereigniss, welches die Prognose erheblich zu verschlechtern im Stande ist. Da wir aber jetzt behaupten dürfen, dass die blutige Eröffnung der Luftwege an sich einen für das Leben des Patienten und für die Function des Organs ungefährlichen Eingriff darstellt, so bleibt dieselbe auch heute noch als die zuverlässigste und für alle Fälle erlaubte

Operation zu Recht bestehen. Die Fremdkörper mit spitzen Zacken und scharfen Enden sind auch öfters so fest eingekeilt, dass es unmöglich ist, sie ohne Verletzungen der Gewebe und Theile vom Munde her zu extrahiren. Ob wir zur Entfernung eines fremden Körpers im Kehlkopf die Laryngofissur oder die Tracheotomie zu wählen haben, dafür erscheint uns folgende Ueberlegung maassgebend. In allen Fällen, in denen der Fremdkörper eine irgendwie bedrohliche Athemnoth hervorruft, empfiehlt es sich, zunächst die hohe Tracheotomie auszuführen, um von der Wunde aus den fremden Körper nach oben zu stossen und diesen dann vom Munde aus zu entfernen, oder denselben in die Wunde herabzuziehen und so nach aussen zu befördern (Fall 7, 8). Bei der Unmöglichkeit, auf diesem Wege die gewünschte Absicht zu erreichen, ist es nothwendig, nachträglich noch die Laryngofissur auszuführen. Sehr viel einfacher liegen die Verhältnisse, wenn bereits der Fremdkörper in der Trachea angelangt ist. Da es bisher nur sehr selten und nur den geübtesten Specialisten (Schrötter, Voltolini, neuerdings Schorler[1])) gelungen ist, auch hier auf unblutigem Wege durch die natürlichen Oeffnungen fremde Körper zu extrahiren, so bleibt die souveraine Methode unter diesen Bedingungen die Tracheotomie. Man wird freilich unter Umständen vergebens darauf rechnen, den Körper sofort extrahiren zu können oder ihn überhaupt zu Gesicht zu bekommen. Die Erfahrung hat aber gelehrt, dass häufig Fremdkörper, welche tagelang gesucht wurden, plötzlich aus der Trachealwunde ausgehustet wurden (unsere Fälle 3 u. 9). Es empfiehlt sich in solchen Fällen vielleicht, keine Cantile einzulegen, deren Biegung und relativ enges Lumen der Expectoration hinderlich sein dürfte, sondern vielmehr die Ränder des Trachealumens an der Haut mit einigen Nähten zu fixiren.

Ich will, um Wiederholungen zu vermeiden, gleich hier über eine Laryngofissur berichten, welche wegen eines Fremdkörpers im Larynx im Winter 1889 in der hiesigen Klinik ausgeführt wurde.

Patient, Tischler, 36 Jahre alt, aus Trebnitz, hielt am Tage vor seiner Aufnahme bei der Arbeit ein Stückchen Holz im Munde, als er auf eine an ihn gerichtete Frage Antwort geben wollte. Bei den ersten Worten aspirirte er den Fremdkörper; denn er verspürte sofort heftigen Hustenreiz, sowie einen stechenden Schmerz im Kehlkopfe. Seine Sprache war angeblich heiser. Alle Versuche, den Fremdkörper auszuhusten, waren fruchtlos; ein hinzugezogener Arzt konnte

1) Hinrichs, Entfernung einer Nähnadel aus der Trachea auf natürlichem Wege. Deutsche medic. Wochenschrift 1890. Nr. 32.

denselben zwar laryngoskopisch nachweisen, doch gelang es ihm nicht, denselben zu extrahiren. Patient hatte den Hustenreiz bald verloren, hatte keine Athemnoth, dagegen war er im mässigen Grade heiser und verspürte sowohl bei tiefem Athemholen, als namentlich beim Schlingen einen stechenden Schmerz in der Gegend des Ringknorpels. Die Nacht verlief ruhig. Am nächsten Morgen bot Patient in der Klinik noch dieselben Erscheinungen dar. Die Anwesenheit des fremden Körpers verrieth sich äusserlich durch nichts als durch eine mässige, heisere monotone Sprache. Mit dem Kehlkopfspiegel gelang es leicht, den Grund dieser Störung in einem sehr schmalen und unregelmässig geformten, auf die Kante gestellten Stückchen Holz zu entdecken, welches unterhalb der Stimmbänder schräg durch die Glottis zog und von links hinten nach rechts vorn gerichtet war. Dasselbe sass sehr fest, bewegte sich weder bei der Athmung, noch gelang es, dasselbe intralaryngeal zu entfernen. Bei der sofort vollzogenen Laryngofissur, die ohne Störung verlief, zeigte sich ein dreieckiges schmales Holzplättchen, welches mit seinen scharfen Spitzen fest in die Schleimhaut eingebohrt erschien. Einlegen einer Trachealcanüle, die am nächsten Tage entfernt wird. Die Wunde war nicht genäht, ist nach 14 Tagen geschlossen. Die Sprache des Patienten ist bei der Entlassung noch heiser, später ganz normal.

Zum Schluss möchte ich noch eine Beobachtung des Herrn Geh. Medicinalrath Fischer aus dem Jahre 1874, welche schon von Voltolini beschrieben ist, kurz erwähnen. Bei einem 10jährigen Kinde, welches eine Nussschale beim Lachen aspirirte, traten sofort die furchtbarsten Erstickungserscheinungen auf. Deshalb wurde von Herrn Prof. Dr. Fischer gleich nach dem Anfalle die Tracheotomia superior gemacht. Nach der Operation blieb der kleine Patient heiser und konnte die Canüle nicht entbehren. Er wurde nun von Herrn Prof. Voltolini allein behandelt, der sich vergeblich bemühte, den fremden Körper laryngoskopisch nachzuweisen, da Schleimabsonderung und Schwellung die laryngeale Untersuchung unmöglich machten. Nach 10 Monaten legten sich die letzteren und jetzt konnte Voltolini mit einem eigens dazu angefertigten Beleuchtungsapparat eine braune, in Schleim eingewickelte Masse im Ventriculus Morgagni sehen. Es wurde nun von Prof. Fischer eine partielle Laryngofissur gemacht und die Nussschale in 3 Stücken (im Ganzen 15 Mm. lang und 10 Mm. breit) extrahirt. Die Wunde heilte in wenigen Tagen. Patient hatte den vollen Gebrauch seiner Stimme wieder. Bemerkenswerth in dieser Beobachtung scheint mir die Thatsache, dass Fremdkörper im Kehlkopfe, die scharfe Spitzen und Ränder ha-

ben, so lange fixirt bleiben können. Die Nussschale konnte nach 10 Monaten mit der Zange nur in Stücken herausgezogen werden.

C. Tracheotomien aus anderen Gründen

als den genannten, wurden in der königl. chirurgischen Klinik mehrfach ausgeführt, ohne dass die einzelnen Fälle für sich ein besonderes Interesse beanspruchten. Ich beschränke mich daher auf eine summarische Wiedergabe derselben, ohne auf die Details näher einzugehen. 4 mal wurde die Tracheotomie ausgeführt wegen inoperablem Carcinom des Larynx. Alle Fälle betrafen Männer in vorgerücktem Alter. Im einem Falle (1870) erfolgte nach der tiefen Tracheotomie am 4. Tage der Tod, in den übrigen trat nach längstens 4 Monaten infolge des Grundleidens der Exitus ein (vgl. Abschnitt über Kehlkopfexstirpationen). Bei der Section fanden sich in der Regel hochgradige Zerstörungen auch der knorpeligen Theile des Kehlkopfes; in 2 Fällen erfolgte der Tod an Lungengangrän, bezw. Empyem, in den übrigen gingen die Kranken an Marasmus zu Grunde. Die Dauer der Erkrankung war in allen Fällen auf länger als 1 Jahr zurückzuführen, in zwei derselben war als Ausgangspunkt der Erkrankung mit Sicherheit der Kehlkopfeingang anzusprechen, während in den übrigen bei der Ausdehnung des Processes ein sicheres Urtheil über den Entstehungsort nicht anzugeben war. In 3 Fällen sind ausgedehnte Drüseninfiltrationen der erkrankten Seite notirt. In einem 5. Falle wurde die Tracheotomie vollzogen, bei einem 21jährigen Mädchen, welches seit mehreren Monaten wegen Papillomen des Kehlkopfes sich in specialistischer Behandlung befand und theils mit Aetzungen, theils galvanokaustischen Stichelungen und Incisionen mit Auskratzung behandelt worden war. 2 Tage nach einem solchen Eingriff (Incision) stellte sich die Patientin dem behandelten Arzte fiebernd und mit einem derartigen Glottisödem vor, dass die sofortige Ueberführung in die chirurgische Klinik und daselbst die Tracheotomie nothwendig wurde. Die Patientin, bei der es sich offenbar um eine Wundinfection handelte, wird nach 7 Tagen fieberfrei und athmet bei verstopfter Canüle, so dass diese entfernt werden kann.

Nach weiteren 4 Wochen wird die Patientin entlassen, die Papillome des Kehlkopfes sind nicht in Angriff genommen worden.

7 mal wurde die Tracheotomie bei Kehlkopftuberculose ausgeführt (3 Männer, 4 Weiber). In 4 Fällen bestand schweres Glottisödem neben grossen Ulcerationen. In einem dieser Fälle erfolgte der Tod

innerhalb der nächsten 24 Stunden, die drei übrigen endeten ebenfalls nach kurzer Zeit letal. Bei allen Patienten waren gleichzeitig schwere Lungenveränderungen vorhanden. In einem Falle (Frau) fanden wir nach Ablass des Oedems der Kehlkopfschleimhaut keine mit dem Spiegel nachweisbare Veränderung des Kehlkopfinnern, dagegen bestand eine physikalisch nachweisbare Infiltration beider Lungenspitzen. Die Patientin wurde mit Canüle entlassen, hatte sich sehr erholt. Ihr späteres Schicksal ist nicht bekannt geworden.

In einem Falle endlich handelte es sich bei einer 53jährigen Frau um jene eigenthümliche Form der Kehlkopftuberculose, welche durch die Bildung glatter Tumoren charakterisirt ist, welche leicht ein Neoplasma vorzutäuschen im Stande sind.

Auch in unserem Falle war von Herrn Dr. Gottstein (1881) ein solches diagnosticirt worden. Die Patientin kam etwa 1 Jahr darauf zur Section (Phthisis pulmonum). Durch den Verlauf sowohl, als durch die mikroskopische Untersuchung wurde die frühere Diagnose als irrthümlich erkannt.

Nach diesen — allerdings geringen — Erfahrungen können wir dem Urtheil Derer nicht beistimmen, welche von der Tracheotomie schon einen günstigen Einfluss auf den Verlauf der Kehlkopfphthise erwarten.

Auch hier hat sie uns nur das geleistet, was wir auch sonst von ihr erwarten: sie hat den Patienten zunächst vor der Gefahr der Erstickung bewahrt. Dass nach derselben die Stauungserscheinungen in dem Gebiete der Kehlkopfschleimhaut mehr oder weniger abnehmen, war ebenfalls vorauszusehen; damit war aber auch die Wirkung der Operation erschöpft.

In einem weiteren Falle wurde die Tracheotomie ausgeführt wegen eines acut entstandenen Glottisödem, dessen Ursache unerklärt blieb (Kehlkopferysipelas?). Heilung.

Ferner wurde die Operation vollzogen 2 mal wegen maligner Neubildungen der Schilddrüse. — Beide Male Tod an Marasmus — und schliesslich kam die Tracheotomie einmal zur Ausführung zur Einleitung künstlicher Athmung bei einer Patientin, die bei der Operation eines Nasenrachentumors ziemlich viel Blut aspirirt hatte. Die Person kam wieder zu sich, starb aber nach einigen Tagen im Zustande grösster Schwäche, ohne Complicationen von Seiten der Lungen dargeboten zu haben.

Laryngofissuren.

Ausser der im vorigen Abschnitt erwähnten Laryngofissur wegen eines Fremdkörpers finde ich diese Operation noch 5 mal in unseren

Journalen verzeichnet, und zwar 4 mal ausgeführt wegen Tumoren des Kehlkopfes, 1 mal wegen tuberculöser Kehlkopfgeschwüre.

Ich lasse die betreffenden Krankengeschichten hier folgen, indem ich bemerke, dass Fall I bereits von Herrn Dr. Malinowski[1]) in seiner Dissertation verwerthet worden ist.

I. Franz Heller, 28 Jahre alt, aus Böhmen, giebt an, stets gesund gewesen zu sein. Erst vor 4 und zum 2. Male vor 2 Jahren ist er angeblich wegen „Diphtheritis" tracheotomirt worden. Seit dieser Zeit behauptet er die Canüle nicht entbehren zu können und trägt sie fortwährend.

Anfangs Februar 1878 auf die königl. chirurgische Klinik aufgenommen, bot er folgenden Status praesens.

Das Aussehen des Patienten ist anämisch, der Körperbau schwächlich. Die Untersuchung der Lungen ergiebt keine pathologischen Zustände, der Patient athmet durch die Canüle, wird aber die Oeffnung derselben verstopft, so treten sofort Suffocationserscheinungen auf; die Entfernung der Canüle geschieht ohne Schwierigkeiten.

Nach der Entfernung der Trachealcanüle verlegt sich die Oeffnung der Luftröhre und man sieht in dem Luftstrome ventilartig flottirende papilläre Granulationen; schliesslich wird der Patient tief cyanotisch; die Stimme ist leise aphonisch und rauh.

Die von Prof. Sommerbrodt am 14. Februar 1891 vorgenommene laryngoskopische Untersuchung zeigte Folgendes:

Das rechte falsche Stimmband ist erheblich verdickt und zeigt auf seiner Mitte überdies eine buckelförmige Erhöhung. Dasselbe bedeckt das wahre Stimmband auf derselben Seite fast gänzlich, nur in dem hinteren Abschnitte ist ein Streifen davon zu sehen. Unter dem linken falschen Stimmbande, das wahre total bedeckend und in die Rima glottidis bis zu deren vollkommener Verlegung hinreichend, sieht man eine traubige grauröthliche Neubildung, neben welcher bei zugehaltener Canüle nur mit grösster Mühe etwas Luft passiren kann. Die Sondirung des unteren Larynx von der Trachealöffnung aus mittelst einer Bleisonde machte grosse Schwierigkeiten; der ganze Weg nach oben erwies sich als verlegt durch weiche Massen und nach der Sondirung wurden von der Trachealwunde aus kleine Papillomkörner durch Hustenstösse herausgeschleudert.

Da keine Aussicht vorhanden war, diese tief hinabreichenden diffusen papillomatösen Granulationen auf laryngoskopischem Wege zu entfernen, wurde die Laryngofissur vorgenommen.

Die Operation wurde in folgender Weise von Medicinalrath Prof. Dr. Fischer unter Assistenz von Prof. Dr. Sommerbrodt ausgeführt:

Hautschnitt in der Mittellinie, entsprechend der Kante der Cart. thyreoidea. Vor der Eröffnung des Kehlkopfes wurde die Tamponade der Trachea mittelst Einlegen der Trendelenburg'schen Tamponcanüle vorausgeschickt. Der thyreotomische Schnitt reichte vom Lig. crico-thyreoid.

1) Ueber Thyreotomie zur Entfernung intralaryngealer Neubildungen. Dissert. Breslau 1878.

durch den Schildknorpel hindurch bis in die Membr. hyo-thyreoid. hinein. Die Spaltung geschah mittelst einer Knieschere, deren geknöpftes Blatt in den Kehlkopf geschoben wurde. Beim Auseinanderziehen der beiden Schildknorpelplatten sah man, dass der ganze Kehlkopf von den Stimmbändern abwärts bis zur Canüle mit papillomatösen Geschwulstmassen ausgefüllt war. Auskratzung derselben mit dem scharfen Volkmann'schen Löffel, wobei erhebliche Blutung entstand, deren Stillung indess bald gelang. Die papillöse Schleimhautprominenz auf dem rechten falschen Stimmbande wurde mit der Schere abgetragen.

Nach der Exstirpation der papillomatösen Wucherungen folgte die Vereinigung der Wunde. Die Schildknorpelränder wurden durch 5 Silbernähte vereinigt, welche zur Haut herausgeleitet wurden. Die Hautwunde wurde durch Seidennähte geschlossen. Die Tamponcanüle blieb noch 3 Tage liegen, worauf die Entfernung derselben geschah.

Der Verlauf der Wundheilung war günstig. Innerhalb der ersten 4 Tage nach der Operation stellte sich eine fieberhafte Reaction ein, welche am 3. Tage ihre höchste Höhe erreichte, nämlich 38,9° C. Von da an kehrte die Temperatur zur Norm zurück. Die Nähte wurden innerhalb 3—5 Tagen entfernt.

Die Entlassung des Patienten geschah 12 Wochen nach der Operation, er musste jedoch die Trachealcanüle behalten. Auch war Störung der Stimme bei der Entlassung vorhanden.

Die wiederholt nach der Operation vorgenommenen laryngoskopischen Untersuchungen zeigten, dass die Papillome, welche ihren Ursprung in der Morgagni'schen Tasche gehabt hatten, nicht wieder nachgewachsen waren. Dagegen erschienen die wahren Stimmbänder beiderseits sehr roth und verdickt, die Bewegung bei der Phonation war symmetrisch, aber behindert durch die Schwellung in der Regio interarytenoidea. Die enge Rima gestattete nur einen sehr beschränkten Einblick in die Trachea; Papillome konnten auch zur Zeit der Entlassung nirgends gesehen werden; indess erschien die vordere Trachealwand wie nach innen gedrückt und oberhalb der Canüle stenosirt. Bei geschlossener Canüle konnte der sonst genügend kräftige Patient einzelne tonähnliche Phonationsversuche machen, für gewöhnlich aber nur mit starker Flüsterstimme reden.

2. Henriette Scholz, Wäscherin, 44 Jahre alt, aus Breslau, aufgenommen 8. Mai 1883. Nach Angabe der Nichte stammt Patientin aus einer ganz gesunden Familie und war selbst bis vor 2 Jahren ganz gesund. Patientin war 1 mal entbunden. Das Kind ist gesund. Vor ungefähr 2 Jahren bemerkte die Nichte plötzlich, dass die Patientin, die sonst eine sehr klare Stimme hatte und gut singen konnte, heiser wurde; Schuld wurde dem Aufenthalt in den Waschräumen gegeben. Die Heiserkeit nahm zu, es fand sich Husten, doch ohne Auswurf. Herr Dr. Gottstein behandelte die Patientin 1 Jahr lang; galvanokaustisch, wie durchs Messer soll er mehrere Polypen entfernt haben. Da aber die Heiserkeit nicht abnahm, wandte sie sich an Herrn Prof. Sommerbrodt, der aber wegen der hochgradigen Laryngostenose und Dyspnoe die Behandlung ablehnte und die Patientin an die königl. chirurgische Klinik verwies.

8. Mai. Patientin wird mit mässiger Dyspnoe auf die Abtheilung

aufgenommen. Man hört lautes Rasseln bei der Exspiration. Patientin sieht mässig cyanotisch aus und ist sonst von kräftigem Körperbau und gutem Ernährungszustande. Bei der Untersuchung mit dem Kehlkopfspiegel bemerkt man eine starke Schwellung sämmtlicher Larynxgebilde. Die falschen Stimmbänder überlagern zum grössten Theil die wahren, welche ebenfalls geschwellt sind und anstatt ihres hellen, sehnig glänzenden Aussehens grauröthlich erscheinen. Die Schleimhaut des Aryknorpels ist stark gewulstet. Wegen hochgradiger Dyspnoe ist Patientin nicht genau zu untersuchen. Die Angaben der Specialisten, welche die Patientin untersuchten, lauten verschieden. Dr. Gottstein stellte die Diagnose auf Papillome des Kehlkopfs, Prof. Sommerbrodt nahm luetische Veränderungen desselben an.

9. Mai. Es wird heute wegen hochgradiger Athembeschwerden die Tracheotomie ohne Narkose ausgeführt. Blutung bei der Operation minimal; es ist nicht nothwendig, Gefässe zu unterbinden.

22. Mai. Die Operationswunde ist bis auf die Oeffnung für die Canüle verheilt. Die äussere Canüle wurde bisher nicht entfernt, die innere wird mehrmals täglich herausgenommen und gereinigt. Athembeschwerden hat Patientin zur Zeit gar nicht mehr und fühlt sich dieselbe sehr wohl.

11. Juni. Der Zustand der Patientin ist, so lange dieselbe eine Canüle trägt, ein ganz erträglicher, sie spricht zwar stimmlos, aber doch verständlich; da sie nicht mehr Gegenstand weiterer Behandlung ist, wird sie heute entlassen. Athembeschwerden sind nicht vorhanden.

4. Juli 1885. Patientin wird wieder ins Hospital aufgenommen, um von dem permanenten Tragen einer Trachealcanüle befreit zu werden, und soll die Laryngotomie gemacht werden.

10. Juli. Dieselbe wird heute in Narkose vorgenommen. Nach Einführung einer Trendelenburg'schen Tamponcanüle in die Trachea wird in der Medianlinie ein Hautschnitt von der Cart. thyreoidea an bis über die früher angelegte Tracheawunde gemacht. Nach Durchtrennung sämmtlicher Weichtheile und Stillung der Blutung durch Unterbindung der spritzenden Gefässe wird der Larynx durch Spaltung des Schildknorpels in der Medianlinie in ganzer Ausdehnung eröffnet. Die dadurch freigelegten Stimmbänder sind beiderseitig von polypösen Wucherungen umwachsen, welche die Schleimhaut der wahren wie falschen Stimmbänder und die zwischen ihnen liegende Morgagni'sche Tasche einnehmen. Es werden die Wucherungen mittelst des scharfen Löffels gründlichst entfernt. Trotz des Einlegens der Tamponcanüle tritt dabei etwas Blut in die Trachea und veranlasst starken Hustenreiz. Nach gründlicher Säuberung der Stimmbänder von den polypösen Massen wird die Knorpelwunde durch verlorene Seidennähte fest vereinigt, dann nach Anlegung eines kleinen Drainrohres Hautnaht. Einreibung von Jodoformpulver in die Hautwunde.

Die Heilung nimmt einen ungestörten Verlauf, die Canüle wird vom 17. Tage an fortgelassen, die Heilung der Trachealwunde macht gute Fortschritte. Athmung durch den Kehlkopf ausreichend.

6. August. Alle Wunden sind geheilt. Die Athmung gut. Patientin ist vollständig im Stande verständlich zu sprechen, obwohl die Stimme ziemlich lautlos ist. Patientin geht auf Wunsch in poliklinische Behandlung über.

3. Gottlieb L., Zimmermann, 39 Jahre alt, 8. November bis 29. December 1889. Diagnose: Fibroma laryngis.

Anamnese: Patient hat als Kind die Masern gehabt und in seinem 14. Jahre erkrankte er an Wechselfieber; sonst will er bis auf einen Krampfanfall vor ca. 8 Jahren ganz gesund gewesen sein. Vor 5 Wochen wurde er heiser; es wurde etwas besser, indess stellte sich vor ungefähr 14 Tagen die Heiserkeit wieder ein, zugleich Husten mit etwas zähem Auswurf, Schluckbeschwerden und Athemnoth. Am 5. November Aufnahme ins Allerheiligen-Hospital, und zwar in die königl. medicinische Klinik.

Am 9. November wurde er wegen plötzlich eingetretener Athemnoth behufs Operation in die chirurgische Klinik translocirt.

Patient wird dem Tode nahe in die Klinik eingeliefert; hochgradigste Dyspnoe und Cyanose, sofortige Vornahme der Tracheotomie, künstliche Athmung: Patient kommt nach 2 Minuten zu sich und beginnt ruhig zu athmen; bei fieberlosem Verlaufe entwickelt sich in den nächsten Tagen ein etwa 5 Tage anhaltendes Delirium tremens. 14 Tage nach der Aufnahme gelingt es, den Patienten zu kehlkopfspiegeln. Starke Schwellung und Röthung der gesammten sichtbaren Kehlkopfschleimhaut. Der Einblick in den Kehlkopf wird verdeckt durch einen kirschgrossen Tumor mit glatter Oberfläche, welcher breitbasig von dem linken Aryknorpel zu entspringen scheint. Ueber die Natur der Geschwulst lässt sich Weiteres nicht ermitteln. In den nächsten Tagen verändert sich das laryngoskopische Bild insofern, als der Tumor etwas kleiner wird, jedoch wird der Einblick in das Kehlkopfinnere nicht frei; die Natur des Tumors lässt sich nicht sicher feststellen. Die Diagnose schwankt zwischen perichondritischem Abscess und Neubildung. Probeexcision nicht vorgenommen.

Bei zugehaltener Cantile vermag Patient nicht zu athmen; am 26. November Laryngofissur. Die Geschwulst erweist sich als ein kirschengrosser Polyp, welcher gestielt aus dem linken Sinus Morgagni entspringt. Nach Exstirpation desselben, wobei nur wenige Tropfen Blut fliessen, wird der gespaltene Schildknorpel wieder zugeklappt, die Knorpelränder liegen ohne Naht gut aneinander. Die Hautwunde wird gleichfalls nicht genäht. Antiseptischer Verband. Die von der ersten Operation her liegende Cantile kann am nächsten Tage definitiv entfernt werden. Heilung ohne Zwischenfall. Patient wird am 29. December entlassen, seine Stimme ist rauh, doch im ganzen Auditorium verständlich. Der exstirpirte Tumor erweist sich als ein Fibrom. Die Knorpelwunde ist bei der Entlassung fest verheilt, Knorpelränder zeigen keine Dislocation.

4. Johanna M., 2½ Jahre alt, aufgenommen 1882.

Patientin leidet seit 1½ Jahren häufig an Krämpfen; seit 1 Jahre Heiserkeit, Stimme tonlos und heiser, Athmung erschwert, mässiger Husten. Reichliche Wucherungen papillomatöser Massen im Kehlkopfeingang und auf beiden Stimmbändern, die theilweise eine nicht unbedeutende Grösse erreichen.

Tracheotomie am 14. Tage nach der Aufnahme wegen plötzlich eintretender drohender Erstickungsangst. Gleich nach der Operation machte Herr Prof. Voltolini den Versuch, einen Theil der papillomatösen Tumoren mit Schwämmchen zu entfernen. Dieser Versuch fiel negativ aus;

doch stellte sich im Laufe der Zeit die Passage durch den Kehlkopf so weit wieder her, dass die Canüle entfernt werden konnte. Patientin ist dann dauernd in Behandlung des Herrn Prof. Voltolini. Die anfangs immer noch tonlose Sprache erhält einen lauteren Klang. Dies dauert fast 2 Jahre lang.

Im April 1884 wird die Patientin abermals dem Hospital in höchster Erstickungsnoth zugeführt. Von Neuem Tracheotomie. Der Kehlkopf erweist sich bei erneuter Untersuchung wieder mit polypösen Wucherungen erfüllt. Abermals Auswischen des Kehlkopfs nach der Voltolini'schen Methode — doch ohne Erfolg. Daher nach 1/4 Jahre Laryngofissur; Spaltung des Schild- und Ringknorpels. Das Kehlkopfinnere ist überall dicht mit papillomatösen Wucherungen erfüllt, welche mit dem scharfen Löffel entfernt werden. Die Stimmbänder erscheinen unvollkommen ausgebildet, als zwei glatte Wülste. Stillung der Blutung durch Tamponade. Naht des Schildknorpels und der Hautwunde. Anstandslose Heilung, indess ist der Erfolg der Operation gering, die Canüle kann nicht entbehrt werden. Patientin erhält eine Doppelcanüle, deren oberes Rohr in den Kehlkopf führt. Letztere wird entfernt, als man als Grund der schlechten Athmung einen Granulationspolypen entdeckt, nach dessen Auskratzung die Athmung sich bessert. Die Canüle kann jedoch nicht entfernt werden. Im October desselben Jahres, d. h. 1/4 Jahr später, zeigt sich wieder der ganze Kehlkopf mit polypösen Massen vollgestopft. Erweiterung der Trachealwunde nach oben, Spaltung des unteren Kehlkopfabschnittes in der Medianlinie, Auswischen des Kehlkopfinneren mit Schwämmchen. Vorübergehender Erfolg, Canüle kann auf die Dauer nicht entbehrt werden. Es werden in der Folgezeit verschiedene Versuche gemacht, durch Einlagen von Bougies die sich immer wieder zeigenden Papillome zu entfernen; doch kann ein dauernder Erfolg nicht erreicht werden. Patientin wird auf Wunsch der Mutter nach 1/2 Jahre mit Canüle entlassen, wird 5 Jahre später der Klinik aufs Neue von einem Kehlkopfspecialisten zugeführt; totale Aphonie. Kehlkopf wie vorher vollgestopft mit papillomatösen Massen. Als sich Versuche, das Lumen derselben nach Schrötter's Methode wegsam zu machen, als erfolglos erwiesen, wird Patientin entlassen.

5. Paul H., 32 Jahre alt, Arbeiter. Aufgenommen den 20. December 1889, gestorben den 31. Januar 1890.

Patient, angeblich aus einer gesunden Familie stammend, will in seinem 11. Lebensjahre am rechten Oberarm und Oberschenkel Fisteln gehabt haben, die nach etwa 7wöchentlichem Bestande geheilt sein sollen. Weitere Erkrankungen will er bisher nicht durchgemacht haben. 7 Wochen vor seiner jetzigen Aufnahme in die Klinik will er beim Arbeiten in einer Kiesgrube plötzlich heiser geworden sein, ohne dass er vorher gehustet oder ausgeworfen hätte. Ueberhaupt will er nie an Husten oder Auswurf gelitten haben. Von mehreren Aerzten erfolglos behandelt, suchte er die Hülfe der chirurgischen Klinik nach. Syphilitisch inficirt ist Patient nie gewesen.

Mittelgrosser, mässig genährter, wenig musculöser Mann. Sehr heisere, auf einige Schritte weit kaum verständliche Sprache. Die Percussion

der Lungen ergiebt über beiden Spitzen eine leichte Dämpfung, welche beiderseits den oberen Rand der 2. Rippe nicht erreicht. Daselbst verschärftes vesiculäres Athmen, keine Rasselgeräusche. Im Uebrigen ergiebt die Untersuchung der Brust- und Bauchorgane nichts Pathologisches. Die laryngoskopische Untersuchung lässt ausser einer hochgradigen Röthung und Schwellung der gesammten Kehlkopfschleimhaut ein ausgedehntes Geschwür im oberen Theile, namentlich der linken Kehlkopfhälfte erkennen, welches die Schleimhaut an der Vorderseite der Aryknorpel ergriffen hat und sich bis zum linken Stimmband herunter erstreckt. Das Geschwür ist ziemlich flach, hat unregelmässige, leicht aufgeworfene Ränder, einen mässig eiterigen Belag. Der Geschwürsgrund, soweit sichtbar, sieht blass, torpide aus. Das linke Stimmband bewegt sich bei der Phonation nur sehr wenig. Nachdem Patient eine Zeit lang in der Klinik beobachtet worden ist, wird Anfang Januar die Laryngofissur gemacht, in der Absicht, das als tuberculös diagnosticirte Geschwür auszukratzen und auszubrennen. Tracheotomie nicht vorhergeschickt; doch wurde nach der Spaltung des Schildknorpels und des Lig. conoides eine dicke Canüle eingelegt. Die Operationstechnik weicht im Uebrigen nicht von den üblichen Regeln ab. Das nach Auseinanderziehen der Schildknorpelplatten sichtbare Geschwür erweist sich tiefer, als es nach dem laryngoskopischen Bilde den Anschein hatte, und reicht bis dicht auf den Knorpel. Nach dem Auskratzen wird derselbe theilweise sichtbar und mit Thermokauter an einzelnen Stellen verschorft. Der Geschwürsgrund wird mit Perubalsam in Substanz bepinselt, die Kehlkopfhöhle mit Jodoformgaze austamponirt erhalten.

Der weitere Verlauf ist folgender: Unter der Einwirkung der Bepinselung mit Perubalsam, bezw. einer Lösung von Perubalsam in Guajucol entwickelt sich eine profuse Eiterung der Wundfläche, welche trotz dem täglich vorgenommenen sorgfältigen Abschluss der Luftröhre durch Jodoformgazetamponade und trotz der Ausfüllung des Kehlkopfes mit einer solchen zu einer eiterig-putriden Bronchitis führt, die nach vorangegangenem hohen Fieber, Frösten und metastatischem Abscess zum Tode führt.

Section: Dilatatio et hypertrophia ventriculi dextri, Myocarditis levis, Tuberculosis pulmonum partim sanata, partim recens et Pyaemia.

Zum Vergleich aus unseren Beobachtungen will ich mit Uebergehung der früheren Statistiken von Plancho, Mackenzie, Durham, P. Bruns mich nur auf die Zahlen von Schüller beschränkten, welcher im Jahre 1880 aus der Literatur sammeln konnte:

118 Laryngotomien wegen Geschwülsten,
19 Laryngotomien bei Fremdkörpern im Larynx,
5 Laryngotomien bei Larynxverletzungen,
21 Laryngotomien bei Verengerungen und Verschliessungen des Larynx,
15 Laryngotomien bei frischer Perichondritis,
3 Laryngotomien bei Chloroformcollaps,
8 Laryngotomien bei Strumen,

189 Fälle in Summa.

In dieser Zusammenstellung sind Fälle so differenter Natur mit einander vereinigt, dass es nicht angängig erscheint, nach derselben eine Berechnung der Mortalität nach der Laryngotomie geben zu wollen, welche seiner Zeit Durham auf 5,4 Proc., P. Bruns auf 3 Proc. bestimmte; indess dürfte es wohl nach unseren heutigen Erfahrungen sichergestellt sein, dass die Operation als solche nicht weniger gute Chancen bietet, als die Eröffnung der Luftröhre, und dass an einem üblen Ausgang wesentlich der Charakter des Grundleidens oder besonders schlimme Zufälle die Schuld tragen. Auch der Tod in einem unserer Fälle konnte der Operation als solcher nicht zur Last gelegt werden. Dieser Ansicht entsprechen auch die Resultate der Forschungen von Hoffa, welcher seit dem Jahre 1879 im Ganzen 104 Laryngofissuren (57 Papillome und Fibrome, 18 maligne Tumoren, 13 Fremdkörper, 19 Stenosen aus verschiedenen Ursachen) zusammenstellen konnte.[1]) Unter diesen starben nur 4 im Anschluss an die Operation, und zwar waren Todesursache 1 mal Wunddiphtheritis, 1 mal Pyämie, 2 mal Lungenödem infolge von Aspiration von Blut in die Luftwege.

Entsprechend der Thatsache, dass in mehr als der Hälfte der publicirten Fälle Geschwülste die Indication zu der in Rede stehenden Operation gegeben haben, finden wir auch bei uns die Operationen in $^2/_3$ der Fälle aus diesem Grunde ausgeführt. 3 mal handelte es sich um diffuse Papillome des Kehlkopfes, das 4. Mal um ein gestieltes Fibrom, welches aus dem linken Sin. Morgagni hervorragte und vielleicht der intralaryngealen Entfernung zugänglich gewesen wäre, wenn nicht die ausserordentlich starke Schwellung der Schleimhaut des Kehlkopfeinganges, die sich nach der Tracheotomie nur wenig zurückbildete, den Einblick in das Kehlkopfinnere ausserordentlich erschwert und eine exacte Diagnose unmöglich gemacht hätte. Uebrigens hatten wir unseren Schritt nicht zu bereuen, da wir den Patienten nicht nur geheilt aus dem Hospital entlassen, sondern auch mit dem functionellen Ergebniss sehr zufrieden sein konnten. Andererseits aber liessen wir uns um so eher zu der Operation bewegen, als wir uns bei Tumoren des Kehlkopfes, über deren Natur, Grösse, Form und Sitz wir durch die laryngoskopische Untersuchung nicht ganz genau ins Klare kommen können, principiell zur Pflicht gemacht haben, von allen intralaryngealen Operationsversuchen zu Gunsten der Eröffnung des Kehlkopfsinneren Abstand zu nehmen. Wir haben uns nämlich bei Gelegenheit unserer

1) Therapeut. Monatshefte. 1888. S. 498.

Kehlkopfexstirpationen in den letzten Jahren an unserer Klinik schon sehr häufig davon überzeugen können, wie leicht selbst von berufenster Seite in der Diagnose, d. h. in der Beurtheilung der Natur und Ausdehnung der Kehlkopfgeschwülste und somit in der Prognose derselben geirrt wird. Uebrigens gehört dieser Fall, sowohl was die Gutartigkeit des Tumors, als auch die Form und den Sitz desselben anbetrifft, zu den günstigsten, welche dem Chirurgen unter das Messer kommen können; er illustrirt aber auch die stete Gefahr, welcher die Träger derartiger Tumoren ausgesetzt sind. Offenbar hatte unser Patient seine Geschwulst so lange ohne schwere Störungen getragen, als dieselbe, eine gewisse Grösse nicht überschreitend, sich völlig frei im Lumen des Kehlkopfes bewegen konnte. Sobald dieselbe aber so gross geworden war, dass sie an einer Stelle eingeklemmt wurde, so führte sie zu den schwersten und bedrohlichsten Erstickungserscheinungen. Der Erstickungsanfall trat während der Vorstellung des Patienten in der medicinischen Klinik ein und konnte zum Tode führen, wenn nicht gleich die Hülfe zur Stelle war.

Ungünstiger gestaltete sich der Erfolg bei den übrigen Patienten. Dieselben boten die als Papillome bezeichneten Geschwülste dar, Tumoren, deren histologisches Verhalten erst neuerdings wieder in dem bekannten Vortrage von Virchow Gegenstand der Erörterung gewesen ist. Ohne auf die Resultate der letzteren näher eingehen zu wollen, möchte ich vom klinischen Standpunkte aus kurz erwähnen, dass erstens zu diesen Geschwülsten gerade das jugendliche Alter das grössere Contingent stellt, und zweitens, dass diese Geschwülste eine so grosse Neigung zu Recidiven haben, dass nach den Berechnungen von Bruns [1]) etwa in 59 Proc., nach denen von Schüller in 50 Proc. aller operirten Fälle ein solches eintrat. Einen wesentlichen Unterschied machte es dabei nicht, ob die Tumoren per vias naturales oder extralaryngeal operirt worden waren. Bruns behauptete sogar, dass die letztere Methode die weniger zuverlässige sei, während Schüller dieser Ansicht offenbar mit gutem Recht entgegentritt. Jedenfalls ist es Factum, dass fast die Hälfte der laryngotomirten Patienten mit einer Dauercanüle entlassen werden musste. So war es auch bei unserer Patientin M., wo 2mal tracheotomirt und 1mal der ganze Kehlkopf, ein 2. Mal nur der untere Theil desselben gespalten wurde. Trotzdem musste sie mit einer Canüle entlassen werden. Nach jahrelanger Behandlung seitens eines namhaften Specialisten fand sich bei ihrer Neuaufnahme ein derartig

1) Die Laryngotomie zur Entfernung von Neubildungen. Berlin 1878.

ausgebildetes Recidiv, dass in der Klinik von weiteren Operationen Abstand genommen wurde. Glücklicher waren wir insofern in dem zweiten Falle, als die Patientin in verhältnissmässig kurzer Zeit ohne Canüle in poliklinische Behandlung entlassen werden konnte; in dem dritten endlich verliess der Patient geheilt (ohne ein Recidiv der Geschwulst), aber mit einer Dauercanüle, deren Beibehalten durch schwere Kehlkopfveränderungen bedingt war, die Klinik.

Eine besondere Stelle nimmt die zur Blosslegung und Localbehandlung eines tuberculösen Kehlkopfgeschwüres ausgeführte Laryngofissur ein, denn Herr Prof. Dr. Fischer hält dafür, dass man, wenn man die Kehlkopfgeschwüre mit dem scharfen Löffel behandeln will, dieselben auch vollständig frei legt, sonst wird man eine halbe Arbeit verrichten. Dass es eine primäre Kehlkopftuberculose giebt, scheint doch kaum mehr zu bezweifeln zu sein, und dass dieselbe eine grosse Gefahr für die Lungen in sich schliesst, liegt auf der flachen Hand. Daher könnte doch nur eine kräftige Localbehandlung derselben von Wirkung sein, doch sind auch die Schwierigkeiten, die sich derselben entgegenstellen, nicht zu verkennen. Zuvörderst ist es doch schwer, ein primäres Lungenleiden sicher auszuschliessen, und beim Vorhandensein eines solchen würde eine operatives Vorgehen mindestens vergeblich erscheinen. Zweitens ist es doch kaum möglich, auf längere Zeit einen directen Verschluss der Trachea zu erhalten. Trotz der Ausstopfung der Trachea über der Canüle mit Jodoformgaze, trotz der Jodoformgazetamponade des gespaltenen Kehlkopfes ist in unserem Falle doch eine Infection der Lungen durch herabfliessendes Secret nicht zu vermeiden gewesen. Es ist nun sehr fraglich geworden, ob die dauernde Tamponade der Trachea nach Hahn bei so profuser Eiterung, wie wir sie bekommen haben, im Stande gewesen wäre, einen sicheren Abschluss zu gewähren. Es ist aus unserer Beobachtung auch hervorgegangen, dass Perubalsam sich als Localmittel für diesen Zweck wenig eignen wird, da er eine zu profuse Eiterung erregt. Jodoform scheint mir sicherer, ungefährlicher und wirksamer zu sein.

Ohne mich des Näheren auf die Beschreibung des geübten Operationsverfahrens einzulassen, möchte ich doch zum Schluss noch kurz anführen, welche Stellung Herr Geh. Rath Fischer zu der Frage einnimmt: ob der Spaltung des Kehlkopfes jedesmal die Tracheotomie voranszuschicken sei. Es hat sich in dieser Beziehung im Laufe der Zeit folgendes Verfahren herausgebildet: Sofern nicht die Tracheotomie ex indicatione vitali vor der Laryngofissur nothwendig erschien, wurde dieselbe nur vorgenommen, sobald ein Eingriff an

den Kehlkopfgebilden selbst in Aussicht stand, bei dem eine starke Blutung zu fürchten war. Die Tracheotomie wurde daher nicht vorgenommen bei der Entfernung von Fremdkörpern aus dem Kehlkopfe. In jedem Falle wurde aber eine Canüle für die ersten Tage eingelegt, weil die chirurgische Erfahrung ein schnell eintretendes lebensgefährliches Glottisödem als häufige Folge von Verwundungen des Kehlkopfes kennen gelehrt hat.

Den Knorpel mit Silbersuturen zu nähen dürfte sich nur da empfehlen, wo sich die Ränder desselben nicht gut aneinanderlegen, was bei Erwachsenen jedoch eher zu den Ausnahmen zu gehören scheint. Die Hautwunde wurde an der Breslauer Klinik nur im oberen und unteren Winkel genäht, um ein allzu weites Klaffen der Schnittwunde zu verhüten. Der schmale Wundspalt füllt sich durch Granulationen sehr rasch, man verliert also in der Regel durch diese Methode nicht viel Zeit, während man andererseits durch Verzicht auf die vollständige Naht und die Prima reunio den Patienten keinem Risico aussetzt. [1])

III. Kehlkopfexstirpationen.

Wenn ich mich jetzt zu der Mittheilung der von Herrn Geh. Rath Fischer ausgeführten Kehlkopfexstirpationen wende, so möchte ich mir zunächst gestatten, auf die ausserordentlich ungleiche Vertheilung des zur Beobachtung gekommenen Materials während der Beobachtungszeit hinzuweisen.

Während nämlich von den hier aufgeführten Kehlkopfexstirpationen nur 3 vor dem Jahre 1888 vollzogen sind, häufte sich in den letzten beiden, bezw. 3 Jahren unser Material in der Weise, dass wir bis jetzt im Ganzen über 13 derartige Operationen verfügen und diese Zahl noch hätten vermehren können, wenn bei allen zu diesem Zweck in die Klinik geschickten Patienten die Operation auch wirklich voll-

---

1) Dass im Uebrigen auch an den Wunden der Luftwege eine primäre Heilung durch die Naht mit Erfolg angestrebt werden kann, haben wir selbst wiederholt gesehen. Herr Dr. Mende hat mir folgende Beobachtung zur Veröffentlichung überlassen: Der Soldat S. hat versucht, aus einer Platzpatrone das Zündhütchen zu entfernen, wobei dieselbe explodirte. Ausser mehreren stark blutenden Wunden im Gesicht findet sich genau in der Mittellinie des Halses, dicht unter der Cartil. cricoid., eine 3 Cm. lange, vertical verlaufende Wunde, in deren Grund man einen Messingstreifen — einen Theil des Patronenmantels — findet, welcher die Trachea durchbohrt hat und in das Lumen derselben hineinragt. Breite derselben circa 1 Cm., Länge 3—4 Cm. Nach Entfernung des Fremdkörpers Naht der Luftröhre und Etagennaht der Weichtheile. Völlig aseptischer Verlauf; Heilung nach 1 Woche. Patient ist ambulant und ohne Canüle behandelt worden.

zogen worden wäre. Ich habe dies bereits in einem kurzen Bericht in der Berliner klin. Wochenschrift 1890. Nr. 29 mitgetheilt und auch darauf bereits hingewiesen, dass durch das viel beklagte Leiden unseres Kaisers Friedrich und die daran geknüpften Controversen die Aufmerksamkeit der Laien und Aerzte auf die Kehlkopfgeschwülste gerichtet ist und ihre frühzeitige operative Behandlung betont wird.

Es ist Unrecht, wenn Salzer[1]) in seiner jüngsten Publication über die bisher vorhandene Casuistik so ungünstig urtheilt. Ist auch in den bisher mitgetheilten Berichten und Krankengeschichten mancher wichtige Punkt ausgelassen oder übersehen, so erfüllten sie doch den Zweck, ein grösseres Material herbeizuschaffen, und aus diesem Gesichtspunkte schon würde der Verlust solcher, nach mancher Richtung hin unvollkommenen Notizen zu bedauern sein. Andererseits halte auch ich es mit Salzer für sehr opportun, dergleichen Krankengeschichten fernerhin nach einem gewissen einheitlichen Schema anzulegen, und das von ihm vorgeschlagene für sehr zweckentsprechend.

Die Zahl der Kehlkopfexstirpationen ist so schnell gewachsen, dass bis zum Jahre 1880 im Ganzen erst 19 Fälle bekannt waren[2]), während im Jahre 1889 M. Wassermann theils aus der Literatur, theils nach eigenen Erkundigungen bei den Operateuren folgende Fälle zusammenstellen konnte:

a) Totale Exstirpationen

1. wegen Carcinom	121
2. wegen anderer Processe	19
Sa.	140

b) Partielle Exstirpationen

1. wegen Carcinom	55
2. wegen anderer Processe	24
Sa.	79

Bei diesen 19 bezw. 24 wegen anderer Processe, als Carcinom, vorgenommenen Exstirpationen handelte es sich nach Wassermann um folgende Erkrankungen:

	Totale Exstirpat.	Partielle Exstirpat.
Sarkom	7	6
Fibrom	—	1
Chondrom	—	2
Papillom	2	1
Polypus laryngis	1	—
Tuberculose (Lupus)	5	3

1) Langenbeck's Archiv. 1889. Bd. XXXIX.

2) Schüller, Deutsche Chirurgie. Lief. 37.

	Totale Exstirpat.	Partielle Exstirpat.
Perichondritis et necrosis cart. thyreoid. (Rubio)	1	1
Stenosis laryngis		
a) luetica	1	3
b) post vulnus	1	2
c) post typhum	1	3
d) sten. diabet.	—	1
e) sten. chronica maligna .	—	1
Raucitas vocal. (Carcinoma?)	1	—

Wir glauben aber nicht zu irren, wenn wir die Zahl der thatsächlich bis jetzt ausgeführten Kehlkopfexstirpationen noch um ein Beträchtliches höher anschlagen, da ein Theil derselben von den Autoren entweder überhaupt nicht veröffentlicht oder über dieselben nur gelegentlich berichtet worden ist. So theilt Bardenheuer[1]) vorläufig mit, dass er im Ganzen 9 Exstirpationen ausgeführt habe. Ausserdem ist nach der Wassermann'schen eine Mittheilung aus aus der Billroth'schen Klinik von Salzer[2]) erschienen, in der 8 neue Kehlkopfexstirpationen, bezw. Resectionen am Kehlkopf veröffentlicht werden; ebenso hat von den in der Breslauer Klinik ausgeführten Exstirpationen nur eine in der genannten Tabelle Aufnahme gefunden. Somit lässt sich die Zahl der bisher ausgeführten Exstirpationen nur mit annähernder Sicherheit bestimmen, immerhin glaube ich, dass die Wassermann'schen Procentzahlen nur wenig von neu zu veröffentlichenden Beobachtungen modificirt werden dürften, so dass sie dem augenblicklichen Stand der ganzen Frage entsprechen und für Jahre hinaus maassgebend sein werden.

Die von Herrn Geh. Rath Fischer in der Klinik ausgeführten 13 Kehlkopfexstirpationen wurden an 11 verschiedenen Individuen vorgenommen, da bei zweien je etwa $^1/_2$ Jahr nach der partiellen Exstirpation die totale nothwendig wurde. Die totale Exstirpation wurde dabei im Ganzen 4 mal vollzogen.

In allen Fällen, mit Ausnahme eines (Sarkom), handelte es sich um Carcinom des Kehlkopfes. Auch in diesen kleinen Zahlen spiegelt sich die allgemein zu constatirende Thatsache wieder, dass unter den Ursachen, welche zur Exstirpation des Kehlkopfs führen, die Carcinome bei Weitem prävaliren, und doch stellen dieselben an und für sich eine recht seltene Erkrankung dar. Gurlt fand unter 16637 Tumoren, die er aus dem Material der 3 grossen Wiener Kranken-

1) Deutsche med. Wochenschrift 1890. Nr. 21.
2) Langenbeck's Archiv. Bd. XXXIX.

häuser ausziehen konnte, nur 63 Larynxcarcinome, und Grimme[1]) stellte die Häufigkeit derselben nach dem Leichenmaterial des Münchener pathologischen Instituts auf 0,11 Proc. aller Sectionen fest.

Weitaus am häufigsten werden von dem Carcinom Männer befallen, und zwar befanden sich unter 176 Fällen von Wassermann nur 29 Frauen, unter den seit 1885 von Billroth wegen Kehlkopfcarcinom Operirten (2 Laryngofissuren) 8 Männer und 2 Frauen, und unter 16 von Herrn Geh. Rath Fischer mit Carcinom beobachteten Patienten 2 Frauen. (Bei 11 Patienten Exstirpation, 4 Tracheotomien, 1 Operation verweigert.)

Ueber die Ursache dieser Verschiedenheit haben wir, wie überall, bei dieser so häufig zu beobachtenden Erscheinung nur Vermuthungen, denn unterliegt es für uns nach den Arbeiten Virchow's und aus der Volkmann'schen Schule auch keinem Zweifel, dass dauernd fortgesetzte Reize, wie sie Beschäftigung, Lebensweise und Lebensgewohnheiten der Männer leicht mit sich bringen, der Entwicklung von Carcinomen Vorschub leisten können, so lässt sich doch im einzelnen Falle die Frage nach dem ätiologischen Moment in der Regel schwer entscheiden. Gerade von dem Kehlkopfkrebs steht es fest, dass er bisher unter allen Ständen und bei Leuten der verschiedensten Berufsklassen vorgekommen ist. Unter den 16 Patienten, welche hier zur Beobachtung kamen, waren 1 Rentner, 2 Beamte, 1 Lehrer, 3 Landwirthe, 3 Landarbeiter, 1 Fabrikarbeiter, 1 Fabrikwerkmeister, 1 Handwerker, 1 Gastwirth, 2 Landarbeiterinnen, die übrigen unbekannt, und die Statistiken anderer Operateure vervollständigen die unsere derart, dass wir unter den Patienten Aerzte, Lehrer, Geistliche, Officiere u. s. w. in einer Zahl finden, welche keine Berufsklasse als besonders disponirt erscheinen lässt. Wenn wir somit bei unseren Patienten in Bezug auf die Aetiologie der Geschwülste ziemlich im Unklaren blieben, konnten wir andererseits die Entstehungszeit der Tumoren in einigen Fällen mit ziemlicher Gewissheit feststellen und dabei die Erfahrung bestätigen, dass das Kehlkopfcarcinom sich zuweilen nicht nur sehr langsam entwickelt und Jahre braucht, um manifest zu werden, sondern auch Jahre hindurch auf das Kehlkopfinnere beschränkt bleibt. Der eine unserer Patienten war 4 Jahre hindurch fortwährend in der Beobachtung eines unserer namhaftesten Specialisten, erst in den letzten Jahren war die Annahme eines Carcinoms wahrscheinlich geworden und doch bis zuletzt noch an der Diagnose gezweifelt worden.

---

1) Dissert. München, ref. Centralblatt für Chirurgie. 1888.

Ein 2. Patient war, nachdem er kurz vorher angeblich die Masern überstanden hatte, seit 1½ Jahren heiser, hatte sich von den berühmtesten Kehlkopfärzten behandeln lassen, und erst ganz zuletzt konnte von Herrn Prof. Dr. Gottstein die Diagnose Carcinom gestellt werden. In einem 3. Falle bestand seit 15 Jahren Heiserkeit, seit 3 Jahren Schlingbeschwerden, und in unserem letzten Falle war Patient fast 2½ Jahre krank. In allen 4 Fällen fanden sich keine Metastasen, obgleich in dem ersten Fall sich schliesslich bei der Exstirpation ein weit ausgedehnter Zerfall der Neubildung vorfand.

Aus dieser Thatsache scheint hervorzugehen, dass sich der Kehlkopfkrebs aus einem chronischen Katarrh der Kehltiefen entwickeln kann, wenn auf dieselben ein Reiz dauernd einwirkt; ferner aber auch, dass die Gefahr der Infection seitens der aus dem Kehlkopf in die Lunge herabfliessenden Tumormassen relativ gering, sowie dass letztere für die directe Implantation maligner Geschwülste ein wenig geeigneter Boden ist, so empfänglich sie für Geschwulstkeime entlegener Theile ist, die ihr aus der Blutbahn zugeführt werden. Die kleinen Krebsgeschwüre scheinen darnach auch einen Eiter zu produciren, der zwar bald einen chronischen Lungenkatarrh herbeiführt, putride Bronchitis und Lungenbrand aber erst erzeugt, wenn die Krebse verjauchen. Diese Thatsache ist um so interessanter, da die Secrete der Krebsgeschwüre des Kehlkopfes doch der Infection und Zersetzung durch die Luft reichlich ausgesetzt und die Lungen von ihnen wahrhaft überschwemmt sind.

Bei unseren anderen Patienten waren die Angaben weniger sicher, Heiserkeit, erschwerte Athmung, Schlingbeschwerden waren längstens 1 Jahr, meist nur Monate oder Wochen vorhergegangen. Auch bei diesen Patienten sind nur 2 mal Drüsenschwellungen am Halse notirt, wobei das eine Mal sich in einem Theil der vergrösserten Lymphdrüsen Carcinom nicht nachweisen liess. Von den 5 Patienten, welche trotz ihres Carcinoms der Exstirpation des Kehlkopfs nicht unterzogen wurden, bestand einmal eine Infiltration der Halslymphdrüsen; hier war aber die Vergrösserung derselben eine so hochgradige und ungewöhnliche, dass bei der durch ein starkes Oedem des Kehlkopfeingangs bedingten Unmöglichkeit, das Innere des Kehlkopfs zu übersehen, die richtige Diagnose nicht gestellt und das Verhältniss zwischen dem faustgrossen, fest mit der Wirbelsäule verwachsenen Halstumor und der Kehlkopfserkrankung gerade dem wirklichen Zusammenhang entgegengesetzt beurtheilt wurde.

Die von uns beobachteten Carcinome präsentirten sich nicht in allen Fällen als prominente Tumoren, vielmehr erschienen sie in

3 Fällen als mehr flache Verdickungen, welche das eine Mal (Oberlehrer D.) die ganze Innenseite der rechten Thyreoidknorpelhälfte austapezirten und geschwürig zerfallen waren; es hatte hier jedoch auch während der ganzen Zeit der Beobachtung kein eigentlicher Tumor bestanden, ein Umstand, welcher zum Schaden des Patienten die Diagnose jahrelang unmöglich gemacht hatte.

Das 2. und 3. Mal war eine durch das Neoplasma bedingte Prominenz ebenfalls nicht vorhanden. Die erkrankte Partie zeichnete sich zwar bei der Aufnahme zunächst durch eine hochgradige Schwellung aus, doch war dieselbe rein entzündlicher Natur und verschwand durch zweckmässige Behandlung; ja das eine Mal so vollständig, dass nach Eröffnung des Kehlkopfs überhaupt kein Tumor da zu sein schien und es gemeinsamer Untersuchung mit Herrn Prof. Gottstein, der uns diese Patientin zugewiesen hatte und in diesem wie in anderen Fällen in liebenswürdigster Weise assistirte, bedurfte, um uns mit Sicherheit von dem Vorhandensein eines solchen zu überzeugen. Auch bei der mikroskopischen Untersuchung fand sich dies Verhalten sehr deutlich ausgeprägt, denn es zeigten sich in diesen Fällen nicht die typisch-verzweigten Krebszapfen und abgeschnürten Alveolen, sondern zwischen die einzelnen Bindegewebsfasern drängten sich die gut färbbaren, niemals verhornten Krebszellen ein, indem sie die einzelnen Bindegewebsbündel gleichsam auseinanderschoben und so eine Art diffuser krebsiger Infiltration darstellten. — Ich verzichte im Uebrigen darauf, auf die pathologische Anatomie des Kehlkopfkrebses näher einzugehen, und verweise nach dieser Richtung auf die bekannte Arbeit von B. Fränkel[1]). Einzelne der von uns bei der Exstirpation gewonnenen Präparate sind ausserdem von Herrn Dr. Polewski in seiner gekrönten Preisschrift: „Untersuchung der anatomischen Beziehungen der Pachydermia laryngis zu den Neubildungen des Kehlkopfs" (Breslau 1890) beschrieben und eingehend erläutert.

Franzosen und Engländer scheiden als Cancer extrinsèque und intrinsèque das Carcinom des Kehlkopfeingangs von dem des Kehlkopfinnern. Diese Unterscheidung zu Grunde gelegt, handelte es sich bei den 13 von mir selbst in der Klinik beobachteten Fällen 5 mal um die erste, 8 mal um die zweite Form, welch letztere überhaupt die häufigere ist. Im Einzelnen war der Sitz des Tumors 2 mal Epiglottis- und Aryepiglottisfalten, 1 mal die hintere Kehlkopfwand, 3 mal linkes Stimmband und Umgebung, 7 mal rechtes Stimmband mit seiner Nachbarschaft. Für gewöhnlich hatte man angenommen, dass die

1) Deutsche med. Wochenschrift 1889. Nr. 1—6.

linke Seite des Kehlkopfs häufiger an Carcinom erkranke, als die rechte. Wassermann fand aber unter 94 Fällen mit genauen Angaben 35 mal die linke und 51 mal die rechte Seite ergriffen, 8 mal war die hintere Wand des Larynx oder Schlundwand der Ausgangspunkt. In einem unserer Fälle war der Tumor, was relativ selten ist, von der Unterseite des Stimmbandes ausgegangen, hatte die Oberfläche desselben intact gelassen und drängte sich von unten her als noch nicht bohnengrosser Tumor in den Glottisspalt vor. Ein 2. Fall zeichnete sich durch die aussergewöhnliche Grösse der Geschwulst aus, welche als ein fast hühnereigrosser Knoten sich über dem rechten Stimmbande erhob.

Das Alter unserer Patienten schwankte zwischen 49 und 63 Jahren, unter 50 Jahren war 1, über 60 Jahre 2 Patienten. Die beiden Frauen waren 53 und 57 Jahre alt. Wassermann findet bei Männern am häufigsten das 6. Decennium vertreten, bei Frauen waren 5. und 6. Jahrzehnt in gleicher Weise an der Zahl der Patienten betheiligt. Bei beiden Geschlechtern ist aber der Beginn der Altersgrenze weit niedriger zu setzen, da auch schon in den 20er Jahren sowohl bei Männern als bei Frauen die fragliche Krankheit beobachtet worden ist. Der älteste Patient, an dem die Kehlkopfexstirpation bisher vollzogen wurde, war 78 Jahre alt; von den in gleicher Weise operirten Frauen war keine über 70 Jahre alt.

Was schliesslich das Sarkom des Kehlkopfs anbetrifft, welches sich in unserer Beobachtungsreihe findet, so betraf dasselbe einen fast 50jährigen kräftigen Mann, der seit 25 Jahren Werkmeister in einer Maschinenfabrik immer gesund gewesen, niemals syphilitisch inficirt und nicht erblich belastet war. —

Ende Juli 1889 aufgenommen, gab er an, seit dem Mai d. J. ein lästiges Kratzen im Halse verspürt zu haben, daneben Drücken beim Schlingen und Schmerzen nach dem rechten Ohr hin ausstrahlend. Die Sprache wurde nach einigen Wochen heiser. Bei der Aufnahme fand sich eine diffuse Verdickung an der Aussenseite des rechten Schildknorpels, laryngoskopisch entdeckte man einen glatten, rundlichen, noch nicht haselnussgrossen Tumor über dem rechten Stimmbande. Drüsenanschwellungen am Halse fehlten. Das nach der halbseitigen Exstirpation gewonnene Präparat zeigte die Geschwulst zu beiden Seiten des Schildknorpels, über dessen oberen Rand sie scheinbar von aussen nach innen übergriff. Die Hauptausdehnung befand sich auf der Aussenseite, welcher sie breitbasig bei einer Dicke von höchstens 0,5 Cm. auflag, während sie auf der Innenseite einen circumscripten Knoten darstellte. Die Geschwulst war nirgends exulcerit,

ihre Schleimhautoberfläche glatt, hochroth. Die Consistenz derb, die Durchschnittsfläche von weissgrauer Farbe und liess makroskopisch keine besonderen Structurverhältnisse erkennen. Mikroskopisch erwies sich der Tumor als Rundzellensarkom mit ziemlich kleinen Zellen.

Das Sarkom ist bekanntlich eines der seltensten Kehlkopfgeschwülste, nach Wassermann hat es 7 mal zur totalen (unter 140 Fällen) und 6 mal zur partiellen (79 Fälle) Exstirpation Veranlassung gegeben; unter den von Schüller im Jahre 1880 zusammengestellten Fällen finden sich aber bereits 3 Sarkome.

Nach Gottstein (Krankheiten des Kehlkopfes) zeigt dasselbe mikroskopisch die Structur der Rundzellen, Spindelzellen oder fibrösen Sarkoms. Czerny und Caselli bezeichnen je einen von ihnen operirten Tumor (Totalexstirpation) als Lymphosarkom, Küster machte eine partielle Exstirpation wegen eines Sarcoma carcinomatodes, Gerster operirte in gleicher Weise ein Sarcoma laryngis alveolare; v. Bergmann machte die Totalexstirpation bei einem Adenosarkom (vgl. Wassermann). Diese bisher operirten Patienten waren einschliesslich unseres Falles mit Ausnahme einer 19jährigen Patientin von Caselli sämmtlich Männer, und zwar meist im 5. und 6. Decennium; doch wurden auch ein 18jähriger und 24jähriger, sowie ein 74jähriger Mann operirt.

Bezüglich der Symptome, durch welche sich die Tumoren bei unseren Patienten verriethen, konnten wir die Erfahrung bestätigen, dass selbst ausgedehnte Neubildungen nur relativ geringe Beschwerden machen und ziemlich symptomlos verlaufen können. In der Regel waren die ersten Veränderungen an der Stimme bemerkt worden, bestehend in rauher, heiserer Sprache, wozu sich mit der Zeit ein lästiger Druck und Kitzelgefühl im Halse gesellte, während ausgebildete Schlingbeschwerden eigentlich nur 1 mal (Pat. Roth) bei sehr grosser Ausdehnung des Tumors bestanden, welch letzterer zudem seinen Ausgang wahrscheinlich von der Oesophaguswand genommen hatte. Dyspnoe war bei 4 Patienten derartig vorhanden, dass bald nach ihrer Aufnahme, bezw. wochenlang vor der Kehlkopfexstirpation die Tracheotomie ausgeführt werden musste; 4 mal wurde es bei der Aussichtslosigkeit einer radicalen Heilung dabei belassen.

In allen anderen Fällen ging die Athmung ohne wesentliche Störung von Statten.

Den Ohrschmerz, welchem von manchen Seiten eine fast sichere diagnostische Bedeutung zugesprochen wird, konnten wir nur bei einem Patienten finden.

In den Krankengeschichten, welche mir behufs Bearbeitung meines Themas ausgehändigt wurden, vermisse ich mehrmals die Angabe, in wie weit gleichzeitig Lungen- und Luftröhrenkatarrh bestanden haben. Soweit ich die Patienten jedoch selbst untersucht habe — von den Operirten (Exstirpat. laryng.) alle mit Ausnahme von 3 —, so kann ich versichern, dass nur bei dreien Husten und Auswurf nicht vorhanden waren; 4 mal dagegen bei den schliesslich der Exstirpation Unterzogenen war eine so massenhafte Expectoration vorhanden, dass der Verdacht auf tiefgehende Lungenveränderungen nicht von der Hand zu weisen war. Bei 2 Männern, bei welchen eine Exstirpation nicht mehr gewagt, vielmehr nur noch die Tracheotomie ausgeführt wurde, beherrschten die Erscheinungen von Seiten der Lunge in der nächsten Zeit das Krankheitsbild vollständig, und unter unseren Augen entwickelte sich bei dem einen derselben eine putride Bronchitis und daraufhin Empyem, der andere, tracheotomirt entlassen, wurde nach etwa 1/4 Jahr mit den Erscheinungen des Lungenbrandes aufgenommen, dem er 2 Tage nach der Aufnahme erlag.

Ueber die differentielle Diagnose zwischen Carcinom und Sarkom kann mit Sicherheit nur die mikroskopische Untersuchung eines exstirpirten Stückchens entscheiden. Es war das bei unseren Patienten in der Poliklinik von Herrn Prof. Dr. Gottstein, aus welcher uns der Kranke überwiesen wurde, versucht worden, doch erwies sich das Gewebe so fest, dass die Versuche, ein Stückchen abzureissen, fruchtlos waren. In 2 anderen Fällen, welche uns während meiner Thätigkeit als Assistent von Herrn Geh. Rath Fischer von Herrn Prof. Gottstein überwiesen wurden, waren zu diagnostischen Zwecken von demselben ebenfalls Stückchen der Geschwulst entfernt worden. Die mikroskopische Untersuchung desselben konnte Carcinom nachweisen. Ich halte dieses diagnostische Hülfsmittel für sehr wichtig, obwohl schon B. Fränkel darauf hingewiesen hat, dass die nothwendige kleine Operation mit geübter und sachkundiger Hand vorgenommen werden muss, da Art und Ausdehnung der Geschwulst wesentlich den Ort und die Richtung des zu exstirpirenden Stückes beeinflussen. Eine systematische Anwendung dieses Hülfmittels wird vielleicht davor schützen, das Kehlkopfcarcinom mit Tuberculose zu verwechseln, ein Irrthum, welcher wiederholt begangen worden ist. So ist von Gussenbauer[1]) und von Lloyd[2]) je 1 mal der Kehlkopf total exstirpirt worden wegen eines zuerst für Carcinom gehaltenen

1) Prager med. Wochenschrift 1883. Lief. VIII. Nr. 31—34.

2) Exstirpation of the larynx without preliminary tracheotomy. Lancet 1887. Jan. 15.

Tumors, der sich nachher als Tuberculose erwies. Einen 3. Fall berichtet Salzer[1]) aus der Klinik von Billroth. Es bestand hier bei einem 56 Jahre alten Mann Dyspnoe, als deren Ursache Wucherungen am linken Stimmbande erkannt wurden, welche man für carcinomatös hielt, die sich aber nach der Operation (Laryngofissur) bei genauer Untersuchung als tuberculös erwiesen.

Die Verwechselung zwischen Neoplasma und Tuberculose des Larynx ist um so eher möglich, als, wie bereits oben erwähnt, die letztere in Form grösserer Tumoren auftreten kann, wofür eine ganze Reihe von Beobachtungen auch aus neuester Zeit (Gersten, Hennig, Dehio u. A.) existirt (vgl. auch Gottstein, Krankheiten des Kehlkopfes).

Uebergehend zu der Beschreibung der Operationsmethode des Herrn Geh. Rath Fischer, möchte ich zunächst erwähnen, welchen Standpunkt derselbe gegenüber der Frage nach der präliminaren Tracheotomie einnimmt. Bekanntlich bevorzugt es ein Theil der Operateure, der eigentlichen Kehlkopfexstirpation wochenlang die Tracheotomie vorauszuschicken, in anderen Fällen wurde dieselbe gleichzeitig mit der Kehlkopfexstirpation als vorbereitender Act vorgenommen und nur selten, so in dem vorher erwähnten Falle von Lloyd, wurde auf dieselbe überhaupt verzichtet. Im Einzelnen waren die Zahlen nach Wassermann folgende: Unter 134 Fällen von Totalexstirpationen war 75 mal vorher tracheotomirt worden, 7 mal gleichzeitig mit der Exstirpation, 11 mal darauf verzichtet worden und 41 mal fehlen nähere Angaben. Von den Anhängern der frühzeitigen Tracheotomie wird angegeben, dass sich der Patient durch die wieder reichliche Luftzufuhr sowohl im Allgemeinen kräftigen, als auch von den in der Regel vorhandenen Luftröhrenkatarrhen erholen könne. Von anderer Seite wird dagegen geltend gemacht, dass bei der frühen Tracheotomie die narbigen Verwachsungen um die Trachea die Exstirpation sehr erschwerten, so dass die Tracheotomie am besten mit der Exstirpation in einem Act vorzunehmen sei.[2]) Hahn[3]) spricht sich in seiner Monographie dahin aus, dass die Entscheidung dieser Frage von dem Kräftezustand des Patienten abhänge. Sei derselbe kräftig genug und nicht zu befürchten, dass die längere Operationsdauer schädlich auf ihn einwirke, so nehme er die Tracheotomie mit der Exstirpation in einer Sitzung vor. Herr Geh. Rath Fischer steht auf dem Standpunkte, die Tracheotomie nur dann der Exstirpation vorausza-

1) Langenbeck's Archiv. Bd. XXXI.

2) v. Bergmann, Aus den Sitzungsberichten der Würzburger physikal. Gesellschaft 1882.

3) Volkmann's Sammlungen klin. Vorträge. Nr. 260.

schicken, wenn dieselbe wegen bedrohlicher Dyspnoe ex indicat. vitali sofort ausgeführt werden musste, die Untersuchung im Uebrigen aber noch nicht so weit geführt werden konnte, dass es möglich gewesen wäre, die Exstirpation sofort anzuschliessen. Es ist aus diesen Gründen 4 mal der Kehlkopfexstirpation der Luftröhrenschnitt Tage und Wochen lang vorausgeschickt worden. Ich muss aber bemerken, dass wir eine Erschwerung der Kehlkopfauslösung dadurch ebensowenig wie Hahn (l. c.) zu verzeichnen hatten, während wir andererseits auch damit nicht einverstanden sein können, der Tracheotomie einen besonders günstigen Einfluss auf die Kräftigung der Constitution und die Beseitigung der vorhandenen Luftröhrenkatarrhe zu vindiciren. Im Gegentheil sah ich den einen Patienten, den ich selbst bei der Aufnahme tracheotomirt hatte, während der Zeit bis zur Exstirpation dahinsiechen und schnell an Kräften verlieren, so dass sich die Chancen rasch verschlechtern. Ich sehe daher ebenfalls keinen rechten Grund ein, in anderen als den angedeuteten Fällen zweizeitig zu operiren, zumal der Zustand des Patienten nach der Tracheotomie, die bange Erwartung der kommenden grösseren Operation für den Patienten eine wahre Qual bedeutet.

Ein Uebelstand ist es aber immer, dass man die Trachea an zwei Stellen verwunden muss. Das lange Tragen der Canüle in der unter dem Kehlkopf angelegten Wunde führt zu Granulationsstenose, zu Decubitalgeschwüren oder narbigen Verengerungen in der Trachea, wodurch die Nachbehandlung unnöthig in die Länge gezogen oder der Erfolg der Operation beeinträchtigt wird. Herr Prof. Fischer hat daher in der letzten Zeit die Kehlkopfexstirpation und Resection ohne vorherige Tracheotomie gemacht. Sobald der Kehlkopf bleibend eröffnet war, wurde er an der Trachea quer gelöst und nun eine dicke Canüle eingelegt, um welche wir die Trachea fest mit Jodoformgaze tamponirten. Bei partieller Operation legten wir nach der Eröffnung des Kehlkopfs eine Canüle mit einem schmalen Schild und einer recht dicken Röhre in die Trachea, wodurch die Operation nicht wesentlich behindert wird. Man kann das Einfliessen von Blut dabei sicher verhüten. In dieser Art wurden 3 Patienten operirt.

Einmal hatten wir dabei die Freude, den Patienten nach halbseitiger Exstirpation geheilt ohne Canüle entlassen zu können. Die beiden anderen Patienten sind aber gestorben: der eine an einer nicht aufgeklärten Peritonitis am 15. Tage nach der Operation, zu der sich schliesslich eine Pneumonie gesellt hatte, der andere an Erschöpfung unter colliquativen Diarrhöen. Wir können daher den Tod des Patienten nicht auf die Operationsmethode schieben und müssen es dahinge-

stellt sein lassen, ob die Tracheotomie bei der Kehlkopfexstirpation ohne Gefährdung des Patienten in der Technik der Operation entbehrlich ist. Jede Vereinfachung eines operativen Eingriffes ist ja als ein Gewinn zu betrachten.

Wird die Tracheotomie ausgeführt, so wird jedesmal die Tracheot. inferior zu bevorzugen sein aus Gründen, die sich aus dem Vorstehenden von selbst ergeben.

Für dieselbe empfiehlt es sich, Canülen vorräthig zu halten, welche die gewöhnlich üblichen an Länge bedeutend überragen, da es vorgekommen ist, dass durch Auslösung des Kehlkopfs die jetzt bei Weitem mobiler gewordene Trachea so weit nach hinten sank, dass die Canüle aus derselben herausglitt. Es ist dies ein Ereigniss, welches auch wir 2 mal zu verzeichnen hatten und welchem dadurch Vorschub geleistet wurde, dass unsere Kranken — bei den beschränkten Räumen des Allerheiligen-Hospitals — einen erschwerlichen Transport vom Operationssaal nach den Räumen der Station durchzumachen haben. Beide Mal ging dasselbe übrigens, nachdem es die Patienten in bedrohliche Erstickungsgefahr gebracht hatte, glücklich vorüber.

In Bezug auf die übrige Technik, wie sie sich im Laufe der Jahre gebildet hat, kann ich mich kurz fassen, da sie sich im Wesentlichen nicht von der anderer Operateure unterscheidet. Principiell wird als erster Act die Laryngofissur unternommen und jetzt erst der Kehlkopf so weit entfernt, wie es nach der Ausdehnung des Erkrankten nothwendig erscheint. Es ist die Voroperation nöthig, da die laryngoskopische Untersuchung in Bezug auf die Beurtheilung der Ausdehnung einer Geschwulst im Kehlkopf oft im Stiche lässt. Es kann daher nie von vornherein bestimmt werden, ob eine partielle oder totale Exstirpation vorgenommen werden muss. Man soll auch am Kehlkopf möglichst radical mit der Entfernung des Kranken vorgehen und doch erhalten, was irgend zu erhalten ist. Wir haben seit dem Jahre 1884 die Totalexstirpation des Kehlkopfs nur 1 mal primär vorgenommen uns sonst auf Resectionen beschränkt. In derselben Weise verfuhren auch Billroth (v. Salzer's Mittheilungen) und Hahn.

Dem ganzen Operationsplan entsprechend wird mit einem medialen Längsschnitt begonnen, dem aber unter Umständen Seitenschnitte zugefügt werden können. Die Blutung wird vor Eröffnung des Kehlkopfs sorgfältig gestillt. Um nun im weiteren Verlaufe der Operation das Einfliessen von Blut in die Trachea zu verhindern, wurde mit Ausnahme eines Falles, wo die Trendelenburg'sche Tam-

poncanüle angewandt wurde und zur Zufriedenheit functionirte, derartig verfahren, dass der oberhalb der gewöhnlichen Lüer'schen Canüle gelegene Theil der Luftröhre fest mit Jodoformgaze tamponirt wurde. Wenn dies sorgsam und ruhig ausgeführt wird, so wird dadurch ein so sicherer Abschluss erzielt, dass die ganze Operation zu Ende geführt werden kann, ohne dass ein Tropfen Blut in die Trachea gelangt. Wir haben daher in allen Fällen dieses Verfahren beibehalten, welches hinter den concurrirenden Verfahren — Trendelenburg'sche Tamponcanüle, Michael'sche und Hahn'sche Canüle —, jedenfalls nicht zurücksteht, ja vielleicht vor denselben manche Vorzüge hat, denn die erstere hat bekanntlich häufig im Stich gelassen (Platzen des Ballons), und auch bei der Michael'schen Canüle sind ebenfalls Misserfolge zu verzeichnen gewesen.[1]) Michael hebt selbst in einer Erwiderung auf den Aufsatz von Palmié[2]) verschiedene Uebelstände der Hahn'schen Canüle hervor.

Sehr zweckmässig ist an der Hahn'schen Canüle jedenfalls das schmale Schild, sowie die für den Ansatz des Chloroformschlauches ausgeführte Modification der inneren Canüle. Die von Gluck und Zeller[3]) angegebene prophylaktische Resection der Trachea ist beim Menschen anscheinend nicht ausgeführt worden. Dieselbe ist nach meinen Versuchen beim Hunde, dessen Trachea sich in der Regel leicht vom Oesophagus ablösen und ohne Noth mobilisiren lässt, nicht schwer auszuführen, dürfte aber, abgesehen von anderen Gründen, beim Menschen auf grosse technische Schwierigkeiten stossen. Die Lagerung mit hängendem Kopf, welche Maas in einem seiner Fälle anwandte, ist heute wohl allgemein verlassen. Bei unseren Operationen liegen die Patienten mit leicht erhöhten Schultern und zurückgebogenem Halse.

Auf eine besondere Gefahr bei Kehlkopfexstirpationen hat Störk[4]) hingewiesen, die in Verletzung der herzhemmenden Fasern des Vagus beruhen soll: eine Anzahl plötzlicher Todesfälle nach Kehlkopfexstirpationen soll so zu erklären sein. In einer neueren Arbeit sucht Alpiger[5]) diese Ansicht durch Beibringung anatomischer Details weiter zu begründen. Die Krankengeschichte, welche Alpiger als grundlegend für seine Arbeit anführt, ist nicht bewei-

1) Schönborn, Verhandlungen der deutschen Gesellschaft für Chirurgie. XII. Congress. 1883.

2) Berliner klin. Wochenschrift 1888. Nr. 33 u. 34.

3) Langenbeck's Archiv. Bd. XXVI. S. 426.

4) Erklärung des Shoks nach Larynxexstirpationen. Wien. med. Wochenschr. 1888. Nr. 12. 5) Ebenda. Bd. XL. S. 761 u. ff.

send, da der Tod erst nach einigen Tagen erfolgte und nicht mit Nothwendigkeit in der genannten Weise erklärt zu werden braucht. Thatsache jedenfalls ist, dass eine Anzahl von schweren Vagusverletzungen bei dieser Operation ohne üble Folgen geschehen sind.[1]) Schede konnte einen Patienten am Leben erhalten, bei dem V. jugularis, Aa. carotis und vertebralis, N. vagus, N. hypoglossus und N. lingualis resecirt werden mussten. Dies sind aber doch wohl glückliche Ausnahmen, denn im Experimente gingen Hunde, denen ich bei der Kehlkopfexstirpation den linken N. vagus in seiner ganzen Ausdehnung am Halse resecirte, ausnahmslos nach 24 Stunden unter Erscheinungen hochgradiger Dyspnoe zu Grunde, ohne dass Pneumonie vorhanden gewesen wäre. Das mahnt doch zur Vorsicht und lässt die Störk'sche Warnung berechtigt erscheinen.

Alle Autoren stimmen darin überein, dass zu dem guten Gelingen der Kehlkopfresectionen eine sorgfältig überwachte Nachbehandlung nicht weniger nothwendig ist, als die sachkundige gewissenhafte Ausführung der Operation, und man konnte erst dann zuversichtlich und zielbewusst an die Ausführung der letzteren gehen, als man gelernt hatte, die Hauptgefahren, welche dem Patienten nach der Operation drohten, Schluckpneumonie und eiterige Bronchitis, zu vermeiden. Man hat dies durch die Verbesserung der Hülfsmittel erreicht, welche einen Abschluss der Luftröhre von der Wundhöhle bezweckten. Die Kehlkopfhöhle wurde daher meist mit Gaze austamponirt, ausserdem bedienten sich die meisten Operateure für die erste Zeit wenigstens einer das Tracheallumen verschliessenden Canüle.

Wir haben den Abschluss der Luftröhre auch hier lediglich durch Jodoformgazetamponade in der oben angegebenen Weise zu erreichen gesucht. Man kann auf diese Weise das Uebertreten von Speisen in die Luftröhre nach unseren Erfahrungen vollkommen verhüten, findet aber die Tampons häufig schon nach wenigen Stunden infolge der nicht seltenen profusen Speichelsecretion derartig durchnässt, dass ein Wechsel dringend nothwendig ist, um ein Eindringen dieser Flüssigkeit, welche gleichzeitig Eitererreger aus dem Munde oder der Wundhöhle mit sich führen kann, an ihrem Uebertritt in die Lungen zu verhindern. Ich glaube, dass Letzteres der Grund war, weshalb wir den Patienten G. (Krankengeschichte II) schliesslich an einer putriden Bronchitis verloren haben: Verschlucken von Speisen war bei demselben sicher ausgeschlossen, da er durch ein in den Oesophagus eingelegtes Schlundrohr ernährt wurde, neben welchem die

1) Caselli, Ref. im Centralblatt für Chirurgie. 1881.

der Uebertritt von Speisen in das Trachealumen beobachtet werden konnte. Ich stimme daher nach unseren Erfahrungen vor Allem Schüller bei, welcher ein Hauptgewicht auf die Fernhaltung der Mundsecrete, bezw. auf eine besondere Pflege der Mundhöhle während der Dauer der Nachbehandlung legt.

In anderen Fällen können die Tampons häufig mehrere Tage liegen, ein Vortheil, der ausserordentlich zu schätzen ist. Die Jodoformgazetamponade wird so lange fortgesetzt, bis die Patienten selbst schlucken können. In der Regel hat sich dann bereits die Wundhöhle, die sich bei gutem Verlauf überraschend schnell zu verkleinern pflegt, stark zusammengezogen. Zu gleicher Zeit ist der Versuch zu machen, dem Patienten die Trachealcanüle definitiv zu entfernen. —

Einen praktisch wichtigen Vorschlag für die Fernhaltung dieser Schädlichkeiten hat Bardenheuer[1]) gemacht, wenn er räth den vorderen Rand der Oesophagusschleimhaut mit der Epiglottis, bezw. deren Stumpf zusammenzunähen. In ähnlicher Weise ist nach mündlicher Mittheilung, unabhängig von Bardenheuer, Herr Dr. Methner in Breslau in einem Falle verfahren.

Bardenheuer lässt ausserdem seine Patienten mit tief gelagertem Kopf liegen. Es ist dies ein Verfahren, welches in ähnlicher Weise auch Thiersch[2]) angewandt hatte. Hahn behandelt seine Patienten in halbsitzender Stellung, ebenso wir. Sobald es ihr Kräftezustand erlaubte, hielten wir darauf, dass unsere Patienten, um Anschoppungen in der Lunge zu vermeiden, das Bett wenigstens stundenweise verliessen.

In Bezug auf die Art der Ernährung während der Nachbehandlung wird von den verschiedenen Autoren ein abweichendes Princip befolgt. Hahn lässt nur dann seine Patienten mittelst Schlundsonde ernähren, wenn sie nicht selbst zu schlucken vermögen. Billroth's Kranke assen ebenfalls meist am Ende der 1. Woche selbständig, wir dagegen zogen es vor, die künstliche Ernährung mindestens bis gegen Ende der 2. Woche fortzusetzen. Von da ab konnten einige der Patienten schon sehr gut, ohne sich zu verschlucken, Nahrung zu sich nehmen, in 3 anderen Fällen waren wir dagegen genöthigt, die künstliche Ernährung mehrere Wochen lang fortzusetzen. Ein Fall von Totalexstirpation liess nach der Heilung derartige Verhältnisse zurück, dass die künstliche Ernährung überhaupt nicht entbehrt werden konnte. Am Tage der Operation, sowie gewöhnlich

1) Deutsche med. Wochenschrift 1890. S. 447.

2) Landerer, Deutsche Zeitschrift für Chirurgie. Bd. XVI.

am nächsten erhielt ein Theil der Patienten nur Nährklysmen, eine Ernährung, von deren Mangelhaftigkeit wir uns jedoch jedesmal hier wie in anderen Fällen zu überzeugen Gelegenheit hatten.

Im Uebrigen ist bei der künstlichen Ernährung der Patienten wohl darauf zu achten, dass ihnen ausser Eiweiss auch Fette und Kohlenhydrate in genügender Menge zugeführt werden. Es ist dies eine Forderung, welche sich bei der Beobachtung unserer Kranken von selbst aufdrängte, da wir dieselben bei ausschliesslicher Zufuhr von Milch, Eiern, Peptonbrühe und Wein entsetzlich herunterkommen sahen. Thiersch beugte dem bei seinen Kranken durch reichlichen Zusatz von Butter zur Nahrung vor, Schede construirte eine Spritze, um dem Patienten gemischte Kost zuzuführen. Wir sahen unsere Patienten sich erholen und an Gewicht zunehmen, wenn wir ihnen ausser einer eiweissreichen Nahrung reichlich Zucker, Mehl und Chokolade (Weinsuppe) verabfolgten. Die flüssige Nahrung wird in kleineren Portionen, aber in kurzen Zwischenräumen verabfolgt. Im Durchschnitt gaben wir pro Tag 8 Eier, 2 Liter Milch, 250 Grm. Fleischpeptonbrühe, 250 Grm. Zucker, 125 Grm. Cacao, 1 Liter Ungarwein.

Die Resultate, welche wir mit dieser Art, zu operiren und nachbehandeln, hatten, waren folgende.[1]) Von den beiden Totalexstirpationen, welche primär vorgenommen wurden, starb eine Patientin am 12. Tage an Schluckpneumonie. Der Luftröhrenstumpf war ringsum an die Haut festgenäht und somit allseitig von dem Wundgebiet abgeschlossen. Patientin erbrach jedoch häufig bei der Fütterung und hat mehrfach dabei Speiseflüssigkeit aspirirt. Der Tod ist mithin direct auf einen Fehler in der Nachbehandlung zu beziehen. Glücklicher waren wir bei dem zweiten Patienten; derselbe überstand nicht nur die Operation, sondern blieb nach derselben fast 4 Jahre ohne Recidiv, so dass er noch in der Statistik von Wassermann als geheilt angeführt ist. Dann jedoch entstand ein Recidiv, welches an der stehen gebliebenen Epiglottis und den Drüsen des Halses constatirt werden konnte, das aber, wie die Operation, welche circa 4½ Jahre nach der Totalexstirpation ausgeführt wurde, zeigte, sich auch auf die Oesophaguswand und in die bindegewebigen Interstitien zwischen den Halsmuskeln erstreckte. Patient, der nach dieser Operation durch ein dauernd liegendes Schlundrohr ernährt wurde, ging,

1) Ich bin hierzu leider genöthigt zu bemerken, dass sich in dem vorläufigen Bericht, der von mir im Vorjahre in der Berliner klin. Wochenschrift erschienen ist, ein Fehler insofern eingeschlichen hat, als durch eine sehr ungenaue Krankengeschichte, deren Mangelhaftigkeit erst später constatirt werden konnte, eine totale Kehlkopfexstirpation als eine partielle aufgeführt worden ist, und umgekehrt.

nachdem ein Theil der vorderen Oesophaguswand anfing zu gangränesciren, an Pneumonie zu Grunde. Während der zwischen beiden Operationen liegenden Zeit war er vollständig in seinem Berufe thätig gewesen. Er trug einen künstlichen Kehlkopf nach Czerny-Gussenbauer, aus dem er die federnde Metallzunge entfernt hatte, und sprach mit einer zwar heiser klingenden, aber durch Zimmerweite völlig verständlichen Stimme. Das Schlucken ging ohne Störung von Statten.

Von den beiden Patienten, welche nach vorhergegangener partieller Exstirpation noch eine totale durchmachten, überstand der eine die sehr ausgedehnte Operation zunächst gut. Bei der Operation war die Luftröhre dicht über dem Jugulum quer abgeschnitten und ringsum an die Haut genäht worden. Ausserdem musste so viel von der vorderen Oesophaguswand entfernt werden, bezw. stiess sich nachträglich ab, dass nach definitiver Heilung der Eingang in die Speiseröhre dicht oberhalb des Tracheallumens lag, während von hier aus in der Mittellinie des Halses eine tiefe, von der Schleimhaut der hinteren Oesophaguswand ausgekleidete Rinne nach oben führte. Der Patient war völlig stimmlos und musste permanent gefüttert werden, ertrug diesen Zustand aber doch so geduldig, dass er sich sogar der Einführung eines Trichterapparates, welcher ihm das selbständige Essen ermöglichen sollte (vgl. Krankengeschichte), widersetzte. Bei der Entlassung wurde indess schon wieder ein Recidiv in den Supraclaviculargruben constatirt, von einer Operation aber Abstand genommen. 6 Monate nach der Totalexstirpation starb Patient nach einer brieflichen Nachricht an einer venösen Blutung, die plötzlich eintrat (Arrosion der V. anonyma). Es war dies ein typischer Hornkrebs, der nach Ansicht der Autoren relativ gute Aussichten in Bezug auf Recidive geben soll, hier aber so rapide zum Ende geführt hatte!

Bei dem 4. Patienten wurde 3 Monate nach der partiellen Exstirpation die totale vollzogen. Das Recidiv hatte sich am Mundboden entwickelt und erstreckte sich weit an der Scheide der grossen Halsgefässe linkerseits herab. Es wurde nöthig, V. jugularis und A. carot. commun. zu unterbinden. Nach der Operation war Patient rechtsseitig complet gelähmt und benommen. Ohne Verständniss für seine Umgebung liess er Stuhl und Urin unter sich. In diesem Zustand brachte er circa 3 Wochen zu und ging dann in dem tiefster Erschöpfung zu Grunde.

Von den 9 partiellen Exstirpationen machten, wie bereits mitgetheilt, 2 eine Totalexstirpation nothwendig. Von den übrigen 7 Patienten starben 3 in den ersten 14 Tagen, bezw. 3 Wochen. 2 mal

waren Lungenveränderungen die Todesursache, 1 mal entwickelten sich nach 14 Tagen absoluten Wohlbefindens und gutem Wundverlauf alle Zeichen einer Peritonitis, für deren Entstehung wir keine Erklärung wissen, da die Section nicht gemacht wurde: die Lungen waren zu dieser Zeit völlig frei, nachher entwickelte sich Lungenödem, an dem Patient starb.

Von den temporär Geheilten starb einer circa 1 Jahr nach der Operation, wahrscheinlich an einem Recidiv. Er hatte einen künstlichen Kehlkopf erhalten, zog es aber vor, mit Flüsterstimme zu sprechen. Der zweite Patient (Sarkom) bekam nach etwa 9 Monaten ein Recidiv in den Drüsen des Halses, das operirt wurde. In der Zwischenzeit konnte er wie früher seinen Geschäften nachgehen, sprach sogar mit heiserer, doch vernehmlicher Stimme. Allerdings konnte er eine Trachealcanüle nicht entbehren. Leider hat sich 4 Monate nach der 2. Operation schon wieder ein Recidiv am Mundboden entwickelt, an dem er im November 1890 gestorben ist.

Die 3. Patientin starb nach fast 1 Jahre ebenfalls an Recidiv. Dieselbe ist noch in meinem vorläufigen Bericht in der Berliner klin. Wochenschrift als lebend angeführt. Endlich der letzte Patient, der letzte, den Herr Geh. Rath Fischer überhaupt in Breslau operirte, wurde vorläufig als geheilt entlassen. Derselbe trug keine Canüle und konnte mit gut vernehmbarer Stimme sprechen. Jetzt, nach einem Vierteljahr, ist es allerdings nach mündlichen Nachrichten nicht sicher, ob nicht bereits ein Recidiv da ist, obwohl der Herr (Bürgermeister) völlig seinen Berufsgeschäften nachgeht.[1])

Somit kann ich die Resultate bis dahin zusammenfassen, dass wir von den Totalexstirpationen 50 Proc. (2 von 4), von der partiellen 33,3 Proc. (3 von 9) infolge der Operation verloren. Bei allen Ueberlebenden (ein Fall ist allerdings nicht sicher) sind Recidive eingetreten, im kürzesten Falle 3 bis 5 Monate, im längsten 4 Jahre nach der Operation. Natürlich sind diese Zahlen zu klein, um irgendwie allgemein gültige Schlüsse daraus zu ziehen, und in der That stimmen sie nicht genau mit denen überein, welche Wassermann nach seiner eigenen und den Zusammenstellungen von Schwartz giebt.

Darnach starben von 121 Totalexstirpationen wegen Carcinoms (davon 41 vor 1881) im Ganzen infolge der Operation 33,88 Proc. (53,65 Proc. vor 1881 und 23,75 Proc. nach 1881).

Innerhalb der ersten 2 Monate gingen an Nachkrankheiten zu

1) Anmerkung während der Correctur. Nach den vor kurzer Zeit eingezogenen Erkundigungen erfreut sich der Patient des besten Wohlseins und geht ganz wie früher seinen Geschäften nach.

Grunde 9,92 Proc. (7,31 und 11,25 Proc.); Recidive bekamen 33,05 Proc. (26,83—36,25). An intercurrenten Krankheiten starben 9,09 Proc. (4,87—11,25); zu kurz beobachtet wurden 44 Proc. (— 11,25). Die letzte Rubrik umfasste zur Zeit der Arbeit 8 Fälle. Dieselben Zahlen lauten für 55 partielle Exstirpationen wegen Carcinoms (10 vor 1881) wie folgt:

I. Gestorben infolge der Operation . .	29,09 Proc.	(28,88—30,0)
II. Gestorben an Nachkrankheiten . . .	16,36 „	(10,0—17,77)
III. Recidive bekamen	25,45 „	(20,0—50,0)
IV. An intercurrenten Krankheiten gest.	5,45 „	(— 6,66)
V. Zu kurz beobachtet	18,18 „	(—10,0—20,0)
VI. Geheilt	— 5,45 „	(— 6,66)

In der letzten Rubrik standen zur Zeit der Abfassung der Arbeit 3 Fälle.

Von 19 Totalexstirpationen wegen anderer Processe sind 6 = 31,58 Proc. an der Operation gestorben: 2 (vor 1881) = 10,52 Proc. in den ersten 2 Monaten, 4 bekamen Recidive, länger als 3 Jahre gesund waren 2 = 10,52 Proc. (beide vor 1881).

Von 24 partiellen Exstirpationen wegen anderer Processe starben an der Operation in den ersten 14 Tagen 2 = 8,33 Proc. und 1 in den ersten 2 Monaten nachher. 3 bekamen Recidive, 5 = 20,83 Proc. (12,50—25,0) waren länger als 3 Jahre post oper. gesund.

Wegen Sarkom fand Wassermann im Ganzen 7 totale und 6 partielle Exstirpationen verzeichnet. Durch die Totalexstirpationen wurden 2 Patienten definitiv geheilt (operirt vor 1881). Es sind dies die Fälle von Bottini: 13½ Jahre post oper. gesund, und Caselli: 7 Jahre post oper. gesund. Durch die partielle Exstirpation konnte Küster einen Patienten retten (Heilung 7½ Jahre nach der Operation).

Im Anschluss an seine Statistik führt Wassermann diejenigen Fälle von Carcinom an, welche als definitiv geheilt zu betrachten sind; Fälle, auf deren Wiedergabe ich als zweifelhaften um so eher verzichte, als selbst der Patient von Hahn, welcher am längsten nach der Operation noch recidivfrei war und insofern am sichersten als geheilt gelten könnte, noch nach 8 Jahren von einem Recidiv ereilt wurde, dem er schliesslich erlag, während gleichfalls ein Patient der hiesigen Klinik als geheilt mit aufgeführt wird, der schliesslich vor dem gleichen Schicksal nicht bewahrt blieb.

Wie dem auch sein mag, jedenfalls ist durch diese Zahlen die Berechtigung der Operation erwiesen, mit welcher es gelungen ist, Leben, welche sicher verloren waren, noch jahrelang zu erhalten und zwar so

zu erhalten, dass es den Betroffenen theilweise noch möglich war, ihren Berufsgeschäften in alter Weise nachzugehen. Die Erfolge der Kehlkopfexstirpationen im Allgemeinen würden aber auch noch besser bei Tumoren sein, wenn die Fälle behufs Operation besser gesichtet würden, und ich glaube, dass es die Aufgabe der Folgezeit eher sein wird, die Grenzen der Operation einzuengen, als sie zu erweitern. Drüsenmetastasen am Halse trüben als Zeichen, dass der Process über das Innere des Kehlkopfs herausgegriffen hat, die Prognose der Operation sowohl, als der Recidivfähigkeit ausserordentlich, nicht blos weil die Vitalität der Theile, die dabei unter Umständen unter unser Messer kommen müssten, unserem operativen Können ein Ziel setzen, sondern weil auch die anatomische Structur des Halses, die zahlreichen intermusculären und die Gefässspalten dem excessiven Wachsthum des Krebses nur einen geringen Widerstand entgegensetzen, die gleiche Anordnung aber auch die Uebersichtlichkeit des Operationsfeldes erschwert und ein Zurücklassen kleinster Krebstheile möglich macht.

Daher sahen wir in allen Fällen bei Carcinomen, die vielleicht jahrelang zu ihrer Entwicklung im Kehlkopfinnern brauchten, die Recidive am Halse mit einer Schnelligkeit wachsen, welche jede Operation nutzlos erscheinen liess, und wo operirt wurde, gestaltete sich der Eingriff jedesmal zu einer überaus verletzenden und gefährlichen Operation. In einem Falle mussten Carotis und V. jugular. interna der einen Seite unterbunden werden, Patient ging halbseitig gelähmt elend zu Grunde; und wenn auch Schede in einem ganz ähnlichen Falle glücklicher war, so haben wir uns eine gewisse Reserve aufgelegt und glauben von der Exstirpation Abstand nehmen zu müssen, sobald sich grössere Tumormetastasen am Halse finden.

Es ergiebt sich daraus, dass wir nach unserem Standpunkt nur selten die Indication für eine Totalexstirpation des Kehlkopfes finden werden, weil in den Fällen, welche eine solche verlangen würden, meist die soeben aufgestellten Bedingungen nicht vorhanden sein dürften, während es andererseits dort, wo uns die Operation noch zulässig erscheint, wohl gewöhnlich möglich sein wird, mehr oder weniger grosse Theile vom Kehlkopf stehen zu lassen. Es ist dies ein Standpunkt, welchen auch Hahn, wie ich aus einem Referat in der Deutschen medic. Wochenschrift sehe, theilt.

In den schwereren Fällen müssen wir uns unter Umständen auf die Tracheotomie beschränken, die auf kurze Zeit wenigstens den armen Kranken seiner Thätigkeit zurückgeben kann, in anderen Fällen freilich das weichende Leben kaum aufzuhalten vermag. Auch hier verlangt die Nachbehandlung peinlichsten Abschluss der Kehlkopf-

höhle von der Luftröhre, um das zersetzte Secret der meist ulcerirten Tumormassen von den Lungen abzuhalten. Das Leben solcher armen Patienten ist das elendste, das man sich denken kann, und um so bedauernswerther, als ihnen selbst die Sprache so gut wie versagt ist.

So ist es sonder Zweifel noch immer ein trübes Bild, das sich hier vor unseren Augen entrollt, wenn auch manche schönen Erfolge die Schatten desselben zu mildern vermögen. Trotzdem glaube ich, dass wir uns gerade hier mit unseren Bestrebungen auf dem rechten Wege befinden, auf dem es gilt, rüstig weiter zu schreiten, um zu weiteren Zielen zu gelangen.

Zum Schluss der Arbeit ist es mir eine angenehme Pflicht, meinem hochverehrten früheren Chef, Herrn Geh. Rath Prof. Dr. Fischer, für die gütige Ueberlassung des Materials und freundliche Unterstützung bei der Arbeit meinen wärmsten Dank auszusprechen.

ANHANG.

Krankengeschichten.

1. Moritz K., Handwerker, 60 Jahre alt. Aufgenommen den 20. Juni 1879.

Vor 1 Jahr Schmerzen im Halse, vor 6 Wochen häufigen Hustenreiz, Heiserkeit. Beides nahm zu, ebenso die Schmerzen, besonders beim Husten. Nach und nach stellten sich Athem- und Schlingbeschwerden ein. Sprechen fällt immer schwerer. Mutter starb an Brustkrankheit.

Status praes. Kleiner, mangelhaft genährter Mann. Stridor, Heiserkeit, häufige Hustenparoxysmen, besonders beim Sprechen, welches deshalb nur in kleinen Sätzen möglich ist. Auswurf eiterig, Urin frei. Aditus laryngis stark geröthet, geschwellt, besonders die rechte Aryepiglottisfalte. Epiglottis stark kolbig aufgetrieben, unregelmässig auf der Oberfläche, seitlich nach links verschoben. Der Sinus laryngis beiderseits, ebenso die Glottis spuria stark roth, mit papillären Wucherungen besetzt, ohne Ulcerationen.

Nach erfolgter Tracheotomie und Einlegung der Trendelenburg'schen Tamponcanüle Exstirpation des Epiglottis und des Kehlkopfes bis auf die Ligg. glott. vera. Die Wunde wurde offen gelassen, die Knorpelwunde durch Silbernähte geschlossen, welche jedoch wegen der lebhaften Bewegungen beim Respiriren bald ausrissen. Einlegen einer Trachealcanüle; Seitenlagerung, damit die Secrete, auch der sehr lebhaft secernirte Speichel, gut abfliessen können, ohne in die offene Trachealspalte oder in die Mündung der Canüle zu gelangen. Häufiger Husten entleert zäh-eiterige reichliche Sputa durch die Canüle. Sondenernährung.

30. Juni. Kleine Nachblutung durch Ligatur gestillt.

3. Juli. Wunde grösstentheils gereinigt, die vordere Lippe des Pharynx bedeutend geschwellt. Patient muss 3—4 mal täglich durch die Sonde gefüttert werden, weil er grössere Mengen leicht erbricht.

6. Juli. Husten besteht in alter Weise fort, Patient wird apathisch, unwillig, nimmt körperlich sehr ab, wird immer schwächer trotz reichlicher Ernährung und Verdauung; Stuhlgang täglich. Wunde ganz gereinigt, gut aussehend.

10. Juli. Patient starb Nachmittags 5 Uhr. Sectionsprotokoll nicht vorhanden.

2. Max G., 49 Jahre alt, Gutsverwalter aus Gr. Gleischürtz. Aufgenommen den 11. Juni 1884, entlassen den 5. Juli 1884.

Anamnese. Patient hat im November 1882 die Masern gehabt. Dieselben sind sehr schwer aufgetreten; es blieb ziemlich beträchtliche Heiserkeit zurück, welche von Woche zu Woche schlimmer wurde. Es wurden zunächst lösende Medicamente verordnet, später, im Januar 1881, Inhalationen. Trotzdem blieb Alles beim Alten. Die Heiserkeit nahm sogar noch immer zu. Schmerzen hatte der Patient während dieser Zeit keine. Prof. Sommerbrodt constatirte Mitte Januar bei einer Consultation einen Belag auf dem linken Stimmband, welchen er als ungefährlich bezeichnete. Auch bei weiteren Consultationen verordnete er weiter nichts als Emser Salz. Im Mai wurde Patient von Dr. Schmeidler behandelt. Derselbe machte Pinselungen mit Höllenstein und sandte den Patienten nach Reinerz. Von da kehrte Patient Mitte August zurück, körperlich sehr erholt, aber die Heiserkeit hatte ein so bedeutendes Maass angenommen, dass Patient nur noch im Flüsterton zu sprechen vermochte. Herr Dr. Schmeidler constatirte bei der Untersuchung ein Geschwür auf dem linken Stimmband. Dasselbe hatte nach der Rückkehr aus Reinerz an Ausdehnung zwar nicht zu, aber auch nicht abgenommen. Beim Schlingen hat Patient Beschwerden und das Gefühl von Druck in der Halsgegend. Letzteres Gefühl hat Patient ziemlich von Anfang seines Leidens an gehabt. Patient consultirte nun Prof. Voltolini, welcher sich jedoch zu einem operativen Eingriff nicht entschliessen konnte, darnach in Berlin Herrn Geh. Rath Toboldt, welcher ihn mehrere Monate mit Höllenstein touchirte, ohne jedoch einen Erfolg zu erzielen. Derselbe bezeichnete das Geschwür als ein carcinomatöses. März 1884 kehrte Patient nach Breslau zurück. In Berlin (Februar) stellten sich dyspnoische Anfälle ein, welche an Häufigkeit und Heftigkeit immer zunahmen. Infolge dessen entschloss sich Herr Dr. Gottstein, welcher nun consultirt wurde, zur Tracheotomie, welche am 22. März ausgeführt wurde. Nun klagte aber Patient über heftige Schmerzen im Kehlkopf, welche immer stärker und anhaltender wurden. Auf Anrathen des Herrn Dr. Gottstein entschloss sich Patient zur Radicaloperation.

11. Juli. Operation. Medianschnitt, oberhalb des Os hyoideum beginnend bis dicht oberhalb der Tracheotomieöffnung. Der Kehlkopf wird von vorn vollständig freigelegt, so dass von beiden Seiten desselben bis an seine Rückwand vorgegangen werden kann. Spaltung der Cart. thyreoid. in der Mittellinie, was wegen starker Verknöcherung derselben mit der Knochenschere geschehen muss. Der Kehlkopf ist ausgefüllt von einem

grossen, über die Stimmbänder wegreichenden Tumor, der selbst auf den Ringknorpel übergreift. Nachdem von oben aus ein Jodoformgazetampon in die Trachea eingeführt ist, wird der Schildknorpel von vorn nach hinten exstirpirt. Auf den Pharynx greift die Geschwulst nicht über, so dass der Kehlkopf sich gut herauspräpariren lässt. Nach Stillung der Blutung aus dem Laryngealvenenplexus und der A. laryng. super. wird unter starkem Vorziehen der Cart. cricoid. auch diese und ein Theil des obersten Trachealringes entfernt, dann der Trachealstumpf wieder austamponirt und nach Fixation der Trachea an der Haut auch die übrige Wunde mit Tampons ausgefüllt. Der Tumor erweist sich als papilläres Carcinom.

14. Juni. Das Befinden des Patienten ist ein sehr gutes, Temperatur war am 2. und 3. Tage post operationem Abends bis 38 gesteigert, sonst ganz normal. Der Hustenreiz ist mässig, wird des Nachts durch eine Morphiumeinspritzung bekämpft. Behandlung bestand im Austamponiren der nicht unbeträchtlichen Wundhöhle mit Jodoformgaze, darüber Listergaze. Der Verband, welcher durch das Einfliessen von Speichel von der Mundhöhle aus in die Gazebäusche immer sehr rasch feucht wird, wird anfänglich 2 mal, jetzt 1 mal täglich gewechselt, die Jodoformbäusche täglich einmal erneuert, die Trachealcanüle gut gesäubert. Insbesondere wurde darauf geachtet, dass die Trachea durch einen besonderen in dem Theil der Trachea, welcher sich oberhalb der Canüle befindet, eingeführten Tampon von der Wundhöhle völlig abgeschlossen wurde. Hierdurch wurde die Aspiration von Wundsecret glücklich verhindert und blieb bisher wenigstens jede Erscheinung einer Lungenerkrankung aus. Die Ernährung fand durch 3 maliges Füttern mit der Schlundsonde statt und erhielt Patient durch dieselbe Milch, Brühe mit Ei und Wein. Das Allgemeinbefinden ist bis auf einen geringen Magenkatarrh, der sich durch etwas Druckgefühl in der Magengegend, Sodbrennen und stark weissbelegte Zunge kennzeichnete, ein sehr zufriedenstellendes. Gegen die starke Speichelabsonderung subcutan Atropin.

18. Juni. Verlauf absolut fieberfrei. Gutes Allgemeinbefinden, seit 2 Tagen die ersten Versuche, allein zu essen; jetzt wird flüssige Kost bereits ohne erhebliche Beschwerden genommen.

24. Juni. Künstlicher Kehlkopf eingelegt.

5. Juli. Entlassen. Wunde fest geschlossen, spricht heiser, aber weit verständlich.

Im November 1884 Exstirpation einer taubeneigrossen, gut abgekapselten Drüse am rechten Zungenbeinrande, im März 1886 einer solchen links.

Völliges Wohlbefinden bis November 1887, Patient geht völlig seinen Berufsgeschäften nach; damals Schlingbeschwerden, die jedoch nicht bedeutend sind. Im April 1888 ein deutliches Recidiv an der Epiglottis constatirt. Am 27. Juli 1888 Recidivoperation. Es muss ein grosser Theil der vorderen Oesophaguswand entfernt werden. Naht des Oesophagus, Schlundrohr eingelegt.

Tod am 15. Tage an Schluckpneumonie.

3. Karl R., Landwirth, 62 Jahre alt. Patient leidet seit 15 Jahren an Husten, zu dem sich von Zeit zu Zeit Athembeklemmungen hinzu-

gesellten. Seit circa 3 Jahren giebt er an, auch an Schlingbeschwerden zu leiden. Eigentliche Schmerzen will Patient bis vor circa 3 Wochen nicht gehabt haben. Erst in der letzten Zeit stellten sich solche im Halse namentlich beim Sprechen und Schlingen ein. Infolge dessen und auf Grund einer allmählich aufgetretenen starken Heiserkeit ist dem Kranken das Sprechen fast unmöglich. Kommt mit hochgradiger Athemnoth, daher sofort Tracheotomie.

Status praes. Abgemagerter, doch nicht besonders kachektisch aussehender Mann. Seine Stimme ist stark heiser. Schlingen und Schlucken gehen nur schwer von Statten; doch ist er noch im Stande, auch feste Nahrung zu geniessen. Durch die Canüle erhält Patient vollkommen genügend gut Luft, fühlt sich wohl, hat kein Fieber. Die Untersuchung mit dem Kehlkopfspiegel zeigt eine auf der Oberfläche ulcerirte Geschwulst, welche der hinteren Larynxwand aufsitzt und sich von da aus nach vorn erstreckt, so dass ein Einblick in die tiefer gelegenen Theile des Larynx nur unzureichend durch einen ganz schmalen Spalt am vorderen Ansatz der Stimmbänder möglich ist. Es scheinen die tiefer gelegenen Theile, insbesondere die wahren Stimmbänder, völlig intact zu sein. Nach hinten zu greift der Tumor auf die vordere Wand des Oesophagus über, während dessen hintere Wand völlig frei ist. Der Tumor sitzt besonders auf der rechten Seite. Der linke Aryknorpel scheint frei. Die Halsdrüsen sind nicht geschwellt, Die Untersuchung der inneren Organe ergiebt nichts Abnormes.

Operation. Schnitt in der Medianlinie über die Höhe des Pomum Adami bis dicht an die Tracheotomiewunde, die schon mit einem Granulationswall bedeckt ist, aber so, dass der Schnitt nicht in die Wunde selbst hineinkommt. Es wird dadurch der vordere Rand des Kehlkopfes blossgelegt, und von dem Schnitt aus werden die Weichtheile mit dem Elevatorium von der Vorderwand der Cart. thyreoid. abgelöst, so dass die Seiten- und Hinterpartien der letzteren zu Gesicht kommen. Dann wird der Kehlkopf incidirt; die Cart. thyreoid. ist stark ossificirt und muss mit kräftiger Schere gespalten werden. Es zeigt sich die Epithelialauskleidung glatt, nur mässig geröthet. Nun wölbt sich auf der rechten Seite zwischen Epiglottis und Thyreoidalknorpel hervor ein fast hühnereigrosser Tumor, der ausgehend von der Wand des Schlundes die Epiglottis infiltrirt hat und bis an den Ringknorpel herabreicht. Der Tumor sehr weich, krümelig, lässt sich von der Umgebung deutlich und und ohne grosse Mühe abgrenzen. Es wird fortgenommen die vordere Wand des Oesophagus bis in die Höhe des Ringknorpels, der Thyreoidalknorpel, die rechte Cart. arytenoid., die Hinterwand der Schleimhaut des Kehlkopfes. Blutung sehr gering, eine kleine in der Kehlkopfschleimhaut wird durch Kauterisation gestillt. In den Oesophagus wird eine weiche Schlundsonde eingeführt und durch Nähte an der Hautwunde befestigt. Die hintere Schlundwand wird mit der seitlich rechten, soweit es geht, durch Nähte vereinigt und die ganze Wundhöhle austamponirt, nach gründlicher Blutstillung. Ein Tampon bleibt im oberen Ende der Trachea liegen.

15. Juni. Der Verlauf bis jetzt völlig fieber- und reactionsfrei. Der Tampon wurde zum ersten Mal 3 Tage nach der Operation gewechselt,

seitdem jeden 2. Tag erneuert. Der äussere Schutzverband muss täglich gewechselt werden. Das Aussehen der Wunde ist ein sehr gutes. Es beginnen bereits sehr kräftige Granulationen überall aufzuschiessen. Die Ernährung geschieht durch die im Oesophagus liegende Schlundsonde sehr leicht. Patient erhält Brühe, Milch, Eier und Wein. Die Zunge zeigt freilich noch einen weisslichen Belag.

17. Juni. Beim gestrigen Verbandwechsel, bei welchem wie früher die Wunde ein gutes Aussehen zeigte, wurde das Schlundrohr aus dem Oesophagus entfernt und versucht, vom Munde aus eine Schlundsonde in denselben einzuführen. Dies misslang indess, indem die Spitze derselben stets nach vorn abbog und zur Wunde herauskam. Auch beim Versuch, den Patienten Wasser trinken zu lassen, floss dasselbe sämmtlich zur Wunde ab. Es wurde daher abermals das weiche Schlundrohr in die Speiseröhre eingelegt und die Wunde wie vorher mit Jodoformgaze austamponirt. Der Verlauf blieb bisher völlig fieberfrei. Seit 2 Tagen zeigte sich auf der rechten Kieferhälfte eine auf Druck etwas schmerzhafte, mässige Anschwellung. Bei Druck auf dieselbe entleert sich durch eine Fistel am Zahnfleisch Eiter. Die Zähne im Unterkiefer sind fast sämmtlich cariös.

27. Juni. Verlauf blieb ganz fieberfrei. Am 22. wurde das von der Wunde aus in den Oesophagus geführte Drainrohr entfernt und vom Munde aus in den Oesophagus geleitet. Es blieb bis gestern so liegen. Gestern wurde es vollständig entfernt. Die Ernährung geschieht jetzt durch mehrfaches Einführen einer Schlundsonde vom Munde aus ohne Schwierigkeit. Patient ist sogar bereits im Stande, allein flüssige Kost zu geniessen. Nur ein Theil derselben fliesst durch den die Wundhöhle ausfüllenden Gazetampon nach aussen ab. Die Höhle selbst granulirt und verkleinert sich gut. Das Allgemeinbefinden des Patienten ist gleichfalls gut.

1. Juli. In den letzten Tagen geniesst Patient bereits feste Nahrung. Ein Theil der Speisen, insbesondere Flüssigkeiten flossen gut zum oberen Abschnitt der Wunde ab. Der grössere Theil gelangte indessen in den Magen. Die Wunde wurde stets bisher mit Jodoformgaze austamponirt. Sie granulirt gut und verkleinert sich ziemlich rasch. Das Allgemeinbefinden des Patienten ist ein gutes, abgesehen davon, dass er seit der Operation infolge der ungenügenden Nahrungszufuhr abgemagert ist. Er geht heute in Privatbehandlung über. — Tod nach $^3/_4$ Jahren, wahrscheinlich an Recidiv.

4. Josef K., 54 Jahre alt, Hausbesitzer aus Rückers, Grafschaft Glatz. Aufgenommen den 6. December 1888, geheilt entlassen den 8. Januar 1889. Carcinoma laryngis.

Anamnese. Die Eltern des Patienten sind nicht mehr am Leben. Der Vater starb an Altersschwäche, die Mutter an Wassersucht. Patient selbst ist bis auf sein jetziges Leiden stets gesund gewesen. Anfang September d. J. wurde Patient plötzlich stark heiser. Erst vor ungefähr 6 Wochen stellte sich mässige Athemnoth ein, keine Schlingbeschwerden, kein Auswurf.

Status praes. Patient ist ein über mittelgrosser, kräftig gebauter musculöser Mann, ziemlich mager. Die Untersuchung seiner Brust- und

Bauchorgane ergiebt nichts Abnormes, mit Ausnahme einiger leichter Rasselgeräusche über der linken Lunge. Function der Harn- und Geschlechtsorgane normal. Die Besichtigung der letzteren ergiebt ebenfalls nichts Pathologisches, wie denn auch Patient jede Geschlechtsaffection mit Entschiedenheit leugnet. Ebenso finden sich nirgends am Körper alte Narben. Von Zeit zu Zeit wird Patient von leichten Hustenstössen heimgesucht. Die Untersuchung seiner Rachengebilde ergiebt eine mässige Röthung und Schwellung dieser Theile, im Uebrigen aber nichts besonders Auffälliges. Patient spricht mit einer stark heiseren, fast aphonischen Stimme. Bei der darauf vorgenommenen Kehlkopfuntersuchung findet man die Schleimhaut der Epiglottis und die übrigen Kehlkopfgebilde leicht geröthet und geschwellt. Beide Taschenbänder sind anscheinend breiter als normal und springen weiter als gewöhnlich in das Lumen des Kehlkopfs vor. Die Stimmbänder sind dadurch theilweise verdeckt, jedoch kann man den freien Rand derselben deutlich erkennen. Beide haben ebenfalls nicht die normale blasse Farbe, erscheinen vielmehr blassröthlich schimmernd. Bei der Phonation ist deutlich eine geringe Beweglichkeit des linken Stimmbandes zu constatiren; ebenso bewegt sich dasselbe bei der Respiration langsamer, als das der anderen Seite und tritt nicht so weit von der Mittellinie zurück. Im vorderen Theile der Rima glottidis, und zwar die erste Hälfte derselben einnehmend, sieht man einen mit einem weissen Belage versehenen kirschkerngrossen, anscheinend frei beweglichen Tumor, welcher seine Basis unterhalb des linken Stimmbandes zu haben scheint. Dieser weisse Belag ist bei einer zweiten Untersuchung nach einigen Stunden nicht mehr so dicht als vorher, und erkennt man nun an der Oberfläche des Tumors eine Anzahl feiner höckerartiger Hervorragungen, kleinen Granulis ähnelnd, welche dem Ganzen ein blumenkohlartiges Aussehen geben. Der Versuch, den Tumor zu fassen, wurde nicht gemacht, da eine Entfernung auf intralaryngealem Wege bei dem Sitz unterhalb des Stimmbandes nicht sicher schien. Drüsenschwellungen finden sich im Gebiete des Halses an keiner Stelle.

7. December Operation. In der Absicht, zunächst die Laryngofissur vorzunehmen und das weitere operative Handeln nach den dabei gemachten Befunden zu bestimmen, wurde zunächst die Tracheotomia inf. vorgenommen, die wegen des stark entwickelten Venennetzes vor der Trachea nicht ohne erhebliche Blutung gelang. Auch nach Eröffnung der Trachea hörte die Blutung nicht ganz auf, so dass Patient immerhin noch ziemlich viel Blut aspirirte. Nun wurde die Luftröhre von den umgebenden Weichtheilen frei präparirt, etwa 1 Cm. oberhalb der ersten Oeffnung von Neuem incidirt und von hier aus ein Tampon von Jodoformgaze eingeführt, welcher nach unten bis zur oberen Biegung der gewöhnlichen silbernen Canüle reichte und so die Communication zwischen Kehlkopf und Trachea vollständig verhinderte. Nachdem nun auch der Kehlkopf von seinen Muskelansätzen befreit worden war, wurde derselbe von dem oberen Trachealschnitt aus genau in der Mittellinie mit der geknöpften Schere bis zum oberen Rande des Schildknorpels gespalten und mit stumpfen Haken auseinandergezogen. Dabei fand sich, wie dies auch im Kehlkopfspiegelbilde erschienen war, nirgends eine Ulceration, dagegen war die ganze vordere Hälfte der unter dem linken Stimmbande

liegenden Partie durch einen breitbasig aufsitzenden, ziemlich derben, höckerigen Tumor eingenommen, dessen Oberfläche über dem Stimmband hervorragte. Im Ganzen hatte der Tumor etwa eine Höhe von 5 bis 7 Mm. Uebrigens überschritt die Geschwulst die Mittellinie und zog sich auch noch eine Strecke weit unter dem rechten Stimmband hin, wenn dieselbe auch hier die gleiche Mächtigkeit wie links nicht erreichte. Die umgebenden Weichtheile waren an diesen Stellen stark geschwellt und derb infiltrirt. Der Knorpel war ebenfalls verdickt, aber nicht usurirt. Es wurde darauf die Geschwulst mit dem grössten Theil des Schildknorpels und der vorderen Hälfte des Aryknorpels entfernt, der Ringknorpel blieb unberührt; die Blutung war ziemlich beträchtlich, die Operation auch dadurch erschwert, dass Patient durch die Canüle schlecht chloroformirt werden konnte und durch Husten und Widerstandsbewegungen den Operateur stark hinderte. Nach Beendigung der Operation wurde die Wunde austamponirt und die Haut zur besseren Fixirung der Tampons durch 2 oberflächliche Nähte vereinigt.

9. December. Patient fieberfrei, gutes Allgemeinbefinden.

Verlauf. Unmittelbar nach der Operation kein Fieber, doch stellt sich am Ende der 1. Woche eine mehrere Tage anhaltende Bronchitis ein, die jedoch weitere Störungen nicht verursacht. Sondenernährung bis Ende der 2. Woche, von da ab selbständige Ernährung. Die Wunde schliesst sich ohne Zwischenfall, Patient mit Canüle nach 4 Wochen entlassen. Heisere, aber auf Zimmerweite gute vernehmbare Sprache.

Nach seiner Entlassung 1888 erholte sich Patient zusehends, er wurde dicker und fühlte sich kräftig. Gegen Ende Januar jedoch begann seine Sprache, welche bis dahin zwar sehr heiser, aber doch gut verständlich war, immer heiserer und unverständlicher zu werden; ausserdem wurde der Luftzutritt, der bisher unbehindert gewesen war, nach und nach ein erschwerter, gegen Ende April wurde der Zustand derartig, dass Patient kaum mehr zu verstehen war und nur mühsam und unvollkommen Luft schöpfen konnte. Ausserdem hatten sich zu seinen sonstigen Leiden auch noch heftige Kopfschmerzen gesellt, so dass ihm sein Leben unerträglich erschien und er sich noch einmal zu einer Operation entschloss.

Status praes. Obgleich Patient nach seiner Angabe schon wieder etwas abgekommen ist, so sieht er doch viel wohler aus, als bei seiner Entlassung. Seine inneren Organe sind auch jetzt noch anscheinend gesund, dagegen ist seine Respiration mühsam und pfeifend, seine Sprache sehr heiser, kaum auf 2 Schritte verständlich. Die vordere Halspartie dicht über der Canüle ist leicht geröthet, derb infiltrirt, neben der Canüle fliesst in spärlicher Menge Eiter hervor. Die Untersuchung mit dem Kehlkopfspiegel ergiebt eine starke Verengerung der nach der ersten Operation zurückgebliebenen Stimmritze; allerdings werden einzelne Knötchen oder Tumormassen nicht erkannt, vielmehr ist die Verengerung durch eine gleichmässige Schwellung der zurückgebliebenen Schleimhautfalten bedingt. An der Epiglottis wird nichts Krankhaftes bemerkt. Unter dem unteren Clavicularrande links eine haselnussgrosse harte, verschiebliche Drüse.

13. Mai Exstirpatio laryngis. Nach dem Befunde muss ein Carcinomrecidiv mehr vermuthet werden, als es zu beweisen ist. Jedenfalls

wird beschlossen, den Kehlkopf erst wieder aufzuklappen und zu revidiren. Ovaläre Umschneidung der äusseren Oeffnung für die Canüle. Der Schnitt geht durch festes, knirschendes Gewebe. Nachdem derselbe 3 Mm. vertieft ist, gelangt er jedoch in ein weicheres Gewebe, welches der vorderen Wand der Luftröhre ansitzt und sich nach oben hin in das Lumen des noch übrig gebliebenen Kehlkopftheiles erstreckt. Dem äusseren Ansehen nach differenziren sich diese Massen deutlich von dem umgebenden Gewebe und sind als Geschwulstelemente anzusehen; sie gleichen im Ganzen äusserlich der früher entfernten Geschwulst. Darauf hin erfolgt die Auslösung des Kehlkopfs, von welchem die in der früheren Krankengeschichte erwähnten Reste stehen. Die Operation hat auf diese Weise nichts Typisches, vielmehr werden die stehenden Knorpelspangen theils stumpf, theils mit Scherenschnitten von den umgebenden Geweben gelöst und alles Krankhafte dann mit Schere und Pincette entfernt. Es erweist sich dabei, dass Geschwulstmassen fast das ganze Lumen des Kehlkopfs ausfüllen, namentlich aber den vorderen von knorpeligen Theilen freien Raum einnehmen. An mehreren Stellen ergaben die Einschnitte Eiter, welcher hauptsächlich um die Knorpel der rechten Seite herumzusitzen scheint, ohne dass die Knorpel besonders gefasert oder arrodirt wären. Die Verletzung der Oesophaguswand konnte hoch oben bei Entfernung der Aryknorpel nicht ganz vermieden werden, doch lässt sich der Defect gut durch Naht schliessen. Von der Epiglottis wird die rechte Hälfte, die sich als erkrankt erweist, entfernt; ebenso wird fast die ganze Schilddrüse, welche einen kleinfaustgrossen, substernalen Kropf bildet, entfernt; es bleibt nur noch ein kleiner Theil vom linken Lappen. Die ganze 1 1/2 Stunden dauernde Operation war von einer relativ geringen, bezw. leicht zu stillenden Blutung begleitet, jedoch gerieth Patient gegen Ende derselben dadurch in einen bedrohlichen Zustand, dass nach Entfernung des Struma beim tiefen Athmen die Trachea zusammenklappte. Dieselbe wurde daher zum Schluss der Operation an die äussere Haut angenäht. Dabei wurde ein ringförmiges Druckgeschwür, entsprechend dem unteren Ende der seither getragenen Canüle constatirt. Die ganze Wundhöhle wurde fest austamponirt.

14. Mai. Patient hat den Eingriff gut ertragen, hat allerdings lebhafte Schmerzen im Kopf und Halse. Temperatur leicht erhöht bei kräftigem, guten Puls. Die Ernährung des Patienten geschieht durch Klystiere (2 Eier und 1 Theelöffel Kochs'sches Pepton auf 1 Tasse Milch 2 mal täglich).

16. Mai. Die Wunde sieht gut aus, frisch roth. Der Verband wird täglich erneuert, da er jedesmal stark durchtränkt ist. Patient fühlt sich schwach, hat aber kein Fieber. Er vermag allerdings unter den unsäglichsten Schmerzen etwas Milch zu trinken, ohne dass dieselbe in der Wunde erscheint. In der Hauptsache geschieht die Ernährung weiter durch Klystiere. Temperatur normal.

19. Mai. Die Trachea ist gut festgewachsen. Die Nähte können entfernt werden; dagegen haben einige Nähte in der vorderen Oesophaguswand durchgeschnitten und bei dem Versuche, die Schlundsonde einzuführen, um dem stark heruntergekommenen Patienten auch auf diesem Wege Nahrung zuzuführen, klafft die Oesophaguswunde auseinander. Jetzt

findet sich an der Vorderwand der Speiseröhre ein circa 4 Cm. langer Spalt, während bis zum Beginn der Trachealöffnung noch etwa 2 Cm. von der Vorderwand der Speiseröhre erhalten sind.

21. Mai. Die Ränder der Speiseröhrenwunde verfallen der Nekrose. Die Ernährung des Patienten, der sich übrigens sonst wohl befindet, geschieht durch ein in den Oesophagus von der Wunde aus eingeführtes Drainrohr, das oben mit einem Trichter versehen ist — Milch, Eier, Wein, und Brühe. In den Nächten wird Patient öfters durch Husten gestört, der durch Morphiumtropfen beseitigt wird.

Juli 1889. Das weitere Verhalten des Patienten kann summarisch dahin beschrieben werden, dass bei gutem Heilverlauf der Wunde die Ränder des Oesophagusdefectes wahrscheinlich infolge des beständigen Auseinanderdrängens durch das von hier aus eingeführte Ernährungsrohr sich nach aussen umschlugen und so weit auseinanderklafften, dass von der Vorderwand der Speiseröhre im Bereiche der Wunde überhaupt nichts mehr existirte, vielmehr in der Tiefe der Wunde unmittelbar die Wirbelsäule bedeckt von der Hinterwand des Oesophagus vorlag, während an der Seite nur zwei schmale, nach aussen umgekrämpte Leisten übrig waren. Die Seitenränder der Wunde waren bis an die Speiseröhre hinan vernarbt. Es wurde Patient längere Zeit wieder vom Munde aus gefüttert, doch musste die von Anfang an vorhandene Absicht, die Speiseröhrenwunde wieder zu nähen, fallen gelassen werden, da namentlich nach Ausheilung der oben erwähnten Nekrosen eine so starke Schrumpfung der Wunde eintrat, dass die Naht sicher nicht gehalten hätte. Es wurde daher auch schliesslich die Fütterung von der Wunde aus als die für den Patienten bei Weitem bequemste wieder vorgenommen.

Von der Vorderwand der Speiseröhre war oberhalb der Trachealöffnung noch ein fast $2\frac{1}{2}$ Cm. breites Stück erhalten, die obere Umrandung desselben stülpte sich etwas nach unten um. Mithin waren nach definitiver Vernarbung, welche etwa Mitte Juni eingetreten, die Verhältnisse folgende:

An dem mageren Halse des Patienten, dessen Muskeln stark hervortreten, fehlte das normalerweise stark hervortretende vordere Halsdreieck, vielmehr fand sich an dieser Stelle eine tiefe bis auf die Wirbelsäule reichende Einsenkung, welche oben durch eine über fingerdicke Oeffnung mit dem Munde communicirte; diese Einsenkung war etwa pyramidenförmig. An der Spitze mündete, schief abgeschnitten und an den Seiten mit der Haut verwachsen, die Luftröhre; etwas höher befand sich das Speiseröhrenlumen. Die äussere Haut greift über die beiden Mm. sternocleidomast. hinweg in die Tiefe und reichte unten bis an die Luftröhre, weiter nach oben bis an die Randwülste der Speiseröhre. Was die Ernährung des Patienten anbetrifft, so geschieht diese, wie bereits angegeben, durch tägliche Fütterung von der Wunde aus. Dabei erhielt der Patient zuerst nur rein flüssige Sachen, nachher werden ihm täglich 150 Grm. gehacktes Fleisch fein gerührt eingegossen, was bei der Dicke des Schlauches, der angewendet werden konnte, keine Schwierigkeiten machte; ferner pro die 8 Eier, circa 1 Liter Milch und 1 Liter süssen Ungarwein. Damit Patient noch mehr Kohlenhydrate bekäme, wurden ihm von Ende Juni ab täglich Mittags Mehlsuppen oder Chokolade eingegossen. Der Er-

folg war der, dass er in der ersten Woche bei so veränderter Kost 5 Pfd. zunahm und auch nachher noch langsam an Gewicht stieg. Um ihm auch Empfindung von den Speisen zu geben, nahm er Wein oder Chokolade öfters in den Mund und schob sie dann in den Ansatztrichter. Uebrigens hatte er von den aufsteigenden Ructus wenigstens eine Vorstellung von dem, was er genoss. Sprachfunction völlig erloschen. Anfang August Recidiv um die Tracheotomiewunde constatirt, keine Operation mehr. Nachdem seine Angehörigen die nothwendigsten Manipulationen gelernt hatten, wurde er auf Wunsch entlassen.

Nachtrag. Nach brieflicher Mittheilung ist Patient Ende October 1889 gestorben. Er war schwächer und schwächer geworden, hatte in der letzten Zeit heftige Dyspnoe bekommen; an dem genannten Tage trat eine 3malige colossale Blutung aus der Umgebung der Cantile ein (nach der Beschreibung venös), an welcher Patient zu Grunde ging.

5. R., Inspector, 51 Jahre alt, aus Lobotka, Kreis Pleschen. Aufgenommen den 30. Juni 1889, geheilt entlassen den 22. August 1889. Carcinoma laryngis.

Anamnese. Patient, welcher angiebt, von durchaus gesunden Eltern abzustammen, dessen einer Bruder aber an einer schleichenden Lungenkrankheit gestorben sein soll, will in seinem Leben sehr wenig krank gewesen sein. Vor 5—6 Jahren hatte er Gelenkrheumatismus. Er war Soldat und machte beim Alexander-Regiment die Feldzüge 1866 und 1870/71 mit. Ohne ihm bekannte Ursache entwickelten sich bei ihm Anfang März cr. langsam Halsschmerzen, die zuerst sporadisch auftraten, nach und nach aber dauernd blieben und allen Mitteln trotzten. Dieselben waren besonders beim Schlingen stark, waren aber auch beim Sprechen vorhanden. Gleichzeitig begann er zu husten und ein schleimiges Sputum auszuwerfen. Seit 5—6 Wochen nahm dasselbe eine geballte Form an. Seit April merkte Patient eine Veränderung in seiner Stimme; dieselbe wurde heiser und tonlos, ermüdete leicht. Nach vielen vergeblichen Bemühungen seitens seiner Hausärzte wandte sich Patient an die hiesige medicinische Poliklinik. Hierselbst wurde ein Larynxtumor diagnosticirt und Patient Herrn Dr. Gottstein überwiesen, welcher einige Stücke zu diagnostischen Zwecken exstirpirte. Dieselben wurden behufs mikroskopischer Untersuchung Herrn Dr. Kaufmann übergeben, welcher die klinische Diagnose bestätigte. Darauf kam Patient behufs Operation auf die chirurgische Klinik.

Status praes. Grosser, hagerer, aber nicht kachektisch aussehender Mann, der mit etwas heiserer und monotoner, aber auf Zimmerdistanz durchaus verständlicher Sprache spricht; er klagt aber beim Sprechen über Kratzen und Stechen im Halse, was ihm eine längere mündliche Auseinandersetzung unmöglich macht. Die Schmerzen werden noch stärker beim Schlingen. Abgesehen von einer Hypermetropie leichten Grades ergiebt die Untersuchung Folgendes: Leichte Dämpfung über der rechten Lungenspitze und verschärftes vesiculäres Athmen daselbst; zahlreiche feuchte, grossblasige Rhonchi zerstreut über beiden Lungen. Abdominalorgane, soweit der Untersuchung zugänglich, normal. Stuhlgang angehalten. Urin frei von Eiweiss, zeigt die Ehrlich'sche Reaction. Zu

beiden Seiten des Halses in der Höhe des Zungenbeins rechts mehrere von einander getrennte bohnengrosse, derbe Lymphdrüsen zu fühlen. Expectoration eines geballten, schleimigen, fötid riechenden Sputums in beträchtlicher Menge.

Die Untersuchung mit dem Kehlkopfspiegel ergiebt Folgendes: Rachen- und Kehlkopfgebilde, soweit sichtbar, stark geröthet. Der linke Rand der Epiglottis ist von einem sich wallartig an derselben heraufziehenden Tumor eingenommen, welcher auf seiner Oberfläche zahlreiche Erhabenheiten erkennen lässt, wodurch er ein blumenkohlartiges Aussehen annimmt. Der freie Rand ist bei der ersten Untersuchung anscheinend mit Eiterpartikelchen behaftet, welche einen geschwürigen Zerfall derselben vortäuschen. Später zeigt sich der Epiglottisrand ganz frei. Auch die Oberfläche der Geschwulst ist stellenweise schleimig-eiterig belegt. Das linke Lig. epigl. wird von einem höckrigen, anscheinend wallnussgrossen Tumor eingenommen, der, im Allgemeinen von hochrother Farbe, stellenweise ebenfalls eiterigen Belag zeigt und mehrere glatte Schnittflächen an seinen höchsten Punkten aufweist. Gegen den Epiglottistumor ist dieser hier durch eine tiefe Rinne scharf abgegrenzt. Im Spiegelbilde bietet der letztgenannte Tumor eine mehr gleichmässige Oberfläche als der frühere dar. Der Tumor im Lig. aryepigl. verdeckt das Kehlkopfinnere zum grossen Theil, doch ist der freie Rand des linken Stimmbandes nach oben sichtbar. Derselbe erscheint fast unbeweglich und nimmt eine Mittelstellung zwischen Phonation und tiefer Inspiration ein. Die Respiration des Kranken wird durch die Geschwulst nicht wesentlich beeinträchtigt, geht vielmehr glatt und ungestört von Statten. Die Geschwulst wird durch den Luftstrom nicht bewegt.

1. Juli Operation. Patient liegt mit erhöhtem Rücken, tiefliegendem, halb hängendem Kopf. Tiefe Tracheotomie. Die Trachealwunde liegt dicht über dem Jugulum. Dieser Act der Operation geht leicht von Statten, Blutung gering. Jetzt wird der Medianschnitt nach oben hin bis zum Zungenbein verlängert und Trachea und Kehlkopf freigelegt. Blutung auch hierbei gering, einige blutende Venen werden schnell gefasst. Ablösung der Weichtheile zu beiden Seiten der Luftröhre. Spaltung des Ringknorpels und Tamponade der Trachea vom Ringknorpel nach unten zu mit Jodoformgaze. Der Verschluss gelingt auf diese Weise ziemlich vollkommen. Der während der Operation durch die Canüle expectorirte Schleim zeigt nur sehr wenige Beimengungen von Blut. Jetzt wird der Schildknorpel mit der Knochenschere gespalten und die beiden Kehlkopfhälften mit stumpfen Haken auseinandergehalten. Dabei zeigt sich zunächst, dass das rechte untere Stimmband mit der Schere verletzt ist. Ein Theil des äusseren freien Randes ist abgetrennt und haftet mit seiner Insertion an der linken Seite des durchtrennten Schildknorpels, während das andere Ende noch mit der Continuität des Stimmbandes in Verbindung steht. Es wird vom Knorpel abgelöst, um später wieder mit dem übrigen Theil des Stimmbandes vernäht zu werden. Eine weitere Besichtigung ergiebt, dass der untere Theil des Kehlkopfes von den Taschenbändern an frei von Geschwulstbildungen ist, dagegen wölbt sich von oben her in die Stimmritze der kirschgrosse Tumor hinein, der zwar breitbasig, aber deutlich gestielt von der Unterlage entspringt. Die Ur-

sprungsstelle bildet das linke Lig. aryepigl. und der obere Theil des Aryknorpels, derb infiltrirt erscheint auch das linke Stimmband zum Schildknorpel hin. Es wird nun das obere Drittel der linken Schildknorpelhälfte mit der Schere entfernt. Taschenband und Aryknorpel ebenfalls abgetragen. Darauf wird die Epiglottis herabgezogen und mit Zurücklassung eines schmalen Saumes am Ursprung exstirpirt. Eine Revision des Operationsfeldes ergiebt darauf nirgends mehr etwas Geschwulstverdächtiges. Darauf wird der stehen gebliebene linke Schildknorpelrest mit der rechten Hälfte durch je eine Naht vereinigt (Drillbohrer), Kehlkopf und oberer Theil der Luftröhre, sowie die Operationswunde mit Jodoformgaze ausgestopft. Die erkrankte Drüse rechterseits gelang es von der Wunde aus zu exstirpiren, links wurde ein 5 Cm. langer Längsschnitt gemacht und von hier aus die Drüsen exstirpirt. Unmittelbar, nachdem Patient auf die Station getragen worden ist, bekommt er einen heftigen Erstickungsanfall infolge einer starken venösen Nachblutung. Es gelingt jedoch, die Blutung zum Stehen zu bringen, die Canüle, zunächst entfernt, wird wieder eingeführt, der Patient, ganz blau im Gesicht, beginnt nach halbminutenlanger Pause wieder zu athmen und erholt sich langsam. Er erhält 1 Cgrm. Morphium und schlief ruhig; keine Nahrung am Tage, klagt Abends über heftigen Durst. Eisstückchen in den Mund, Eiswasserklystier, Morphium subcutan.

Die exstirpirte Geschwulst besteht aus 2 Theilen: der an der Epiglottis besitzt die Gestalt eines $^1/_4$—$^1/_2$ Cm. hohen 3—4 Mm. breiten Keiles; der vom Lig. aryepigl. ausgehende hat eine mehr polypöse Form. *Histologisch* sind beide Theile nicht verschieden, wenn auch die grössere Geschwulst eine mehr glatte Oberfläche darbietet. Die Consistenz ist eine sehr derbe, auf dem Durchschnitt ist die Geschwulst weiss, von markigem Gefüge. Die mikroskopische Untersuchung ergiebt innerhalb eines spärlichen fibrösen Grundgewebes vereinzelte Epithelzellen mit theilweise verhornten Zellen, während im Uebrigen sich breite, vielfach verästelte Epithelzapfen in das Gewebe hinein erstrecken. Die Zellen sind hier nicht verhornt. Die exstirpirten Drüsen der linken Seite zeigen ebenfalls krebsige Entartung, die rechterseits exstirpirte Drüse einfache entzündliche Schwellung.

2. Juli. Patient hat mässig erhöhte Temperatur, fühlt sich aber wohl, hat keine Schmerzen. Der fötide Geruch des noch reichlich durch die Canüle producirten Auswurfs hat nachgelassen. Die Wunde granulirt gut. Patient erhält Eisklystiere, Wein durch die Schlundsonde, den er jedoch theilweise erbricht; dabei fliesst ein Theil durch die Wunde ab.

3. Juli. Fieberfreier Tag. Patient ist trotz des Hungerns leidlich kräftig. Viel Auswurf. Gegen Abend verstopft sich die Canüle, heftiger Erstickungsanfall, der sich

4. Juli früh Morgens um $^1/_4$6 Uhr wiederholt. Milch, die dem Patient esslöffelweise gegeben wird, fliesst theilweise durch die Wunde ab. Gestern hat Patient ebenfalls wieder nach Einführung der Schlundsonde gebrochen. Er erhielt heute ein Nährklystier: Wein und Ei. Gegen Abend heftiger Hustenanfall. Der im Kehlkopf liegende Tampon wird erbrochen.

Weiterer Verlauf. Patient wird circa 5 Wochen lang mit der

Schlundsonde gefüttert. Nachdem er in den ersten Tagen, wo er hauptsächlich Nährklystiere erhielt, sehr stark abgemagert war, hat er sich nach und nach erholt und sein früheres Körpergewicht nahezu wieder erlangt. Die Wunde schloss sich ohne Zwischenfall durch Granulation. Die Trachealcanüle konnte nicht entbehrt werden, da bei jedem Versuch, dieselbe wegzulassen, Erstickungsanfälle eintraten. Bei zugehaltener Canüle spricht Patient mit ziemlich weit wahrnehmbarer Stimme.

22. August Entlassung.

Bereits nach einem Vierteljahr stellt sich Patient mit einem Recidiv am Zungengrunde und den Drüsen der linken Halsseite ein. Totalexstirpation des Kehlkopfes. Bei der Operation müssen V. jugular. und Carotis commun. sin. unterbunden werden. Nach der Operation rechtsseitige complete Lähmung, benommenes Bewusstsein, das nach kurzer Zeit zu völligem Verlust desselben führt. Patient geht nach 1 Monat marantisch zu Grunde.

6. N., Werkführer, 49 Jahre alt, aus Breslau. Aufgenommen den 25. Juli 1889, geheilt entlassen den 26. September 1889. Tumor laryngis (Sarkoma).

Anamnese. Patient wurde im Anfang August 1889 wegen einer Verletzung des rechten unteren Augenlides in der hiesigen chirurgischen Poliklinik behandelt, will sonst immer gesund gewesen sein und aus einer gesunden Familie stammen. Seine Eltern sind in hohem Alter gestorben, seine Geschwister leben zum grössten Theil und sind gesund, ebenso seine Kinder. Venerische Affectionen werden mit Entschiedenheit in Abrede gestellt. Ende Mai 1889 merkte Patient zuerst ein lästiges Druckgefühl im Halse beim Schlingen, sowie ein häufig wiederkehrendes Gefühl von Kitzel und Kratzen beim Sprechen. Allen angewandten Mitteln trotzte die Affection hartnäckig, ja das Leiden verschlimmerte sich derartig, dass er die Hülfe eines Specialisten, des Herrn Dr. Gottstein, nachsuchte. Bei demselben war er 6 Wochen in Behandlung, doch ohne Erfolg; während dieser Zeit wurde im Gegentheil seine vorher noch klare Sprache heiser. Herr Dr. Gottstein hatte wohl bald von Anfang an die Diagnose „Tumor laryngis" gestellt und exstirpirte zwecks Sicherung der Diagnose einen Theil der Geschwulst intralaryngeal. Bei der mikroskopischen Untersuchung will er, wie er nachträglich mittheilte, keine carcinomatösen Structuren gefunden haben. Er überwies jedoch den Patienten, da ihm eine Operation nothwendig erschien, der königl. chirurgischen Klinik.

Status praesens. Mässig genährter, aber kräftig aussehender, gedrungener Patient von mittlerer Grösse, klagt über Schmerzen beim Schlingen und Gefühl lästigen Drucks im Halse. Seine Sprache ist heiser, aber nicht ganz tonlos und modulationsfähig, kann auf die Distanz von einem Zimmer gut verstanden werden. In der Mitte des rechten unteren Augenlides findet sich ein kleiner Einkniff, der sich nach unten hin in eine etwa 2 Cm. lange schmale, kaum sichtbare Narbe fortsetzt. Am Hals sind keine vergrösserten Drüsen zu fühlen, dagegen ist die Gegend unter und um die rechte Zungenbeinhälfte deutlich verbreitert, derb anzufühlen, knollig verdickt. Eine deutlich zu umgrenzende, palpable Geschwulst

ist allerdings nicht vorhanden, vielmehr verlieren sich die Grenzen der verdickten Partie diffus nach oben und unten hin in die Umgebung. Dabei erstreckt sich die Anschwellung nach unten hin bis fast zum unteren Ende des Schildknorpels herab, so dass dessen Contouren nicht so deutlich wie sonst herauszupalpiren sind. Weitere Details lassen sich von der Geschwulst durch Betastung nicht herauserkennen, Einziehungen und Hervorragungen fehlen an derselben oder lassen sich nicht feststellen. Die linke Hälfte des Kehlkopfs ist, soweit äusserlich festzustellen, nicht verändert. Die Schilddrüse erscheint normal. Die Untersuchung der inneren Organe ergiebt nichts Besonderes. Abgesehen von seiner heiseren Sprache, hat Patient leichte Dyspnoe, tiefe Athemzüge geschehen mit einem leichten Stridor. An den Rachengebilden nichts Abnormes. Bei der Untersuchung mit dem Kehlkopfspiegel erscheint die Epiglottis etwas auf den Kehlkopfeingang herabgezogen; trotzdem ist die Besichtigung des Kehlkopfinnern innerhalb der gleich zu erörternden Grenzen gut möglich. Dicht an der Basis des rechten Epiglottisrandes sitzt ein über kirschgrosser runder Tumor von hochrother Farbe und anscheinend glatter Oberfläche, welcher das Gesichtsfeld in der Weise einnimmt, dass man nur noch einen Theil des linken Aryknorpels und des linken Stimmbandes zu Gesicht bekommt. Letzteres ist stark geröthet, functionirt aber normal. Das rechte Stimmband kommt nicht zu Gesicht. Soweit die Kehlkopfschleimhaut sichtbar ist, ist dieselbe hochroth, aber ohne geschwürigen Zerfall.

26. Juli. Der Tumor wird auch diesseits für ein Carcinom angesprochen und die Operation beschlossen. Als vorbereitender Act Tracheotomia inferior. Hierbei mässige Blutung aus einer angeschnittenen Vene. Vom Schnitt in der Trachea aus Tamponade mit Jodoformgaze nach oben hin. Darauf wird die Haut in der Medianlinie gespalten. Von diesem Schnitt aus wird ein derber, über wallnussgrosser Tumor an der rechten Wand der Cartil. thyreoid. gefühlt. Um denselben zunächst von aussen her freizulegen, wird an der Aussenseite des Halses ein circa 8 Cm. langer Schnitt geführt, welcher das obere Ende des Medianschnitts unter einem Winkel von etwa 120° trifft. Nach Ablösung des dreieckigen Hautlappens, welcher Platysma und Fascie mit enthält, präsentirt sich ein halbrunder derber Tumor mit glatter Oberfläche, welcher der rechten Hälfte der Cartil. thyreoid. untrennbar aufsitzt und auch wenig gegenüber den umgebenden Weichtheilen abgekapselt ist. Es gelingt am besten, ihn zunächst nach hinten zu isoliren, wo er ziemlich scharf mit dem hinteren Rande des Schildknorpels aufhört. Nach vorn hin reicht er nicht ganz bis zur Mittellinie, nach unten nicht bis zum unteren Rande des Schildknorpels. Es wird nun, soweit der Tumor reicht, der Schildknorpel nach vorn hin mit der Schere abgetragen und dieser Theil mit sammt dem daran haftenden Tumor enucleirt. Es gelingt auf diese Weise, die Stimmbänder zu erhalten, dagegen muss nach Entfernung des einen Aryknorpels und eines Theiles der Ringknorpelplatte ein kleiner Theil der vorderen Oesophaguswand in Gestalt eines mit der Spitze nach links oben liegenden Dreiecks geopfert werden. Die Blutung ist bei der ganzen Operation nicht erheblich. Herabfliessen von Blut in die Trachea wurde durch schrittweises Tamponiren des eröffneten Lumens gut vermieden.

Darauf Naht des Schrägschnittes, Tamponade der Wundhöhle. Als Patient auf die Station getragen wurde, verrückte sich die allerdings etwas kurze Canüle. Patient bekam einen heftigen Erstickungsanfall, der dadurch beseitigt wurde, dass die Wärterin rasch den Verband abriss. Hierbei entstand eine heftige Blutung, doch gelang es nach kurzer Zeit dieselbe zum Stehen zu bringen und eine Canüle einzusetzen.

An dem exstirpirten, bezw. resecirten Knorpel präsentirt sich der Tumor in folgender Weise. Die Hauptmasse sitzt an der Aussenwand der Cartil. thyreoid. in der schon umseitig beschriebenen Form und Ausdehnung. Oben aber greift der Tumor über den freien Rand des Schildknorpels hinüber und steigt nach unten hin bis fast zum Ansatz des Stimmbandes hinab. Die Geschwulst hat eine gleichmässig glatte Oberfläche, ist nirgends exulcerirt, im Allgemeinen halbkugelig, zeigt aber auf der Innenfläche des Schildknorpels verschiedene Vertiefungen, wodurch mehrere Buckel und Hervorragungen gebildet werden. Auf dem Durchschnitt ist die Geschwulst von gleichmässig weissgrauer Farbe, zeigt nirgends besondere Zeichnung oder Structur, ist derb, nirgends erweicht. Die mikroskopische Untersuchung ergiebt ein Rundzellersarkom.

Fig. 3.

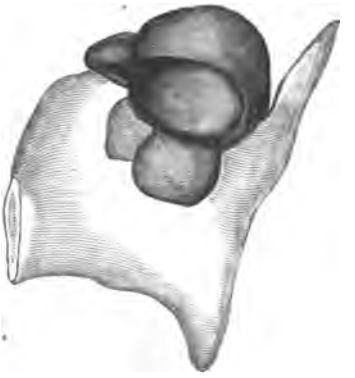

Verlauf. Fieberloser Verlauf. Patient wird 5 Wochen lang mit der Sonde ernährt. Die Einführung der letzteren gelingt in der ersten Zeit ausserordentlich schwer und nur unter Leitung des in die Wunde eingeführten Fingers, vom ersten Tage ab ohne Schwierigkeit. Patient nach 8 Wochen mit geheilter Wunde, aber mit Canüle entlassen; er kann sich beim Zuhalten derselben so gut verständlich machen, dass er seinen Geschäften völlig nachgehen kann. Jeder Versuch, die Canüle zu entfernen, misslingt. Es hat sich rings um dieselbe ein Kranz von Granulationspolypen gebildet.

Im März 1890 Auftreten eines Recidivs in den Drüsen der rechten Halsseite, welches im April operirt wird, dabei wird von Neuem die Kehlkopfhöhle eröffnet. Hier kein Recidiv. Wohlbefinden bis September 1890. Darauf wieder Entstehen eines Recidivs, dessen Operation Herr Geh. Rath Fischer ablehnte. Tod Ende October. Section verboten.

7. Franziska H., 53 Jahre alt, Webersfrau aus Ober-Langenbielau. Aufgenommen den 1. November 1889, entlassen den 24. December 1889. Diagnose: Carcinoma laryngis.

Anamnese. Die Eltern der Patientin sind todt; der Vater ist an einem Lungenleiden, die Mutter an einem Schlaganfall gestorben. Eine Schwester der Patientin ist an Gehirnschlag gestorben, eine andere lebt, soll kurzathmig sein. Patientin will bis auf ihr jetziges Leiden immer gesund gewesen sein; sie ist verheirathet und hat 6 gesunde Kinder geboren. Seit 14 Jahren ist Patientin heiser, und zwar soll die Heiserkeit

im Anschluss an das letzte Kindbett entstanden sein; manchmal ging sie vorüber, dann kehrte sie wieder; jedoch hatte Patientin davon keine weiteren Beschwerden, so dass sie in der Hauswirthschaft thätig sein konnte. Vor 5 Wochen stellten sich zum ersten Mal Zeichen von Kurzathmigkeit ein; dieselbe nahm rapid zu, so dass Patientin schliesslich nur mit Mühe und Anstrengung Luft holen konnte. Sie begab sich daher auf den Rath eines Arztes hierher in die Klinik.

Status praes. am 1. November 1889. Kräftig gebaute Frau in leidlichem Ernährungszustande. Die Athmung mühsam, starker Stridor, starke inspiratorische Einziehung unter Zuhülfenahme aller Auxiliarmuskeln, mässige Cyanose. — Die Untersuchung mit dem Kehlkopfspiegel ergiebt Folgendes: Die Gegend des rechten Ligam. ary-epiglotticum vorgewölbt im Halbkreis herum vom Sartorius'schen Knorpel bis zur Insertion des Stimmbandes vorn an der Cartil. thyreoidea. Der Sinus pyriformis abgeflacht. Der Ansatz der Epiglottis auch bereits vom Tumor ergriffen. Der übrige Theil des Kehlkopfs geröthet und etwas geschwellt. Der Tumor verdeckt das ganze rechte Stimmband, bis auf einen ganz kleinen Theil vorn an der Cartil. thyreoidea. Die Rima glottid. schräg gestellt von links hinten nach rechts vorn und stark durch den Tumor verengert (Spalt ungefähr 3 Mm.). — Der Tumor selbst ist von etwas gerötheter, sonst normaler Schleimhaut bedeckt, nirgends ulcerirt. Er hat eine unregelmässig höckerige Gestalt. Die Palpation des Kehlkopfs von aussen ergiebt Beweglichkeit desselben. Der rechte Theil der Cartil. thyreoidea erscheint etwas verdickt, intumescirte Lymphdrüsen sind nicht nachzuweisen.

Die Untersuchung der Brust- und Bauchorgane ergiebt keine Anomalien.

1. November. Als Voroperation wird die Tracheotomia infer. gemacht.

4. November. Patientin hat Abends leichte Temperaturerhöhungen, die Auscultation über der Lunge ergiebt beiderseits bronchiale Rasselgeräusche. Patientin hat seit der Operation Ipecacuanha-Infus (1,0 : 150,0) erhalten und steht mit dem heutigen Tage auf. Sie fühlt sich im Allgemeinen wohl, hat guten Appetit, schläft gut.

12. November. Die abendlichen Temperaturen schwanken zwischen 38,0 und 38,6° C., Puls 96—104. Die Auscultation ergiebt über beiden Lungen einen trockenen Katarrh. Es wird Kal. jodat. 6 (200) 3 mal täglich 1 Esslöffel ordinirt. Die Tracheotomiewunde sieht gut aus. Patientin fühlt sich im Uebrigen wohl, isst gut und schläft gut.

13. November. Patientin hat heute Abend 39,0, Puls 108, Allgemeinbefinden gut.

14. November. Temperatur Abends 38,1, Morgens 37,6; Stat. idem.

21. November. Patientin ist seit dem 18. November fieberfrei. Der Bronchialkatarrh ist unter der Jodkalibehandlung ziemlich zurückgegangen; jedoch bestehen noch über beiden Lungen geringe Rasselgeräusche.

Die laryngoskopische Untersuchung ergiebt den früheren Befund.

22. November Operation. In der Narkose wird die Laryngofissur gemacht. Die Trachea wird nach der Canüle zu mit Jodoformgaze austamponirt; ebenso wird ein Tampon nach der Mundhöhle vorgeschoben. Der früher beim Laryngoskopiren bemerkte Tumor erscheint wie ver-

schwunden und nur die rechte Larynxhälfte etwas stärker infiltrirt und ausgefüllt. Hier sieht man eine querverlaufende oberflächliche Ulceration, links erscheint die Partie des Aryknorpels etwas verdickt; sonst nirgends die Spur jenes grossen, früher bemerkten Tumors. Der Kehlkopf wird austamponirt. Die Operation war ohne wesentlichen Blutverlust glatt von Statten gegangen. Abends fühlt sich Patientin leidlich wohl, Temperatur 38,2, Puls kräftig, 104.

23. November. Temperatur Morgens 37,6, Puls 90. Bei nochmaliger genauer Besichtigung des Kehlkopfsinnern zeigt sich die Infiltration der rechten Kehlkopfhälfte deutlicher. Die Diagnose einer carcinomatösen Infiltration der rechten Kehlkopfhälfte wird endgültig gestellt.

25. November. Patientin hatte gestern Abend 38,4, Puls 96.

Operation. Es wird nunmehr zur Operation geschritten. Durch einen Bogenschnitt, entsprechend dem unteren Rande des Ringknorpels, wird auf der rechten Seite von der Halsmusculatur vom Kehlkopf theils mit dem Messer, theils stumpf zur Seite präparirt. Beim Durchtrennen des Ligam. thyreo-hyoideum, sowie des Ligam. crico-thyreoid. sieht man die rechte Cartil. thyreoidea stark von carcinomatöser Masse durchsetzt. Die ebenfalls infiltrirte Cartil. cricoidea wird ganz entfernt und ebenso der erste Trachealring. Auf der linken Seite bleibt ungefähr die Hälfte der linken Schildknorpelplatte, die sich als gesund erweist, stehen, und ein Theil des Stimmbandes. Dagegen müssen beide Arytänoidknorpel mit entfernt werden. Die Epiglottis erweist sich als gesund. Längs der Trachea erweist sich das Gewebe makroskopisch schwielig infiltrirt, weisse derbe Gewebszüge ziehen bis fast zum Jugulum herab. Dieselben werden exstirpirt, ebenso Theile der Glandula thyreoidea, die auch anomal erscheinen. Die tiefe Tasche unterhalb der Trachealcanüle nach den Jugulum zu wird mit Jodoformgaze austamponirt. Der Oesophagus ist unverletzt; es gelang, da derselbe von den carcinomatösen Massen noch nicht infiltrirt war, bei stumpfem Abpräpariren der zu exstirpirenden Kehlkopftheile ihn unversehrt zu erhalten. Die Kehlkopfhöhle wird ebenfalls austamponirt, wobei das frei nach oben ragende, quer durchschnittene Tracheallumen oberhalb der Canüle durch Jodoformgaze ausgefüllt wird. Die Blutung war während der 1 Stunde dauernden Operation nicht unbedeutend, und Patientin hatte dabei ziemlich viel Blut aspirirt. Durch einige Nähte wird die querdurchtrennte Haut vereinigt. Leichter Jodoformgazeverband.

Patientin hat Abends Temperatur 38,3, Puls 106. Sie erhält mittelst der Schlundsonde Wein und Milch.

26. November. Temperatur Morgens 36,6, Puls 120; Abends 38,9, Puls 124. Allgemeinbefinden gut. Patientin wird für die nächste Zeit 3 mal täglich mit der Schlundsonde gefüttert, erhielt Milch, Wein und Eier. Der Jodoformgazetampon wird täglich gewechselt.

29. November. Patientin fieberfrei, die Wunde sieht gut aus. Nach wie vor Ernährung mit der Schlundsonde.

8. December. Patientin wird nicht mehr gefüttert; sie nimmt die Nahrung zu sich, ohne dass viel zur Wunde hinausfliesst; nur einige Tropfen sickern beim Wassertrinken zur Wunde hervor.

12. December. Wunde granulirt gut und verkleinert sich. Das querdurchschnittene Ende der Trachea wird täglich touchirt mit Lapisstift. Allgemeinbefinden und Appetit gut. Patientin lernt, sich vor dem Spiegel die Canüle selbst herauszuziehen und wieder hineinzulegen.

20. December. Die Wunde bis auf einen schmalen Spalt geheilt, das querdurchschnittene Trachealumen fast geschlossen. Stat. idem.

24. December. Patientin wird mit Canüle nach Hause entlassen.

Tod nach 10 Monaten an Recidiv.

8. Sch., Arbeitersfrau, 57 Jahre alt, aus Schöndorf, Kreis Sagan. Aufgenommen den 11. December 1889. Carcinoma laryngis.

Anamnese: Die Eltern der Patientin sind an Altersschwäche gestorben. Patientin selbst will früher immer gesund gewesen sein. Sie ist seit 36 Jahren verheirathet. Ihr Mann lebt und ist gesund. Sie hat 5 Kinder, von denen 4 gesund sind, das jüngste Kind soll lungenleidend sein.

Das Leiden der Patientin datirt seit August dieses Jahres. Patientin bemerkte, dass ihr der Athem knapp wurde, sowie sie sich körperlich anstrengte. Allmählich nahmen die Athembeschwerden zu, sie machten sich auch bemerklich, ohne dass Patientin sich anstrengte. Sie zog einen Arzt zu Rathe, welcher ihr Fenchelmedicin verschrieb. Er sagte, sie hätte ein Geschwür im Kehlkopf. Der Arzt hat die Patientin von September bis jetzt behandelt. Da die Beschwerden sich nicht besserten, im Gegentheil die Athembeschwerden sich bis zu Athemnoth steigerten, so kam Patientin auf Rath ihres Arztes in die hiesige Klinik. — Heiser ist Patientin seit einigen Jahren. Die Heiserkeit nahm mehr und mehr zu; seit September dieses Jahres wurde die Stimme ganz aphonisch. Schmerzen hat Patientin nie gehabt. Patientin ist immer mager gewesen.

Status praes. am 11. December. Mittelgrosse, stark abgemagerte Frau, die Hautdecke welk, gerunzelt, etwas gelblich verfärbt. Der Panniculus adiposus zum grössten Theil geschwunden, gut entwickelter Knochenbau. Bei der Aspection der Patientin fällt auf, dass die Inspiration nur langsam und pfeifend vor sich geht, unter Zuhülfenahme der Auxiliärmuskeln, während die Exspiration leichter von Statten geht. Die Stimme ist total aphonisch und flüsternd. Es besteht eine mässige Cyanose; die Untersuchung der Lungen ergiebt mässiges Emphysem beider Lungen. Cor normal; Herzaction etwas frequenter als normal, Puls 86 in der Minute. Deutlich ausgebildete Arteriosklerose im Gefässsystem. Die Palpation des Kehlkopfs ergiebt Verschieblichkeit desselben gegen die Nachbarorgane. Die rechte Hälfte des Thyreoidknorpels fühlt sich diffus verdickt an. In der Submaxillargegend fühlt man eine circa bohnengrosse Verdickung, anscheinend von einer intumescirten Lymphdrüse herrührend. Sonst sind nirgends intumescirte Drüsen wahrzunehmen.

Die Aspection des Mundes und Schlundes ergiebt nichts Besonderes.

Die laryngoskopische Untersuchung ergiebt: Am rechten Stimmbande unweit des Processus vocalis ein demselben aufsitzender, blasser, anscheinend derber Tumor von mehr als Erbsengrösse, das rechte Stimmband unbeweglich, die Rima glottidis verengt, ebenso der subglottische Raum. Mässiges Oedem der Plica aryepiglottica rechts, welches sich auch

auf den linken Processus vocalis herüber erstreckt. Am Tumor keine Zeichen einer Ulceration.

Abdominalorgane normal, Urin eiweissfrei.

12. December Operation: In der Narkose wird in der Medianlinie des Halses vom Zungenbein herab bis dicht auf das Jugulum ein Längsschnitt gemacht und der Kehlkopf frei präparirt. Es wird die Laryngofissur gemacht. Es zeigt sich die ganze rechte Kehlkopfhälfte vom Tumor infiltrirt. Die Erkrankung scheint auch auf dem Processus vocalis der linken Hälfte überzugehen. Es wird infolge dessen stückweise der ganze Kehlkopf entfernt mit sammt der Epiglottis; nach unten zu wird die Trachea im 2. Trachealring quer durchtrennt und das Trachealumen in die äussere Haut ringsum eingenäht; in das Trachealumen wird eine Canüle eingelegt. Der Oesophagus ist mit Ausnahme einer schlitzförmigen Einsenkung an der Stelle, wo die Epiglottis exstirpirt ist, unverletzt.

Die Intumescenz in der rechten Submaxillargegend nicht mehr zu fühlen. Die Wundhöhle wird mit Jodoformgaze austamponirt. Dauer der Operation 45 Minuten; geringer Blutverlust. Da nach einer halben Stunde eine Nachblutung entsteht, wird der Tampon entfernt und ein spritzendes Gefäss unterbunden. Sodann wieder Jodoformgazetamponade.

Temperatur Abends 37,4, Puls 120, mässig voll. Patientin wird 3 mal am Tage mit der Schlundsonde gefüttert, erhält Wein, Bouillon, Milch und Eier.

13. December. Morgentemperatur 37,5, Puls 124, Allgemeinbefinden gut. Der Tampon wird gewechselt; die Wunde sieht gut aus. Die Canüle wird entfernt. Abendtemperatur 37,2, Puls 130, klein und weich.

15. December. Temperatur Morgens 37,2, Puls 120; Abends 38,5, Puls 120. Da der Jodoformgazetampon doch nicht so vollständig die Wundhöhle abzuschliessen scheint, dass nicht Speichel in die Trachea läuft, so wird die Canüle wieder eingelegt.

18. December. Temperatur Morgens 37,3, Puls 120. Patientin fühlt sich schlecht, hat Nachts 4 mal zu Stuhl gehen müssen. Bauch eingezogen, hart, auf Druck schmerzhaft. Patientin klagt über Brennen im Bauch und grossen Durst.

19. December. Patientin etwas benommen, sieht schlecht aus. Temperatur 37,4, Puls an der Radialis nicht zu fühlen. Die Herzaction oberflächlich, sehr frequent. Die Durchfälle sind geringer geworden. Patientin ist Nachts 3 mal zu Stuhl gewesen. Der letzte Stuhl wieder ziemlich wässerig, stark übelriechend. Abdomen: Status idem. — Die Bronchitis hat zugenommen. Patientin hat nicht recht die Kraft mehr, ordentlich auszuhusten. Das Lumen der Canüle oft durch den zähen Schleim verlegt. Einige Nähte der eingenähten Trachea sind bereits am 17. December durchgeschnitten, sie wurden damals entfernt. Der Rest wird jetzt entfernt. Patientin erhält das Ratanhiadecoct weiter; ebenso die Mixtura solvens. Zur Hebung der Herzaction erhält sie Kampherpulver 0,3 mehrmals täglich. Abendtemperatur 38,5, Puls nicht zu fühlen. Stat. idem. Patientin hat 2 Stühle gehabt.

20. December. Patientin collabirt mehr und mehr, ist auch mehr benommen wie Tags zuvor. Patientin hat über Nacht 4 Stühle gehabt, die ersten etwas breiiger, die beiden anderen wieder dünnflüssiger. Patientin

klagt über starkes Brennen im Abdomen. Dasselbe wie vorher stark eingezogen, Palpation schmerzhaft. Patientin erhält ein Stärkeklystier mit Opium. Temperatur Morgens 37,3, Abends 37,6, Puls nicht zu fühlen.

21. December. Durchfälle persistiren trotz aller angewandten Mittel. Die Bronchitis hat noch mehr zugenommen. Das Aushusten des zähen Schleims ist für die Patientin sehr quälend. Patientin vermag nicht mehr die Sonde selbst einzuführen; das Einführen ist ihr sehr schmerzhaft.

Temperatur 37,5, Abends 37,8. Herzaction oberflächlich, sehr frequent.

22. December. Morgentemperatur 36,9. Patientin stärker benommen, sehr unruhig die Nacht über gewesen. Sie hat Nachts 3 dünne Stühle gehabt. Abendtemperatur 37,4. Ord. idem.

23. December. Patientin stark benommen, sehr collabirt. Temperatur 36,9. Patientin hat im Laufe des vorhergehenden Tages bereits mehrmals Stuhl unter sich gelassen. Sie collabirt im Laufe des Tages mehr und mehr und kommt Nachts um 12¼ Uhr ad exitum.

9. August K., 54 Jahre alt, Packmeister, aus Breslau. Aufgenommen den 10. Januar 1890, gestorben den 17. Februar 1890.

Anamnese. Die Eltern des Patienten sind in hohem Alter gestorben und waren gesund. Einer seiner Brüder starb an einer Leberkrankheit. Patient selbst will stets gesund gewesen sein. Anfang Juni 1889 bekam Patient plötzlich Schluckbeschwerden, die ihn nicht mehr verliessen. Ende des Monats gesellte sich dazu heftige Heiserkeit infolge eines Kehlkopfs- und Luftröhrenkatarrhs. Er wurde gepinselt und war Anfang August wieder gesund. Bis October konnte Patient wieder seinem Dienst nachkommen. Da stellte sich abermals nach einer längeren Eisenbahnfahrt heftige Heiserkeit, sowie Husten mit starkem Auswurf ein. Er klagte beim Husten über stechende Schmerzen in der linken Seite. Des Patienten Kassenarzt Dr. Stern empfahl ihn Herrn Dr. Gottstein, der ihm Einpinselungen machte, ohne dass jedoch Besserung eintrat. Patient wurde wiederholt gekehlkopfspiegelt; einmal wurde auch mit der Zange von aussen etwas Tumormasse aus dem Kehlkopf entfernt. Am Tage der Aufnahme des Patienten, als er zu Herrn Dr. Gottstein ging, bekam er auf der Strasse plötzlich Athembeschwerden. Er erreichte nur mit Mühe noch die Klinik des genannten Arztes, der ihn sofort per Droschke in die königl. chirurgische Klinik schaffte, wo sogleich die Tracheotomie am Patient vollzogen wurde (Dr. Tietze).

Status praes. Ueber mittelgrosser Mann von mässigem Ernährungszustande und schlecht ausgebildeter Musculatur. Die Untersuchung der inneren Organe ergiebt diffusen, beiderseitigen Bronchialkatarrh mit zerstreuten grossblasigen Rasselgeräuschen. Herztöne rein, mässig kräftig. Puls mittelvoll, 100 in der Minute. Temperatur normal. An den Abdominalorganen nichts Krankhaftes zu finden. Bei der Aufnahme besteht, wie schon in der Anamnese hervorgehoben, eine colossale Dyspnoe, welche sofortige Tracheotomie nothwendig machte. Kehlkopfuntersuchung wurde nicht vorgenommen. Am nächsten Morgen zeigte sich bei der laryngoskopischen Untersuchung der Eingang des Kehlkopfs derartig durch ein diffuses Oedem der Lig. aryepiglott. und Interarytänoidalfalte verdeckt,

dass ein Einblick unmöglich ist. Patient athmet durch die eingeführte Canüle sehr gut, kann bei zugehaltener Cantilenöffnung kein Wort sprechen. Untersuchung am 13. Januar ergiebt Folgendes: Bei zugehaltener Cantilenöffnung kann er mit zwar heiserer, aber deutlicher Stimme sprechen. Er wirft zur Canüle durch leichte Hustenstösse massenhaftes dünnes schleimiges Secret aus. An beiden Seiten des Halses fühlt man in der Höhe der oberen Schildknorpelhälfte erbsengrosse derbe Drüsen. Der Einblick in den Kehlkopf ist so weit frei, dass man von dem rechten Stimmband die vordere Hälfte und die linke ganz übersehen kann. Die Stimmbänder sind beide geröthet, das linke in seinen Bewegungen anscheinend ungehindert; von den Bewegungen des anderen ist nur wenig wegen der gleich zu schildernden Verhältnisse zu sehen. Das rechte Lig. aryepiglotticum ist immer noch sehr stark ödematös durchtränkt, der Ueberzug des vorderen Aryknorpels ist in eine kirschgrosse, glatte, sulzig aussehende Geschwulst verwandelt von hochrother Farbe. Durch dieselbe wird der Anblick des Stimmbandes theilweise verdeckt. Die Schwellung zieht sich noch weiter in den Kehlkopf hinein; jedoch kann man ein durch seine Gestalt charakteristisches Neoplasma nicht erkennen, vielmehr erscheint die obere rechte Kehlkopfhälfte in eine gleichmässig durchtränkte Masse verwandelt.

28. Januar 1890. Patient klagt über starken Auswurf; die Untersuchung der Lungen ergiebt Rasselgeräusche über beiden Lungen. Patient erhält Jodkalium 5 : 200,0 3 mal täglich einen Esslöffel. Die Untersuchung des Kehlkopfs mit dem Spiegel zeigt Oedem der Schleimhaut im Sinus pyriform.; die Gegend rechts der falschen Stimmbänder, sowie im Ligam. aryepiglott. ist eingenommen von einem starren Infiltrat, welches das rechte Stimmband bis auf einen kleinen vorderen Rest vollständig bedeckt; der Tumor scheint vorn über die Mittellinie nicht hinauszugehen. Die Palpation von aussen ergiebt Verdickung der rechten Ringknorpelplatte. Schwellungen der Nachbardrüsen nicht vorhanden.

12. Februar 1890 Operation. In der Narkose wird der Kehlkopf in der Mittellinie blossgelegt und die Laryngofissur gemacht. Es zeigt sich eine diffuse Verdickung und Infiltration der ganzen rechten Thyreoidknorpelhälfte, zwischen den falschen und wahren Stimmbändern eine kleine Vertiefung in der Schleimhaut; es entleeren sich aus derselben auf Druck kleine zerfallene Tumormassen. Der rechte Thyreoidknorpel wird freipräparirt und mit sammt der Epiglottis exstirpirt. Ebenso wird die rechte Hälfte des Aryknorpels, die ebenfalls krank erscheint, exstirpirt. Der Oesophagus lässt sich nicht vollständig abpräpariren, da hier die Oesophaguswand, correspondirend mit dem Thyreoidknorpel, miterkrankt ist. Dauer der Operation $^1/_2$ Stunde. Geringer Blutverlust. Einlegung einer Schlundsonde in den Oesophagus. Jodoformtamponade der Wunde. Patient erhält die ersten Tage Wein, Eier und Milch.

Patient hat Abends Temperatur von 37,2, Puls von 114, mässig voll; die Athmung beschleunigt, 50 Athemzüge in der Minute.

13. Februar. Temp. Morgens 37,4, Puls 114. Mässige Cyanose; die Schlundsonde wird entfernt. Es wird dieselbe jedesmal beim Füttern vom Munde aus eingeführt. Der Jodoformtampon in der Wunde wird gewechselt. Abends Temperatur 38,6, Puls 132, weich, klein. Oberfläch-

liche Athmung, 64 in der Minute. Stärkere Secretion. Bei dem Patienten hat die Bronchitis, welche vor der Operation durch Jodkali stark herabgemindert worden war, sich von Neuem nach der Operation stark entwickelt. Patient hustet schlecht aus; es kommt beim Aushusten ein reichliches flüssiges, eiteriges Secret gleichsam maulvoll heraus.

Die Expectoration ist leichter bei herausgenommener Canüle. Verordnung von Jodkali und Ipecacuanhainfus, ferner Kampher. Morgens Temperatur 38,5, Puls 138.

14. Februar. Da es nicht gelingt, vom Munde aus die Schlundsonde einzuführen, wird wieder von der Wunde aus eine solche eingeführt und liegen gelassen. Schlechtes Allgemeinbefinden, Cyanose und Dyspnoe. Ueber beiden Lungen zahlreiche gross- und kleinblasige Rasselgeräusche zu hören. Bei kräftigen Hustenstössen wird ein wässriges, pflaumenbrühartiges Sputum in grossen Mengen producirt. Im Allgemeinen ist Patient jedoch viel zu schwach, um kräftig aushusten zu können.

15. Februar. Rapider Kräfteverfall, Temperatur Morgens 38,7, Abends 39,5; höchst frequenter, fadenförmiger Puls; expectorirt wird fast gar nicht mehr.

16. Februar. Tod.

Section nicht gestattet. — Die Untersuchung des exstirpirten Tumors ergiebt eine diffuse carcinomatöse Infiltration der Kehlkopfschleimhaut und der Musculatur. Der Knorpel an seiner Innenfläche arrodirt.

10. Theodor D., 56 Jahre alt, Oberlehrer. Aufgenommen am 27. März 1890, gestorben am 15. April 1890. — Carcinoma laryngis.

Anamnese. Patient, aus einer gesunden Familie stammend, hat eine an Entbehrungen sehr reiche Studentenzeit durchgemacht, viel Stunden gegeben, viel seine Stimme angestrengt. — Luetisch war er nie inficirt, andere Erkrankungen sind nicht vorgekommen.

Vor fast 4 Jahren merkte er, dass seine Stimme nicht mehr so rein war, wie früher, auch ermüdete er leicht beim Sprechen, hatte Kratzen im Halse, aber keine Schmerzen. Da sich die Beschwerden nach einiger Zeit nicht besserten, vielmehr nach Wochen noch bestanden, so begann Patient zu mediciniren und ging schliesslich nach mehr als Jahresfrist in die Behandlung des Herrn Prof. Gottstein, der den Patienten touchirte. Die Beschwerden nahmen im Laufe der Zeit erheblich zu, die Stimme wurde ganz heiser, ausserdem fanden sich Schmerzen in der rechten Halsseite ein, die nach dem rechten Ohr zu ausstrahlten. Ebenso fand sich nach und nach ein beständiger Husten ein, während gleichzeitig mehr als früher expectorirt wurde. Der Auswurf sah wie gewöhnlich aus, war nie bräunlich gefärbt, nur übelriechend.

Nach sehr langer Beobachtungszeit erst konnte die Diagnose Carcinoma laryngis ganz sicher gestellt werden, und Patient wurde der chirurgischen Klinik überwiesen.

Status praesens. Sehr grosser, abgemagerter, elend aussehender Patient, der mit heiserer, kaum auf Zimmerweite verständlicher Stimme spricht, viel hüstelt und ein reichliches zähflüssiges Sputum expectorirt, welches keine Tuberkelbacillen und elastischen Fasern besitzt, sowie eine rein weisse Farbe hat. Ueber beiden Lungen Percussionsschall innerhalb

der normalen Grenzen, über beiden Thoraxhälften zerstreut grossblasige Rasselgeräusche. Untersuchung des Herzens und der Unterleibsorgane ergiebt nichts Abnormes.

Rachen- und Kehlkopfschleimhaut stark anämisch. Unterhalb des mässig verdickten rechten Taschenbandes ragt eine die ganze Breite der rechten Kehlkopfhälfte einnehmende, flach erhabene Geschwulst hervor, welche, von höckeriger Oberfläche, eine grauröthliche Farbe besitzt und stellenweise mit einem dicken, grauweissen Belag versehen ist. Das rechte Stimmband ist scheinbar von der Geschwulst umwachsen und bewegt sich nur wenig bei der Phonation. Die Geschwulst selbst erstreckt sich offenbar noch unterhalb desselben nach der Trachea zu. Die linke Kehlkopfhälfte ist ganz frei. Drüsen sind am Halse nicht zu fühlen. — Diagnose: Carcinoma laryngis.

29. März. Halbseitige Kehlkopfexstirpation ohne vorherige Tracheotomie in der an der hiesigen Klinik üblichen Weise.

Die Operation ist bei dem sehr langen, mageren Halse leicht. Dauer derselben knapp 3/4 Stunden.

Patient erholt sich nach derselben sehr bald und hat Abends normale Temperatur. Von der Kehlkopfwunde aus wurde in die Trachea eine gewöhnliche Canüle eingesetzt.

Die Untersuchung des Präparats ergab ein flächenhaft ausgebreitetes, die ganze rechte Kehlkopfhälfte bis zum Ringknorpel einnehmendes exulcerirtes Carcinom.

Bei der mikroskopischen Untersuchung zeigen sich fast keine abgegrenzten Alveolen, vielmehr erstrecken sich breite Züge von epithelialen Zellen zwischen die Bindegewebszüge — fingerartig — hinein. Das bindegewebige Stroma ist gegenüber den zelligen Elementen verhältnissmässig wenig entwickelt.

Etwa 10 Tage lang gutes Befinden, Wunde gut aussehend. Von da ab leichte Temperatursteigerung, Schmerzen im Leibe, Meteorismus, welch letztere Erscheinungen täglich zunehmen. Consultation eines internen Klinikers, welcher die Diagnose „peritoneale Reizung" stellte. Hochgradiger Kräfteverfall, hypostatische Pneumonie, Tod am 17. Tage. Section nicht gestattet.

II. H., 63 Jahre alt, Bürgermeister. Aufgenommen am 27. September 1890, entlassen am 29. November 1890. — Carcinoma laryngis.

Anamnese. Patient leidet seit Jahren an einem ihn sehr quälenden chronischen Gelenkrheumatismus. Vor 4 Jahren hatte er einen apoplektischen Anfall, welcher die linke Körperhälfte lähmte, doch schwanden die Erscheinungen nach kurzer Zeit. Als junger Mann hat sich Patient ausserdem einen harten Schanker zugezogen, der ebenfalls unter ärztlicher Behandlung schnell schwand. Nach einigen Jahren Geschwüre an den Rachenschleimhäuten, die erst nach langer Behandlung heilten. Vor 3 Jahren merkte Patient, dass seine Stimme bei langem Sprechen eher ermüdete wie früher, Gefühl von Druck und Kitzelgefühl im Halse. Aerztlicherseits nur leichter Katarrh constatirt. Alle angewandten Mittel fruchten jedoch nicht, vielmehr werden die Beschwerden stärker und es stellt sich Heiserkeit ein. Dies geht, trotzdem Patient fortwährend unter ärztlicher Auf-

sicht steht und alle möglichen Curen und Bäder braucht, bis jetzt weiter. Endlich entdeckt sein Hausarzt 4 Wochen vor der Aufnahme eine Geschwulst auf dem linken Stimmband und sendet ihn an Hrn. Prof. Gottstein, der dasselbe constatirt und Jodkali verordnet. Daraufhin glaubt er eine Verkleinerung des Tumors constatiren zu können, überweist aber Ende September den Patienten zunächst zur Beobachtung der königl. chirurgischen Klinik.

Status praesens. Untersetzter, sehr kräftiger, gut genährter Patient mit auffallend kurzem Halse. Lungengrenzen überragen die normalen Grenzen beiderseits um etwa Fingerbreite, Percussionsschall sehr laut, „Schachtelton". Athemgeräusch abgeschwächt, hin und wieder einige zerstreute Rhonchi. Am Herzen nichts Abnormes nachweisbar, Herztöne etwas schwach, aber rein, Puls regelmässig, 72 in der Minute. Temperatur normal. Am Abdomen nichts Pathologisches, äussere Hämorrhoidalknoten von Kirschgrösse. Patient spricht mit monotoner, sehr heiserer Stimme, klagt über Stechen im Halse beim Sprechen und Hustenreiz. Auswurf nicht vermehrt.

Die Untersuchung mit dem Kehlkopfspiegel giebt eine starke Röthung der Kehlkopfgebilde. Auf dem linken Stimmband, etwa die vorderen zwei Dritteln desselben einnehmend, sitzt eine fast halbkugelige Geschwulst mit unebener gekörnter Oberfläche, welche, zum grössten Theil von zähem Secret bedeckt, stellenweise braunroth erscheint. Die Geschwulst erhebt sich von dem freien Rande des Stimmbandes um einige Millimeter nach der Mittellinie hin, erreicht aber nicht die andere Seite. Die Bewegungen des linken Stimmbandes geschehen sehr träge, doch ist dasselbe nicht gelähmt.

Die Diagnose wird von Hrn. Geh. Rath Fischer auf Carc. laryng. gestellt, da das ganze Aussehen und die Anamnese — langsame Entstehungsweise — für diese Annahme sprechen. Stückchen zur mikroskopischen Untersuchung zu excidiren, war nicht gelungen. Jedenfalls wird die Laryngofissur beschlossen, um das Innere des Kehlkopfs genau zu inspiciren.

25. September Operation. Laryngofissur ohne vorhergehende Tracheotomie. Keine Tamponcanüle. Nach Spaltung des Kehlkopfs wird eine dicke Lüer'sche Canüle eingelegt und mit Jodoformgaze neben und über ihr tamponirt. Es präsentirt sich jetzt eine bohnengrosse, derb-höckerige Geschwulst auf dem linken Stimmband und ein tiefes, von derben Rändern umgebenes Geschwür mit unregelmässig höckerigem Grunde, welches sich vom linken Stimmband nach oben bis hoch in den Sin. Morgagni erstreckt, nach unten aber nur wenig über das Stimmband herunterreicht. Die Mittellinie überschreitet dasselbe nicht. Exstirpation der linken Kehlkopfhälfte.

Weiterer Verlauf. Nachdem Patient in den ersten Tagen einige Mal hoch gefiebert hat, ist der weitere Verlauf nach Reinigung der Wunde ungestört. 3 Wochen lang künstliche Fütterung, von da ab gleichzeitig mit Entfernung der Canüle selbständige Ernährung. — Patient im November entlassen. Kurz vorher glaubt Herr Prof. Gottstein auf der rechten Seite eine maligne Neubildung und links am Orte der Operation ein Recidiv constatiren zu können.

Die directen Nachrichten aus der Heimath lauteten bisher günstig. Patient ging völlig seinen Berufsgeschäften nach. Ein operativer Eingriff ist jedenfalls nicht nöthig geworden.

XVII.

Aus der chirurgischen Abtheilung des St. Olga-Kinderhospitals in Moskau.

Die Lithotritie bei Kindern.[1])

Von

Dr. L. P. Alexandrow.

Die Steinkrankheit kommt im kindlichen Alter sehr häufig vor; fast die Hälfte aller Fälle von Lithiasis fällt in das Kindesalter. Als eine besondere Eigenthümlichkeit dieser Erkrankung bei Kindern muss man die verhältnissmässig selten vorkommenden tiefen anatomisch-pathologischen Veränderungen der Harnwege rechnen, wodurch ein günstiger Ausgang aller operativen Curmethoden gesichert wird. Von den beiden gebräuchlichsten Methoden der Lithotomie und der Lithotritie ist die erstere bei Kindern am häufigsten angewandt und dadurch zu einem hohen Grade von Vollkommenheit gebracht worden. Der hohe Schnitt mit nachfolgender Naht der Blase giebt im Kindesalter eine ganz geringe Sterblichkeitsziffer, die bedingt ist entweder durch eine besonders schwere Form der Krankheit oder durch unglückliche Zufälle bei der Operation, die ja auch beim kleinsten chirurgischen Eingriff passiren können. Die Heilung erfolgt in günstigen Fällen schon innerhalb 8 Tagen. Wenn nun auch die blutige Operation gute Resultate liefert, so hat dennoch die unblutige Methode ihre Vorzüge, indem sie noch mehr die Gefahren eines operativen Eingriffs vermindert und die Zeit der Heilung abkürzt.

Die Lithotritie, die durch ihre häufige Anwendung bei Erwachsenen sehr vervollkommt worden ist, ist bis auf die Neuzeit bei Kindern sehr selten in Gebrauch gezogen. Der berühmte Thompson[2]), ein Meister in dieser Operation, rieth von der Lithotritie bei

1) Vortrag, gehalten auf dem IV. Congress russischer Aerzte in Moskau.

2) Lithotomie und Lithotripsie. 1883. S. 225.

Kindern ab, weil sie hier nicht so gute Resultate gebe, wie die Lithotomie. Diese Ansicht wird von der Mehrzahl der neueren Chirurgen getheilt. Das Haupthinderniss bei der Ausführung der Lithotripsie bei Kindern liegt in der Enge der kindlichen Urethra, der Lithotriptor kann nicht hindurch und die Steinsplitter können leicht stecken bleiben, erzeugen auch leicht Einrisse in die Schleimhaut.

Das erstgenannte Moment ist jetzt bei sehr vervollkommnetem Instrumentarium nicht mehr stichhaltig, da auch starke Instrumente sehr kleinen Kalibers angefertigt werden. Die andere Gefahr aber wird durch die Bigelow'sche Methode der Litholapaxie vermieden, da durch dieselbe alle Steinsplitter unmittelbar nach der Operation aus der Blase entfernt werden können. Die Anwendbarkeit der Litholapaxie im kindlichen Alter ist in letzter Zeit von den indischen Aerzten überzeugend nachgewiesen worden, namentlich sind es Keegan, Freyer u. A., welche circa 250 mal die Litholapaxie ausführten und dabei nur in 2,5 Proc. Todesfälle zu verzeichnen hatten.

Dennoch kann keineswegs die Lithotripsie als ausschliessliches Mittel zur Heilung der Steinkrankheit bei Kindern angesehen werden, denn sie kann nur bei scharfer und guter Indicationsstellung gute Resultate geben. Ihre Anwendbarkeit hängt in erster Linie von der Weite der Urethra und der Grösse des Steines ab. Ferner muss, bei der Lithotripsie an Kindern, der Zertrümmerung des Steines auch sofort die Entfernung der Splitter nachfolgen, folglich müssen der Lithotriptor und der Evacuator die Urethra passiren können.

Wir gebrauchen jetzt das allerkleinste Kaliber des gefensterten Lithotriptors, nämlich Nr. 14 nach französischer, oder Nr. 7 nach englischer Scala. Die löffelförmigen Instrumente sind etwas kleiner, aber ihre Anwendung ist sehr gefährlich, indem die im Schnabel steckenbleibenden Steintheile den Umfang desselben so vergrössern, dass das Herausziehen des Instrumentes manchmal mit ernsten Schwierigkeiten verknüpft ist und den Anlass zu tiefen Rissen in die Urethra geben kann. Daher sollten die löffelförmigen Instrumente bei Kindern eigentlich nie angewandt werden. Die Schliessklappe des Instruments kleinen Kalibers lässt das Zertrümmern des Steines nur dann zu, wenn letzterer an einer 2 Cm. im Durchmesser nicht übersteigenden Stelle gefasst werden kann.

Wir können demnach ruhig die Lithotripsie unternehmen, wenn das Instrument Nr. 14 leicht durch die Urethra geführt werden kann und der Stein an der dünnsten Stelle nicht stärker als 2 Cm. ist. Sind solche Bedingungen nicht vorhanden, so soll auch diese Operation

nicht vorgenommen werden, da sonst die Prognose eine schlechtere ist, als die bei der Lithotomie. Im Laufe der letzten 3 Jahre habe ich die Lithotritie 32 mal bei Kindern im Alter von 1—14 Jahren ausgeführt und die eben ausgesprochene Ansicht vollständig bestätigt gefunden. Ich beginne mit der Mittheilung von 5 Fällen, wo der Tod erfolgte.

I. Knabe, 2 Jahre 10 Monate alt. Grösse des Steines circa 1,5 Cm. Die Urethra eng, der gefensterte Lithotriptor kann nur mit Mühe eingeführt werden. Die Zertrümmerung des Steines wurde mit einem gefensterten und einem löffelförmigen Instrumente vollzogen. Letzteres Instrument konnte blos mit Gewalt herausgeführt werden, die Steintheile wurden nicht entfernt. Der Abgang der Splitter vollzog sich nach der Operation nur mühsam. Am 7. Tage trat Harnverhaltung ein und eine Phlegmone penis. Es wurde jetzt der hohe Schnitt gemacht und die Steinsplitter entfernt. Am 22. Tage nach der ersten Operation Tod. Die Section ergab einen Riss in der Schleimhaut der Urethra. Pyämie.

II. Knabe, 1 Jahr alt. Schwaches Kind mit eiternder Fistel des rechten Brustkorbes. Der Stein grösser als 2 Cm. Die Operation dauerte etwa 1 Stunde. Es gelang nicht, den ganzen Stein zu zertrümmern. Cathéter à demeure. Am 5. Tage Sectio mediana. Nach 2 Wochen Tod infolge eiteriger Peritonitis, welche sich aber nicht von der Blase aus entwickelt hatte, sondern von einem eiterigen Process unterhalb des Diaphragma, der bei dem Patienten schon vorher bestanden hatte. Die Nieren stark verändert, in den Harngängen Steine, die Urethra nicht verletzt.

III. Knabe, 1 Jahr 1 Monat alt. Der Stein war nicht gross. Die Zertrümmerung geschah mittelst eines Löffellithotriptors. Sämmtliche Steinsplitter wurden durch den Evacuator entfernt. Nach der Operation zeigte sich der Urin leicht mit Blut untermischt. Am 6. Tage hohe Temperatur, am 10. Tod. Die Section ergab doppelseitige Pneumonie.

IV. Knabe, 2 Jahre alt. Stein 2,5 Cm. gross. Das gefensterte Instrument konnte nicht eingeführt werden, die Zertrümmerung wurde mit dem löffelförmigen ausgeführt, dessen Entfernung grosse Schwierigkeiten machte. Die Splitter wurden durch den Evacuator entfernt. Dauer der Operation 1 Stunde 20 Minuten. Nach derselben grosser Schwächezustand des Patienten, Blutung aus der Urethra. Am Abend Bewusstlosigkeit, Erbrechen; 12 Stunden nach der Operation Tod. Die Section erwies einen Einriss der Harnröhre in der Pars cavernosa und blutige Infiltration des umliegenden Gewebes, die sich nach oben verbreiterte und an beiden Seiten der Harnblase einen bedeutenden Grad erreichte. Von dort aus breitete sich die Blutinfiltration darin weiter aus auf das Beckenbindegewebe und endete an der linken Seite der Wirbelsäule ungefähr in der Höhe des oberen Randes der linken Niere.

V. Knabe, 1 Jahr alt. Stein 1,5 Cm. gross. Die Urethra eng. Zertrümmerung mit dem Löffellithotriptor. Der Versuch, den Evacuator ein-

zuführen, misslingt. Am 5. Tage Harnverhaltung — Sectio mediana. Am 9. Tage Tod. Die Autopsie ist nicht vorgenommen worden.

Abgesehen von Fall III, bei welchem die Operation zwar glückte, der Tod aber durch eine intercurrente Pneumonie hervorgerufen wurde, und auch abgesehen von Fall II, bei dem die Operation zwar nicht beendet wurde, der nachfolgende Tod jedoch nicht als directe Folge des Eingriffs angesehen werden kann, trat der Tod bei den drei übrigen Fällen durch die bei der Operation erzeugten Verletzungen der Urethra ein. In allen diesen Fällen hätte man infolge der engen Urethra die Lithotripsie nicht vornehmen sollen. Die angeführten Krankengeschichten zeigen sehr deutlich die Nothwendigkeit einer genauen Befolgung der für diese Operation aufgestellten Bedingungen. In den übrigen 27 Krankheitsfällen wurde die Operation mit vollem Erfolg gekrönt.

Hinsichtlich des Alters vertheilten sich die Patienten folgendermaassen:

von	1—5 Jahren	15	Fälle
=	5—10 = ...	9	=
=	10—12 = ...	2	=
=	14 = ...	1	Fall.

Zur Zertrümmerung des Steines wurde in allen diesen Fällen ein gefensterter Lithotriptor Collin Nr. 00, entsprechend Nr. 14 der Scala, angewandt und der zertrümmerte Stein mit dem Clouer'schen Evacuator und Katheter Nr. 14 entfernt. Dieser Apparat verdient wegen der Einfachheit der Construction und seiner grossen Billigkeit grössere Berücksichtigung. Die Operation wurde stets unter Chloroformnarkose ausgeführt. Um die Empfindlichkeit des Blasenhalses herabzusetzen, wurden mittelst Pipette einige Tropfen einer 5 proc. Cocainlösung in die Urethra injicirt. Die Füllung der Blase bei der Operation war eine mittlere, der Saugapparat mit Borwasser angefüllt. Blutungen beobachteten wir nach der Operation in 6 Fällen, und zwar in unbedeutender Menge. Am nächsten Tage war der Urin stets klar.

Die Grösse der entfernten Steine war

in	4	Fällen	unter	1	Cm.
=	8	=	betrug dieselbe	2	=
=	3	=	= =	2,5	=

In den übrigen Fällen schwankte die Dimension zwischen 1 und 2 Cm.

Die Symptome der Blasenreizung nach der Operation schwanden bald. Die Heilung erfolgte durchschnittlich am 6. Tage, die schnellste nach 2, die langsamste nach 17 Tagen.

Auf Grund eigener Beobachtungen bei der Steinkrankheit der Kinder (in circa 90 Fällen) bin ich zu folgenden Schlüssen gekommen:

Ist die Urethra so weit, dass ein Instrument kleinen Kalibers (Nr. 14) leicht eingeführt werden kann, und beträgt der Durchmesser des Steines nicht mehr als 2,0 — 2,5 Cm., so ist die Lithotripsie indicirt.

Fehlen diese Bedingungen, so erzielt man mit dem hohen Schnitt und nachfolgender Blasennaht bessere Resultate.

XVIII.

Ueber die Verbreitung des Carcinoms in den Lymphdrüsen.

Von

Dr. med. Georg Petrick
in Erlangen.

(Hierzu Tafel III. IV.)

Das Carcinom geht bei seiner Verbreitung bekanntlich zuerst in die regionären Lymphdrüsen über; ob durch eine besondere Art der Infection der Drüsen oder durch Epithelzellen, die durch den Lymphstrom zugeführt werden, darüber kann wohl heute kein Zweifel mehr sein, nachdem durch eingehende Untersuchungen festgestellt ist, dass die in den Drüsen vorhandenen Epithelzellen von anderen Epithelien abstammen müssen. Wie schnell sich dieselben vermehren, das sehen wir bei den Vorgängen der Wundheilung, wo von den stehengebliebenen Epidermisresten die Neubildung der schützenden Decke ausgeht; das sehen wir auch bei der Weiterwucherung der aus Epithelien zusammengesetzten Krebszapfen. Gerade bei der Tendenz des Carcinoms, unaufhaltsam ins gesunde Gewebe überzugehen, ist es leicht erklärlich, dass die Neubildung auch in Lymphgefässe eindringt, und dass von dem Lymphstrom Krebszellen weggeschwemmt und nach den zunächstgelegenen Lymphdrüsen geschleppt werden, um hier zur Entstehung eines metastatischen Carcinoms zu führen.

Auf Anregung des Herrn Prof. Heineke, Director der chirurgischen Klinik, habe ich es nun unternommen, der Verbreitung des Carcinoms in den Lymphdrüsen etwas näher auf den Grund zu gehen. Bevor ich mich jedoch an den Gegenstand meiner Abhandlung mache, will ich Einiges über die normale Structur der Lymphdrüsen vorausschicken.

Die Lymphdrüsen oder Lymphknoten sind bohnenförmig gestaltete Organe, die in die Bahn des Lymphstroms eingeschaltet sind. Die in sie eintretenden Lymphgefässe (Vasa afferentia) verzweigen sich in ihnen zu einem anastomosirenden Gefässnetz, nehmen hier Lymphzellen auf und verlassen als Vasa efferentia wieder die Drüsen.

An den Lymphdrüsen unterscheidet man ihrem mikroskopischen Bau nach eine Rinden- und eine Markschicht. In der Rinde liegen die Lymphfollikel, in der Markschicht die Markstränge, die nur durch ihre Gestalt von ersteren unterschieden sind; während nämlich die Follikel eine mehr runde Form haben, sind die Markstränge gestreckter. Beide bestehen aus adenoidem Gewebe, d. h. netzförmig verzweigtem Bindegewebe, das an den Knotenpunkten Kerne aufweist und in dessen Maschen Lymphkörperchen eingelagert sind. Oft beobachtet man in den Follikeln hellere Stellen. Es sind dies die sogenannten Flemming'schen Keimcentren, die dadurch sich hervorthun, dass in ihnen Karyomitosen der Lymphzellen zu Tage treten. In den Follikeln findet also eine Neubildung von Leukocyten statt.

Die Follikel und die Markstränge, die das eigentliche Drüsenparenchym bilden, werden von den Erweiterungen der eintretenden Lymphgefässe, den Lymphsinus, umspült. Diese sind von einem groben Balkennetz durchzogen, welches ihnen als Stütze dient. Das Endothel der Lymphgefässe geht auf die Innenfläche der Lymphsinus und auch auf das Stützreticulum über.

Aussen wird die Drüse von einer Kapsel umfasst, die theils aus fibrillärem Bindegewebe, theils aus vereinzelten Muskelfasern besteht. Von der Kapsel aus erstrecken sich Fortsätze des Bindegewebes in die Drüse hinein, und zwar immer zwischen zwei Lymphsinus, so dass dieselben von einander getrennt werden. Diese bindegewebigen Scheidewände, sogenannte Trabekel, haben aber oft Lücken in ihrem Gewebe und bringen dadurch Communicationswege zwischen den einzelnen Lymphräumen zu Stande. An die Trabekel einerseits, an das adenoide Gewebe andererseits setzt sich das grobe Maschenwerk der Sinus an.

Die Blutgefässe treten entweder von der Peripherie oder vom Hilus aus in die Drüse ein und folgen in ihrem Verlauf besonders den Trabekeln, andere dagegen durchsetzen die Lymphräume und dringen in die Markstränge und Follikel ein, um dort das Nährmaterial für die Lymphzellenneubildung abzugeben.

Diese Structur der Lymphdrüsen bringt es nun mit sich, dass Fremdkörper irgend welcher Art, welche von den Lymphgefässen aufgenommen worden sind, auf ihrem Wege durch die Drüse äusserst leicht an den Querbälkchen der Lymphgänge haften bleiben. Sind dieselben indifferenter Natur, so werden sie, ohne das Gewebe der Drüse weiter zu schädigen, nur abgelagert, während, wenn Geschwulstzellen oder Mikroorganismen vom Lymphstrome dorthin geschleppt

werden, recht erhebliche pathologische Veränderungen zur Beobachtung gelangen können.

Meine Untersuchungen habe ich nun an ungefähr 20 Carcinomen angestellt. Durchschnittlich waren immer 2 Präparate von den dem Sitze des Carcinoms benachbarten Lymphdrüsen vorhanden, so dass ich also an 40 Präparaten studiren konnte. Die primären Carcinome sassen in der Mehrzahl der Fälle in der Mamma, die übrigen vertheilten sich auf Unterlippe, Zunge, Gesicht, Oberkiefer, Rectum und Penis. Sämmtliche Präparate wurden mir durch die Güte des Herrn Prof. W. Heineke aus der Sammlung der hiesigen chirurgischen Klinik zur Verfügung gestellt.

Bei meinen Beobachtungen fand ich 1. Lymphdrüsen, bei denen noch keine Krebszellen vorhanden waren, die aber doch mehr oder weniger andere Veränderungen aufzuweisen hatten, 2. Lymphdrüsen mit beginnendem und fortschreitendem Carcinom, und 3. solche, welche völlig carcinomatös degenerirt waren.

I.

Lymphdrüsen vor dem Erscheinen der metastatischen Elemente.

Hier verhält sich das Gewebe der Drüse sehr verschieden: es kann entweder ganz normal bleiben oder aber entzündliche Veränderungen zeigen. In letzterem Falle sieht das mikroskopische Bild folgendermaassen aus: Das ganze Gewebe ist dicht durchsetzt von kleinen runden Zellen, die einen ziemlich grossen Kern und einen kleinen Zellleib haben. Dadurch wird es recht schwierig, die Structur der Drüse auf den ersten Blick genauer zu erkennen. An einzelnen Stellen sind die Zellen dichter zusammengedrängt und lassen so das Bild dunkler erscheinen. Daneben sind etwas hellere Partien sichtbar. Hier ist es bei aufmerksamer Beobachtung möglich, zwischen den einzelnen Zellen feine Bälkchen zu sehen, welche sich durch ihnen anliegende Endothelzellen als das Maschenwerk der Lymphsinus kenntlich machen. Die helleren Theile sind also die Lymphgänge, während die dunkeln den Follikeln und Marksträngen entsprechen. Die Rundzellen haben im Allgemeinen keine bestimmte Anordnung, nur die in dem bindegewebigen Stroma befindlichen verlaufen in Reihen zwischen den Fasern desselben.

Neben diesen Zellen kann man andere, etwas grössere beobachten, die einen relativ grossen Kern und ebenfalls nur einen kleinen Leib haben. Der Kern tritt nicht so deutlich hervor, als in den kleineren Zellen, ist blässer, mehr oval, bläschenförmig und durch Farbstoffe weniger färbbar. Diese Zellen liegen theils vereinzelt zwischen den

Rundzellen und sind dann als durch den entzündlichen Reiz gequollene Lymphzellen zu betrachten, theils sind sie, und zwar hauptsächlich in den Follikeln, zu feineren rundlichen Haufen zusammengestellt. Letztere entsprechen dem Keimcentrum der Drüse und lassen vielfach Theilung der Kerne erkennen. Diese erfolgt sowohl direct durch blosse Einschnürung des Kerns und darauffolgende Trennung desselben, als auch indirect, indem sich der Kern in ein Gewirr von Fäden auflöst, die sich dann theilen und zur Entstehung der charakteristischen Kerntheilungsfiguren Veranlassung geben.

Im Bindegewebe, also in der Kapsel und in den Trabekeln, finden sich ausser den kleinen Rundzellen ovale Kerne, die Kerne der einzelnen Fibrillen, daneben auch Zellen mit deutlichem, rundlichem Kern und etwas stärkerer Protoplasmahülle. Sie sind jedenfalls Abkömmlinge der Bindegewebszellen und für die Neubildung von Bindegewebe bestimmt (Taf. III. IV, Fig. 1).

Die Gefässe sind grösstentheils erweitert und stark hyperämisch. Ihre Endothelzellen sind gewuchert und springen ins Gefässlumen vor. Die Muskelzellen der Media sind vermehrt. Bisweilen findet man einige rothe Blutkörperchen in den Lymphsinus und auch im adenoiden Gewebe selbst, welche durch Diapedese dorthin gelangt sind.

Weniger ausgesprochen sind die entzündlichen Veränderungen an dem Lymphgefässsystem. Höchstens erscheinen hie und da die Endothelzellen etwas geschwollen.

In der Rindenschicht tritt die kleinzellige Infiltration deutlicher hervor, als in der Markschicht. Diese Erscheinung lässt sich wohl darauf zurückführen, weil in der Rinde das adenoide Gewebe gegenüber den Lymphsinus überwiegt, während in der Markschicht das Umgekehrte der Fall ist. Das Drüsenparenchym hält eben als dichteres Gewebe die Rundzellen in seinen Maschen mehr zurück als das weitmaschige Stützreticulum der Sinus. Ein anderer Grund dafür ist vielleicht auch der, dass in den Follikeln eine stärkere Neubildung von Zellen stattfindet.

Bei starker Zellwucherung sind die Keimcentren und die Follikel nicht unwesentlich vergrössert.

Die Kapsel ist an diesen Veränderungen theils mehr, theils weniger betheiligt.

Alle die soeben angeführten Erscheinungen sprechen deutlich für eine Entzündung der Drüse. Zwar werden irgend welche Veränderungen der Drüsen vor Einwanderung der Krebszellen von Zehnder bestritten, ich möchte aber Afanassiew beistimmen, der

in seiner Abhandlung über die Entwicklung der Krebsneubildungen in den Lymphdrüsen ausdrücklich sagt, dass vor dem Erscheinen der metastatischen Elemente in dem Gewebe der Drüse dieselbe entweder unverändert bleibt, oder dass in ihr entzündliche Veränderungen und überhaupt Zeichen der Reizung erscheinen. Worin die Entzündung aber ihren Grund hat, ist ungewiss. Darüber kann man sich wohl nur Vermuthungen hingeben. Vielleicht sind es die Einwirkungen von Stoffwechselproducten der Krebszellen, die vom primären Herd des Carcinoms in die Drüse gelangen, vielleicht sind es gar Krebsbacillen (?), Alles Insulte, auf welche die Drüse mit Entzündung reagiren kann. Diese Thatsachen werden wohl erst dann ihre weitere Erklärung finden, wenn wir den specifischen Erreger des Carcinoms kennen werden. Ich möchte hier noch auf die verschiedenen Eigenschaften vieler Carcinome hinweisen, möglich, dass sich daraus eine Erklärung für die Entzündung ableiten liesse. Viele wirken in der kürzesten Zeit deletär, andere dagegen können Jahre lang bestehen, ehe sie zum Exitus letalis führen (vgl. die verschiedenen Formen der Tuberculose). Vielleicht liegt beiden eine verschiedene Krankheitsursache zu Grunde, die eben in dem einen Fall ganz rapid ihre Wirkung entfaltet, während sie im anderen Fall einen mehr schleichenden Verlauf zur Schau trägt. Aus diesem verschiedenen Verhalten der Krankheitserreger möchte ich mir auch das entgegengesetzte Verhalten der Drüsen vor Invasion der Krebskeime erklären. Es wäre immerhin möglich, dass bei den Carcinomen mit rapidem Verlauf das Stadium der Entzündung von dem Stadium der krebsigen Infiltration zeitlich gar nicht zu trennen ist, während im anderen Falle vom primären Herd aus entweder beliebige Entzündungserreger eindringen oder die Krebsspecifica selbst ein von der Krebsinfiltration temporär gut abgrenzbares Entzündungsstadium verursachen. Es wird die Aufgabe künftiger Forschungen sein, über diesen Punkt Klarheit zu verschaffen.

II.

Stadium der beginnenden und fortschreitenden carcinomatösen Degeneration.

Als erstes und wichtigstes Ergebniss meiner Beobachtungen über diesen Punkt möchte ich die Behauptung aufstellen, dass die ersten Krebszellen stets in den Sinus der Rinde auftreten; denn immer waren in den Lymphwegen zwischen den Lymphkörperchen grössere Zellen von wechselnder Gestalt zu sehen, während in der ganzen übrigen Drüse keine solchen Zellen auftraten. Dieselben waren theils rund-

lich, theils polygonal, hatten einen grossen Kern und eine ziemlich bedeutende Protoplasmahülle. Besonders durch diese letzte Thatsache unterschieden sie sich auffallend von den vergrösserten Rundzellen, bei denen der Zellleib dem Kern gegenüber weit zurücktrat. Sie sind also offenbar gewucherte epitheliale Elemente, Krebszellen.

Einige Autoren bestreiten allerdings, dass die Krebszellen allein von Epithelien abstammen und nehmen an, dass den Bindegewebszellen bei ihrem Entstehen eine nicht unwesentliche Bedeutung zukommt. In der That ist es oft recht schwierig, darüber eine Entscheidung zu fällen, da die Endothelien der Lymphgefässe, welche doch nur eine Abart von Bindegewebe darstellen, wegen ihrer Gestalt leicht mit Epithelien verwechselt werden können. Nach der heutigen Auffassung ist aber das Carcinom eine rein epitheliale Geschwulst.

Die in den Sinus der Rinde auftretenden Zellen befanden sich, wie aus den Kerntheilungsfiguren und den Einschnürungen des Kerns ersichtlich war, in reproductiver Thätigkeit.

Das Drüsengewebe zeigt keine wesentlichen Veränderungen, nur bei vorausgegangener Entzündung sind kleinzellige Infiltration und Hyperämie der Gefässe zu sehen.

Dass die Entwicklung der Krebszellen von den Sinus der Rinde ihren Ausgang nimmt, haben schon frühere Beobachter angegeben. Zuerst war es Billroth, der 1861 über diesen Punkt Untersuchungen an Drüsen anstellte, die mit melanotischem Carcinom inficirt waren. Er fand die Krebszellen und die braunen Pigmentkörner immer zuerst in den Sinus der Rinde. Zu den gleichen Resultaten gelangte Bozzolo. Er benutzte zu seinen Beobachtungen Drüsen, welche in der Nachbarschaft von Pflasterepithelkrebsen lagen, Letzteres deshalb, weil er Behauptungen, nach denen die secundären Drüsencarcinome aus Wucherung der Zellen des bindegewebigen Stromas entstehen sollten, widerlegen wollte. Die Pflasterepithelien erschienen zuerst in den Lymphsinus der Rinde. Zehnder fand die ersten Krebszellen schon in den zuführenden Lymphgefässen.

Im weiteren Verlauf der Infiltration tritt ein ganz charakteristisches mikroskopisches Bild auf, welches in ausgezeichneter Weise den alveolären Bau des Carcinoms zu erkennen giebt. Je nachdem der Schnitt die Lymphsinus quer oder in der Längsrichtung getroffen hat, zeigen sich rundliche oder zapfenförmige Gebilde, welche aus den Krebszellen zusammengesetzt sind. Zwischen den einzelnen Zapfen liegen kleine helle Bälkchen, die dem Stützreticulum der Lymphräume angehören und hier das Stroma des Carcinoms bilden. Sie

sind grösstentheils normal, bisweilen stark verdickt, und dann sind auch ihre Endothelien geschwollen. Letzteres ist wahrscheinlich nur eine Folge von Entzündung, da gleichzeitig vielfach Pigmentirungen im übrigen Gewebe zu beobachten sind. Die Krebszapfen sind stets in der Rinde mehr ausgeprägt, als in der Markschicht, was auch für ihre Entwicklung von der Rinde aus spricht.

In den Follikeln, in deren Umgebung die carcinomatöse Wucherung ihren Anfang nimmt, tritt eine starke, kleinzellige Infiltration zu Tage, hervorgerufen durch den Reiz, den die wuchernde Neubildung auf das Drüsengewebe ausübt. Dieselbe Erscheinung beobachtet man auch in den Marksträngen und in dem die Lymphräume umgebenden Bindegewebe, Kapsel und Trabekeln. Wächst das Carcinom weiter, so werden die Sinus erweitert und dadurch wird natürlich das adenoide Gewebe zusammengedrückt. Es erscheint als grauliches, zartes Netzwerk, dessen Maschen etwas in die Länge gezogen sind. Die Lymphkörperchen liegen infolge dessen dichter beisammen und machen den Eindruck, als seien sie vermehrt. Vielleicht kommt dies dabei auch noch mit in Frage, was man dann als Entzündungsproduct aufzufassen hätte. In einigen Fällen kam es mir vor, als seien die Rundzellen am Rande des adenoiden Gewebes stärker zusammengehäuft als im Centrum. Es könnte dies zu dem Schluss Veranlassung geben, dass das adenoide Gewebe in der Peripherie stärker zusammengepresst würde, als im Centrum. Jedenfalls ist aber auch hier die stärkere kleinzellige Infiltration entzündlicher Natur. Die Rundzellen liegen öfters in Reihen angeordnet, welche in tangentialer Richtung an einem Krebszapfen entlang ziehen. Je mehr die krebsige Degeneration fortschreitet, desto mehr wird das Drüsenparenchym zusammengedrängt. Entsprechend dem Beginn der carcinomatösen Neubildung in der Rinde ist auch hier das adenoide Gewebe stärker zum Schwund gebracht, als in der Markschicht, wo es noch ziemlich gut erhalten ist. Bisweilen ist trotz eines bedeutenden Wachsthums das adenoide Gewebe frei von jeder Entzündung. Möglicherweise ist dies dann der Fall, wenn die Zellen so schnell wachsen, dass es gar nicht zu reactiven Erscheinungen kommt.

Eine genauere Betrachtung eines Krebszapfens zeigt uns, dass die Zellen, welche ihn zusammensetzen, grösstentheils einkernig, bisweilen mehrkernig sind. Letzteres lässt auf Theilungsvorgänge in denselben schliessen. Schon frühere Beobachter haben deutliche Karyomitosen in den Krebszellen nachgewiesen. Genauere Aufschlüsse darüber giebt uns besonders Zehnder, der zu dem Resultate gekommen ist, dass die Zapfen durch centrale Karyokinese sich ver-

mehren und so weiter wuchern. Ich habe mich bemüht, die Kerntheilungsfiguren nachzuweisen und sah deutlich, dass anfangs die Kerne ihre ebenmässige Form einbüssen, sich zu stechapfelförmigen Gebilden umwandeln, sich weiterhin in ein Gewirr von feinen Fäden auflösen, die sich zerlegen, auseinanderrücken und zwei Kerne bilden. Dass die neuen Kerne durch blosse Einschnürung des Grundkerns entstehen, tritt zwar der indirecten Theilung gegenüber zurück, kommt aber, wie ich bemerkte, sicherlich vor. Zehnder beobachtete, wie schon oben gesagt, die Kernvermehrung besonders im Innern eines Krebszapfens. Ich kann dieser seiner Ansicht nicht völlig beipflichten. Theilung ist zwar auch in den centralen Partien zu sehen, ich habe aber diesen Vorgang mehr in der Peripherie bemerkt. Das überwiegende periphere Wachsthum, glaube ich, bringt es auch mit sich, dass die im Centrum eines Krebszapfens liegenden älteren Zellen eher zerfallen, als die peripheren in productiver Thätigkeit befindlichen. Zu dieser Meinung brachte mich eine Beobachtung, die ich an einigen Zellnestern machen konnte, nämlich die, dass in deren Mitte körnige Detritusmassen und homogene Schollen erschienen, während in der Randzone noch Kerntheilung vorhanden war.

Bei ihrem Wachsen halten sich die Krebsmassen streng an die Lymphsinus. Nur selten kommt es vor, dass Carcinomzellen ins adenoide Gewebe eindringen. Das Carcinom sucht sich eben den Weg für seine Verbreitung aus, auf dem sich ihm die geringsten Widerstände entgegenstellen. Diese sind nun in dem engmaschigen, adenoiden Gewebe stärker, als in den von nur relativ wenigen Bälkchen durchzogenen Lymphräumen. Gelangen trotzdem Krebszellen in die Drüsensubstanz, so erscheinen sie nur vereinzelt, bilden aber keine Krebszapfen (Taf. III. IV, Fig. 2).

Das bindegewebige Stroma der Drüse verhält sich in den einzelnen Fällen verschieden. Bald sind die Trabekel ganz normal, bald ist eine beträchtliche Verdickung derselben vorhanden. Letztere Erscheinung tritt besonders dann in den Vordergrund, wenn die Lymphsinus dicht mit Krebszellen gefüllt sind, die durch den stetigen Druck Entzündung und als deren Folge eine Vermehrung der Bindegewebsfasern verursachen. Eine wesentliche Rolle bei der Zunahme des Trabekelgewebes spielen jedenfalls auch die schon früher erwähnten Zellen mit den ovalen Kernen, die Bindegewebsbildungszellen. Gleiche Veränderungen wie die Trabekel zeigt die umhüllende Kapsel.

Die Blutgefässe der Drüse sind besonders in dem carcinomatös entarteten Theile vielfach verändert. Stets sind sie stark mit Blut gefüllt, ihre Endothelien sind aufgequollen, ihre Musculatur ist hyper-

trophisch geworden, theils durch Vermehrung, theils durch Vergrösserung der Muskelzellen. Kein Wunder, dass alle diese Erscheinungen an ihnen zur Beobachtung gelangen, haben sie doch jetzt, wo eine Neubildung in der Drüse Platz gegriffen hat, die Aufgabe, ein bedeutend grösseres Ernährungmaterial herbeizuführen, als das frühere, nur zur Ernährung der Drüse bestimmte war. In einigen Präparaten ist es mir gelungen, in den Gefässen selbst eine krebsige Wucherung zu sehen. Das könnte vielleicht zu der Frage Veranlassung geben, ob nicht die Krebszellen durch den Blutstrom in die Lymphdrüse gelangt wären und das Carcinom sich von der Gefässwand aus verbreitet hätte. Allein es ist diese Frage wohl zu verneinen, denn lange vor dem Erscheinen des Carcinoms in den Gefässen beobachtet man es in den Lymphsinus; ferner ist das Auftreten in den Gefässen kein constantes, und die carcinomatöse Degeneration des Gefässrohres tritt gegenüber der Wucherung in den Sinus völlig zurück. Das Carcinom ist also sicherlich in den beobachteten Fällen von der Umgebung des Gefässes in dasselbe hineingedrungen.

Um mich zu überzeugen, ob ausser den Krebszellen auch andere fremde Bestandtheile bei ihrem Eindringen in die Drüse zuerst in den Sinus der Rindenschicht auftreten, habe ich vergleichsweise mehrere Präparate von Lymphdrüsen untersucht, die von Hunden stammten, denen Pferdeblut in der Richtung des Blutstroms in die Arteria femoralis injicirt war, und welche gleich den Carcinompräparaten bereits fertig für die mikroskopische Beobachtung vorhanden waren. Dieselben zeigten sich dicht durchsetzt von den Resten der zerfallenen Blutkörperchen: dunkeln Pigmentschollen und kleinen Pigmentkörnchen. Jene lagen natürlich wegen ihrer Grösse nur zwischen den Lymphzellen, diese theils zwischen, theils in denselben. Die Farbe der Pigmentkörner wechselte zwischen Gelb und Dunkelbraun. Am deutlichsten war die Pigmentirung in den Lymphbahnen der Rinde ausgesprochen, was wohl mit Sicherheit dafür spricht, dass hier die Einwanderung zuerst auftritt. Das adenoide Gewebe war durchgehends stark pigmentirt, im Uebrigen aber völlig normal. Dasselbe scheint also eine besondere Ablagerungsstätte für Pigment zu sein. Die pigmenthaltigen Zellen sind Rundzellen, welche die Zerfallsmassen des Blutes aufnehmen (Phagocyten) und wahrscheinlich von den Sinus in das adenoide Gewebe einwandern. Die stärkere Pigmentirung der Follikel legt die Vermuthung nahe, dass dort die Ablagerung des Farbstoffs beginnt und sich erst allmählich über die Markstränge ausbreitet.

Krebszellen und Pigment haben also das Gemeinsame, dass beide zuerst in den Lymphsinus der Rinde auftreten, in ihrem weiteren

Verhalten weichen aber beide wesentlich von einander ab. Während nämlich das Pigment in das adenoide Gewebe eindringt und sich in ihm ablagert, lässt das Carcinom Follikel und Markstränge unbehelligt, durchsetzt sie nicht, sondern hält sich nur an die Lymphbahnen. Erst spät kommt das adenoide Gewebe durch den Druck des weiterwachsenden Carcinoms zur Atrophie. Pigment wird nur eingeschwemmt und abgelagert, Krebszellen dagegen werden eingeschwemmt und wuchern weiter.

III.

Stadium der völligen carcinomatösen Degeneration.

Hier finden wir Aehnliches, wie bei der beginnenden Krebsinfiltration, aber Alles in erhöhtem Maasse. Die Krebszapfen haben durch Vermehrung ihrer Zellen bedeutend an Grösse zugenommen, so dass sie die ganze Drüse durchsetzen. Im Mikroskop sehen wir fast lauter epitheliale Zellen in der charakteristischen Zusammenstellung. Das adenoide Gewebe ist fast ganz verschwunden oder doch wenigstens stark atrophisch. Nur einzelne schwache Züge, die ein Maschenwerk nicht mehr erkennen lassen, trennen die Zellnester von einander. Das bindegewebige Stroma und die Kapsel sind stark verdickt und zum Theil von Rundzellen durchsetzt (Taf. III. IV, Fig. 3 u. 4).

Ausser diesen Befunden ist es besonders ein Moment, durch welches sich dieses Stadium von den anderen streng unterscheidet. Es tritt nämlich jetzt eine Neubildung von Drüsengewebe auf. Zehnder hat in seiner Arbeit: „Ueber regenerative Neubildung der Lymphdrüsen", darauf hingewiesen, dass in den zwischen zwei Krebsherden liegenden Trabekeln sowohl, als auch in der Kapsel follikelartige Bildungen auftreten, die sich mit der Zeit zu regelrechten Follikeln heranbilden. Ich kann seine Beobachtungen völlig bestätigen, denn mehrere Male sah ich im Bindegewebe, vornehmlich in der Kapsel, ein rundliches Gebilde, das sich durchaus von dem umgebenden fibrillären Gewebe unterschied. Es bestand aus einem feinen Maschenwerk mit eingelagerten Lymphzellen und liess keineswegs verkennen, dass es sich hier um neugebildetes adenoides Gewebe handle. Einige kleine capilläre Gefässe zogen zu ihm hin. In der Umgebung waren die einzelnen Fibrillen des Bindegewebes weit auseinandergedrängt, und helle, feine Bälkchen durchzogen die Spalträume, welche ich für neugebildete Lymphsinus ansprechen möchte. Ein Keimcentrum konnte ich an keiner der mir zu Gesicht gekommenen Follikelbildungen nachweisen, zweifle aber nicht, dass es sich mit der Zeit ausbildet, indem sich die mittlere Partie gegen

die Umgebung differenzirt und Kerntheilungen der Lymphzellen auftreten lässt (Taf. III. IV, Fig. 5).

Kurz zusammengefasst, sind also die Ergebnisse meiner Beobachtungen folgende:

1. Die carcinomatöse Degeneration beginnt in den Sinus der Rinde.
2. Die Krebszapfen wachsen, ohne das adenoide Gewebe zu durchsetzen, nur in den Lymphsinus weiter.
3. Die Krebszellen vermehren sich durch Kerntheilung.
4. Das Wachsthum der Zellnester ist grösstentheils ein peripheres.
5. Das adenoide Gewebe wird durch das wachsende Carcinom zum Schwund gebracht.
6. Die Blutgefässe sind stark hyperämisch, ihre Endothelien geschwollen, die Muskelzellen der Media vermehrt.
7. An den Lymphgefässen ist keine besondere Veränderung zu verzeichnen.

Literatur.

Billroth, Virchow's Archiv. Bd. 21.
Bozzolo, Centralblatt für die medic. Wissenschaft. 1876.
Afanassiew, Ebenda 1876.
Zehnder, Virchow's Archiv. Bd. 119 u. 120.

Erklärung der Abbildungen.

(Tafel III. IV.)

Fig. 1 stellt einen entzündeten Follikel dar: *a* entzündliche Infiltration, *b* Keimcentrum, *c* Kapsel, weniger an der Entzündung betheiligt, *d* Blutgefäss.

Fig. 2 zeigt die carcinomatöse Degeneration im Weiterschreiten: *a* Krebszellen, *b* adenoides Gewebe mit Lymphzellen.

Fig. 3 zeigt völlige carcinomatöse Degeneration der Markschicht mit Atrophie des adenoiden Gewebes: *a* Krebszellen, *b* atrophisches adenoides Gewebe, *c* verdickte Trabekel.

Fig. 4. Carcinomatös entarteter Follikel: *a* Krebsmassen an der Stelle eines Follikels, *b* Detritus, *c* verdickte Trabekel mit kleinzelliger Infiltration, *d* Kapsel, die in dem Theile, der dem Carcinom benachbart ist, Rundzellen aufweist.

Fig. 5. *a* Kapsel, *b* neugebildeter Follikel, *c* Blutgefäss, *d* Krebszellen.

XIX.

Ueber Embolie der Aorta abdominalis an ihrer Theilungsstelle.

Von

Paul Selter
aus Wald (Kreis Solingen).

Im October 1890 kam in der Strassburger chirurgischen Klinik des Herrn Prof. Dr. Lücke ein Fall von Gangrän zur Behandlung, bei dem sich eine Verstopfung der Aorta an ihrer Theilungsstelle durch Embolie vorfand.

Die klinischen Erscheinungen bei diesem Falle waren nicht so klar, wie dies bei den bisher veröffentlichten Beobachtungen meist der Fall war. Es dürfte also angebracht sein, die bisherigen Publicationen zusammenzustellen, um darnach den vorliegenden Fall besser beurtheilen zu können. Sind doch die bisher bekannten Fälle, die sich in der ganzen Literatur hier und da zerstreut vorfinden, bislang noch nicht einigermaassen vollständig zusammengestellt worden.

Schon unter den Mittheilungen aus der Zeit, bevor Virchow's bahnbrechende Arbeiten die Lehre von der Embolie begründeten, finden wir bei kritischer Sichtung der bekannten Fälle von Verstopfung der Aorta einzelne heraus, die der Rubrik „Embolie" einzureihen wären:

Lebert[1]) konnte im Ganzen 4 Fälle von Thrombosirung der Aorta abdominalis (autochthone und embolische) hauptsächlich aus François' Werk „Sur les gangrènes spontanées" ausfindig. machen.

Der von Thomas Goodisson[2]) veröffentlichte Fall gehört unzweifelhaft hierher, ebenso wie der von Romberg[3]) in seinen Nervenkrankheiten mitgetheilte.

Auch nachdem Virchow's Arbeiten erschienen, ja selbst als die Lehre von der Embolie schon überall bekannt zu sein schien, finden sich noch Mittheilungen über Aortenthrombose, wo es sich um Embolie

1) Krankheiten der Blut- und Lymphgefässe. 1. Aufl. 1861. S. 42.
2) In Bull. de la faculté méd. 1818.
3) Leyden, Klinik der Rückenmarkskrankheiten. 1874—1876.

handelte, z. B. der Fall Le Bret im Bull. de la Société. anat. 18[illegible] oder der von Browne im Dublin. quart. Journ. 1859.

Aber es hiesse „Eulen nach Athen tragen", wollte man durch eine Kritik dieser Fälle jenen Autoren nachweisen, dass Embolien auch vor Virchow stattgefunden, oder diesen, dass sie Virchow's Veröffentlichungen missachtet. Die Lehre von der Embolie, die „anerkannt bestbegründete der ganzen Pathologie", wie v. Recklinghausen sie nennt, bedarf keiner weiteren Stütze, und das klinische Bild der Aortenembolie würde dadurch um nichts klarer.

Unter den Veröffentlichungen über Aortenembolie, die seit Virchow's Arbeiten erschienen sind, nimmt die an der Bifurcation die weit grösste Anzahl für sich in Anspruch, wie das ja schon aus den anatomischen Verhältnissen hervorgeht.

Andere Arten von embolischer Verstopfung der Aorta gehören zu den grössten Seltenheiten.

Choostek[1]) konnte im Jahre 1876 nur 3 Fälle von Embolie der Aorta in ihrem übrigen Verlauf zusammenstellen, und zwar am Ostium aortae, und seitdem haben sich diese Fälle kaum vermehrt. Es ist das ja auch begreiflich, da bei Verstopfung des Aortenostiums nur von Körpern die Rede sein kann, die im Innern des Herzens entstanden, allmählich zu bedeutenden Bildungen sich vergrössert haben.

Wenn nun auch im weiteren Verlauf der Aorta vor ihrer Bifurcation Embolien vorkommen, wie z. B. die Fälle von Bristowe[2]), in denen grössere Gerinnsel sich aus einem Aneurysma lösten und nun die Blutbahn da, wo das Aneurysma sich zur normalen Aorta verengt, verlegen, wenn solche und ähnliche Fälle sicherlich vorkommen, so gehören sie doch zu den grössten Seltenheiten. Das weit grösste Contingent nehmen eben die Embolien an der Bifurcation ein.

Schon Choostek (l. c.) führt in seinem genannten Aufsatze 3 Fälle von Embolie an dieser Stelle an.

Barié und Du Castel[3]) verbreiten 1881 sich in einem lehrreichen Aufsatz über die klinischen Erscheinungen bei der Aortenembolie an der Bifurcation, ohne mehr wie einen Fall hinzuzufügen.

1883 stellte Meynard[4]) gelegentlich einer persönlichen Beobach-

1) Ein Fall von Thrombose und Embolie der Aorta abdominalis. Allgemeine Wiener med. Zeitung. 1876.

2) Three case of sudden obstruction of the abdominal aorta v. Bristowe. Lancet 1881.

3) Étude clinique sur les embolies de l'aorte p. Barié et du Castel. Arch. générales de méd. 1881.

4) Étude sur l'oblitération de l'aorte abdominale. Thèse de Paris. 1883.

tung, die übrigens von den vorstehenden Autoren schon einmal veröffentlicht war, 16 Fälle von Verstopfung der Aorta, gleichviel ob Thrombose oder Embolie, zusammen, darunter 2 Fälle aus der Zeit vor Virchow's Entdeckung.

Und 1885 brachte Cammareri[1]) zwar theilweise andere Fälle von Thrombose und Embolie der Aorta, aber keinen mehr bei.

Ich habe im Ganzen 19 Fälle von Embolie der Aorta an ihrer Theilungsstelle ausfindig machen können und will dieselben kurz zusammenstellen, um darnach den zu behandelnden Fall anzureihen. Dass ich hierbei auf jene Fälle verzichte, wo nach Embolie einer oder beider Iliacae communes, resp. deren Aeste eine secundäre Thrombose der Aorta stattgehabt, wie z. B. in den Fällen von Schützenberger[2]), Cohn[3]) und Sheild[4]) ist natürlich, bedarf aber der Erwähnung, da z. B. Cammareri (l. c.) einen Fall von Embolie beider Iliacae comm. unter seinen Aortenobliterationen anführt.

Fall I (veröffentlicht von Virchow[5])).

Ein 40jähriger Tischler, der sich durch mehrmaligen Gelenkrheumatismus eine Herzaffection zugezogen, bekommt ziehende Schmerzen in den linken Unterschenkel. Bald schwinden Gefühl und Bewegungsfähigkeit. Der Fuss wird kalt. Der Arzt findet die unteren zwei Drittel des Unterschenkels marmorkalt, ohne Empfindung, bläulich gefleckt. Keine Pulsation im Verlauf der linken Cruralis und deren Aeste. Die rechte Extremität intact, hier starke Pulsation. Allmähliche Mumification des linken Unterschenkels. Nach 1 Monat kehrt etwas Pulsation in der linken Cruralis wieder. Nach 4 Monaten schwindet die Pulsation im rechten Bein unter den früheren ähnlichen Erscheinungen. Der rechte Fuss wird kalt und unempfindlich. Unter Schmerzen im Leib, Erbrechen, Dyspnoe, Herzklopfen und profusen Schweissen erfolgt der Tod 6 Monate nach dem Auftreten der ersten Erscheinungen.

Autopsie: Verwachsungen der beiden Blätter des Pericards. Hypertrophie des Herzens. Endocard des linken Vorhofs verdickt, trüb. Daselbst ein vom Herzohr ausgehendes Gerinnsel von birnförmiger Gestalt und dunkelrother Farbe, in der Mitte erweicht. Das Ostium atrioventriculare sinistrum ist verengt. Sämmtliche Klappen des Herzens sind verdickt.

Infarcte in Milz und Nieren.

Beide Aa. renales durch ein unvollkommen obturirendes, der Wand adhärentes Gerinnsel verstopft. Dicht über der Bifurcation ist die Aorta durch ein Gerinnsel verlegt, das in die Iliacae und deren Aeste hinein-

1) La obliterazione dell' Aorta abdominale. Il Morgagni 1885.

2) Gazette méd. de Strassb. 1856 u. 1857.

3) Klinik der embolischen Gefässkrankheiten.

4) The Lancet 1883. Febr.

5) Ueber die acute Entzündung der Arterien. Virchow's Archiv I, 2. S. 272.

reicht. Es ist mit der Wand verwachsen. In der Poplitea ein alter Pfropf.

Der Collateralkreislauf war durch die Epigastricae und Circumflexae ilium mit der Mammaria hergestellt.

(Man kann bei diesem Falle sehr wohl an eine Embolie der Iliaca comm. sin. mit secundärer Thrombose der Aorta denken. Doch steht der Annahme einer incompleten Aortenembolie nichts im Wege, da ein auf der Bifurcation reitendes Gerinnsel wohl immer mehr oder weniger der einen Iliaca zuneigt, deren frühere Verstopfung also veranlasst.)

Fall II (veröffentlicht von Bennet[1]).

Eine 33jährige Frau, die am Ende der Schwangerschaft an Oedemen, Schwäche, Dyspnoe und Herzklopfen gelitten, macht eine schwere Geburt durch, bekommt einige Wochen später einen Ohnmachtsanfall, Schmerzen in der Brust, linkem Arm und Husten.

Man findet unregelmässige, schwache Herztöne von einem variablen Geräusch begleitet. Es entwickelt sich ohne besondere darauf hinweisende Symptome eine Gangrän beider Extremitäten bei fehlendem Puls in beiden Femorales. Tod nach 1 1/2 Monaten unter typhoiden Erscheinungen.

Autopsie: Dilatation und Atrophie des linken Ventrikels. In der Spitze desselben ein theilweise adhärenter Polyp. Ein ähnlicher im rechten Ventrikel. Beide sind in der Mitte erweicht. Von der Art. mesent. sup. ab ist die Aorta bis in die Iliacae hinein durch einen Pfropf verlegt, der an der Bifurcation der Aorta besonders fest adhärirt, und zwar mehr auf der linken, als auf der rechten Seite. An verschiedenen Stellen ist der Thrombus erweicht, besonders in der Aorta.

Unter dem Mikroskop erweisen sich die Gerinnsel im linken Herzen und in der Aorta als gleichartig. Infarcte in den Nieren.

Fall III (veröffentlicht von Simpson[2]).

Eine Erstgebärende bekommt 3 Wochen nach einer Frühgeburt Fieber und Durchfälle, eines Tages neuralgische Schmerzen im rechten, dann im linken Beine und einige Zeit später in der linken Leistengegend. Man findet ein lautes systolisches Geräusch über dem Herzen. Pulslosigkeit in den Arterien des linken Beines und rechten Armes. Im rechten Bein noch etwas Pulsation, die bald schwindet. Es beginnt sich eine Gangrän der linken Unterextremität auszubilden und zu begrenzen, als die Kranke 4 Wochen nach dem Auftreten der ersten Erscheinungen ad exitum kommt.

Autopsie: Das Orificium aortae ist durch eine von Excrescenzen der Aortenklappen ausgehendes, noch ziemlich frisches Gerinnsel verstopft. Warzige, röthliche Excrescenzen derselben Art wie auf den Aortenklappen auf den Mitralklappen.

---

1) Prov. med. and surg. Journ. 1854. Obiger Auszug nach Hervieux, Maladies puerpérales.

2) Med. Times 1854. Obiger Auszug nach Hervieux, Maladies puerpérales.

Der unterste Theil der Aorta bis in die Iliacae ist durch einen dem auf den Aortenklappen sitzenden Gerinnsel gleichenden Thrombus verstopft. Hier und da ist der Thrombus erweicht. Die ihn einschliessenden Gefässe hyperämisch und verdickt.

Die mikroskopische Untersuchung bestätigt die Identität der Gerinnsel auf den Herzklappen und in der Aorta und deren Zweigen.

Fall IV (veröffentlicht von Gull [1]).

Ein 34jähriger Dockarbeiter, der immer schwer gearbeitet, bekam plötzlich in gebückter Haltung Schmerzen in der Lumbargegend, die sich auf die Beine ausdehnten, dann Ameisenlaufen, Lähmung ad motum wie ad sensum in denselben. Incontinentia alvi et urinae. Nach einiger Zeit tritt eine leichte Besserung ein, die allmählich zunimmt. Man findet jetzt (nach 2 Monaten) unterhalb des linken Schulterblatts eine Dämpfung und über dieser ein blasendes Geräusch. Dasselbe Geräusch ist auf dem Proc. xiphoideus am lautesten. Pulslosigkeit der Aorta abdominalis in ihrem untersten Theile. Kälte und Atrophie der Unterextremitäten. Starke Pulsation in den erweiterten oberflächlichen Arterien des Rückens und Bauches, besonders in den Epigastricae. In den letzteren ging der Blutstrom nach abwärts.

Fall V (veröffentlicht von Hulke [2]).

Eine 55jährige Frau, deren linker Fuss in der Kindheit amputirt worden, tritt mit Gangrän des rechten Beines bis zum Knie in die Klinik ein. Dieselbe hat vor 1/4 Jahr einen Tumor im Leibe gefühlt und sich deshalb ärztlich behandeln lassen. Einige Zeit darnach bemerkte sie eine Blase auf dem Fussrücken, gefolgt von einer Verfärbung des Fusses, die nach oben allmählich fortschritt. Sie klagt über Schmerzen in den Zehen. Man findet eine Mumification des rechten Beines bis zum Knie. Amputation im unteren Drittel des Oberschenkels. Tod nach 2 Tagen unter allmählicher Kräfteabnahme.

Autopsie: Im Abdomen ein Myofibrom des Uterus, das die Aorta und die beiden Iliacae communes comprimirt. 2 Cm. oberhalb der Bifurcation der Aorta beginnt ein Thrombus, der die Aorta und Iliacae verlegt. Der älteste Theil befindet sich in der Aorta und im Anfang der Iliacae. Im linken Herzohr ein altes Gerinnsel mit unebener Oberfläche.

(Hulke nimmt eine Embolie an der Compressionsstelle an.)

Fall VI (veröffentlicht von Hjelt [3]).

Ein 50jähriger Mann, welcher den 26. December 1870 einer rechtsseitigen Pneumonie wegen ins Spital aufgenommen wurde, fühlte plötzlich denselben Tag, 10 Uhr Vormittags, während er, nachdem er zu Fuss im Spital angelangt war, auf Aufnahme wartete, einen stechenden Schmerz in beiden unteren Extremitäten von der Hüfte bis zur Fusssohle. Nach

1) Guy's Hosp. Rep. 1857.

2) Med. Times and Gazette. 1863.

3) Emboli i aorta abdominalis in Finska läk. sällsk. handb. 13. Virchow's Jahresbericht 1871. Nach Choostek (l. c.).

einigen Minuten folgte dem Schmerz ein Gefühl von Kälte und Taubsein, hierauf kam ein Gefühl von Schwere, sowie nach ½ Stunde vollständiges Unvermögen, die genannten Körpertheile zu bewegen. In der Art. crur. kein Puls. Beim Einschneiden in die Haut der Unterextremitäten zeigte sich kein Blut, die Unterextremitäten wurden von den Spinae ant. sup. an blau, kalt, steif, gefühllos. Tod am folgenden Tage.

Autopsie: In der Spitze der linken Herzkammer war die Muskelsubstanz von einem festen, fibrösen Gewebe ersetzt, welches eine halbrunde Vertiefung von 2 Cm. Durchmesser bildete. Diese Vertiefung, an deren äusserer Seite ein Lager von subpericardialem Fett sich befindet, hat einen unebenen Boden und wird von einer schwächer vorstehenden ringförmigen Kante umgeben. Das Endocardium ist an dieser Stelle mit dem fibrösen Gewebe verschmolzen, welches zugleich die nächsten Trabekel und die Basis der Papillarmuskeln einnimmt. Diese aneurysmatische Erweiterung wird von einem festen, schichtförmig gebauten Fibrincoagulum erfüllt, an dessen einer Seite eine losere dunklere, mit Cruor vermischte Schicht sich befindet. 5 Cm. unter dem Ursprung der Art. mesent. sup. findet sich ein nach aufwärts schmälerer, an seiner Spitze röthlicher, abwärts rothgrauer, an der Wand adhärirender Fibrinpfropfen.

Derselbe sitzt unmittelbar oberhalb der Theilungsstelle; auf derselben reitend, füllt er fast das ganze Lumen des Gefässes und von da erstreckt er sich abwärts in jede Art. iliac. commun. und deren Verzweigungen.

Fall VII (veröffentlicht von Pozzi[1]).

Eine 58jährige Wäscherin kommt mit einer eingeklemmten Schenkelhernie und deren Folgen (Stuhlverstopfung, Kothbrechen) in Behandlung, wird operirt, ohne dass diese Erscheinungen zurückgehen. Plötzlich klagt die Kranke, sie fühle ihr rechtes Bein nicht mehr. Man findet dasselbe kalt, gefühllos, blau gefleckt und unbeweglich und Tags darauf auch das linke Bein.

Patientin delirirt und stirbt 1½ Tage nach dem Auftreten der embolischen Erscheinungen.

Autopsie: Abgesehen von Befunden am Intestinaltractus (Gangrän eines Darmstückes, Perforation u. s. w.) findet man in der Aorta abdominalis einen 3½ Cm. langen fibrinösen, weissen, an den Wandungen adhärenten Thrombus, der auf der Bifurcation reitet und sich in den Iliacae comm. in einem dunkelgefärbten Thrombus fortsetzt.

Fall VIII (veröffentlicht von Pollock[2]).

(Der Fall ist nur kurz skizzirt angegeben.)

Ein 19jähriges Mädchen mit Endocarditis infolge von Gelenkrheumatismus. Im linken Herzohr zahlreiche Gerinnsel. Die Wand daselbst mit warzenähnlichen Excrescenzen bedeckt. Die Milz voller Emboli. Emboli in der Abdominalaorta, den beiden rechten Iliacae, der linken Iliaca ext. Gangrän des linken Fusses ohne locale Thrombose.

---

1) Bull. de la Soc. anat. Janv. 1872. Nach **Meynard** (l. c.)

2) Brit. med. Journ. Febr. 1873.

Fall IX (veröffentlicht von Tutschek[1]).

Ein 22jähriger Soldat, der ein Gesichtserysipel durchgemacht hatte, schien vollständig Reconvalescent zu sein, als plötzlich am Abend heftige, brennende und ziehende Schmerzen mit Schwerbeweglichkeit und Kälte in den unteren Extremitäten begannen. Tags darauf Marmorkälte der Füsse, der Schenkel bis zum oberen Drittel des Oberschenkels. Die Haut mit grösseren und kleineren, theils einzelnstehenden, theils zusammenfliessenden, nicht über das Niveau sich erhebenden bläulichen Flecken. Die Sensibilität sehr vermindert, an den Füssen geschwunden; die Bewegungsfähigkeit vollständig aufgehoben, bei passiven Bewegungen heftige Schmerzen. An den unteren Extremitäten nirgends Puls zu fühlen, der Radialpuls mässig kräftig, 100. Am Herzen ein blasendes Geräusch neben dem ersten Ton. Der Kranke starb 27 Stunden nach dem Auftreten dieser Erscheinungen.

Autopsie: Herz gross, die Musculatur derb. Im linken Ventrikel zwischen den Trabekeln und Ursprüngen der Papillarmuskeln zahlreiche, fest anhängende weissgelbliche, derbe Faserstoffgerinnsel eingefilzt von Erbsen- und Haselnussgrösse. In der Aorta abdominalis 5 Cm. oberhalb ihrer Theilungsstelle beginnend und in die Iliacae comm. und deren Aeste sich fortsetzend ein derber, das ganze Lumen ausfüllender Thrombus. Die Consistenz und Farbe an den verschiedenen Stellen liessen annehmen, dass zuerst ein grösseres, aus dem linken Ventrikel abgelöstes Gerinnsel an der Bifurcation stecken geblieben sei und die weitere Thrombenbildung veranlasst habe.

In der Milz ein Infarct.

Fall X (veröffentlicht von Choostek, l. c.).

Ein 21jähriger Soldat, seit einigen Tagen an Kurzathmigkeit leidend, bekommt Nachts plötzlich Schmerzen in den Unterextremitäten und im Unterleib. Bald Ameisenlaufen in den Beinen; dieselben werden blass, kalt wie abgestorben, sind schwer beweglich und schwellen an.

Die Untersuchung ergiebt: 1. Ton an der Herzspitze etwas protrahirt; 2. Pulmonalton verstärkt. Von den Zehen an links bis zum oberen, rechts bis zum unteren Drittel sind die Unterschenkel blau bis schwarzroth. Diese Färbung geht in eine schmutzig-bläuliche allmählich über. Röthlich durchscheinende Blasen auf beiden Unterschenkeln, heftige Schmerzen in den Extremitäten beim Stützen gegen eine feste Unterlage. Beweglichkeit nur in den Zehen und Sprunggelenken herabgesetzt. Keinerlei Störungen in dem Empfindungsvermögen. Puls in der Arteria cruralis, namentlich rechts, schwach. In der Aorta schwindet er im Verlauf. Im weiteren Verlauf ist die Temperatur des Unterschenkels erhöht, die Blasen schwinden unter Hinterlassung von Narben. Die Leistendrüsen schwellen dabei an. — Patient lernt mühsam mit Krücken wieder gehen.

Später findet man, dass der 2. und 3. Lendenwirbel stark nach rückwärts vorspringen. Die Querfortsätze dieser Wirbel sind aufgetrieben und bilden einen harten Tumor.

---

1) Bayer. ärztl. Intelligenzblatt. 1873. Nr. 18, und Virchow-Hirsch's Jahresbericht 1873.

(Als Ursache der Embolie nimmt Choostek die Bildung von Thromben an der durch eine bösartige Neubildung erkrankten Aortenwandung an.)

Fall XI (veröffentlicht von Lauenstein[1]).

Ein 25jähriges Mädchen, das mehrmals an Gelenkrheumatismus gelitten, wird unter geringen Gelenkschwellungen und leichten, fieberhaften Erscheinungen in ärztliche Behandlung genommen.

Es findet sich eine nach oben und rechts verbreiterte Herzdämpfung, systolisches Geräusch über der Aorta. Pericarditisches Reiben. Im weiteren Verlauf Schmerzen an den verschiedenen Gelenken. Fieber. Geräusch über der Aorta wird stärker. Nach 3½ monatlicher Behandlung heftige Schmerzen in den unteren Extremitäten; dieselben werden kühl, bewegungslos und bis zum oberen Drittel anästhetisch. Das Geräusch über der Aorta ist verschwunden. Gangrän des rechten Beines bis zur Mitte des Oberschenkels, links bis über die Malleolen. Allmähliche Kräfteabnahme. Abendliche Temperatursteigerungen. Incontinentia alvi et urinae. Exitus 1 Monat nach den Erscheinungen der Embolie.

Autopsie: Mumification der Unterextremitäten rechts bis zur Mitte des Oberschenkels, links bis handbreit über das Fussgelenk.

Am Anfang der Aorta ascendens rechts eine kugelige Prominenz von der Grösse eines Borsdorfer Apfels. Fibrinbeschläge im Herzbeutel. Haselnussgrosses Aneurysma im Septum ventriculorum in den rechten Ventrikel vorragend.

Endocard des linken Ventrikels und Vorhofs verdickt und getrübt. Verwachsungen und warzige Verdickungen der Aortenklappen. Ueber dem Abgang der Arteria coronaria dextra ein sackförmiges Aneurysma. Oberer Theil des Aneurysmas mit geschichtetem, blassem Gerinnsel gefüllt. Anhängsel hiervon flottiren im Eingang des Aneurysmas. Wandung der Aorta im aneurysmatischen Sack durchbrochen. Die Gerinnsel setzen sich in das benachbarte verdickte Zellgewebe fort.

Unmittelbar oberhalb der Theilungsstelle ist die sonst gesunde Aorta durch einen fest an der Wand adhärenten Embolus verschlossen (Embolus 4 Cm. lang). Das untere Ende im Zerfall begriffen. Beide Iliacae und deren Aeste sind durch gleiche Gerinnsel verschlossen.

Infarcte in Milz und Nieren.

Fall XII (veröffentlicht von Lauenstein[2]).

Ein 40jähriger Arbeitsmann, der mehrmals apoplektische Anfälle gehabt, ist seit 4 Wochen infolge eines solchen aphasisch. Unregelmässige Herzaction. Töne rein. Rechtsseitige Hemiplegie. Im Verlauf der Behandlung geht der Puls mehrmals auf 36 Schläge in der Minute herunter. Die Hemiplegie bildet sich fast ganz zurück. Aphasie bleibt. Nach ½ Jahr epileptische Anfälle. Nach 1 Jahr plötzlich Verfärbung und Kühlwerden der linken Unterextremität. Rechts keine Veränderung.

(Es fand sich bei der Section eine alte Obliteration der rechten Cruralis.)

---

1) Ein Fall von Embolie der Aorta. Deutsches Archiv f. klin. Medicin. 1876. Bd. XVII. 2) Ebenda. Bd. XVIII.

Beide Cruralpulse fehlen. Gangrän des linken Unterschenkels. Fieber, Dyspnoe, Hypostase beider Lungen. Tod 1 1/2 Monate nach dem Auftreten der Embolie.

Autopsie: Gangrän des linken Unterschenkels. Lungenödem. Grosser Blutreichthum in den hinteren Partien der Lungen. Alte Verwachsungen am Pericard. Im linken Herzohr ein den Trabekeln fest anhaftendes, derbes, weisses Gerinnsel, dessen Oberfläche zerklüftet. Mitralis etwas eng. Klappen derselben an den Rändern verdickt und verwachsen. Hahnenkammförmige Excrescenzen auf der Mitralis und der Aortaklappe. Letztere ebenfalls verwachsen.

5 Cm. oberhalb der Aortentheilung ein 3,5 Cm. langes, geschichtetes derbes Gerinnsel, das die Aorta verschliesst. Daran anschliessend ein dunkler Thrombus, der sich in die Iliacae comm. und deren Aeste fortsetzt.

Oberhalb des Ligamentum Poupartii ist die rechte Iliaca externa durch ein völlig organisirtes Gerinnsel obturirt.

Infarcte in Milz und Nieren.

Erweichungsherde im Grosshirn.

Fall XIII (veröffentlicht von Barié[1]).

Ein 47jähriger Arbeiter, der mehrmals an Gelenkrheumatismus gelitten und sich hierbei ein Vitium cordis acquirirte, kam mit einer Hemiplegie der linken Körperhälfte und Aphasie in ärztliche Behandlung, wo Beides bald wich. Eines Tags stiess Patient einen Schrei aus. Man fand ihn auf beiden Unterextremitäten ad motum wie ad sensum gelähmt. Die Beine starr, kalt und blaugefleckt. Pulslosigkeit beider Aa. crurales. Blutige Entleerungen per os, per anum und per urethram. Tod nach 26 Stunden.

Autopsie: Kleiner Erweichungsherd im rechten Linsenkern. Hypertrophisches Herz. Beträchtliche Verengerung des Ostium atrioventriculare sinistrum.

2 Cm. oberhalb der Theilungsstelle ist die Aorta von einem das Lumen ganz verschliessenden, schwarzen Gerinnsel, das fest mit der Arterie verklebt ist, verstopft. Dieses setzt sich, in postmortales Gerinnsel übergehend, bis in die Popliteae fort.

In der einen Arteria renalis ebenfalls ein altes Gerinnsel.

Fall XIV (veröffentlicht von Desnos[2]).

Ein Mann mit den Zeichen einer Stenose des Ostium atrioventriculare sinistrum, der Hirnerweichung und der Dysenterie wurde plötzlich nach heftigen Schmerzen ad motum wie ad sensum auf beiden Beinen gelähmt. Die Temperatur derselben sank bis auf 20°, Muskelstarre, blaue Verfärbung daselbst. Tod nach 36 Stunden nach blutigen Entleerungen per anum und per urethram.

Autopsie: Hypertrophisches Herz. Stenose des Orificium mitrale. Bei gesunder Aortenwandung fand man einen Thrombus in der Aorta

1) Bull. de la Soc. anat. 1876. — Gazette hebdom. 1876. — Progrès méd. 1876.

2) Bull. de l'Acad. de Méd. 1876.

2,5 Cm. oberhalb der Bifurcation beginnend, der sich in die Iliacae comm. hineinerstreckt. Ein weiterer Pfropf in der rechten Arteria renalis.

Fall XV (veröffentlicht von Forgues[1]).

Ein 26jähriger Soldat, der infolge eines schweren Typhus sehr anämisch war, bekam in der Reconvalescenz bei einem Spaziergange plötzlich Schmerzen und Schwäche in die Beine und brach zusammen. Man fand bedeutende Temperaturherabsetzung, motorische und sensible Lähmung beider Beine, zumal des rechten. Puls in der rechten Cruralis verschwunden, links fühlt man ein leises Schwirren. Allmähliche Mumification des rechten Beines. Links, wo die normale Temperatur, Sensibilität und Beweglichkeit bald wiederkehrt, nur eine circumscripte gangränöse Partie auf dem Dorsum pedis. Allmählicher Kräfteverfall. Abendliche Temperatursteigerungen. Tod nach 4 Wochen.

Autopsie: Abgesehen von Veränderungen, die der Typhus im Darmkanal hervorgerufen, Atrophie des Herzens. Im linken Ventrikel ein grosses Fibringerinnsel von weisslich-gelber Farbe, fest mit den Trabekeln und Papillarmuskeln verklebt. An einer Stelle eine rauhe Oberfläche, wie wenn etwas abgerissen wäre. Auf der Aortenbifurcation ein 6 Cm. langer Pfropf, der das Lumen nicht ganz füllt, einen kleinen das Lumen nicht füllenden Zipfel in die Iliac. comm. sin. und einen grösseren das Lumen füllenden in die Iliac. commun. dextr. absendet. Diese Gerinnsel zeigen (auch mikroskopisch) dieselbe Beschaffenheit, wie das im Herzen befindliche.

Fall XVI (veröffentlicht von Deroyer[2]).

Eine 22jährige Erstgebärende mit Fiebererscheinungen im Wochenbett bekommt nach 14 Tagen plötzlich äusserst heftige Schmerzen und zugleich Empfindung von Todtsein in den Beinen. Man findet Lähmung beider Beide ad motum und geringe Herabsetzung der Sensibilität. Am Herzen nichts zu finden. Pulslosigkeit beider Cruralarterien, während die Pulsationen der Aorta bis zum Nabel fühlbar sind, wo sie plötzlich aufhören.

Der Versuch, durch Massage den Embolus zu zerkleinern und so in weniger wichtige Gefässabschnitte zu verdrängen, gelingt insofern, als die Pulsation in den Cruralarterien zeitweise wiederkehrt und nach wiederholten Versuchen wenigstens auf der linken Seite bleibt. Die Schmerzen lassen nach. Während an der linken Extremität nur ein brandiges Hautgeschwür in der Kniegegend mit geringer Neigung zur Heilung auftritt, bildet sich rechts eine Mumification des Fusses aus, die sich über den Malleolen begrenzt. Bei anfänglicher Besserung fängt Patientin nach 3 Wochen an zu fiebern, deliriren. Aufgetriebener Leib, trockene Zunge. Exitus.

Autopsie: Vacat.

Fall XVII (veröffentlicht von Barié und Du Castel, l. c. 1881, und 2 Jahre später noch einmal von Meynard, l. c.).

Eine 30jährige Wäscherin, vor 4½ Monaten zum 3. Mal entbunden mit normalem Wochenbett, bekommt nach leichtem Unwohlsein, Gelen

1) Rec. de mém. de méd., de chir. et de pharm. militaires. 3. sér. Vol. XXIV. Virchow-Hirsch's Jahresber. 1880. 2) Gazette des Hôpit. 1881. p. 732.

schwellungen und Schmerzen daselbst, plötzlich Frost, Nausea und starkes Fieber. Einige Stunden später starke Schmerzen in der Lumbargegend und Ameisenlaufen an den Unterextremitäten. Geringe Beweglichkeit derselben, aber intacte Sensibilität. Tags darauf complete Lähmung ad motum wie ad sensum. Kälte und blaue Verfärbung rechts bis zum obersten Viertel des Oberschenkels. Dasselbe links geringer, bis zum untersten Viertel. Pulslosigkeit beider Extremitätenarterien und des untersten Theils der Aorta abdominalis. Druck auf diese letztere ist schmerzhaft. Am Herzen nichts nachweisbar. Dabei Erbrechen, Durchfall, Dyspnoe, Milzvergrösserung.

Es entwickelt sich eine Mumification an den Zehen des rechten Fusses. Unter hohem Fieber geht Patientin nach 10 Tagen zu Grunde.

Autopsie: Im linken Herzohr ein der Wand adhärentes Gerinnsel, das sich durch die Mitralöffnung in den Ventrikel fortsetzt, wo es mit den Chordae verfilzt ist. Rauhigkeiten auf dem Endocard des linken Herzens. Perforation einer Mitralklappe. Injection und Trübung der Aortenklappen. In der Höhe der Aortenbifurcation ein Pfropf, der sich in beide Iliacae communes fortsetzt. Zahlreiche Infarcte in den Nieren. Art. splenica durch einen festen Fibrinpfropf verstopft. Milz hämorrhagisch.

Fall XVIII (veröffentlicht von Boccherini[1]).

Eine 59jährige Frau, die seit lange an einer Herzaffection gelitten, konnte sich eines Tages nicht vom Bett erheben, fühlte einen reissenden Schmerz und Krampf in der linken Unterextremität und bald darauf in der rechten. Dieselben wurden kühl und dunkel gefleckt. Das rechte Glied bekommt bald seine Function wieder.

Die Untersuchung ergiebt jetzt: Unbeweglichkeit der linken Unterextremität. Dieselbe ist schwarz, kalt, unempfindlich von den Zehen bis 6 Cm. unterhalb der Inguinalfalte. Fehlender Cruralpuls. Die rechte Extremität etwas schwach, sonst normal.

Exitus nach 2 1/2 Monaten unter allmählichem Verfall, Fieber, Diarrhoe.

Autopsie: Rittlings auf der Bifurcation der Aorta ein weisser, geschichteter 5 Cm. langer Embolus, der das Lumen der linken Iliaca comm. völlig füllt. In die rechte Iliaca comm. ragt nur ein Zapfen hinein, diese nicht ganz verschliessend. Embolus in der rechten Iliaca ext. derselben Art wie der Aortenembolus.

Im linken Herzohr ein grosses, weisses, geschichtetes, in der Mitte erweichtes Coagulum derselben Art wie der Aortenembolus.

Fall XIX (veröffentlicht von Cammareri, l. c.).

Ein 60jähriger Bauer kommt mit einer cavernösen Geschwulst des linken Vorderarms in die chirurgische Klinik zu Messina, wegen der er dort mit Ignipunctur behandelt wird. Erysipel am kranken Arm. Schüttelfrost, hohe Temperatursteigerung. Tags darauf heftige Rückenschmerzen vom Hals bis zum Kreuz. Vollständige Lähmung ad motum auf beiden Extremitäten. Beiderseits erloschene Reflexerregbarkeit und Anästhesie. Exitus 28 Stunden nach dem Auftreten des Erysipels.

1) Gaz. méd. it. Prov. No. 5. 1882. Nach Cammareri (l. c.).

Autopsie: Kleine Hämorrhagien auf dem Epicard des linken Herzens. Im linken Herzohr ein Fibringerinnsel. Die Mitralklappe trägt auf ihrem freien Rande weiche Auflagerungen. Hämorrhagien in Milz und Nieren. Die Aorta abdominalis (9 Cm.) oberhalb ihrer Bifurcation, verstopft durch ein graues Gerinnsel, das sich in die linke Iliaca comm. erstreckt und mit der Wand innig verklebt ist.

Fall XX (in der hiesigen chirurgischen Klinik des Hrn. Prof. Lücke beobachtet).

Krankengeschichte.

Marie Baron, 41 Jahre alt, aus Leberthal.

Anamnese. Eltern der Patientin sind in hohem Alter gestorben. Drei Geschwister leben und sind gesund. Als Kind will Patientin immer gesund gewesen sein. Sie ist seit 12 Jahren verheirathet, kinderlos.

Im Februar 1890 erkrankte Patientin angeblich an einem Erysipel des Gesichts, sie verlor nach dieser Krankheit ihr ganzes Kopfhaar. Die Haut des Kopfes schuppte sich in hohem Maasse ab. Sie will dann 1 Monat später auch ein Erysipel des linken Unterschenkels gehabt haben. Ende April bemerkte Patientin, dass die linke grosse Zehe sich blau verfärbte, und dass die ganze linke untere Extremität schwächer wurde als die rechte. Die grosse Zehe wurde sehr bald schwarz, während die blaue Verfärbung sich auch auf die übrigen Zehen und den Fussrücken ausdehnte. Bald konnte Patientin nicht mehr gehen und musste fortwährend das Bett hüten. Ein hinzugezogener Arzt verordnete Salben, später Umschläge, die den Zustand jedoch nicht besserten. Derselbe wurde im Gegentheil immer schlimmer und schlimmer. Die schwarze Verfärbung verbreitete sich langsam und stetig gegen die Fusswurzel zu, und alsbald stellte sich ein übler Geruch ein, so dass die Patientin sich entschloss, am 9. October die chirurgische Klinik aufzusuchen.

Die Untersuchung daselbst ergab am 9. October folgenden Status praesens: Blasse, elende Frau, mit welker, schlaffer Haut, die viel älter als 41 Jahre aussieht. Man schätzt sie auf 60—70 Jahre. Patientin verbreitet einen unerträglichen Gestank, der linke Fuss ist schwarz bis zum Talocruralgelenk, Dorsum sowohl wie Planta pedis. Hier ist vollständige Anästhesie. Die Arteria cruralis ist links nicht zu fühlen, rechts dagegen deutliche Pulsation im Trigonum Scarpae. Die ganze linke untere Extremität fühlt sich kälter an wie die rechte. Der linke Unterschenkel ist zum Oberschenkel stark gebeugt in einem Winkel von über 1 R. Die Sehnen der Flexoren springen stark vor.

Beide untere Extremitäten können bewegt werden. Allerdings klagt Patientin über starke Schwäche in der linken Extremität, deren Muskeln gegenüber rechts stark atrophisch sind (Atrophie en masse). Die Kopfhaare sind ganz kurz. Die Haut des Kopfes schält sich in kleinen Schüppchen ab (kleienförmige Abschuppung).

Geringes Fieber, 38,2°. Puls weich, beschleunigt, über 100, regelmässig, klein. Die rechte Herzgrenze geht über den rechten Sternalrand um 1 Finger breit hinaus. Der Spitzenstoss ist im 5. Intercostalraum schwach fühlbar. An der Herzspitze ist ein schwaches präsystolisches

Geräusch zu hören. Der 2. Pulmonalton ist deutlich verstärkt gegenüber dem 2. Aortenton.

Ueber der Lunge ist überall normaler Percussionsschall, doch hört man beiderseits zahlreiche feuchte, klein- und mittelgrossblasige Rasselgeräusche. Die untere Lebergrenze ist in der Mammillarlinie am unteren Rippenrand.

Der Leib ist weich, nicht aufgetrieben, der Stuhl regelmässig.

Urin 1050, reagirt sauer, enthält weder Eiweiss noch Zucker. Patientin klagt auch absolut nicht über Durst.

Diagnose: Gangrän des linken Fusses, ausgehend von einer Thrombose der Arteria cruralis.

Es wird ein Zuckerverband angelegt und der Patientin die hohe Oberschenkelamputation vorgeschlagen, wozu sie sich auch am nächsten Tage entschliesst.

Operation am 10. October 1890. Patientin erhält 10 Minuten vor Einleitung der Chloroformnarkose wegen ihres Herzfehlers eine Morphium-Atropineinspritzung (0,01 Morph., 0,001 Atropin.). Es wird die linke untere Extremität 10 Minuten lang hochgehalten und dann ein Gummischlauch unterhalb des Trochanter leicht um den Oberschenkel gelegt. Zweizeitiger Zirkelschnitt. Die Arteria cruralis zeigt nur ein ganz geringes Lumen. Die Wandung ist sehr stark verdickt. Nach Unterbindung aller sichtbaren Gefässe wird der Schlauch gelöst. Ganz geringe parenchymatöse Blutung. Die Arteria cruralis pulsirt nicht. — Naht, keine Drainage. Jodoform-Mousselinverband.

Die pathologisch-anatomische Untersuchung der amputirten Extremität (Prof. Dr. v. Recklinghausen) ergiebt: In der Arteria poplitea bis zur Abgangsstelle der Tibialis antica sich erstreckend, befindet sich ein Thrombus, im oberen Abschnitte ziemlich frisch, nur wenig mit der Wand verklebt, im mittleren etwas erweicht, im unteren ziemlich entfärbt. Die Wandung der Arterie ist unter dem Thrombus glatt. Das Lumen der Arterie etwas ungleich, jedoch kein eigentliches Aneurysma. Die Aa. tibiales anticae und posticae sind wegsam, etwas eng, die Vene frei.

11. October. Kein Fieber. Patientin hat nur wenig gebrochen, befindet sich wohl.

12. October. Sehr unruhige Nacht. Patientin hat delirirt, wollte aus dem Bett, riss sich den Verband ab. Neuer Verband. Wunde sieht gut aus. Kein Fieber.

13. October. Patientin ist immer noch sehr unruhig, wirft sich im Bett hin und her, verweigert jede Nahrungsaufnahme. Auf Befragen giebt sie richtige Antworten. Kein Fieber.

14. October. Patientin hat heute Nacht auf eine Injection von 0,01 Morph. ziemlich geschlafen. Seit heute Morgen hat sich jedoch der Aufregungszustand wieder eingestellt. Es wird Bromkali verordnet, das jedoch Patientin nicht nimmt. Kein Fieber.

16. October. Gestern und heute Status idem. Kein Fieber. Patientin hat heute Morgen den Verband wieder entfernt. Gutes Aussehen der Wunde. Neuer Verband.

17. October. Heute Morgen bei der Visite ist Patientin absolut be-

nommen, comatös, giebt auf gestellte Fragen keine Antwort. Puls sehr beschleunigt, 120. Athmung 48. Kein Fieber.

18. October. Patientin bewusstlos. Trachealrasseln. Exitus in der Nacht vom 18. zum 19. October.

Section am 20. October 1890. Brachycephalus. Dura dünn. Im Sinus longitud. leicht speckhäutige Gerinnsel. Am linken Stirnlappen Pia braun gefärbt, auf dem Scheitel ödematös. Die Flüssigkeit farblos. Kleine Exostosis cartilaginea an der Synchondrosis sphenooccipitalis und hier leichte Adhäsionen. An der Hirnbasis bräunliche Färbung auch auf dem Gyrus orbitalis links und rechts, reichend bis zum Bulbus olfactorius. Pia leicht verdickt. An der Spitze des linken Orbitallappens periphere Schicht der Rinde etwas gelblich. Gefässe des Circulus Willisii sehr dünn, keinerlei Verdickungen. Seitenventrikel beide weit, Ependym ziemlich dick. Am vorderen Theile des Corpus striatum das Ependym bis zu 1,5 Mm. verdickt, graue Substanz darunter nicht verfärbt. Auf dem Schnitt zeigt das Centrum semiovale rechts nnd links starke Erweichungen, dabei aber keine Verfärbung.

Oberschenkel links amputirt. Nahtstelle geröthet, keine besondere Secretion. An einem Wundwinkel feste, braune Borke, auch an den Nähten braune Blutborken. Der Oberschenkelknochen steht ziemlich weit vor, aber von guter Farbe. Sehr blasse Muskeln. Pect. minor besonders eigenthümlich trocken. Leber steht tief, in grosser Ausdehnung dem Zwerchfell und der Brustwand adhärent. — Aus dem Brustraum entleert sich rechts und links fast klare Flüssigkeit. Beide Lungen adhärent, treten stark zurück, so dass der Herzbeutel in grosser Ausdehnung blossliegt. Er ist stark vergrössert.

Strangförmige Adhäsionen gehen von jeder Lunge zum Pericard. Dieses ist stark verdickt; Pleura darüber stark vascularisirt. Ueber den grossen Gefässen Pericard verwachsen oder vielmehr verklebt. In den übrigen Theilen sowohl am parietalen, wie am visceralen Blatt fibrinöse Ablagerungen. Ueber dem rechten Ventrikel ein Theil spiegelnd, und zwar hier eine alte Verdickung des Pericardiums, ein richtiger Sehnenfleck. Sonst im Pericard 150 Ccm. fast klare, blutig gefärbte Flüssigkeit. Cor relativ gross, jedenfalls der rechte Ventrikel etwas zu gross. Dieser erreicht die Spitze. In beiden Höhlen festgeronnene Blutmassen ohne Speckhaut.

Schleim im Larynx und Trachea.

Im Oesophagus dicke, grüne Massen, besonders im Rachen. Starke Röthung der Schleimhaut des Rachens und oberen Theiles des Oesophagus. Kleine Herde in den Tonsillen.

Beide Lungen erscheinen sehr gross, untere Theile fest, etwas luftarm. Starkes Oedem und lobuläre Verdichtungen, besonders hinten oben, die rechts deutlich hämorrhagisch sind, auf dem Schnitt trocken.

Mitralis nur für die Kuppe des kleinen Fingers durchgängig. Im rechten Vorhof nur gewöhnliche Blutgerinnsel. Die Aortenklappen an ihren Ursprungsstellen verwachsen, ihre Ränder derb, kurz, neigen zur Umkrempelung. An den Schliessungsrändern hahnenkammartige Vegetationen. Eingang zu den Taschen eng. Mitralklappen stark verwachsen und hintere Enden sehr verkalkt. Die Verkalkungen an der Oberfläche

rauh, darauf frische Blutgerinnsel. Im Herzohr keine Thromben. Papillarmuskeln etwas gedehnt, mit fettigen Zeichnungen versehen. Im linken Ventrikel Wand sehr dünn, rechts und links etwas bräunlich.

Milz steif, blutreich.

Die Aorta thoracica so gut wie normal. Aorta abdominalis in den unteren Theilen sehr derb und steif.

In den lumbalen Lymphdrüsen einzelne käsige Stellen in der Höhe der Nierengefässe.

Die oberen Aeste der Aorta und die Nierenarterien sind frei. 3 Cm. unterhalb der rechten Nierenarterie beginnt in der Aorta ein mit der Wand verklebter Thrombus, der das Lumen vollständig verlegt, im oberen Theile weiss und roth, im unteren Theile hellgelb oder auch braun. In dieser Partie Wand der Aorta schwarz gefärbt. Die Thrombose setzt sich rechts fort auf die Iliaca communis, links auch bis in die Iliaca externa.

Das linke Nierenbecken ist stark dilatirt, nur klarer Harn darin, nichts Festes. An beiden Nieren die Oberfläche etwas höckerig, in den vorhandenen Grübchen die Substanz etwas geröthet, auf der Schnittfläche zeigt sich die Atrophirung nur auf die Rinde beschränkt.

Auch die Oberfläche der Leber ist uneben, entsprechend den Adhäsionen. Keine Veränderungen im Innern. Ueberall starke Atrophie des Fettgewebes. Drüsen am Beckeneingang etwas geröthet. Im Rectum feste Fäcalmassen. In der Vagina dünnflüssiges Secret. Im Collum uteri, das etwas klafft, ein Schleimpfropf. Zu starke Knickung nach vorn, starke Verwachsung des rechten Eierstocks. Gelbe, dünne Flüssigkeit im Magen, Schleimhaut unverändert, ebenso Duodenum.

In der rechten Cruralis, die von normaler Weite ist, ist dünnes Blutgerinnsel. Iliaca externa und Hypogastrica rechts enthalten ebenfalls keinen Thrombus.

Auch die Arteria femoralis sinistra in der Mitte des Oberschenkels unvollständig gefüllt mit einem Gerinnsel, erst im allerletzten Theil ganz gefüllt mit Gerinnseln, theils dunkel, theils hellroth, die mit der Wand fest verklebt sind.

In der Iliaca externa sinistra 3,5 Cm. oberhalb des Ligamentum Poupartii ein Gerinnsel, dunkelbraun gefärbt, der Wandung ziemlich fest anliegend, das sich jedoch auch leicht abschälen lässt. Im allerletzten Theile ist es etwas roth. Es setzt sich mit glatter Oberfläche durch die ganze Iliaca fort. Es wird die Befestigung energischer. Im obersten Theile wird es fest verklebt, desgleichen in der Aorta abdominalis, hier jedenfalls auf eine Strecke von 4 Cm. völliger Verschluss. Dann kommen 2,5 Cm. Thrombus, die nur etwa $^2/_3$ des Lumens verlegen. Arteria hypogastrica auch links ganz frei. Wandung derselben nicht schwarz gefärbt.

Die Wandung ist entsprechend den verlegten Theilen dünn, nicht verhärtet, im oberen Theile der Aorta abdominalis so gut wie keine Sklerose. Thrombus aus der linken Arteria iliaca externa löst sich leicht ab als ein cylindrisches Gebilde von meist 5 Mm. Durchmesser. Die Iliaca comm. am Abgang der Iliaca externa hat einen Umfang von 12 Mm. Die schwarze Schicht des Thrombus nur peripher, im Innern dunkelroth. In seinem Verlauf in der Aorta aber ist er im Innern weisslichgelb.

22. December 1890. Bei genauerer Betrachtung der im pathologischen Institut des Herrn Prof. Dr. v. Recklinghausen aufbewahrten Präparate findet sich der Thrombus an der Theilungsstelle der Aorta fest adhärent.

An seinem in die Iliaca commun. dext. hineinragenden Ende ist er grauweiss. Diese grauweisse Partie lässt sich nach oben zum Stege der Aorta verfolgen. Es gewinnt den Anschein nach Farbe, Consistenz und Schichtung, als ob ein Gerinnsel quer auf den Steg der Aorta gepresst sei, wovon in der Iliaca comm. dext. das eine freie Ende.

Die mikroskopische Untersuchung auf den Grad der Organisation des Thrombus konnte eine Altersdifferenz zwischen den Thromben der Poplitea und Aorta nicht ermitteln, ebensowenig die Lage des ältesten Theiles des Aortenthrombus.

Nach den Ergebnissen der anatomischen Untersuchung handelt es sich in dem vorliegenden Fall wohl mit Sicherheit um eine Embolie der Aorta an ihrer Theilungsstelle. Dieser Vorgang hat sich wohl, wie folgt, begeben.

Patientin, durch ein Gesichtserysipel sehr heruntergekommen, hat augenscheinlich bei dieser Gelegenheit eine Endo- und Pericarditis acquirirt. Herzcomplicationen sind zwar bei Erysipel seltener, als bei anderen Infectionskrankheiten, zumal bei dem acuten Gelenkrheumatismus, kommen aber doch häufiger vor. Diese Herzerkrankungen haben zu Gerinnungen Anlass gegeben, und ein solches Gerinnsel durch den Blutstrom fortgeschwemmt ist vor dem Stege der Aorta stecken geblieben, durch den Blutstrom immer fester gegen diesen gepresst. Im Herzen fanden sich nun zwar keine alten Gerinnsel, weder an den erkrankten Klappen, noch in Ventrikel und Herzohr. Aber in der Literatur finden wir eine Menge Fälle, in denen die Quelle der Embolie mit Sicherheit nicht ausgemacht werden konnte, und doch die Diagnose „Embolie" unzweifelhaft feststand, unter den oben angeführten Fällen z. B. in Fall XIII (Barié). In unserem Falle können wir um so eher das Herz als Quelle der Embolie ansehen, als sich Gerinnungen jüngeren Datums auf den erkrankten Klappen vorfanden. Auch wissen wir von den sogenannten „Kugelthromben", dass Gerinnsel im Herzen ohne Verbindung mit der Wandung existiren können; wir dürfen also das Herz als die Quelle der „Embolie" um so mehr festhalten, als eine Erkrankung der Aorta sich nicht vorfand. Diese Diagnose erfährt durch die Erweichungsherde im Hirn immerhin noch eine weitere, wenn auch nicht unanfechtbare Stütze.

Aber, wird man einwenden, 1. wie kommt es, dass die anatomische Untersuchung mit Sicherheit eine Embolie ergab, anamnestisch aber die ausserordentlich heftigen Schmerzen und Parästhesien nicht

ermittelt werden konnten, die den Eintritt dieses Ereignisses zu begleiten pflegen?

2. Wie erklärt es sich, dass die in den meisten Fällen von Aortenembolie auftretenden Folgeerscheinungen, die Aufhebung der Sensibilität, Motilität und Ernährung hier sich nicht vorfand, dass keine Gangrän oder doch nur die des linken Fusses sich entwickelte?

Denn diese (die Gangrän des linken Fusses) ist doch offenbar zum grössten Theil der Poplitealembolie zur Last zu legen. Diese ist ja in 90 Proc. aller Fälle von Gangrän des Fusses die Ursache (v. Recklinghausen). Zwei Hindernisse konnte eben der collaterale Zufluss bei einer ohnehin heruntergekommenen Person nicht überwinden.

Ich glaube auf diese beiden Punkte, wenn auch nur gelegentlich einer Anamnese um so eher eingehen zu müssen, als Barié (l. c.) in seinem erwähnten Aufsatz auf die genannten klinischen Erscheinungen bei der Aortenembolie mir ein zu grosses Gewicht zu legen scheint.

ad 1. Die Arbeiten von Schiffer und Weill über den Stenson'schen Versuch haben zur Genüge dargethan, dass die plötzliche Aufhebung der Function der Unterextremitäten bei diesem Experiment auf einer Anämie des untersten Theiles des Rückenmarks beruht. Von dieser Anämie des Rückenmarks kann natürlich nur die Rede sein in Fällen, wo das Rückenmark versehende Gefässe plötzlich mit verlegt werden, nicht aber bei einer embolischen Verstopfung der Aorta an ihrer Bifurcation. Alsdann handelt es sich um eine periphere Lähmung, welche weit langsamer, erst in einem Zeitraum von Stunden vollständig wird (Leyden l. c.).

Ehe aber diese Lähmung eintritt, in dem Moment, wo der Embolus einfährt, treten Erscheinungen auf, die Barié (l. c.) geschildert hat, und die durch die meisten der angeführten Fälle bestätigt werden. „In dem Augenblick", sagt er, „wo die Embolie stattfindet, treten heftige, oft unerträgliche Schmerzen, Ameisenlaufen, Gefühl von Taubheit auf, die jedoch bald schwinden."

Wie verhält sich unser Fall dazu?

Die Patientin hat nur ein Schwächerwerden des linken Fusses bemerkt.

Wären jene Symptome in der von Barié angegebenen Weise aufgetreten, so könnten sie unmöglich der Patientin entgangen sein.

Dürfen wir trotzdem die Diagnose: „Embolie der Aorta" aufrecht erhalten? Ich meine unbedingt. Steht doch der Fall, dass eine Embolie ziemlich latent stattfindet, nicht vereinzelt da.

Unter den zusammengestellten Fällen führen weder Bennet (II), noch Hulke (V) jene plötzlich auftretenden heftigen Symptome an.

Auch in einem von Schützenberger (l. c.) veröffentlichten Falle von Embolie der Iliaca communis mit secundärer Thrombenbildung in der Aorta, also einem Fall, der einer unvollständigen Embolie der Aorta gleich kommt — neigt doch der auf der Bifurcation reitende Embolus wohl meist mehr zu der einen Iliaca hin, diese mehr oder minder complet, die andere unvollkommen verlegend, so dass hier die Erscheinungen der allmählichen Verstopfung zu Tage treten — in diesem Falle wurde vom Patienten nur ein Kriebeln in den Unterextremitäten angegeben.

In einem anderen von Malbraue[1]) angegebenen Falle bekam Patient zwar ein vorübergehendes Schwächegefühl in das bedrohte Bein, aber Schmerzen erst, als die Mortification begonnen.

Es ist ja auch zu natürlich, dass in denjenigen Fällen, wo der Embolus das Gefäss nicht complet verstopft, sondern etwa erst allmählich durch Anlagerung neuer Gerinnsel an das angeschwemmte Stück sich mehr oder minder vervollständigt, so dass der Collateralkreislauf zur Entwicklung Zeit gewinnt, dass da die Erscheinungen so plötzliche, heftige nicht sein können, sondern dieselben sein müssen wie bei einer allmählichen autochthonen Thrombosirung.

Dass diese meist fast symptomlos oder unter geringen, vorübergehenden Erscheinungen und nur in einzelnen Fällen unter dem Bilde eines plötzlichen Verschlusses verläuft, ist von Barié hervorgehoben, und dafür finden sich in der Literatur gut beobachtete Beispiele.

Hier wie dort hat eben der Blutstrom Zeit, sich entweder auf alten oder neuen Bahnen den Weg zu den bedrohten Theilen zu suchen; die Erscheinungen der Anämie, wenigstens die der plötzlichen und totalen, können nicht auftreten. Aber sogar in Fällen von plötzlicher Abschneidung der Blutzufuhr auf normalen Bahnen sind die Erscheinungen nicht immer jene, wie sie Barié schildert.

Unter den 9 Fällen von Unterbindung der Bauchaorta, die Kast[2]) zusammengestellt hat, findet sich ein von Czerny mitgetheilter Fall, in dem ausdrücklich bemerkt wird, dass nicht die mindeste Alteration der Sensibilität beobachtet werden konnte; und in einem anderen Falle klagte der Patient nur über zeitweiliges Brennen in den Füssen.

Wir dürfen also sehr wohl annehmen, dass die Angaben unserer

---

1) Beobachtung über Aortenthrombose und Aphasie. Deutsches Archiv f. klin. Medicin. Bd. XVIII. 1876.

2) Unterbindung der Bauchaorta. Deutsche Zeitschrift f. Chir. Bd. XII. 1880.

Patientin richtig, und dass es sich wohl um eine unvollständige Embolie handelte, die sich allmählich durch Anlagerung vervollständigte.

Die Unterextremitäten wurden anfangs auf der alten Bahn noch genug mit Blut versehen, so dass die Erscheinungen der acuten Anämie ausblieben, und bald hatte sich der collaterale Kreislauf hergestellt. Das Gefühl von Kälte, Taubsein oder Kriebeln, wie es in manchen Fällen angegeben wurde, mag dabei zwar aufgetreten sein, machte aber bald einem Ausgleich Platz, so dass es nicht besonders angegeben wurde.

ad 2. Aehnlich verhält es sich mit dem zweiten Punkt.

Wie oben erwähnt, tritt bei einer completen embolischen Verstopfung der Aorta an ihrer Theilungsstelle nach jenen plötzlichen Sensibilitätserscheinungen eine sich langsam entwickelnde periphere Lähmung ein, die in mehr oder weniger kurzer Zeit zum völligen Verlust der Sensibilität und Motilität, zur Entwicklung von Muskelstarre führt. Der weitere Verlauf hängt davon ab, ob sich die Circulation durch Zertrümmerung des Thrombus oder durch Collaterale wieder herstellt. Alsdann bleibt natürlich noch die Möglichkeit der Herstellung einer Function. Kehrt eine genügende Circulation nicht wieder, so ist die Folge der örtliche Tod. Die Höhe, bis zu welcher dieses Absterben erfolgt, hängt davon ab, wie weit sich die Blutzufuhr wieder herstellt.

Wie gestaltet sich aber das klinische Bild in den Fällen, wo noch etwas Circulation vorhanden ist, also hauptsächlich bei unvollkommener Verstopfung? Wie verhält es sich mit den Störungen der Sensibilität, Motilität und Ernährung? Dass der Cruralpuls bei incompleter Verstopfung nicht ganz fortfällt, ist klar; aber auch sonst treten die erwähnten Folgeerscheinungen in weit geringerem Grade auf.

Nachdem die je nach dem Grade der Verlegung mehr oder minder leichten Parästhesien geschwunden, tritt eine gewisse Schwäche und Gebrauchsunfähigkeit wohl meist ein (auch von unserer Patientin wird sie angegeben). Je geringer die Beschränkung der Blutbahn, desto geringer natürlich auch die motorische, wie sensible Störung. Es kann ja, wenn bei einer nur geringen Verlegung der Circulationswege die Blutzufuhr durch das verstopfte Gefäss noch zum Leben genügt, oder doch bald die vicariirende Zufuhr auf Seitenbahnen stattfindet, ein gewisser Schwächezustand bei der geringeren Ernährung sich einstellen, aber zur Entwicklung einer Lähmung oder gar einer Gangrän wird es nicht kommen, oder nur ganz geringe von der Circulation schlechter bedachte Stellen fallen dem Tode anheim. Das können wir auch bei den Fällen beobachten, bei denen die Unter-

brechung der Circulation unter den erwähnten heftigen Erscheinungen eintrat.

In Choostek's Fall (X) trat nur eine Herabsetzung der Bewegungsfähigkeit in den Unterextremitäten ein, in der Sensibilität waren keinerlei Störungen aufgetreten. Choostek erwähnt ausdrücklich, dass auch die leiseste Berührung an den Zehen empfunden wurde. Der Cruralpuls schwand nie ganz, während er in dem untersten Theil der Aorta bald ausblieb. Einzelne Brandblasen verschwanden bald.

In dem Fall Deroyer (XVI) finden wir zwar eine Lähmung ad motum, aber nur eine ganz geringe Herabsetzung der Sensibilität, und selbst die erstere schwindet, so lange es gelang, die Circulation wenigstens theilweise herzustellen, so dass nur ein Fuss gangränescirt.

Die Patienten von Forgues (XV) und Boccherini (XVIII) bekommen die normale Function in dem einen Gliede recht bald wieder. Nur ein Glied mumificirte zum Theil.

In dem vorliegenden Falle konnte die Patientin nach dem Auftreten der Gangrän noch einige Zeit umherhumpeln, bis das Fortschreiten derselben sie daran verhinderte. Die Motilität beider Extremitäten war selbst bei ihrer Aufnahme noch nicht geschwunden, nur war die linke gegenüber der rechten schwächer und atrophisch, die Sensibilität nicht gestört. Das linke Bein war ausserdem in starker Beugestellung, nur in ihm fehlte der Cruralpuls.

Auch in anderen Fällen entwickelte sich die Lähmung und nachfolgende Gangrän nicht immer an beiden Extremitäten, und das namentlich in denjenigen, wo erst die Circulation in der einen Extremität sistirte und dann erst in der anderen, wo also erst Zeit für die Entwicklung der Collaterale gewonnen war, z. B. Fall III. Das beweisen auch einzelne Fälle von secundärer Thrombose der Aorta bei Embolie der Iliaca comm.

In dem erwähnten Falle von Schützenberger (l. c.) ist z. B. ausdrücklich die starke Entwicklung collateraler Bahnen hervorgehoben.

Alle diese Fälle kommen ja, wie oben erwähnt, einer autochthonen Thrombose gleich und können so wie diese symptomlos verlaufen.

Dass übrigens bei völliger Lähmung ad motum wie ad sensum eine Restitutio noch eintreten kann, wenn die alten oder collateralen Bahnen noch vor dem Tode der Gewebe genügend zufuhrfähig werden, beweist der Fall Gull (IV).

Endlich scheint mir noch bemerkenswerth, dass in 3 der von Kast (l. c.) angeführten Fälle von Aortenligatur Lähmungserschei-

nungen vermisst wurden, und dass in einem dieser 3 Fälle, dem von Czerny, die Sensibilität völlig intact war.

Es kann uns also nicht wundern, wenn in einzelnen Fällen von unvollkommenem Verschluss, der erst allmählich complet wird, Lähmungserscheinungen nicht eintreten, und die Ernährung auf collateralen Bahnen sich bald genügend heranbildet.

Zu diesen Fällen ist auch wohl der vorliegende zu zählen. Wenn es trotzdem zum Exitus letalis kam, so ist der Grund hierfür sowohl nach dem klinischen Bilde, als auch nach dem anatomischen Befund in den Erkrankungsprocessen des Hirns zu suchen.

Barié gegenüber aber, glaube ich, muss festgehalten werden, dass ebensowenig wie jene plötzlich auftretenden Sensibilitätsstörungen und die bald folgenden Lähmungserscheinungen für die Differentialdiagnose der Embolie gegenüber der Thrombose der Aorta absolut beweisend sind — wie er selbst hervorhebt, da sie auch bei Thrombosen hier und da vorkommen —, dass ebensowenig eine unter geringen oder fast verschwindenden Erscheinungen auftretende Verstopfung der Aorta abdominalis mit Sicherheit auf eine autochthone Thrombose zurückzuführen ist.

Immerhin ist jenen Unterschieden im Auftreten eine grosse differentialdiagnostische Bedeutung nicht abzusprechen.

Unter den oben zusammengestellten 20 Fällen von Embolie der Aorta abdominalis kamen nicht zur Autopsie 3 Fälle, und zwar gingen 2 in Genesung aus (IV und X).

Von den übrigen 17 war in 15 Fällen die Quelle der Embolie das Herz, in 1 Fall ein Aneurysma der Aorta ascendens (XI), in einem findet sich keine Angabe (VII).

Unter den 15 vom Herzen ausgehenden Embolien war in 6 Fällen Thrombenbildung im linken Vorhof (Herzohr), in 4 Fällen im linken Ventrikel und in 1 an den Klappen die Ursache. In den 4 übrigen Fällen liess sich der genauere Ausgangspunkt im Herzen mit Bestimmtheit nicht ermitteln.

Von den 3 nicht zur Section gekommenen Fällen ist in 2 die Quelle der Embolie nicht angegeben (IV und XVI), in einem wird eine Erkrankung der Aortenwandung durch einen malignen Tumor als Ursache der primären Thrombose angegeben (X).

In fast sämmtlichen zur Autopsie gekommenen Fällen war die Aorta nicht mehr wie 6 Cm. oberhalb ihrer Bifurcation mit Thromben gefüllt, meist sogar noch weniger.

Embolien oder Infarcte an anderen Stellen als in der Aorta sind unter den 17 Fällen in 10 Fällen angegeben.

Ad exitum kamen unter 20 Fällen 18 und zwar 6 in den ersten 48 Stunden, die übrigen 12 im Laufe von Wochen und Monaten, und zwar fast alle unter den Erscheinungen eines Infectionsfiebers. Bei diesen allen hatte sich auch eine Gangrän einer oder beider Unterextremitäten ausgebildet, und zwar bei 3 an beiden, bei 9 an je einer Extremität. Unter den 6 in den ersten 2 Tagen ad exitum gekommenen starben 2 (Fall Pozzi [VII] und Cammareri [XIX]) offenbar an schon bestehenden Krankheiten, bei einem (Hjelt VI) stand mir die genaue Angabe nicht zur Verfügung.

Es stellen sich also höchstens 4 Todesfälle im directen Gefolge der Embolie heraus.

Die Mortalität bei Aortenembolie würde sich also bei Vermeidung aller Zwischenfälle auf nicht 20 Proc. herausstellen, während sie in Wirklichkeit höher liegt, da wir jene Zwischenfälle nicht meiden können; denn einmal können wir die Quelle der Embolie nicht beseitigen, so dass der Patient immer neuen ausgesetzt ist (wie im vorliegenden Falle), andererseits können wir die Toxämie infolge des Brandes nicht immer umgehen. Auch wissen wir nicht, welche Fortschritte die zur ursächlichen Thrombose führende Krankheit macht.

Alles in Allem ist jedoch durch diesen niedrigen Procentsatz die Ansicht Lebert's bestätigt, die Tutschek (l. c.) anführt: „Durchschnittlich sind die auf der Theilungsstelle der Aorta reitenden embolischen Pfröpfe nicht der Grund rasch tödtlicher Zufälle, sondern führen eher zu bedeutenden Kreislaufsstörungen, Brand u. s. w."

Benutzte Literatur.

Billroth-Winiwarter, Allgem chir. Pathol. u. Therapie. 11. Aufl. 1883.
König, Allgem. und spec. Chirurgie. 4. Aufl.
Cohn, Klinik der embolischen Gefässkrankheiten. 1860.
Lebert, Krankheiten der Blut- und Lymphgefässe. 1. Aufl.
Leyden, Klinik der Rückenmarkskrankheiten. 1874—1876.
v. Recklinghausen, Allgem. Pathologie des Kreislaufs u. der Ernährung. 1883.
Perls-Neelsen, Allgem. Pathologie.
Ziegler, Allgem. u. spec. patholog. Anatomie.
Eberth und Schimmelbusch, Thrombose. 1888.
Baumgarten, Organisation des Thrombus. 1877.
Stilling, Bildung und Metamorphose des Thrombus.
Sowie die im Text angeführte Specialliteratur.

XX.

Zur Operation lippenförmiger Penisfisteln.

Von

Dr. Carl Lauenstein
in Hamburg.

(Mit 4 Abbildungen.)

„Die Schliessung widernatürlicher Oeffnungen in den Harnwegen gehört zu den schwierigsten Aufgaben der operativen Chirurgie. Am schwierigsten ist die Heilung einer Oeffnung im vorderen und mittleren Theile (sc. des Penis), sehr leicht erfolgt sie dagegen hinter dem Scrotum."

Fig. 1.

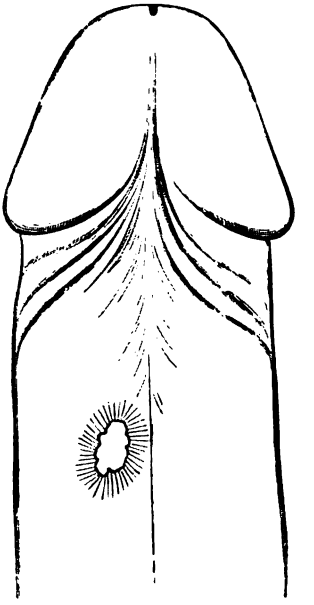

Da diese Bemerkungen, mit denen Dieffenbach seine „Plastischen Operationen an den Harnwegen" einleitet, auch heute noch voll und ganz zu Rechte bestehen, so ist wohl jeder, auch der kleinste Beitrag zur Lösung dieser schwierigen Frage der Beachtung werth. Ich stehe daher nicht an, ein einfaches operatives Verfahren mitzutheilen, welches in die Augen springende Vortheile bietet und welches mir in den letzten Jahren, wo ich wiederholt lippenförmige Penisfisteln zu operiren hatte, sehr befriedigende Resultate ergeben hat.

Im ganzen Umfange der Fistel, da beginnend, wo Auskleidung der Harnröhre und Oberhaut des Penis zusammenstossen, wird durch horizontale (d. h. in der Fistel ebene gelegene) Messerführung Schleimhaut von Epidermislager getrennt, 4—6—10 Mm. weit oder mehr, je nach der Grösse der Fistel. Auf diese Weise wird das die untere Harnröhrenwand — an der sich meistens die Fisteln befinden —

deckende Gewebe (enthaltend Corpus cavernosum urethrae, Albuginea, subcutanes Zellgewebe und Epidermis) in zwei Blätter getheilt, deren inneres, nach aussen wund, mit der Schleimhaut der unteren Harnröhrenwand, deren äusseres, nach innen zu wund, mit der Oberhaut in Zusammenhang steht. Je nach den Formverhältnissen der Fistel und der Richtung, in welcher man dieselbe zu vereinigen beabsichtigt, spaltet man nun dies äussere Epidermisblatt von der Fistel aus nach aussen, um bei der nun folgenden Nahtanlegung das ganze auf diese Weise zu einer frischen relativ grossen Wunde umgestaltete Fistelgebiet übersehen zu können. Ich nähe mit feinen, versenkten Catgutknopfnähten, derart, dass kein Stichkanal die Schleimhaut der Harnröhre durchdringt, also mit „paraurethralen" Nähten, wie es ohne Weiteres sich aus der Betrachtung von Fig. 2 ergiebt. Auf diese

Fig. 2.

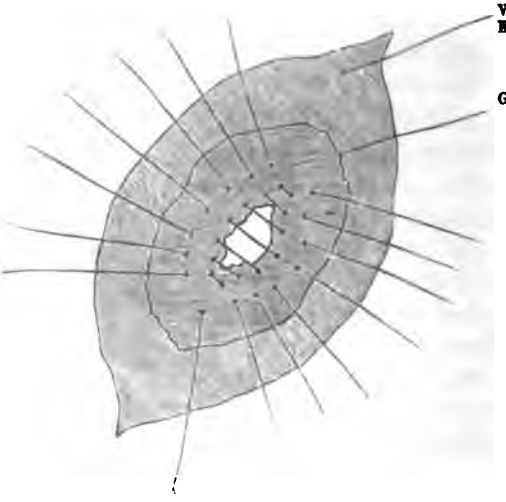

Wundfläche des Urethralschleimhautblattes.

erste Nahtreihe folgt eine zweite, deren Stiche möglichst abwechselnd zu denen der ersten gelegt werden. Zuletzt wird der noch übrig bleibende äussere Spalt geschlossen. Vor Beginn der Operation pflege ich in die Pars pendula über das Fistelgebiet hinaus ein die Lichtung der Harnröhre ausfüllendes, nicht allzu dickwandiges elastisches Gummirohr einzulegen, indem ich dasselbe mit Hülfe einer Knopfsonde, wie bei Einführung von Drainröhren in tiefe Kanäle, in die Länge ziehe und verdünne. Dieses Gummirohr bleibt als eine Art von Dauerkatheter für den betreffenden Harnröhrenantheil bis zur

Heilung der Fistel, resp. bis man das Heilungsergebniss übersehen kann, liegen.

Wer häufiger plastische Operationen auszuführen hat, weiss, dass

Fig. 3.

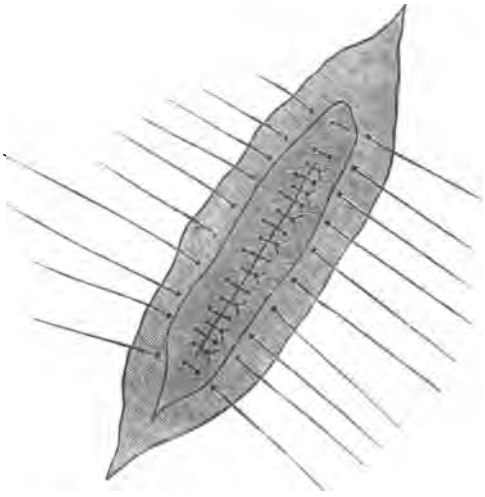

Die erste paraurethrale Nahtreihe geknüpft, die Fäden der zweiten Reihe gelegt.

Fig. 4.

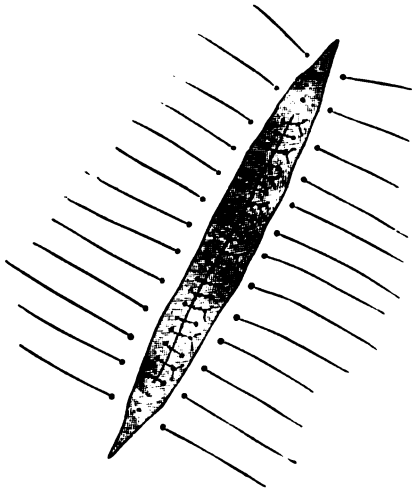

Die zweite Nahtreihe geknüpft, die erste versenkt, die Fäden der letzten Reihe gelegt.

für das Gelingen derselben eine möglichst breite Anfrischung und eine sorgfältige Naht Hauptvorbedingungen sind; aber er weiss auch, dass

da, wo es sich um die Verschliessung eines Gewebsverlustes handelt, diejenige Methode den Vorzug verdient, welche ihrerseits nicht noch wieder einen Defect setzt. Gerade diesen Punkt möchte ich zur Empfehlung meines Vorschlages besonders hervorheben: man erlangt, ohne von dem vorhandenen Gewebe etwas zu opfern, eine nach Bedürfniss breite, frische Wundfläche, deren Heilungsbedingungen gerade deshalb so günstige sind, weil innerhalb derselben alles Narbengewebe ausgeschaltet ist. Der Narbensaum der Fistel wird durch die Spaltung zerlegt in zwei nach der Harnröhre, resp. nach der Oberhaut zu gewandte Ränder, während die zwischen beiden liegende, beliebig zu vergrössernde Wundfläche, auf deren Verheilung der Erfolg der ganzen Operation beruht, jeglicher Narbe entbehrt.

Gerade wegen dieser Vorzüge erscheint die „horizontale Spaltung der Fistelränder", wie ich sie nennen möchte, geeignet, überhaupt die bisher noch allgemein geübte Anfrischung der Fistelränder durch Abtragung oder Excision ganz zu ersetzen.

Ich zweifle nicht, dass die Vortheile dieser vereinfachten Anfrischungsart, welche übrigens in der Chirurgie bereits durch Analogien vertreten ist (Hasenschartenoperation nach Esmarch, Dammplastik nach Lawson Tait), auch von anderer Seite Bestätigung finden werden.

10. Juli 1891.

XXI.

Aus der chirurgischen Klinik der Hrn. Prof. Bardeleben.

Ueber die Methoden, die Lage und Richtung der Hirnwindungen und -Furchen an der Aussenfläche des Kopfes zu bestimmen.

Beschreibung eines neuen „Craniencephalometers".

Von

Stabsarzt Dr. A. Köhler.

(Mit 3 Abbildungen.)

Am 25. November 1884 wurde im Hospital for Epilepsy and Paralysis von Rickmann Godlee und Hughes Bennet bei einem 25 Jahre alten Mann, nachdem auf Grund genauer Betrachtung und sorgfältiger Verwerthung der Krankheitssymptome das Bestehen, der Sitz und die Grösse eines Hirntumors bei ihm diagnosticirt war, die Trepanation ausgeführt. Sicht- und fühlbare Zeichen, Veränderungen an der Schädeloberfläche fehlten. Der Tumor, ein Gliom, wurde an der vor der Operation berechneten Stelle gefunden und leicht entfernt. Weil es nicht gelang, die Asepsis aufrecht zu erhalten, trat Eiterung und nach 3 Wochen Meningitis ein, an welcher der Kranke nach weiteren 8 Tagen zu Grunde ging.

Der in der Royal Med. and Chirurg. Society of London erstattete und im LXVIII. Bande der Medico-chirurg. Transactions veröffentlichte Bericht über diese, damals neue Operation war so ausserordentlich klar, ausführlich und lehrreich, dass ich, um seine Benutzung zu erleichtern, eine wortgetreue Uebersetzung anfertigte und diese, wenn Hirntumoren und ihre Diagnostik und Behandlung bei der Ausarbeitung von Dissertationen und Vorträgen in Frage kamen, mit grossem Vortheil gebrauchen liess.

Wenn auch seitdem die Zahl der Trepanationen bei Hirntumoren eine recht stattliche geworden ist[1]), so hat doch kein Bericht eine so genaue und dabei so übersichtliche Darstellung des betreffenden Falles gegeben, wie der von Bennet und Godlee über die erste Operation dieser Art.

1) Vgl. v. Bergmann, Die chirurg. Behandlung der Hirnkrankheiten. 2. Aufl.

Ganz besonders klar und einfach war die Art und Weise, wie die Verfasser die Projection der Centralfurche auf die Aussenfläche des Schädels vornahmen. Ob Bennet und Godlee diese Methode, welche am meisten Aehnlichkeit mit der von Reid empfohlenen hat, vorfanden, oder ob und wie sie dieselbe erfanden, geht aus dem Berichte nicht hervor; es heisst darin: „Eine Linie wurde mitten über den Schädel von der Stirn zur Protuberantia occip. ext. gezogen (Fig. 1, Linie 1), eine zweite, rechtwinklig zu dieser, von der vorderen Grenze des äusseren Gehörgangs (Fig. 1, Linie 2). Parallel zu dieser wurde eine dritte Linie vom hinteren Rande des Proc. mastoid. gezogen, welche die sagittale Linie 1 2 Zoll hinter der Linie 2 traf (Fig. 1, Linie 3). Von der Verbindungsstelle der ersten und dritten Linie wurde eine vierte schräg abwärts gezogen, so dass sie die zweite Linie 2 Zoll oberhalb des Meat. auditor. ext. traf (Fig. 1, Linie 4). Von dieser schrägen Linie wurde angenommen, dass sie die Richtung der Centralfurche repräsentire."

Fig. 1.

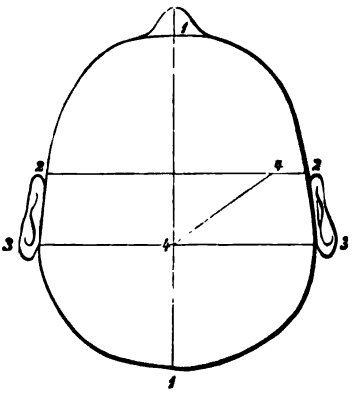

Wie war diese „Annahme" am besten zu prüfen? Die damals bekannten Methoden, die Furchen und Windungen des Gehirns auf die intacte Schädeloberfläche zu projiciren, schienen mir zum Theil unsicher, zum Theil recht complicirt; so die von Gratiolet: Aufzeichnen der Furchen des herausgenommenen Gehirns auf einen Gypsabguss der Schädelhöhle; Bischoff, Broca (ähnlich Féré, Ecker, Chiarugi und Mies): Eintreiben von Stahl- oder Holzstiften in die Hirnrinde durch kleine, an bestimmten Stellen des Schädels angebrachte Bohrlöcher, welche nach Absägen des Schädeldaches als mit den Stiften im Gehirn correspondirende Punkte bei dem Abmessen und Aufzeichnen der Hirnoberfläche benutzt wurden[1]); Heftler[2]): Aufzeichnen der Contouren 1. des Kopfes mit Weich-

1) Vgl. Bischoff, Die Grosshirnwindungen des Menschen. München 1886; Broca, Bullet. de la Soc. anat. 1861; Féré, Ebenda. 1875 u. 1877; Ecker, Die topograph. Beziehungen zwischen Schädel und Gehirn. Archiv f. Anthropol. Bd. X. — Aus neuester Zeit: Mies, Instrument zur Bestimmung correspondirender Punkte auf Kopf, Schädel und Gehirn. X. Internat. med. Congress, Abtheil. f. Psychiatrie.

2) Ueber die Beziehungen der Hirnwindungen zum Schädel beim Menschen. Dissert. Petersburg 1873.

theilen, 2. des Kopfes, nachdem die Weichtheile entfernt sind, 3. der Hirnoberfläche, nachdem das Schädeldach abgesägt ist, auf die Innenfläche eines Gypsabgusses des Kopfes; Turner[1]): Aufzeichnen der Furchen auf zehn, nach bestimmten Linien ausgesägte Schädelstücke, welche zusammengesetzt die eine Hälfte des Schädeldaches bilden; ähnlich Seligmüller[2]), welcher eine Art Fenster am Schädel in der Gegend der motorischen Region (aber etwas zu weit nach vorn) aussägte. — Sehr exact, aber recht complicirt sind mehrere in neuerer Zeit empfohlene Methoden; so die von Müller[3]), der am Kopfe in ganz bestimmten Linien eine grosse Zahl von Trepanöffnungen anlegt und diese zur Feststellung der Topographie benutzt, und die von Anderson und Makins[4]), welche die Furchen auf die Dura zeichnen, diese Zeichnung auf die Innenfläche des Schädels sich abdrücken und durch zahlreiche Bohrlöcher an der Aussenfläche fixiren lassen. Die „Autographure du cerveau" Debierre's[5]) stellt eine weitere Ausbildung dieses sicheren, aber recht complicirten Verfahrens dar. Réné-Le Fort beschreibt diese und die anderen Methoden in seiner ausgezeichneten Arbeit: „La topographie cranio-cerebrale." Paris und Lille 1891; ebenso Poirier (s. unten).

Die „Drahtkappe" Hamilton's (Aberdeen), aus einem horizontalen Ring, einem sagittalen Streifen und einer Reihe von horizontalen und transversalen beweglichen Drähten bestehend, wird so dem Kopfe angelegt, dass die einzelnen Drähte möglichst gleiche Segmente einschliessen, welche nummerirt werden. Die Kappe wird abgenommen und nach Absägen des Schädeldaches wieder angelegt, und der Kopf so photographirt.

Ueber diese Methode habe ich ausser einer Zuschrift an das Brit. med. Journ. vom 13. Februar 1886 nichts finden können; auch Hamilton selbst scheint die Resultate seiner Beobachtungen nicht veröffentlicht zu haben. Alex. Fraser[6]) ging später auf dieselbe Weise vor; er demonstrirte der Royal Acad. of Med. in Ireland eine grosse Zahl von Abbildungen, welche nicht nur die Beziehungen der einzelnen Windungen und Furchen zu einander bei alten und jungen Individuen (Differenzen von kaum $^1/_{16}$ Zoll), sondern auch die Lage der tiefsten Theile des Gehirns in Bezug auf die Oberfläche klar stellten.[7])

1) Journ. of Anat. and Phys. Nov. 1873 und Mai 1874.
2) Archiv f. Psych. Bd. VIII. 3) Dissert. Bern 1889 (Burckhardt).
4) Cranio-cerebral Topographie. Lancet. 13. Juli 1889. p. 61.
5) X. Internat. med. Congress, Abtheil. f. Physiol.
6) s. Brit med. Journ. 8. Febr. 1890.
7) Vgl. auch A. Fraser, A guide to operations on the brain. London, Churchill 1891.

dass diese, mit ganz geringen Abweichungen, auf dieselbe Stelle hinführen.

Bei der der Operation in der Klinik voraufgehenden Demonstration der Methode, ebenso bei theoretischen Betrachtungen über die Hirntopographie zeigte sich die Schwierigkeit, einer grösseren Zahl von Zuhörern die einzelnen Linien deutlich zur Anschauung zu bringen. Am glatt rasirten Schädel lassen sich die Linien natürlich leicht durch schmale Bänder, welche an ihren Enden z. B. mit Jodoformcollodium festgeklebt werden, darstellen; zuweilen habe ich dabei die Centralfurche mit dem Höllensteinstift aufgezeichnet; dann konnten bei der Operation die Bänder entfernt werden. So konnte man natürlich bei der einfachen Demonstration nicht verfahren. Eine Zeichnung, sie mag noch so exact sein, bleibt immer etwas schematisch und kann die topographische Demonstration am Lebenden niemals ersetzen; ich versuchte es deshalb, auf Grund der genannten und praktisch bewährten Richtungslinien einen Apparat zu construiren, welcher, für jeden Kopf zurechtzubiegen, diese Demonstrationen möglich machte, welcher aber auch geeignet war, vor der Operation zur Projection des gesuchten Rindencentrums auf die Aussenfläche des Kopfes benutzt zu werden. Zu diesen Zwecken musste er ganz aus biegsamem Metall, leicht auseinanderzunehmen und leicht zu reinigen, resp. aseptisch zu machen sein. Nach verschiedenen Versuchen und Berathungen mit dem Techniker (Fabrikant Détert, Französ. Str. Nr. 53) ist es gelungen, ein Instrument herzustellen, welches, wie ich glaube, für den genannten Zweck recht brauchbar ist. An dem in der Deutschen med. Wochenschrift (1889. Nr. 26) beschriebenen Exemplar sind noch folgende Verbesserungen angebracht:

Die beiden Querstäbe, welche die Verticalen darstellen, stecken in kleinen Hülsen, welche in einer Coulisse des breiteren sagittalen Bandeisens leicht hin- und hergeschoben (auch leicht herausgenommen) werden können, und sind deshalb nach 3 Richtungen hin leicht beweglich; lassen sich aber, weil sie auf die andere Kopfhälfte übergreifen, durch Zusammenbiegen in jeder gewünschten Richtung und Lage feststellen. Der die Rolando'sche Furche projicirende Stab, an seinem oberen Ende charnierartig am sagittalen Bande befestigt, schleift in einer an der vorderen Verticalen angebrachten, etwas federnden Coulisse, so dass auch ihm jede Lage und Richtung gegeben werden kann.

Soll der Apparat angelegt werden, dann wird zuerst der sagittale Streifen angepasst, genau nach der Form des Kopfes zurechtgebogen und etwas von vorn nach hinten zusammengedrückt, so dass

er, leicht federnd, dicht oberhalb der Nasenwurzel und dicht unterhalb der Protuberantia occipitalis ext. festsitzt, im Uebrigen aber der Sagittallinie sich überall anschmiegt. Dann wird die vordere Verticale so in der Coulisse zurechtgeschoben, in der Hülse gedreht und gebogen, dass auch sie, an beiden Seiten dicht vor dem Antitragus in die dort fast immer fühlbare Vertiefung eingreifend, festsitzt. Diese Linie kann stets rechtwinklig zur Sagittalen gezogen werden; will man dasselbe bei der hinteren Verticalen erreichen, dann muss man sie entweder rechtwinklig zu einer Verlängerung des mittleren Theiles

Fig. 3.

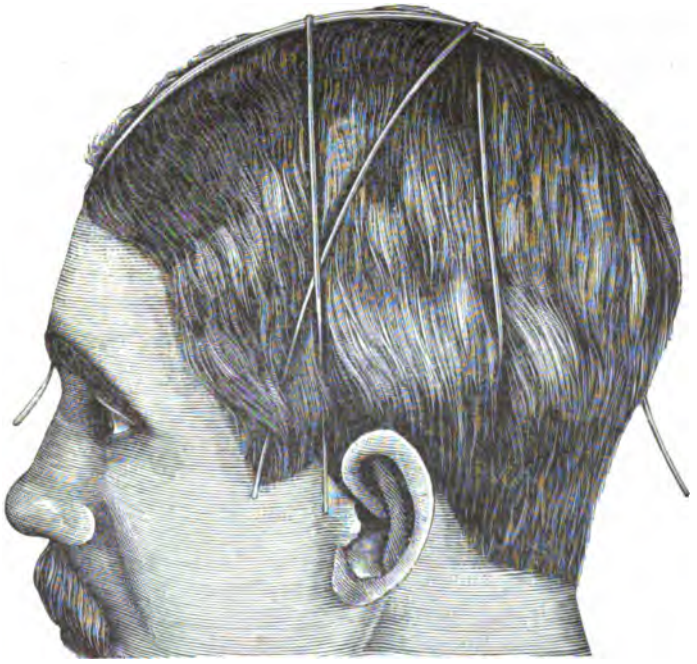

der Sagittalnaht ziehen, indem man beide Linien als die vorderen Kanten entsprechender Ebenen ansieht, oder man legt diese hintere Verticale rechtwinklig zu einer unteren Horizontalen, oder drittens, und das ist das Einfachste, man legt sie, unmittelbar am oder auf dem hinteren Rande des Proc. mastoid. anfangend, der vorderen Verticalen parallel; dann steht sie eben rechtwinklig zur Sagittalebene ihr Kreuzungspunkt mit der Sagittallinie entspricht dem oberen Ende der Centralfurche (Fig. 3). Man trifft fast stets genau dieselbe Stelle, welche sich auch in den Fällen, bei denen die Protuberantia occi-

pital. ext. deutlich zu fühlen ist, durch Rechnung ergiebt. Ich habe diese Berechnung an 51 Köpfen (24 Männern, 16 Weibern, 11 Kindern) angestellt, indem ich sowohl 55,5 Proc. der Länge der Sagittallinie mass, als auch, bei mittelgrossen Schädeln, einen 2 Cm. hinter der Mitte der Sagittallinie oder 18,5 Cm. nach hinten vom Stirn-Nasenwinkel liegenden Punkt aufsuchte (Poirier u. A.). Dabei kam ich bei mittelgrossen Schädeln mit Abweichungen von höchstens 1 Cm., welche wohl auf Messfehler zu beziehen sind, auf dieselbe Stelle.

Für diese Messungen ist es von grossem Nutzen, sowohl das sagittale Band, als auch die 3 Stäbe mit Centimetertheilung versehen zu lassen, eine Einrichtung, welche auch die Benutzung des Apparates zur Bestimmung derjenigen Furchen, Windungen, resp. Centren, welche nicht unmittelbar am Sulcus Rolando liegen, erleichtert. So trifft z. B. die Sylvius'sche Furche auf die vordere Verticale 1 Cm. unterhalb des Kreuzungspunktes derselben mit der Centralfurche u. s. w.

Bei Kindern und jungen Leuten sind alle einfachen Zahlenbestimmungen unsicher, während die vom hinteren Rande des Proc. mastoid. gezogene Parallele zur vorderen Verticalen bei jeder Grösse und bei jeder in den Grenzen des Normalen bleibenden Form des Schädels anzuwenden ist.

Wenn wir unseren Apparat mit den anderen, gleichen Zwecken dienenden Apparaten vergleichen, wie sie unter den Namen: Cyrtometer, Goniometer, Enkephalometer u. s. w.[1]) empfohlen sind, so finden wir, dass er ebenso sicher und dabei einfacher ist, als diese.

Das älteste dieser Instrumente ist der Cyrtometer von Wilson-Chiene und das biegsame Winkelmaass (l'équerre flexible auriculaire) Broca's. Letzteres ist, nach den Untersuchungen von Féré, denen sich Poirier anschliesst, schwierig, nur unter grossen Vorsichtsmaassregeln anzuwenden und führt leicht zu unrichtigen Resultaten. Es besteht bekanntlich aus einem horizontalen und einem verticalen biegsamen Eisenstab, an deren Kreuzungspunkte sich ein hölzerner Zapfen befindet. Dieser wird in den Gehörgang gesteckt, der horizontale Stab mit seinem vorderen Ende unter der Nase herum und der verticale Stab über den Scheitel zum anderen Gehörgang gelegt. Der Kreuzungspunkt dieses Stabes mit der Sagittalnaht sollte genau das vordere Ende derselben, das „Bregma" treffen; da er das nicht thut, ist auch die Bestimmung hinfällig, 55 Mm. dahinter (Lucas-Championnière) das obere Ende der Centralfurche anzunehmen.[2])

1) Von den complicirten Apparaten zur Schädelmessung, wie sie sich z. B. in Benedikt's Craniometrie und Kephalometrie. Wien 1888 beschrieben finden, sehen wir natürlich ab. 2) s. Poirier, p. 32.

Der Cyrtometer von Wilson-Chiene[1]) und mehrere ähnliche Apparate, wie der Goniomètre céphalique von Debierre[2]), ferner Horsley's, Dana's[3]) Cyrtometer geben wenig sichere Resultate, weil sie den Winkel benutzen, welchen die schräg nach vorn verlaufende Centralfurche mit der Sagittallinie macht. Dieser Winkel ist, wie ich bei meinen zahlreichen Versuchen am Cadaver fand und wie es auch aus den von Hare, Giacomini, Hamy, Anderson und Makins, Poirier und René-Le Fort genannten Zahlen hervorgeht, sehr verschieden; seine Grösse schwankt zwischen 60 und 74°, nach Anderson und Makins (s. oben) zwischen 50 und 70°. Giebt man auch dem Instrument eine Mittelstellung (v. Bergmann 65 bis 70°, Horsley 67°), so kann doch das untere Ende des Sulcur von der durch das Instrument bezeichneten Stelle ziemlich weit entfernt sein.

Es ist klar, dass hierdurch die Projection der unteren Hälfte des motorischen Region im Ernstfalle im Stich lassen kann. Ceccherelli[4]) kennt 6 Methoden zur Bestimmung der Centralfurche; die von Giacomini soll die beste sein, sie ist aber in doppelter Beziehung unrichtig. Erstens bestimmt auch Giacomini die Lage der Rolando'schen Furche nach einem Winkel, den ihr unteres Ende mit der vorderen Verticalen macht (den Winkel mit der Sagittalen bestimmte er auf 60°); auch dieser Winkel ist nicht constant. Zweitens nahm er das untere Ende der Furche auf der Mitte der vorderen Verticalen, der Linie vom Grübchen vor dem Tragus zur Sagittallinie an. Auch das ist nicht ganz zutreffend. In der grossen Mehrzahl der Fälle war die vordere Verticale (wie gesagt, nicht vom Kiefergelenk, sondern von der fast genau dem oberen Rande des äusseren Gehörgangs entsprechenden kleinen Vertiefung dicht vor und über dem Tragus ausgemessen) 16 Cm. lang; 5½ bis 6 Cm. (also ungefähr 2 Zoll) oberhalb des genannten Punktes vor dem Ohre traf in diesen Fällen das untere Ende der Centralfurche auf die vordere Verticale, niemals auf die Mitte, wie Giacomini annahm. Die Länge dieser Linie schwankte viel weniger als die anderen Maasse am Schädel; ein Umstand, der vielleicht geeignet ist, die verschiedene

1) S. u. W. Hare, Lancet. 3. März 1888.

2) s. Verhandlungen des X. internat. med. Congress. Bd. II. S. 49, und René-Léon Le Fort. p. 62.

3) A note on the means of topographical diagnosis of focal disease affecting the so-called motor region of the cerebral cortex. Med. Rec. 1889. No. 2; Amer. Journ. of med. Sc. April 1887.

4) Refer. im Centralblatt f. Chir. 1886. Heft 1.

Richtung der Centralfurche zu erklären. Poirier (p. 41) fand den Kreuzungspunkt 15 Mm. unterhalb der Mitte und das Verhältniss des unterhalb dieses Punktes gelegenen Abschnitts zur ganzen Linie 7:17 (s. u.). — René-Le Fort macht ausserdem bei der Besprechung dieser Winkelmesser mit Recht darauf aufmerksam, dass es nicht leicht sei, einen bestimmten Winkel über eine gekrümmte Fläche zu legen.

Der von Zernoff angegebene und dem VIII. Congress russischer Naturforscher und Aerzte demonstrirte Enkephalometer wird von Le Fort[1]) und Poirier[2]) beschrieben. Mir war weder das Journal des genannten Congresses, noch die Revue générale de clinique et thérapeutique. 7. Mai 1890, noch l'Anthropologie. 1890. No. 4 zugänglich, um mich genauer über den Apparat zu orientiren. Nach Le Fort ist er nach einer ähnlichen Methode construirt, wie sie Müller[3]) zur Feststellung der topographischen Beziehungen des Hirns zum Schädeldach gebrauchte. Nach Poirier ist er „bien imaginé, mais un peu compliqué" und mehr für anthropologische, als für chirurgische Zwecke geeignet.

Von den Fällen, bei denen die Centralfurche und die motorischen Centren nach der von uns beschriebenen Methode an der Aussenfläche des Schädels bestimmt und mit dem „Cranienkephalometer" demonstrirt wurden, sind einige in den Charité-Annalen veröffentlicht; z. B. Jahrgang XIV: Zur Casuistik der reinen traumatischen Rindenläsionen, wo es sich um eine Kopfverletzung handelte, welche „wie ein physiologisches Experiment sofort und ohne allgemeine Hirndruckerscheinungen eine bestimmte Reihe von Lähmungen hervorrief, welche wieder auf eine Läsion ganz bestimmter Bezirke der psychomotorischen Region schliessen liessen"; ferner im Jahrgang XV. S. 411 Fall Nr. 10, 11 und 12. Im vorletzten Falle konnte man bei einer Sprachstörung, welche nach einer Knochenwunde im linken Seitenwandbein aufgetreten war, mit dem Apparat nachweisen, dass die Wunde in der Mitte der Centralfurche, also höher als die Broca'sche Windung lag, und infolge dessen eine günstigere Prognose stellen; die rein motorische Aphasie, in diesem Falle wahrscheinlich nur durch den Druck eines geringen intra- oder extrameningealen Blutergusses bedingt, war nach 2 Tagen verschwunden.

Der 4. Fall (l. c. Nr. 12), genauer in der Deutschen med. Wochenschrift 1889. Nr. 46 beschrieben, war, wie der erste, „wie ein physio-

1) l. c. p. 31. 2) l. c. p. 39.
3) s. oben und Le Fort. p. 29 u. 31.

logisches Experiment". Die Knochenwunde entsprach fast genau der Centralfurche, sie lag nur steiler, so dass in ihrem unteren Theile wahrscheinlich die untersten Abschnitte des Gyrus postcentralis (Hypoglossus, Mundfacialis) betroffen waren. Der Fall könnte infolge dessen jener Meinung als Stütze dienen, welche das Centrum für die übrigen vom Facialis versorgten Gesichtsmuskeln vom Centrum für den Mundfacialis trennen und in den unteren Theil des Gyrus praecentralis verlegen, welcher, wie sich mit dem Apparat deutlich demonstriren liess, unverletzt war. (Leider ist es mir nicht möglich gewesen, diesen Patienten weiter zu beobachten; nach Jahresfrist war er „unbekannt verzogen".)

In 3 Fällen von Hirntumoren wurde nach der Trepanation die Geschwulst genau an der vorher mit Hülfe des Apparats bestimmten Stelle gefunden. Bekannt ist der von Oberstabsarzt Dr. R. Köhler operirte, von ihm und Dr. Oppenheim[1]) veröffentlichte Fall, bei dem es sich um Lähmung des linken Armes und Facialis mit häufigen, nach Art der Jackson'schen verlaufenden Krampfanfälle handelte. (Cystosarkom; nach der Entfernung des grössten Theils der Neubildung [ganz war sie nicht zu entfernen] ganz bedeutende, mehrere Monate anhaltende Besserung. Tod 7 1/2 Monate nach der Operation an Recidiv.)

In dem 2. Falle, den Geh. Rath Bardeleben operirte, handelte es sich um eine Cyste in oder dicht unter der Rinde, und zwar unter den Centren für die Extremitäten rechts. Meisseltrepanation an der vorher demonstrirten Stelle; die kranke Partie wurde sofort getroffen. Auch hier ganz bedeutende Besserung; leider war nach 1 Monat, als bei verheilter Wunde eine Wiederansammlung von Flüssigkeit die Oeffnung der Narbe nothwendig gemacht hatte, bei den folgenden Verbandwechseln Infection eingetreten; der Patient starb an Meningitis 5 Wochen nach der Operation.

Der 3. Fall ist der von Prof. Langenbuch[2]) operirte; an der bezeichneten Stelle fand sich eine kirschgrosse Cyste.

Auch in einem von Dr. Benda operirten, der deutschen Gesellschaft für Chirurgie[3]) und der Berliner militärärztlichen Gesellschaft am 21. März 1891 als geheilt vorgestellten Falle hatte ich den Apparat vorher angelegt. Hier kamen wir, wie elektrische Reizversuche bewiesen, nicht sofort auf das gesuchte Centrum (untere Extremität),

1) Berliner klin. Wochenschrift 1890. Nr. 30, und 1891. Nr. 16.

2) Ebenda. Nr. 13, und Deutsche med. Wochenschr. 1889. Nr. 16 u. 46.

3) s. Centralblatt f. Chir. 1891, Beil. zu Nr. 26. S. 91.

aber nur, weil wir aus Furcht, den Sinus longitudinalis zu treffen, zu weit von der Mittellinie entfernt die Oeffnung angelegt hatten. An der Hirnrinde war in diesem Falle nichts Abnormes wahrzunehmen; trotzdem führte die Excision der betreffenden Centren zu einer ½ Jahr beobachteten Heilung. Aehnliche Fälle finden sich u. a. bei Le Fort.[1]) An demselben Abend stellte Oberstabsarzt Dr. Alberti einen jungen Mann vor, bei welchem nach einer Kopfverletzung Zuckungen und Schwäche in Arm und Hand links zurückgeblieben waren. Eine Depression am Seitenwandbein lag, wie ich mit dem Apparat demonstriren konnte, ungefähr in der Mitte, vielleicht etwas tiefer zwischen mittlerem und unteren Dritttheil der Centralfurche, entsprach also der Lage der Centren für Arm und Hand.

In einem Falle von Gehirnabscess nach Otitis media wurde von Geh. Rath Bardeleben, weil die Lähmungen auf die Gegend des Armcentrums hinwiesen, diese Stelle bestimmt und hier trepanirt. Die Rinde zeigte keine auffallenden Veränderungen an dieser Stelle, aber sie pulsirte nicht, auch wenn der Patient aufgerichtet wurde. Mehrfache Punctionen mit einem schmalen Messer führten nicht auf Eiter. Bei der Section zeigte sich, dass der den halben Stirn- und Schläfenlappen einnehmende Abscess 1 Cm. von der Trepanationsöffnung, aber nach vorn, nicht wie vermuthet wurde, gerade nach unten (im Schläfenlappen) lag. Die Ursache der Lähmung lag also hier nicht im Rindencentrum selbst, sondern im Hirnmark; bestand nicht in directer Erkrankung der Centren, sondern wahrscheinlich in Compression und collateralem Oedem.

Wie aus dem Vorstehenden zu ersehen ist, haben Methode und Apparat ihre Leistungsfähigkeit auch in der Klinik bewiesen. Es kam mir nun darauf an, die neueren Vorschläge zu prüfen, nachdem ich mich überzeugt hatte (s. o.), dass die bis vor Kurzem gebräuchlichen Methoden zu umständlich und dabei jedenfalls nicht sicherer als die von uns modificirte Reid'sche Methode waren. — Die Zahl der Arbeiten über Hirnlocalisation war in letzter Zeit recht gross, sie sind aber zum grossen Theil rein physiologisch-experimentell, wie die bekannten Arbeiten Ferrier's[2]), Exner's[3]), Ferrier-Sorel's[4]), sowie die bekannten Mittheilungen Munk's, die Berichte und Referate über Siemerling[5]), Nothnagel[6]) u. A., oder sie

1) l. c. p. 127. 2) On cerebral localisation. Lancet 1890. I. 1225.

3) Ueber die neueren Forschungsresultate, die Localisation in der Hirnrinde betreffend. Wiener med. Presse. 1886. Nr. 48.

4) Leçons sur les localisations cerebr. Paris 1891.

5) Neurolog. Centralbl. 1887. Nr. 20. 6) VI. Congress f. innere Medicin.

brachten ausserdem Casuistik, aber keine besondere Methode der Localisation, wie W. Macewen[1]), V. Horsley[2]), Hun[3]), Swanzy[4]), Rüdinger, Stumpf, v. Gudden[5]) Rumpf[6]), Leyden und Jastrowitz[7]).

Auch die Zahl derjenigen neueren Arbeiten, in denen speciell die Methoden der Localisation besprochen werden, sowie die Zahl der empfohlenen Methoden ist nicht gering. Wir nennen die oben erwähnte A. W. Hare's[8]), die von Debierre[9]), Rieger[10]), Broca und Sebilean[11]) und ganz besonders die ausgezeichneten Monographien von René-Léon Le Fort[12]) und von Poirier[13]). Auf zahlreiche mühsame Versuche gestützt, geben sie unter ausgiebigster Verwerthung und Besprechung des auf diesem Gebiete bisher Geleisteten, unter Beifügung einer grossen Zahl sehr schöner und instructiver Abbildungen, eine so klare Uebersicht über die Hirntopographie, dass es mir vor allen Dingen darauf ankam, ihre Resultate mit den meinigen zu vergleichen. Die von beiden der Reid'schen und der identischen, von Poirier als „deutsche" (wie ich glaube mit Unrecht) bezeichneten Methode gemachten Vorwürfe, dass sie wegen der vielen dabei nothwendigen Linien (Poirier p. 38, Le Fort p. 57) zu complicirt, und, weil sie zuerst die Sylvius'sche Furche bestimmt, wenig sicher sei, diese Vorwürfe treffen bei der von uns oben beschriebenen Modification nicht zu. Nehmen wir aber die als Resultate ihrer vielen Versuche anzusehenden Abbildungen und zeichnen unsere Linien hinein, dann finden wir fast ausnahmslos, dass diese auf dieselben

---

1) Address on the Surgery of the Brain and Spinal Cord. Lancet. 11. Aug. 1888. p. 254.

2) Brain surgery und Remarks on ten consecutive cases of operations upon the brain and cranial cavity to illustrate the details and safety of the method employed. Brit. med. Journ. No. 1345 u. 1373. 23. April 1887.

3) A clinical study of cerebral localisation, illustrated by seven cases. Amer. Journ. of med. Sciences. Jan. 1887.

4) Werth der Augensymptome für die Hirnlocalisation. Lancet. 17. Nov. 1888.

5) Münch. med. Wochenschr. 1886. Nr. 4.

6) Zur Pathologie der motorischen Rindencentren. Ebenda. Nr. 23.

7) Zur Lehre von der Localisation in der Grosshirnrinde. Charité-Annalen. Jahrg. XIII, und Deutsche med. Wochenschrift 1888. Nr. 5 u. 6.

8) Wilson's Cyrtometer. Lancet. 3. März 1888.

9) Goniomètre und Autogravure cérébrale. X. internat. med. Congress.

10) Eine exacte Methode der Craniographie. Jena 1885.

11) Chirurgie cranio-cérébrale. Gaz. des hôp. 1888. No. 75.

12) La topographie cranio-cérébrale, applications chirurgicales. Paris und Lille 1890.

13) Topographie cranio-encéphalique, Trepanation. Paris 1891.

Stellen fallen, welche Poirier und Le Fort gefunden hatten. So bei Poirier Fig. 3, 5, 7, 8, bei Le Fort Fig. 11, 15, 16 und Taf. II. Die Linien passen nicht bei Le Fort's, Fig. 1; diese hat Debierre nach Hefftler's Angaben zusammengestellt. Man erkennt leicht, dass die Centralfurche zu weit nach vorne gezeichnet ist; ihre Verlängerung nach vorne unten würde nicht auf die Mitte des Arcus zygomaticus, sondern fast an den Beginn der Linea semicircularis am äusseren Rande der Orbita treffen. Die nach Anderson und Makins wiedergegebene Fig. 8 war für uns schwer zu verwerthen, weil der Proc. mastoid. nicht angedeutet und das Ohr wahrscheinlich zu weit nach hinten gezeichnet ist.

Le Fort zieht 1. die „Ligne sagittale", bestimmt den Anfang der Centralfurche, indem er $^{532}/_{1000}$ der Sagittallinie, also etwas mehr als die Hälfte, von der Sutura nasofrontalis abrechnet; zieht 2. die „Ligne zygomato-rolandique" von dem genannten Punkte der Sagittallinie zur Mitte des Arc. zygomaticus (diese entspricht dem Verlaufe der Centralfurche); 3. die „Ligne orbitolambdoïdienne" von dem Ursprung der Linea semicircularis am äusseren Augenhöhlenrand nach hinten zum „Lambda", der Stelle, wo Sagittalnaht und Lambdanähte zusammentreffen (entspricht in einem grossen Theile ihres Verlaufes der Fossa Sylvii); 4. die „Ligne astério-rolandique", vom oberen Ende der Centralfurche zu der Grube hinter der Basis des Proc. mastoid. (Astérion) und 5. die „Ligne astério-lambdoïdienne", vom letztgenannten Punkte zum Lambda (2 Mm. davor). Mit Hülfe dieser Linien ist es leicht, die Lage aller bisher bekannten Rindencentren aufzusuchen (p. 148 ff.). Die „Ligne zygomatico-rolandique" hat nach unserer Meinung den Nachtheil, dass es doch nicht so leicht ist, die Mitte des Jochbogens genau zu bestimmen. — Die Stelle am Schädel, wo Stirnbein, Seitenwandbein, Schläfenbein und grosser Keilbeinflügel zusammentreffen („Ptérion"), wo wir einzugehen haben, um den vorderen Ast der Art. mening. med. zu finden, wo ausserdem der verticale Ast der Fossa Sylvii, folglich auch das Operculum (Broca'sche Windung) zu suchen ist, und von hier aus den weiteren Verlauf der Fossa Sylvii, welche in ihrem mittleren Dritttheil, oberhalb des Ohres ziemlich horizontal verläuft, zu bestimmen, ist auch bei Benutzung unseres Apparates leicht; wo die Fossa Sylvii die hintere Verticale kreuzt, steigt sie schräg nach hinten oben an; kaum 1 Zoll weiter endigt sie im Gyrus supramarginalis (Lobule du pli courbe).

Poirier berechnet für das obere Ende der Centralfurche eine 2 Cm. hinter der Mitte der Sagittallinie (vom Angulus nasofrontalis zur Protuber. occip. ext.) und für diejenigen Fälle, bei denen die

letztere nicht zu fühlen ist, eine 18,5 Cm. nach hinten von dem Angul. gelegene Stelle. Diese beiden Vorschriften führen nicht immer zu gleichen Resultaten; ich habe oft genug Köpfe gemessen, bei denen die Sagittale 35, ja 36 Cm. lang war. Bei diesen würde, auf die erste Art $\frac{n}{2} + 2$ berechnet, das oberere Ende der Centralfurche nicht 18,5, sondern 19,5 resp. 20 Cm. nach hinten vom Stirnnasenwinkel liegen. Das untere Ende findet sich 7 Cm. oberhalb des Gehörgangs, 1 Finger breit unterhalb der Mitte der vorderen Verticalen (Ligne perpendiculaire pré-auriculaire à l'apophyse zygomatique). Für die Bestimmung der Fossa Sylvii zieht er die „Ligne nasolambdoïdienne", welche auf 4—6 Cm. dem äusseren Theil der Fossa Sylvii entspricht und von ihm als „Ligne sylvienne" bezeichnet wird.

Unsere vorstehenden Versuche und Vergleiche verschiedener Methoden, die Hirnwindungen und Furchen auf der Aussenfläche des Kopfes zu localisiren, zu projiciren, „als wäre der Schädel durchsichtig" (Le Fort), haben uns in der zu Anfang geäusserten Meinung bestärkt, dass wir in der (modificirten) Reid'schen Methode und in dem von uns nach derselben construirten Apparat ein sicheres und verhältnissmässig einfaches Hülfsmittel zur Localisation der psychomotorischen Centren besitzen. Die von Tag zu Tag zahlreicher werdenden, nach ihrem Sitz, ihrer Ausdehnung, ihrer Function durch Experimente und klinische Erfahrungen festgestellten Centren selbst aufzuzählen, würde uns hier zu weit führen.

XXII.

Aus der Strassburger chirurgischen Klinik.

Ein Fall von Meningocele orbitalis, scheinbar traumatischen Ursprungs.

Von

Prof. Dr. A. Lücke.

Die erworbenen Hirn- und Hirnhautbrüche sind im Allgemeinen ein seltenes Vorkommen. Ueber das wirkliche Auftreten derselben nach Nekrose oder traumatischem Defect der Schädelknochen besteht keine Meinungsverschiedenheit unter den Autoren. Ihr Auftreten nach subcutanen Verletzungen, besonders in der Orbita, ist von den Autoren geleugnet worden; Formen, welche als Meningocele acquisita diagnosticirt wurden, stellten sich vornehmlich als subperiostale Cysten neuer Bildung dar, welche mit den Gehirnräumen keinen Zusammenhang mehr zeigten. Der Fall, welchen ich hier berichte, zeigt uns eine Meningocele orbitalis, welche nach der Anamnese von uns in der That zunächst auf einen traumatischen Ursprung zurückgeführt werden musste.

Der Fall ist in der Kürze folgender:

Der Patient, ein 26jähriger junger Mann, war in seiner Jugend stets gesund gewesen; er war zum Militärdienst für tauglich befunden und trat den Dienst an. Nach einiger Zeit jedoch bemerkten die Aerzte bei ihm einen eigenthümlich schwerfälligen Gang, welcher von denselben auf eine während des Dienstes erworbene Syphilis bezogen wurde, obwohl eine eingeleitete Cur keinen Erfolg hatte und keine weiteren Symptome von Lues aufgetreten waren. Er wurde als untauglich vom Militär entlassen. Ausser dem schwerfälligen, spastischen Gang befand er sich wohl, auch nahmen die Störungen der unteren Extremitäten nicht zu.

Im April 1889 fiel er im Rausch gegen einen Knopf an einem Treppengeländer; er stiess sich dabei heftig in die Orbitalhöhle des rechten Auges. Am anderen Morgen bemerkte er, dass das obere Augenlid stark geschwollen und blutunterlaufen war; Schmerzen empfand er nicht, wohl aber sah er doppelt. Ein Arzt setzte ihm Blutegel. Da die Geschwulst allmählich zunahm, ging er zu einem Augenarzt. Dieser fand das rechte

Auge nach aussen und unten gedrängt, unter dem oberen Augenlide, sich in die Orbita hinein erstreckend, fand er eine pulsirende Geschwulst. Veränderungen im Sehvermögen waren, ausser leichtem Doppeltsehen, nicht vorhanden. Die Geschwulst wurde für ein traumatisches Orbitalaneurysma gehalten und die Ligatur der rechten Carotis communis ausgeführt. Dieser Eingriff war ohne Erfolg. Obwohl die Geschwulst nicht an Grösse zunahm, wurde doch ein weiterer Versuch zur Heilung derselben durch einen Heilgehülfen gemacht, der einen Faden hindurchziehen wollte, vermuthlich aber denselben nur vor der Geschwulst durchgezogen hat.

Im Juni 1890 trat der Patient in die chirurgische Klinik in Strassburg ein.

Status praes. Grosser, starker Mann; sein Gang spastisch; die Arme, besonders der linke, zeigten leichten Tremor. Geistig schien uns Patient einigermaassen indifferent und schwerfällig zu sein.

Das rechte Auge war erheblich nach aussen und unten aus der Orbita hervorgetrieben. Das obere Augenlid war hervorgewölbt, die Haut darüber unverändert. Man fühlte einen deutlich abgrenzbaren, ganz weichen Tumor, der etwas nach innen zu noch eine besonders hervortretende halbkugelförmige Hervorwölbung trug. Der Tumor liess sich in die Orbita etwas zurückdrängen, wobei das Auge etwas mehr hervortrat. Man konnte die Geschwulst gegen eine am oberen Orbitaldach vorspringende Knochenleiste verfolgen, neben welcher die Fingerkuppe in einen deutlichen Knochendefect eindringen konnte. Irgend welche Hirndruckerscheinungen traten bei dieser Untersuchung nicht auf.

Die Geschwulst zeigte keinerlei Differenz in der Consistenz an ihren Wandungen. Sie pulsirte schwach, aber deutlich für Finger und Auge synchronisch mit dem Puls. Mit dem etwas fest angelegten Stethoskop hört man ein Geräusch, ähnlich dem Nonnengeräusch in der Jugularvene.

Um die Diagnose völlig zu sichern, wurde zu zweien Malen die Punction der Geschwulst mit der Pravaz'schen Spritze vorgenommen, und wir entleerten zweifellose Gehirnflüssigkeit, welche von Herrn Prof. Hoppe-Seyler durch chemische Analyse als solche erkannt wurde.

Obwohl ja eine traumatische Meningocele bisher noch nie beobachtet worden war, ohne dass eine äussere Wunde vorhanden gewesen wäre, von der hier jede Spur fehlte, so glaubten wir doch, hier eine solche Veranlassung annehmen zu müssen, da der Patient mit vollster Sicherheit angab, dass weder er noch seine Anverwandten, unter denen ein Arzt sich befindet, je einen Unterschied zwischen der Grösse und der Form beider Augen wahrgenommen hätten. Bei der Vorstellung des Kranken vor meinen Zuhörern habe ich mich allerdings soweit reservirt ausgedrückt, dass die Möglichkeit einer kleinen früher bestandenen Meningocele vorhanden sei, welche durch das Trauma vergrössert worden sei. Besonders bewog mich dazu die

Art der Wandungen der Knochenlücke, welche der Finger abtasten konnte, deren Ränder durchaus keine deutliche unregelmässige Callusbildung zeigten.

Die Geschwulst hatte sich nach der Punction stets sofort wieder prall gefüllt, eine weite Communication mit den Gehirnräumen musste deshalb angenommen werden, weshalb ich mir auch das Bedenkliche einer Operation nicht verhehlen konnte. Der Kranke drängte indessen so entschieden dazu, dass ich dieselbe am 25. Juni vornahm.

Chloroformnarkose. Schnitt durch das obere Augenlid. Die freigelegte Geschwulst zeigte eine weissliche, an der prominentesten Stelle sehr dünne Hülle. Es waren besonders vorn einige Verwachsungen mit den Umgebungen da; im Ganzen gelang es leicht, den Sack uneröffnet bis in die Nähe der Orbitaldachlücke freizulegen, welche letztere nun sich viel grösser als vorher darstellte. Um den Sack gleich einem Bruchsack umschnüren zu können, musste ich ihn entleeren; ich that dies mit einer dünnen Canüle und schloss die Oeffnung mit einer Klemmpincette; indessen riss der Sack hier ein und es floss Flüssigkeit nach.

Patient hatte bei der Entleerung der Flüssigkeit einmal eine deutliche Zuckung im linken Arm. In der Nähe der Knochenspalte wurden zwei Klemmpincetten über den Sack gelegt und derselbe dahinter mit einem starken Catgutfaden abgeschnürt; dann Abtragung des Sackes vor den Pincetten, nach Abnahme desselben Naht der Schnittlinie. Die äussere Wunde wurde geschlossen und ein Druckverband angelegt. Antisepsis mit Sublimat.

Der exstirpirte Sack zeigte deutlich zwei Theile: der vordere, kleinere hing mit der grossen Höhle durch eine eingeschnürte Stelle zusammen, deren Lage nicht der Knochenlücke entsprach, sondern weiter nach aussen sich befand. Die Hülle war zerreisslich.

In den zwei nächsten Tagen befand sich der Patient ganz normal, unter dem Verband, welcher wegen des Conjunctivalsecretes gewechselt wurde, war leichtes Oedem der Augenlider aufgetreten. Die Temperatur war am 28. Juni Morgens 37,7; Abends stieg dieselbe plötzlich auf 39,8, Puls 90 und gespannt.

Am 29. waren ein paar Nähte durchgeschnitten und es floss helle Flüssigkeit zwischen ihnen hindurch; Eröffnung der Wunde und Jodoformtamponade. Am 29. noch hohes Fieber, etwas Benommenheit, Erbrechen. In der Nacht plötzlich heftige Convulsionen, die in Pausen auftraten und die linke Körperhälfte betrafen. Völlige Bewusstlosigkeit. Am Tage des 30. Juli liessen die Krämpfe nach, die Temperatur blieb hoch, 40,9°; Puls wurde frequenter, klein. Collaps. Tod Abends 6 Uhr. Postmortale Temperatur 40,3.

Die von Prof. v. Recklinghausen ausgeführte Section ergab:

Im Rückenmarkskanal nichts Besonderes.

Der Schädel war dünn, fast ohne Diploë. Das Gehirn rechts scheint stark eingesunken. Ueberall sehr tiefe Impressiones digitatae; an einzelnen Stellen kleine Exostosen. Sämmtliche Ventrikel des Gehirns sind sehr erweitert (Hydrocephalus). Neben dem rechten sehr weiten Seitenventrikel zeigen sich nach aussen und innen zwei grosse mit Flüssigkeit gefüllte Höhlen mit etwas röthlich gefärbten Wandungen. Diese beiden Höhlen verbinden sich durch einen Spalt, welcher unter dem Seitenventrikel hingeht. Der Schläfelappen ist adhärent an der Stelle, wo in dem Orbitaldach der Spalt für die Meningocele war. Nachdem später der obere Theil der Orbita mit der entsprechenden seitlichen Partie des Schläfebeins im Zusammenhang mit der die Seitenventrikel und die Höhlen enthaltenden Hirnmasse herausgenommen war, konnte man feststellen, dass sowohl der rechte Seitenventrikel, als auch die nach aussen gelegene Höhle nach unten durch feine Löcher in ganz atrophirter dünner Hirnsubstanz mit dem aus der Knochenlücke hervorgetretenen Sack communicirten.

Der Umschnürungsfaden und die Nähte waren durchgerissen.

Nach diesem Befunde muss man annehmen, dass unser Patient einen angeborenen Hydrocephalus internus hatte, verbunden mit einer kleinen im oberen Orbitaldache der linken Seite befindlichen, ebenfalls angeborenen Meningocele; der nach Art eines Bruchsackes mit einem Halse versehene kleinere Sack war der congenitale Theil der Meningocele.

Bei der Dienstzeit des Patienten, vielleicht durch Ueberanstrengung hervorgerufen, trat zuerst eine Verschlimmerung des Hydrocephalus ein, was sich durch Auftreten des spastischen Ganges zeigte. Leider ist damals nicht darauf geachtet worden, ob etwa eine Hervorwölbung des Auges begann.

Der Einfluss des Traumas auf die schnelle Vergrösserung des Sackes ist unzweifelhaft; es kam dieselbe nicht durch eine Fractur des Orbitaldaches zu Stande; von einer solchen war keine Spur vorhanden. Es ist das Wahrscheinlichste anzunehmen, dass bei dem erlittenen Stoss ausser dem Extravasat in der Orbitalhöhle auch ein solches im Gehirn sich bildete und dass dadurch die beiden mit einer neugebildeten Membran ausgekleideten Höhlen entstanden, welche unter sich und mit dem hydrocephalischen Seitenventrikel communicirten. Vermuthlich hat sich auch der Ventrikel durch Platzen einer dünnen Hirnlamelle mit der bestehenden Meningocele in Communication gesetzt und so kam, nachdem das orbitale Blutextravasat resorbirt war, nun die Bildung des grösseren Theils der Meningocele zu Stande.

Die in Rede stehende Orbitalgeschwulst ist also nur in dem Sinne als auf traumatischem Wege entstanden anzusehen, als die äussere Gewalt eine bereits bestehende Meningocele vergrösserte.

Es ist von Herrn Lefort[1]) in seiner interessanten Arbeit über pulsirende Orbitalgeschwülste mit Recht bemerkt worden, dass diejenigen Tumoren, welche von oben in die Orbita eindringen, niemals Aneurysmen seien. Die Pulsationen unserer Geschwulst waren vom Gehirn aus mitgetheilt; die Geräusche, welche man in derselben wahrnehmen konnte, waren unzweifelhaft durch Druck derselben auf die Vena ophthalmica hervorgebracht.

Zum Schluss müssen wir sagen, dass nach den Veränderungen, welche sich bei der Autopsie fanden, nicht wohl ein anderer Ausgang eintreten konnte. Von irgend einer Infection zeigte sich bei der Section keine Spur; der Tod trat ein, als der Sack sich geöffnet hatte und die Flüssigkeit aus den Seitenventrikel und den beiden neugebildeten Höhlen ausfloss und ein Zusammensinken der rechten Hemisphäre mit den consecutiven Circulationsstörungen eintrat. Die dabei aufgetretenen hohen Temperaturen sind zweifellos auch nur auf Veränderungen in der Hirnmasse zu beziehen.

1) Revue de Chirurgie. 1890.

XXIII.

Kleinere Mittheilungen.

1.

Zwei Fälle von gangränöser Hernie.

Von

Dr. Otto Flöel
in Coburg.

I. Marquardt, Anna, 50jährige Kaufmannsfrau in Coburg, war sonst gesund, hat 4 gesunde Kinder, seit August 1888 Menopause. Am 27. December 1888 wurde ihr in der Anstalt die rechte Mamma wegen einer grossen Geschwulst amputirt. Der Tumor erwies sich als ein Sarkom und wog ausgeblutet 8 1/2 Pfund. Der Wundverlauf war glatt, die äusserst heruntergekommene Kranke erholte sich rasch und befand sich dann immer wohl.

Am 24. Mai dieses Jahres spürte sie Abends nach einem Spaziergang plötzlich heftige Schmerzen in der rechten Schenkelbeuge. Dieselben verloren sich auch am folgenden Tage nicht, am Abend bemerkte Patientin, dass sich an der schmerzhaften Stelle eine kleine Geschwulst befand. Am 26. früh Stuhl auf Ricinusöl; die Schmerzen verloren sich auch jetzt nicht. Erbrechen oder Aufstossen war nicht vorhanden. Die Kranke wurde am 27. früh zum ersten Mal ärztlich untersucht und ihre sofortige Ueberführung in unsere Privatklinik veranlasst.

Status praesens: Kräftige, gut aussehende Frau. Reponibler Leistenbruch links. In der rechten Schenkelbeuge eine harte, gleichmässig geformte Geschwulst. Dieselbe hat die Grösse eines Hühnereies, ist druckempfindlich, die bedeckende Haut ist nicht verändert. Der Tumor ist ziemlich beweglich, nach dem Schenkelkanal zu fixirt. Keine Fluctuation, kein tympanitischer Schall.

Diagnose: Hernia cruralis incarcerata. Als Bruchinhalt wird Netz erwartet.

Am Nachmittag der Aufnahme Operation.

Nachdem die Geschwulst durch einen Längsschnitt freigelegt ist, erweist sie sich als ein Conglomerat von Fettgewebe und Drüsen. Da eine Beziehung der Geschwulst zu dem vor 2 1/2 Jahren entfernten Sarkom nicht von der Hand zu weisen ist, wird darauf gesehen, dass nichts von derselben zurückbleibt. Sie wird von den Seiten vorsichtig freigelegt, und es zeigt sich, dass sie mit einem fingerdicken Stiel in den Schenkelkanal verläuft. Der Stiel wird schichtweise quer eingeschnitten, und nun stellt sich heraus, dass sich in der Basis der Geschwulst ein kleiner

Bruchsack befindet. Derselbe ist von cylindrischer Form, so gross, dass er 1½ Fingerglieder aufnehmen kann. In den Bruchsack ist der Processus vermiformis eingeklemmt, er ist braunschwarz verfärbt und stinkt penetrant, etwa wie ein fauler Nachgeburtsrest.

Bruchwasser wird nicht bemerkt. Der Schenkelkanal wird mit einem Knopfmesser erweitert, der Darm vorgezogen und im Gesunden abgebunden. Nach Einlegen eines Jodoformgazestreifens in die Wundhöhle wird die Haut durch die Naht vereinigt und der Darm in der Nahtlinie so befestigt, dass die Ligatur aussen sichtbar ist. Darnach wird der Darm dicht über der Ligatur abgetragen. Verband.

Der entfernte Tumor wiegt ausgeblutet 45 Grm., der entfernte Processus vermiformis ist 6 Cm. lang, nicht perforirt. Das Lumen hat an dem blinden Ende 15 Mm. Durchmesser, an der Durchschnittsstelle 4 Mm.

Vom 3. Tage ab spontan Stuhl ohne Beschwerden.

Am 6. Tage hat sich der abgebundene Zipfel des Darms abgestossen unter Bildung einer Kothfistel. Der Durchmesser derselben beträgt 3 Mm.

Am 12. Tage trichterförmige Anfrischung und Naht der Fistel. Collodiumverband.

Hiermit blieb die Fistel geschlossen. Die Kranke wurde am 17. Tage entlassen.

Aus dem unteren Wundwinkel entleerte sich noch 10 Tage nach der Entlassung fäculent riechender Eiter.

2. Fissmann, Elise, 35jährige Lehrersfrau aus Breitenau. Die sonst gesunde Frau ist seit 15 Jahren verheirathet, hat eine Fehlgeburt und 3 Entbindungen durchgemacht, die letzte vor 8 Jahren. Seit 9 Jahren hat sie einen Nabelbruch, wogegen sie zeitweise eine Bandage getragen hat. Seit 3 Jahren hat sich der Bruch vergrössert, ohne jedoch besondere Beschwerden zu machen.

Am 25. Mai Nachts bekam Patientin, nachdem sie unvorsichtig aus dem Bett gestiegen war, plötzlich heftige Schmerzen im Leib, am folgenden Tage stellte sich auch Erbrechen ein, Stuhlgang war nicht zu bewirken. Am 29. wurde ich consultirt und veranlasste die Ueberführung der Kranken.

29. Mai. Status praes.: Sehr corpulente Frau, Gewicht 198 Pfund. Die Haut ist mässig ikterisch verfärbt. Dreifaustgrosser Nabelbruch. Derselbe ist im Ganzen halbkugelig, hat nach rechts und unten eine hühnereigrosse Prominenz. Der Nabel liegt rechts vom Tumor. Die Bedeckung ist mässig geröthet; der Percussionsschall ist tympanitisch, die Consistenz des Tumors prall-elastisch, doch nicht überall gleichmässig. Ein Versuch, die Hernie zu reponiren, gelingt nicht und verursacht ziemliche Schmerzen.

Es wurden schleunigst die für Laparotomie gebräuchlichen Vorbereitungen getroffen und die Operation noch an demselben Nachmittag vorgenommen.

Hautschnitt längs über den Tumor, nach oben und unten 5 Cm. über dessen Basis hinaus. Nach Eröffnung des Bruchsacks entleeren sich beiläufig 3 Esslöffel sero-purulenter Flüssigkeit von stark fäcalem Geruch. Der Bruchinhalt ist ein Convolut von Colon, Jejunum und Netz. Durch

starke bandartige fibröse Stränge ist der Bruch in 6 Kammern getheilt, in denen die einzelnen Darm- und Netzpartien stecken. Die grösste, dieser Kammern entspricht der Prominenz, die man vor der Operation auf dem Tumor bemerkte. Der Bruchinhalt ist theils mit den Wandungen der Kammern frisch verklebt, theils fest verwachsen, theils auch frei. Die Darmserosa ist fibrinös belegt. An einer Jejunumschlinge, die in ihre Zelle fest eingeklemmt war, findet sich eine zweimarkstückgrosse schwarzgrüne Verfärbung, die Stelle hat stark fäcalen Geruch, Perforation ist nicht vorhanden.

Der weitere Verlauf der Operation war ziemlich mühsam. Zunächst wird die Bruchwandung vom Inhalt theils stumpf losgeschält, theils mit Messer und Schere losgeschnitten. Hierauf versucht man, auch die Verwachsungen des Bruchinhalts unter sich zu lösen, das gelingt jedoch nicht vollkommen; namentlich erscheint es technisch unmöglich, das Jejunum so weit frei zu machen, dass man den gangränös aussehenden Theil desselben hätte reseciren können.

Die Bruchpforte, die beiläufig 10 Cm. Durchmesser hat, wird nach oben und unten um 5 Cm. erweitert, der Bruch reponirt und die Lage der verfärbten Darmstelle an der Bruchpforte gesichert. Hierauf wird ein 6 Cm. breiter Jodoformgazestreifen auf die verdächtige Stelle gelegt und nach aussen geleitet, im Uebrigen die Bruchpforte unter sehr starker Spannung durch 4 Seiden- und 10 Catgutknopfnähte vereinigt. Auf diese Naht wird ebenfalls ein Jodoformgazestreifen gelegt, nach aussen geleitet und darüber die Haut nach Resection eines halbhandtellergrossen Stückes gleichfalls vereinigt. Die Naht wird mit Jodoformgaze bedeckt und ein Compressivverband angelegt. Die Gaze war mit Sublimatlösung befeuchtet, im Uebrigen wurde das Peritoneum durch kein Desinfectionsmittel berührt. Temperatur Abends 38,8.

30. Mai. Nachmittags hat sich plötzlich beiläufig $1\frac{1}{2}$ Liter seröse Flüssigkeit durch die Nahtlücke entleert. Die Flüssigkeit ist mit unwillkürlich abgegangenem Urin vermischt und hat fäcalen Geruch. Temperatur früh 38,7, Abends 39,0°.

31. Mai. Entfernung des extraperitonealen Drainagestreifens. Geformter, breiiger, grau verfärbter Stuhl spontan. Temperatur früh 38,2, Abends 38,7.

1. Juni. Morgens Befinden gut, Mittags Delirien. Die Kranke steckt in einem Schraubstock, wird an unsichtbaren Fäden gezogen, es werden grosse Mengen Wasser und Oel durch den Körper geleitet, laute Gesellschaft ist im Hause.

Entfernung des intraperitonealen Gazedrains, Eis auf Kopf und Leib. Temperatur früh 38,0, Abends 38,9.

Der Puls schwankte bisher zwischen 90 und 100.

2. Juni. Der Zustand hat sich seit gestern sehr gebessert. Temperatur früh 37,1, Abends 37,8.

Von nun an war die Reconvalescenz ungestört, nur kam öfters unwillkürlicher Abgang von Urin und Fäces vor, und stieg die Abendtemperatur anfangs noch öfters bis 38,0°.

Am 5. Juni wurden die Nähte entfernt und die granulirende Stelle, durch die ich die Jodoformgaze nach aussen geleitet hatte, mit Secundär-

naht geschlossen. Am 12. Juni stand die Operirte zum ersten Mal auf, am 20. Juni, also am 22. Tage nach der Operation, wurde sie entlassen. Die Narbe war tadellos, und wurde zum Schutz derselben eine Leibbinde angelegt.

In beiden Fällen kamen während der Operation Complicationen zum Vorschein, die nicht ohne Weiteres klar erscheinen liessen, wie man weiter handeln sollte.

Im Fall 1 war es fraglich, ob es besser sei, den Stumpf des Wurmfortsatzes zu versenken oder extraperitoneal zu befestigen. Für den Fall, dass der Verschluss des Stumpfes hielt, war die Versenkung insofern das bessere Verfahren, als man den Bruchkanal fest hätte vernähen können, und die Heilungsdauer kürzer gewesen wäre. Ich konnte mich zur Versenkung nicht entschliessen, einestheils, weil ich secundäre Perforation am Stumpfende befürchtete, anderentheils, weil ich in Rücksicht auf die vorgeschrittene Gangrän des Wurmfortsatzes eines aseptischen Wundverlaufs nicht sicher war. Auf den Umstand, dass die Frau bei der extraperitonealen Behandlung vielleicht später ein Bruchband tragen müsste, legte ich um so weniger Werth, als wegen des Leistenbruchs auf der anderen Seite ohnehin ein Bruchband anzurathen war.

Uebrigens waren die Narbenverhältnisse nach der Heilung tadellos. An der Stelle, wo der Wurmfortsatz befestigt wurde, ist die Narbe etwas eingezogen, eine Vorwölbung des Darmes besteht nicht. Die Frau befindet sich mit ihrem doppelten Bruchband ausgezeichnet.

Im zweiten Falle war die Entscheidung noch schwieriger. Das theoretisch sicherste Verfahren, die Darmresection, wäre infolge der Schwierigkeit, das betreffende Darmstück ganz frei zu machen, wahrscheinlich technisch unausführbar gewesen, mindestens hätte es so viel Zeit in Anspruch genommen, dass ein günstiger Ausgang kaum zu hoffen gewesen wäre.

Als zweites Verfahren blieb demnach die Anlegung eines künstlichen Afters. Die Folgen davon wären bei der Hülflosigkeit der Dame, die mit ihren 2 Centnern Gewicht sehr schwer aus einer Lage in die andere zu bringen war, wahrscheinlich bald unerträglich geworden, und wenn sich die Fistel nicht spontan schloss, hatte man wo möglich noch eine schlimmere als die primäre Darmresection vor sich.

Die Bauchwunde einfach zu schliessen, wäre kaum zu verantworten gewesen. Als einziger Ausweg mit etwas Aussicht blieb schliesslich, die gangränöse Darmstelle an der Bruchpforte zu fixiren und nach aussen zu drainiren. Es scheint nun, dass der Darm an der gangränösen Stelle eine Perforation bekam, die sich vielleicht durch Verlöthungen mit der Nachbarschaft bald wieder schloss. Die infolge der Perforation entstandene locale Peritonitis kam nach Abfluss der Secrete durch die Drainagelücke zur Heilung. Unnöthig complicirt wurde der Heilungsverlauf durch die intensive Jodoformintoxication, die wieder zeigt, dass man bei ganz mässiger Anwendung des Jodoforms die schwerste Vergiftung gewärtigen kann. Die Vergiftungserscheinungen liessen zum Glück nach Entfernung der Ursache sofort nach. Frau Fissmann hat sich vor Kurzem im besten Wohlsein wieder vorgestellt. Die Narbe war vollkommen fest, doch soll eine Leibbinde weiter getragen werden.

2.

Operation der Hypospadie aus dem Scrotum.

Von

Prof. A. Landerer
in Leipzig.

(Mit 6 Abbildungen.)

Auf dem Chirurgencongress 1891 veröffentlichte Rosenberger eine Operationsmethode der Epispadie, wobei der Penis erst an die Bauchhaut angenäht und dann in 2. Sitzung aus derselben herauspräparirt und mit Haut gedeckt wird.

Es liegt ungemein nahe, diese Methode mit den nöthigen Veränderungen auch auf die Hypospadie anzuwenden. — Ich habe im Laufe dieses Sommers diese „scrotale Methode" 2 mal angewandt. Im 1. Fall hat die Operation in 2 Sitzungen — 10 Tage und 12 Tage — glatt zur Heilung geführt, im 2. Fall ist bis jetzt nur die erste Operation zur Ausführung gekommen. Die fehlende untere Harnröhrenwand soll — in 2 Hautlagen — aus dem Scrotum genommen werden. — Die verschiebliche Haut des Scrotums eignet sich hierzu sehr gut — bekanntlich bedecken sich selbst colossale Defecte des Scrotums — z. B. durch gangränöses Erysipel — überraschend gut von selbst, ohne plastische Nachhülfe.

Bei der ersten Operation wird der Penis an das Scrotum angenäht. Zu diesem Zweck werden 2, circa 3—4 Mm. breite Streifen zu beiden Seiten der Penisrinne angefrischt bis ins Scrotum hinein. Die Anfrischung muss natürlich doppelt so lang sein, als die Länge der künftigen Harnröhre betragen soll (Fig. 1). Die Blutung ist hierbei fast Null. Etwas Jodoformpuder unterstützt die prima reunio.

Fig. 1.

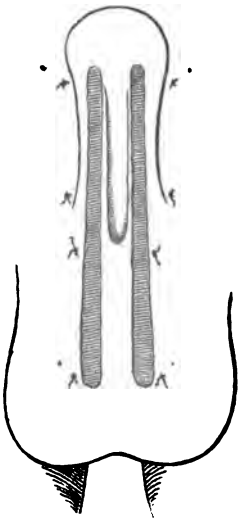

Die Eichelpartie wird an den tiefsten Punkt der Anfrischung angenäht (x und x, x' und x'), darauf der übrige Theil des Penis mit ca. 3 Knopfnähten jederseits befestigt. — Der Penis liegt nun auf dem Scrotum fest, ohne Tendenz sich nach oben zu schlagen, da bei Hypospadie der Penis an sich nach unten gekrümmt ist. — Ein Bougie oder Drainrohr ist unnöthig; der Urin läuft — namentlich wenn das Kind steht — ohne Schwierigkeit ab, der Strahl wird allerdings durch das Scrotum nach allen Richtungen hin gestreut. — Am 6.—8. Tage werden die Nähte entfernt; die Heilung erfolgte per prim. int.

Die zweite Operation ist nicht früher als 6 bis 8 Wochen nach der ersten vorzunehmen. — Der Penis soll aus dem Scrotum herausgeholt und an der Unterseite mit Haut gedeckt werden.

Zu diesem Zweck wird der Penis an der Eichel hochgezogen, und nun werden zwei seitliche circa 4—5 Cm. lange Schnitte von der Harnröhrenöffnung schräg nach dem Scrotum geführt, etwas länger als der Penis werden soll (Fig. 3). Dieselben sind bis in die Dartos zu führen. Es

Fig. 2.

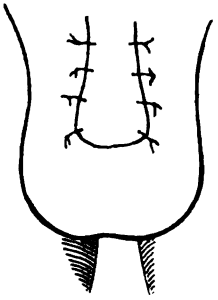

Fig. 3.



Fig. 4.

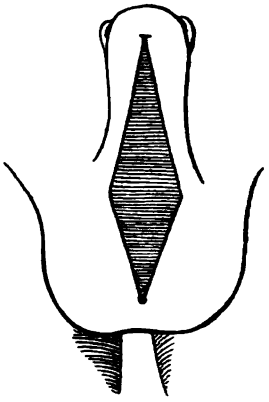

entsteht nun, wenn man den Penis hochzieht, ein annähernd rhomboidaler Defect (s. Fig. 4), der durch die Naht verschlossen wird, nachdem man die geringfügige Blutung gestillt und kleine Mengen Jodoform aufgestäubt

Fig. 5.

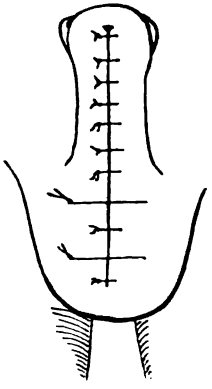

Fig. 6.

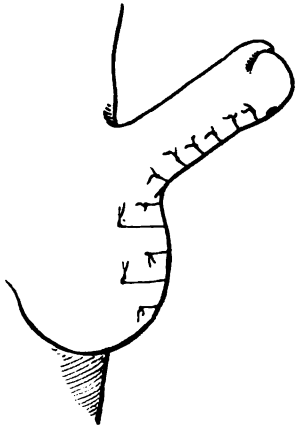

hat (s. Fig. 5). — Im Scrotum sind vielleicht zwei weitgreifende Silbersuturen nützlich. — Man bekommt einen, für einen Hypospadiaeus stattlichen Penis, mit deutlicher Tendenz nach oben, im erfreulichen Gegensatz zu der üblichen hakenförmigen Abwärtskrümmung des Hypospadiaeuspenis (s. Fig. 6).

Diese zweite Operation kann in 8 Minuten beendigt sein, während die erste vielleicht 10—12 in Anspruch nimmt. Sie ist ungleich einfacher und bequemer, als die bisherige Methode aus Penis und Präputium. Ein Verband ist unnöthig, es genügt Reinlichkeit und Jodoformpuder.

In dem einen Fall folgte ein ziemlich starkes Stauungsödem des Präputiums.

Bei diesem Knaben nahm ich, weil die Sache tadellos per prim. int. geheilt schien, schon am 6. Tage die Nähte heraus, worauf ein Theil der Scrotalwunde wieder auseinanderging, jedoch ohne weitere Störung. Das nächste Mal werde ich die Seidennähte 8 Tage, die Silbernähte 10 bis 12 Tage liegen lassen.

Ob in der Penisröhre später Haare wachsen werden, muss man abwarten. Viel Störung dürften sie nicht machen. Sollte der Defect im Scrotum zu gross sein, so lässt er sich durch Hautaufpflanzung decken, wozu die überflüssige Vorhaut verwandt werden kann.

Wer Hypospadieoperationen nach anderen Methoden mit ihren zahllosen Fistel- und Nachoperationen gesehen hat, dürfte die angeführte scrotale Methode wegen ihrer Einfachheit, ihres glatten raschen Verlaufs und ihres guten Resultats vorziehen.

XXIV.

Besprechungen.

1.

Die Tuberculose der Knochen und Gelenke. Von Dr. med. Fedor Krause, Professor an der Universität Halle. 8. Leipzig, F. C. W. Vogel. 1891.

Eine Monographie, in welcher der Verfasser seine klinischen Erfahrungen aus der Volkmann'schen Klinik mit den Ergebnissen eigener, nach den neueren bacteriologischen Methoden angestellter Thierversuche zusammenstellt. Nach einer geschichtlichen Einleitung folgt zunächst eine Beschreibung des Tuberkels und seiner Folgezustände im Allgemeinen. Die Krankheitsursache, der Tuberkelbacillus und seine Einwirkung auf thierisches Gewebe wird nach den neuesten Forschungsergebnissen dargestellt. Von neuen Einzelheiten sei erwähnt, dass Verfasser aus tuberculösem Abscesseiter nie Tuberkelbacillen und, soweit es sich um abgeschlossene Abscesse handelte, auch nie Eiterkokken durch das Plattenverfahren züchten konnte, dass aber derselbe Eiter, Kaninchen eingeimpft, regelmässig Tuberculose erzeugte. Aus der Nichtanwesenheit von anderen Keimen schliesst Verfasser, dass der Tuberkelbacillus selbst Erweichung und Eiterung bewirkt. Bei der Beschreibung der Genese wird zwischen Tuberkelbildung durch Proliferation extravasirter Bacillen und Erkrankung durch bacilläre Embolie unterschieden; für letztere Form bilden die keilförmigen Knochensequester den Beweis.

Uebergehend auf das Knochengewebe, beschreibt Verfasser die Bildung von Erweichungsherden im blutreichen Markgewebe der Epiphysen durch Verschmelzung von Tuberkeln, die Entstehung des charakteristischen käsigen Sequesters und den Durchbruch des angesammelten Knocheneiters. Abbildungen von Knochenpräparaten und Photogramme von mikroskopischen Schnitten sind dem Text beigegeben.

Der Uebergang der Tuberculose auf ein Gelenk wird an dem Beispiel der Wirbelsäulencaries erläutert, nachdem zuvor die Bedeutung des anatomischen Verhältnisses zwischen Epiphysengrenze und Kapselansatz für die Frage der Gelenkinfection hervorgehoben wurde. Der häufigen Secundärerkrankung der Gelenke nach Knochendurchbruch wird die seltene primäre Synovialistuberculose gegenübergestellt, für das Häufigkeitsverhältniss beider ergeben sich aus den Aufzeichnungen der Volkmann'schen Klinik die Zahlen 77:23.

Von grosser Bedeutung für den Verlauf der Arthropathie ist stets

die Ausdehnung der vorhergehenden Bindegewebsneubildungen und -Verlöthungen durch Vascularisation des Knorpels und die Ausbildung knorpeliger und knöcherner Ankylosen. Alle diese Processe kapseln Eiterungen ab oder machen das Leiden durch Aufhebung des Gelenkraums zu einem ossealen.

Weichtheilsabscesse tuberculöser Natur hält Verfasser für „äusserst selten primär"; entweder die Knochenfistel hat sich geschlossen, oder es handelt sich um eine Metastase in der Lymphbahn.

Die Synovialistuberculose, primäre oder secundäre, tritt in zwei wesentlich verschiedenen Formen auf, je nachdem die fibröse Verdickung oder die Verkäsung und Eiterbildung vorherrscht. Besondere, in ihrem Wesen noch nicht aufgeklärte Arten der Gelenktuberculose sind die Caries sicca, charakterisirt durch Knochenannagung ohne Eiterbildung, und die seltener Solitärtuberkel der Synovialzotten bildende Form, die Verfasser mit der Solitärtuberculose des Bauchfells vergleicht. Die Corpora oryzoidea sind nach Verfasser abgeblätterte, durch Fibrineinlagerung veränderte Stücke der Synovialis selbst. Die Rückwirkung des Gelenkprocesses auf die umgebenden Weichtheile äussert sich — bevor eine specifische Infection dieser Gewebe erfolgt — in verschiedenartiger Richtung: durch Bildung schwartiger Bindegewebslagen: Tumor albus; durch Anbildung weichen, stark vascularisirten Bindegewebes: Fungus; oder endlich durch gallertige Umwandlung des periarticulären Gewebes, die nicht Oedem ist, sondern ein Folgezustand desselben, der, wie Verfasser beschreibt, durch Lösung und Quellung des Mucins in der Oedemflüssigkeit entsteht.

Während am Knochen selbst das Periost in der Nähe tuberculöser Gelenke zu Proliferation und Knochenbildung angeregt wird, zerfällt der gefässlose Knorpel im bacillenhaltigen Eiter, wodurch dann der Knochen der doppelten Schädlichkeit des unmittelbaren Drucks und der tuberculösen Infection ausgesetzt wird.

Aus der Beschreibung des Ausgangs tuberculöser Knochenerkrankungen sei nur die für das Verständniss der latenten bacillären Krankheiten wichtige Beobachtung herausgegriffen, dass nach scheinbarer Ausheilung viele Jahre später abgekapselte Tuberculoseherde im Knochen oder in einer ehemaligen Gelenklichtung gefunden werden, wie Verfasser bei orthopädischen Operationen beobachten konnte.

Den Thierversuchen, über die ein Abschnitt des Buches handelt, lag der Plan zu Grunde, die Einwirkung von vertheilt im Blute kreisenden Tuberkelbacillen auf mechanisch verletzte Knochen und Gelenke festzustellen. Hier sei nur das Resultat der sehr sorgfältigen Versuche (bei denen sämmtliche Gelenke der Versuchsthiere in Celloidinschnitten untersucht wurden und der Befund von Bacillen für nothwendig für die Diagnose Tuberculose erachtet wurde) angeführt. Bei Meerschweinchen, die subcutan geimpft waren, zeigten beigebrachte Fracturen nie Störungen der Heilung, von 44 distorquirten Gelenken jedoch erwiesen sich 15 als tuberculös, während kein intactes Gelenk erkrankte. Bei Kaninchen, intravenös durch Reinculturen inficirt, erkrankten 14 von 28 distorquirten Gelenken tuberculös (meist mit Synovialtuberculose, nur 3 mal fand sich ein Epiphysenherd). Knochenbrüche heilten auch hier stets normal, recht

im Gegensatz zu des Verfassers früheren Versuchsresultaten über Sepsis an Bruchstellen bei Staphylokokkeninfection. Die Infection der distorquirten Gelenke erklärt Verfasser durch Austritt von Bacillen aus zerrissenen Gefässen; die Möglichkeit der Uebertragung durch bacillenhaltige Emboli hat er durch die Versuchsanordnung auszuschliessen gesucht.

In Uebereinstimmung mit diesen Versuchsergebnissen stehen die klinischen Erfahrungen des Verfassers, die in dem nächsten Abschnitt der Monographie niedergelegt sind. Leichte Traumen bezeichnen nach Verfassers Ansicht die Stelle am Knochengerüst, wo bei disponirten Menschen sich Tuberculose entwickelt; niemals erkranken, selbst bei Tuberculösen, Fracturenden. Die Knochentuberculose ist also hämatogen; wie die Bacillen aber in die Blutbahn gelangen können, darüber belehren uns in neuerer Zeit die Befunde von Tuberkelbacillen in ekzematösen Hautstellen und anderen kleinen Hautverletzungen. Widerspruch dürfte die vom Verfasser vertheidigte Ansicht finden, dass der Tuberkelbacillus unverletzte Epithelschichten durchdringen kann.

Den Einzelsymptomen, Schmerz, Crepitation u. s. w., sind kurze Kapitel gewidmet. Neu ist des Verfassers Ansicht über die Ursache der „falschen Stellungen" der Gelenkknochen, die auf reflectorische, von der Synovialis ausgelöste Contracturen zurückgeführt werden. Gleichzeitige Lungenerkrankung ist bei alten Leuten häufig, bei Kindern ist wiederum die Gefahr der allgemeinen Miliartuberculose grösser. — Krankengeschichten erläutern die verschiedenen klinischen Erscheinungsformen, unter denen z. B. diejenige, die Volkmann als Invasion vielfacher Tuberkelherde beschrieben hat, Erwähnung findet.

In dem Kapitel über Diagnose wird der Tuberculose besonders die Osteomyelitis gegenübergestellt und die Unterschiede im Sitz der Krankheit, in der Form der Sequester u. s. w. klargelegt. Die seltene Epiphysenosteomyelitis kann nach Verfassers Ansicht oft differential-diagnostisch von der Tuberculose nicht unterschieden werden.

Der Behandlung ist der letzte, ausführliche Abschnitt des Buches gewidmet. Die conservative Therapie besteht im Wesentlichen in Ruhigstellung des kranken Gliedes. Die verschiedenen Streckvorrichtungen sind für den Praktiker beschrieben und durch Abbildungen erläutert. Ihre unbestreitbare günstige Wirkung, besonders bei Coxitis, wird aus der Verhütung des Knorpeldrucks und gleichzeitig aus der Gelenkcompression durch die Kapsel erklärt.

Das Brisement forcé ist indicirt bei Ankylosen in schlechter Stellung nach fast oder völlig abgelaufener Entzündung, wenn Fisteln und Abscesse fehlen, und nur dann, wenn aus anderen Gründen der blutige Eingriff, der im Allgemeinen schonender ist, contraindicirt ist.

Sehr befriedigend sind des Verfassers Erfolge bei der Behandlung von kalten Abscessen durch Jodoformeinspritzung, die „wohl dauernd einen Platz in unserer Therapie einnehmen wird", und deren Wirksamkeit durch eingehende mikroskopische Untersuchungen im Tübinger Laboratorium, sowie vom Verfasser bewiesen ist. Bei der Anwendung desselben Verfahrens auf Gelenke hat man nur deshalb nicht die gleiche Sicherheit des Erfolges, weil die Indicationen sich noch nicht präcis aufstellen lassen. Immerhin sind auch hier des Verfassers Erfahrungen sehr

ermuthigend; er wendet die Jodoformemulsion namentlich bei Kindern in allen den frischeren Fällen zunächst an, wo nicht etwa ein leicht zugänglicher Knochenherd eine Operation empfehlenswerther macht.

Für vorgeschrittene Gelenktuberculose tritt unter Bedingungen, die genau festgestellt werden, die Indication zur Arthrectomia synovialis oder die zur Arthrectomia ossealis ein. Wenn, was stets zu erstreben ist, nicht alle tuberculösen Massen zweifellos zu entfernen sind, soll man nach Verfasser die fortgesetzte Tamponade mit Jodoformgaze anwenden, eine Maassnahme, die selbst für solche Grade der Gelenktuberculose, die sonst zur Amputation nöthigten, noch Heilungschancen bietet.

Von der 1890 von Billroth angegebenen Behandlungsmethode kalter Abscesse durch Auskratzung, Jodoformeingiessung und Etagennaht sagt Verfasser, der wohl eigene Erfahrungen darüber noch nicht besitzt, dass sie wegen „der Vorzüglichkeit und Sicherheit ihrer Erfolge" Beachtung verdiene. Unmittelbar vor dem Erscheinen des Buches trat Koch mit seinem Tuberculin hervor; anhangsweise konnte die erste Publication Koch's noch berücksichtigt werden. Die vom Verfasser daran angeknüpften Ausführungen spiegeln die Hoffnungen wieder, die im December 1890 in das neue Mittel gesetzt wurden, ohne natürlich schon Anspruch auf bleibenden Werth zu machen. Dr. G. Meyer.

2.

La topographie cranio-cérébrale. Applications chirurgicales par René-Léon Le Fort. 8. Paris, Alcan. 1890.

Der Verfasser behandelt in seiner 165 Seiten umfassenden Abhandlung die topographischen Beziehungen zwischen Gehirnoberfläche und Aussenschädel mit dem Endziel, dem Chirurgen, der bei der Trepanation durch Herdsymptome geleitet wird, mit möglichster Sicherheit den nächsten Weg zu der erkrankten Hirnwindung zu weisen.

Die früheren topographischen Untersuchungen derselben Art werden vollständig aufgeführt und kritisirt; die neue Methode des Verfassers besteht im Wesentlichen darin, dass im halbgeöffneten Gehirn die Windungen mit Tinte auf die Dura gezeichnet werden; ein Abdruck dieser Linien auf der Innenfläche des Knochens wird durch Bohrlöcher auf den Aussenschädel übertragen.

Die Ergebnisse dieser Leichenuntersuchungen sind in Tabellenform niedergelegt und geben in Durchschnittszahlen die Abstände wichtiger Gehirnwindungen von den Schädelnähten oder von solchen Knochenvorsprüngen ab, die durch die Weichtheile getastet werden können. Beispielsweise ergiebt sich, dass das obere Ende des Sulcus Rolandi bei Brachycephalen um $^{520}/_{1000}$ des Pfeilnahtbogens (Processus occipitalis bis Glabella), bei Dolichocephalen um $^{520}/_{100}$ desselben vom Processus occipitalis entfernt gelegen ist.

Auf diese Weise sind die Central-, Frontal- und Parietalwindungen und ihre einzelnen Abschnitte mit einer Genauigkeit bestimmt, die naturgemäss mehr wissenschaftlichen, als praktischen Werth hat. Auch die

Lage der Insula Reilli, des Kleinhirns und der Centralganglien zu den Schädelknochen wird erläutert. Der Arteria meningea ist ein besonderes Kapitel gewidmet.

Die Rindencentra selbst, die in der Chirurgie in Frage kommen, führt Verfasser hauptsächlich auf Ferrier's Angaben fussend auf und wendet dann noch einzelne auf diese seine topographischen Untersuchungsresultate an. So liegt z. B. der Trepanationspunkt bei vermutheter Erkrankung des Centrums der Gesichtsmusculatur (in dem unteren Ende beider Centralwindungen) 1 Cm. über der Orbito-Lambdoidallinie in der „Ligne zygomatico-rolandique", Linien, die in einem einleitenden Abschnitt über die Anatomie des Schädeldaches beschrieben sind.

Sehr übersichtliche Abbildungen sind der Schrift beigegeben, sie erlauben dem Chirurgen, der auf die mathematische Genauigkeit des Verfassers verzichtet, eine schnelle Orientirung über die Lage der gegebenen Falles blosszulegenden Gehirngegend. Dr. G. Meyer.

3.

Casuistisch-statistische Beiträge zur Pathologie und Chirurgie der Gallenwege. Von Dr. L. G. Courvoisier, Professor in Basel. 8. Leipzig, F. C. W. Vogel. 1890.

Allerorts bemüht man sich jetzt die ziemlich ohnmächtige Behandlung der Krankheiten der Gallenwege mit dem Messer gründlicher zu gestalten; immer zahlreicher werden die versprengten Mittheilungen, welche uns von Chirurgen über einzelne Erfahrungen zugehen. Um so wünschenswerther musste es sein, dass ein Sachverständiger wie Courvoisier (der bekannte Arzt des Diakonissenhauses Riehen bei Basel) die vorhandene Literatur bearbeite. Die bekannten Mängel solcher Literaturstatistiken werden dadurch ausgeglichen, dass Courvoisier selbst 23 Operationen an den Gallenwegen ausgeführt hat bei einer Gesammtzahl von über 250 Laparotomien, die zu diesem Zweck angestellt sind, und dadurch, dass er durch die übrigen schweizer Operateure mit ihren einschlägigen Krankengeschichten unterstützt worden ist, wonach jetzt ein Sechstel aller solcher Bauchschnitte auf die Schweiz fällt.

Gestützt auf 1780 Krankengeschichten und Sectionsberichte, bearbeitet Courvoisier im 1. Theil, der Pathologie, zunächst die Steine in der Gallenblase, dann die Verstopfung im Hals, die Steinbildung in der Leber und im Hepaticusgebiet, die im Gallengang zur Verstopfung führenden Processe und ihre Folgen, demnächst die Eiterungen und Geschwüre in den Gallenwegen mit allen ihren für uns Chirurgen so interessanten Durchbruchsstellen.

Es folgen die Neubildungen, der theoretisch so wichtige Mangel und die übrigen Missbildungen der Gallenwege, sowie die Verletzungen, stets bearbeitet mit Hinblick auf die chirurgische Therapie. Heben wir daraus Einiges hervor!

Die „articulirenden Drillingssteine" der Gallenblase leitet Courvoisier her von der bei jeder Einathmung eintretenden Abflachung der

Leber. Je grösser die Steine, desto gefahrloser sind sie, ganz wie die Kröpfe. Fabricius Hildanus hat sie zuerst am Lebenden tasten können, J. L. Petit zuerst ihr Klappern gefühlt. Warum findet man aber so oft Gallensteine bei Personen, die bei Lebzeiten nie ein Zeichen davon gehabt haben?

Bei der Ausdehnung der Gallenblase dringt Courvoisier auf eine exactere Bezeichnung gegenüber dem so gewöhnlichen Durcheinanderwerfen von einfacher Ektasie, Hydrops und Empyem. Es existirt kein Fall, wo ein Hydrops cystidis felleae je durch einfache oder wiederholte Punction geheilt sei. Ob die Diagnose wirklich nach den angegebenen Merkmalen stets „sicher" sei, möchte Referent nach eigener Erfahrung doch noch bezweifeln, nachdem ihn ein glattes Carcinom der vergrösserten Blase zu einer Laparotomie bei einer jungen Person veranlasst hatte; die allseitigen, fast nur aus grösseren Gefässen bestehenden, sonst zarten Verwachsungen liessen von einer Entfernung absehen.

Von Hepaticussteinen hat Courvoisier 81 Sections- und Operationsfälle sammeln können. Meist entstehen sie bei Behinderung der Gallenabfuhr im Choledochus und sind mit Steinen in anderen Gallenwegen verbunden, ohne besondere oder manchmal überhaupt Erscheinungen zu machen. Auch central in der Leber kommen bisweilen Steine vor.

Von Concrementen im Choledochus, die in der Regel aus der Gallenblase stammen, hat Courvoisier überraschender Weise nicht weniger als 175 Fälle aufgefunden; die meisten befanden sich in der Nähe der Mündung des Ganges, der dabei mächtig aufgetrieben ist, unter der Leber fühlbar werden kann. Verwachsung des Choledochus ist 62 mal beobachtet, wovon 17 Fälle congenitaler Natur, 39 Folge von Gallensteinen gewesen sein mögen.

Durch Stauung im Choledochus kann es zur Fluctuation der Leber mit Gallencavernen, ja zu ihrer Ruptur kommen. Ektasie der Gallenblase erreicht dabei nur dann hohe Grade, wenn der Verschluss nicht durch Steine im Choledochus bewirkt wird. In diesem Falle ist die Blase meist schon vorher geschrumpft. Nicht Ektasie, sondern Schrumpfung der Blase sei (nach 187 Fällen) charakteristisch für die Steinverstopfung des Choledochus, wofür auch der Befund von 35 Operationen bei Choledochusverschluss spricht. In den 10 Fällen, in denen die dilatirten Gallengänge gar keine Galle mehr enthielten, sondern hydropische Flüssigkeit — eine Acholie — hat es sich niemals um Steinverschluss gehandelt.

Dagegen sind wieder Leberabscesse durch Steinverschluss häufiger (22 von 27 Fällen von Choledochusverschluss) und ebenso ulcerative Perforationen, von denen 96 Proc. Folge von Steinobstruction sind.

Cruveilhier's intermittirender Icterus beruhte in 12 Fällen 9 mal auf Steinverstopfung, 3 mal auf Tumoren im Kanal.

Im Gegensatz zu Tait, dem ein jahrelang bestehender intensiver Icterus nicht für Gallensteine, sondern für einen Tumor spricht, constatirt Courvoisier statistisch die Richtigkeit des alten Dogmas von Baglivius: Si Icterus semel curatus denuo ac saepius recidivet, signum est infallibile oriri e calculo. Bei Steinobstruction kam der wiederholte Icterus unter 80 anatomisch nachgewiesenen Fällen 20 mal vor, bei sonstigen 74 Choledochusverschlüssen nur 2 mal. Koliken fehlten in jenen

80 Fällen nur 10 mal, in diesen 74 kommen sie nur 9 mal vor. Charcot's Fièvre intermittente hépatique kam in jenen 80 Steinfällen 19 mal vor, in jenen anderen 74 Verschlüssen nur 7 mal. Das Fieber war in fast allen Fällen mit Frösten verbunden, und entsprechend der Ansicht von Schüppel fanden sich jedesmal locale Störungen verschiedenster Art, auch wenn es intermittirend zu sein schien, so dass wohl Schüppel's Ansicht von der entzündlich-septischen Natur richtiger ist, als Charcot's, der es durch einfache Gallenresorption erklärt wissen wollte.

Für Steinobstruction des Choledochus sprechen also:

1. frühere kurzdauernde Gelbsuchten,
2. anhaltende, aber in ihrer Intensität wechselnde Gelbsuchten,
3. jahrelang anhaltende Gelbsucht,
4. Abgang von Gallensteinen,
5. Gallensteinkoliken besonders mit Gelbsucht,
6. fehlender oder unbedeutender Gallenblasentumor,
7. Fieber mit mehr oder weniger intermittirendem Charakter, für anderweitige Arten dagegen das Fehlen der Zeichen und das Vorhandensein einer grossen Gallenblasenektasie.

Da schon 6 mal Gallenblasenoperationen infolge von Blutungen tödtlich endeten, ist es nothwendig, auf die hämorrhagische Diathese bei langem Icterus zu achten, um sich dadurch warnen zu lassen (in 58 solchen Fällen fanden sich u. a. 18 mit Blutbrechen, 28 mit Blutstühlen, 11 mal Petechien, 10 mal Nasenbluten).

Der Choledochusverschluss erfordert je nach seiner Natur die Cholecystenterostomie oder die Choledocholithotomie, die von Courvoisier zuerst und gleich 3 mal mit Erfolg gemacht worden ist.

Das Empyem der Gallenblase, welches meist durch Gallensteine, bisweilen durch Typhus herbeigeführt wird, und ohne Cholecystostomie oder Cholecystektomie zum Tode führt, ist einmal mittelst idealer Cholecystotomie geheilt worden.

Eiterung in den Gallengängen ist fast stets Folge von Verschluss des Choledochus, besonders durch Steine, wodurch auch Abscesse in der Leber oftmals entstehen.

Den ersten Abgang eines Gallensteins durch die Bauchdecken hat Thilesius 1670 beobachtet, mit dem Stuhl Schröck 1680, die erste Gallenblasenjejunumfistel 1654 Bartholin, die erste Magenfistel 1770 Beaussier, die erste Colonfistel 1775 J. G. Walter, die erste Duodenalfistel 1783 Blumenbach; im Ganzen konnte Courvoisier 499 Fälle von Gallensteinfisteln und Perforationen sammeln, zum Theil an sehr berühmten Patienten, wie Ignaz Loyola und Kaiser Karl VI. Dass durch einfache Gallenstauung je die gesunde Gallenblase geplatzt sei, diese alte Annahme ist in keinem Falle sicher bis jetzt bewiesen.

Von Perforation der Bauchhöhle konnte Courvoisier 119 Fälle sammeln, 13 in den Magen, 83 in das Duodenum, 39 in das Colon, 24 in die Bauchhöhle u. s. w. 196 mal trat Durchbruch durch die Bauchdecken ein. In 131 Fällen machten die Steine im Darm den angeblichen Steinileus, dessen Vorkommen dem Referenten wenigstens für viele Fälle sehr problematisch dünkt, so dass die Krankengeschichten in dieser Beziehung vielleicht noch ein eingehenderes Studium bedürften.

Von hepatopleuralen und bronchialen Perforationen hat Courvoisier 24 aufgefunden, die ihren Ursprung aus den Gallenwegen hatten, 18 mit Section. 9 mal handelte es sich dabei um Echinokokkenhydatiden, was doch im Leben öfter vorkommen wird als es nach der Literatur erscheint, 2 mal um Ascariden und 11 mal um Cholelithiasis. Der Durchbruch eines Empyems der Gallenblase ohne Steinbildung und Echinococcus an der Kante der unvergrösserten Leber in die Pleura, wie ich es vor einem Jahr beschrieben, scheint darnach eine grosse Seltenheit zu sein.

Unter 103 Fällen von Gallenblasenkrebs waren 15 primäre und auf dieselbe beschränkte; 5/6 kommen bei Frauen vor, wohl infolge des Schnürens. In 7/8 aller Fälle war die krebsige Gallenblase auch steinhaltig. Die einzige wenigstens 8 Monate erfolgreiche Exstirpation einer krebsigen Gallenblase rührt von Hochenegg her (1889).

Die Fälle von Obliteration, Fehlen und Exstirpation der Gallenblase zeigen, dass man ohne sie leben kann; welche Folgen es aber hat, ist bis jetzt nicht genügend aufgeklärt.

Von den Rupturen der Gallenwege sind bereits 1/3 geheilt.

Reine Galle ist im Bauch unschädlich. Keine Ruptur ist ohne Operation geheilt.

Dies sind einige Bemerkungen, die ich aus dem ersten Theil, der chirurgischen Pathologie, hervorhebe; den Fachmann werden sie vielleicht anregen, sich ihre Begründung in dem Buche selbst näher anzusehen.

Im zweiten Theil, der chirurgischen Therapie der Gallenwege, macht Courvoisier zunächst darauf aufmerksam, dass es ein Irrthum ist, wenn Tait noch jüngst wieder Jean Louis Petit als ihren Vater hinstellt. Nach Petit soll man eben nur die mit dem Bauchfell sicher verwachsene Blase eröffnen. Vor der stets tödtlichen Eröffnung der freien Blase warnte er sogar eindringlich.

Der Plan zur Eröffnung der freien Gallenblase rührt aber meines Erachtens weder von dem deutschen Arzt in London Thudichum (1859), noch von Carré (1833), sondern schon von August Gottlieb Richter her, der zu diesem Behuf eine dicke Troicartröhre liegen liess und so die erste Cholecystostomie machte.

Nachdem er im dritten Kapitel des 5. Bandes seiner Anfangsgründe der Wundarzneikunst (Göttingen 1801) „Von der Gallenfistel" (§ 125—128) die gewöhnliche Anlage einer Gallenfistel besprochen, heisst es dort:

„Es möchte wohl rathsam seyn, die Röhre des Troicart nach geschehener Ausleerung der Galle nicht sogleich auszuziehen, sondern einige Tage liegen zu lassen; sie hindert nicht allein die ausgeleerte Gallenblase sich vom Darmfelle zu entfernen, und befördert die Adhäsion derselben ans Darmfell, falls sie sich noch nicht erzeugt hätte, sondern sie hindert auch die gemachte Oeffnung, sich zu verengern, oder gar zu schliessen, und schafft dadurch dem Wundarzte die Gelegenheit, nachdem die Entzündung sich verloren hat, das Nöthige zur Ausziehung der Gallensteine zu unternehmen."

Während er sich schon hier bei der Anlage einer Gallenfistel nicht gerade ängstlich zeigt in Bezug auf das Abwarten einer Verwachsung

der Blase, schildert er dann, wie unsicher überhaupt die Zeichen dafür, und dass bisweilen trotz aller Entzündung sich doch keine Adhäsion findet.

Er fährt dann fort:

„Man könnte allerhand Vorschläge thun, um die Operation auch in diesem Fall mit einiger Sicherheit zu unternehmen; aber künftige Erfahrungen müssen erst zeigen, in wie weit denselben zu trauen ist. — Könnte man nicht die Haut und Muskeln bis aufs Darmfell durch einen Schnitt öffnen, aufs Darmfell ein Aetzmittel streichen, um eine Entzündung desselben und dadurch die gewünschte Adhäsion zu erregen, und dann nach einigen Tagen das Darmfell und die Blase mit dem Troicart durchstossen?“ —

„Ist denn wirklich eine Gallenergiessung in die Bauchhöhle nach der Operation zu fürchten, wenn die Blase nicht ans Darmfell angeklebt ist, wenn man die Operation mit einem Troicart verrichtet, und die Röhre desselben nach Ausleerung der Galle im Stiche liegen lässt? Hat man nicht Ursache zu hoffen, dass die Röhre die Gallenblase hinter dem Darmfell befestigt, sie hindert, sich zu entfernen, und Entzündung und Adhäsion erregt? — Berechtigt nicht das Beispiel des Urinblasenstichs über den Schaambeinen den Wundarzt zu dieser Erwartung? — Freylich wird der Wundarzt auf diese Vermuthungen wohl schwerlich die Operation unternehmen, wenn kein dringender Umstand sie fordert, und der Kranke sich bei der Geschwulst übrigens wohl befindet; aber ist er nicht in einem gegenseitigen Falle berechtigt, sie auf diese Vermuthungen zu unternehmen?“

Schon August Gottlieb Richter hat also im vorigen Jahrhundert die Operation der freien Gallenblase angeregt und vertheidigt; ja es klingt doch ganz so, als ob er sie mehr wie 1 mal ohne Scheu und mit Bewusstsein auch ausgeführt hat, was sich bei gutem Ausgang der Troicartmethode eben weder beweisen, noch wiederlegen lässt.

Deshalb habe ich ihn früher als Begründer der Gallenblasenchirurgie hingestellt.

Zunächst hat dann Courvoisier die Operationen an äusseren Fisteln studirt, wobei ihn die Literatur ebenfalls dahin führt, ein möglichst gründliches operatives Verfahren zu empfehlen.

Die heutige Cholecystostomie ist nach dem Vorbild der alten Stilling'schen Tellermethode der Einnähung unentfernbarer Reste von Ovariencysten in die Bauchdecken gebildet.

Von der zweizeitigen Cholecystostomie hat Courvoisier 32 Fälle gesammelt mit 4 Todesfällen und 16 definitiven Heilungen, die einzeitige, welche zuerst (1867) von Bobbs ausgeführt sei, dann 1878 von Marion Sims, ist in 104 Fällen mit Einnähung der Gallenblase nach und in 14 Fällen mit Einnähung vor der Eröffnung, nach dem Vorgang von Ransohoff 1882 gemacht worden. Dort sind sicher 29 Kranke ganz, d. h. ohne Fistel geheilt, hier 3.

In 5 Fällen mit 4 Heilungen wurde nach dem Vorbilde von Parkes im Jahre 1886 die Gallenblase entleert, eingenäht in die Bauchwunde und dann gleich ihre Wunde zur Vermeidung von Fistelbildung extraperitoneal geschlossen, ebenso darüber ganz oder zum Theil die Haut.

Die ideale Cholecystotomie mit sofortiger Naht und Versenkung, die Cholecystendyse, wie Courvoisier sie zu nennen empfiehlt, ist zuerst auf Rath von Spencer Wells 1883 von Meredith gemacht worden, die erste Heilung wurde damit von Courvoisier 1884 erzielt. Leider war der Erfolg ein vorübergehender, ein Stein war im Hals zurückgeblieben und weitere Veränderungen bestanden ausserdem. 1885 wurden die ersten definitiven Heilungen damit von Bernays und Küster erzielt. Im Ganzen kennt Courvoisier 33 Fälle mit 25 vollen Heilungen.

Die Winiwarter'sche Cholecystenterostomie ist in einer Sitzung nach dem Vorgang von Kappeler und Monastyrsky 7 mal gemacht worden.

Langenbuch's Cholecystektomie ist seit 1882 47 mal ausgeführt worden mit 34 Heilungen. Courvoisier hat die Modification eingeführt, erst die Blase abzutrennen von der Leber und dann den Gang zu unterbinden. Serosalappen werden zweckmässig auf der leeren Nische der Leber vernäht.

Nachdem Courvoisier noch die explorative Laparotomie im Nothfall empfohlen, kommt er zur Kritik und Technik der Operationen an den Gallenwegen.

Ganz meinen Erfahrungen entsprechend lässt er die Tait'schen Heilungen mit restirender Gallenfistel nicht als volle Heilungen gelten, und schildert auch die üblen Folgen, welche die Anheftung der Gallenblase an der Bauchwand machen kann, nach seinen Erlebnissen. Der Steinschnitt an Blase wie an Choledochus mit nachfolgender Naht und Versenkung ist ihm das wo möglich — und gewiss mit Recht — erstrebenswerthe Ideal.

Bei der Technik betont er die Vorzüge des Leberrandschnitts — worin ich ihm nach meiner Erfahrung beipflichte.

Zum Schluss kann ich 2 Bemerkungen nicht unterdrücken. Das Buch, welches sichtlich uns aus grossen, aber nicht mitgetheilten Tabellen statistisch die Resultate giebt, erregt oft den Wunsch, bei einzelnen Angaben doch etwas mehr von der ganzen Krankengeschichte zu wissen, wie sie in solchen Tabellenexcerpten sonst für den Leser übersichtlich vorliegen.[1]) Ebenso wird der Leser oft auf die Abbildungen verwiesen, die man wohl in Basel und Berlin sich anschaffen kann, aber auch da nicht ohne Unbequemlichkeit zur Hand hat.

Eine gute Sammlung solcher entlegener Figuren in Abbildung erhöht oft das Interesse solcher Monographien beträchtlich. Vielleicht werden solche Leserwünsche in einer 2. Auflage, die das schnell wachsende Material gewiss wünschenswerth macht, nicht unberücksichtigt gelassen. Ein Muster in dieser Beziehung giebt Frerichs in seinen Leberkrankheiten, wo die Abbildungen dem Leser so zu Hülfe kommen.

Und doch welch erfreulicher Fortschritt von Frerichs (1859) bis Courvoisier (1890) gerade in der wissenschaftlichen Therapie, die

1) So ist man nur auf die Nummern der Krankengeschichten angewiesen, die, wie das ja kaum zu vermeiden, bedauerliche Druckfehler enthalten und Einem so im Stich lassen.

Frerichs damals noch mit der Alchymie gleichstellte. „Wie hier die Idee des Steins der Weisen, so war es dort in der Medicin die Idee des Heilens, welche die unbefangene natürliche Verknüpfung der Data in den Hintergrund drängte und auf Abwege führte u. s. w.“ heisst es in der Einleitung zu seinem berühmten Werk.

Mit welcher Folgerichtigkeit kann jetzt der Wundarzt die Aussichten seines Heilverfahrens abwägen, mit wie viel sicherer Einsicht es nach dem Befund und dem Verlauf der Operation abändern, mit welch peinlicher Sorgfalt seinen Erfolg sichern!

Zell am See, Juli 1891. Edm. Rose.

4.

Fessler, Klinisch-experimentelle Studien über chirurgische Infectionskrankheiten. 8. München 1891.

Die Arbeit, welche sich mit warmen Empfehlungsworten Nussbaum's einführt, besteht aus 5 Abschnitten.

1. Abschnitt „Ichthyol und Streptococcus“. Nach den ausgedehnten bacteriologischen Versuchen hindern die Ichthyolverbindungen (Ichthyolammonium und Ichthyolnatrium) schon in sehr schwacher Lösung jedes Streptokokkenwachsthum, auf Staphylococcus aureus wirken sie — allerdings in minderem Grad — hemmend ein. Einige Thierversuche zeigen die eclatante locale und allgemeine Wirkung des Ichthyols bei Erysipel. Es folgen klinische Beobachtungen, aus denen hervorgeht, dass das Ichthyol bei genügend früher und energischer Anwendung das Erysipel eben durch Vernichtung des Streptococcus in wenigen Tagen beseitigen kann. Die Durchschnittsdauer eines Erysipels ist durch das Ichthyol von 11,4, bezw. bei Hueter'sche Carbolinjectionen 10,4 auf 6,6 Tage herabgedrückt worden. — Auch bei Eiterungen durch Streptococcus sind die Erfolge, soweit die wenigen klinischen Notizen beweisen können, gut.

Die „Erysipelstatistik“ des 2. Abschnitts (1880—1889) ergiebt: Die relative Häufigkeit des Erysipels hat in den letzten 10 Jahren nicht abgenommen, wohl aber die Zahl der Hauserysipele und der Todesfälle durch Erysipel. Die Dauer des Erysipels hat erst durch Ichthyol abgenommen. Die Häufigkeit wechselt während des Jahres, doch ist die Vertheilung nicht an bestimmte Monate gebunden; der Hochstand der Erysipele fällt zusammen mit mittlerer Durchfeuchtung des Bodens. Die Häufigkeit der Hauserysipele steht mit derjenigen der Erysipele überhaupt in einem Zusammenhang, der nicht ausschliesslich durch directe Uebertragung zu erklären ist.

Der 3. Abschnitt enthält eine „Studie über Mischinfection“ durch Streptococcus pyog. und Micrococcus prodig. Der Str. pyog. erzeugt (subcutan am Kaninchenohr eingeimpft) Erysipel, der Micrococcus prodig. geringe vorübergehende Entzündung und Eiterung; Streptoc. unter Mitwirkung des Prodig. schwere Phlegmone. Die Wirkung des einen wird durch Stoffwechselproducte des anderen — ohne lebende Keime — in keiner Weise beeinflusst, und umgekehrt. Auch am Menschen konnte in

sehr schweren Fällen Mischinfection durch Streptoc. und Staphyloc. nachgewiesen werden.

Der 4. Abschnitt handelt vom „Wachsthum des Streptoc. pyog. in eiweisshaltigen Flüssigkeiten" (Peritonealexsudat und Ovarialcysteninhalt). In 14 von 15 Versuchen wurde Wachsthumshemmung, theilweise sogar Vernichtung des Staphyloc., besonders aber des Streptoc. beobachtet. Aehnliche Verhältnisse sind wohl auf das Blut, bezw. das Blutserum zu übertragen, so dass dieselben also entfernt nicht das günstige Substrat für die Kokken bieten, wie bisher angenommen wurde, vorausgesetzt, dass keine schädlichen Einwirkungen (Hitze, Chemikalien, z. B. auch starke Antiseptica, mechanische Insulte) stattgefunden haben.

Der 5. Abschnitt giebt die Zusammenstellung der benutzten Fälle mit Notizen über Krankheitsverlauf und bacteriologischen Befund.

Dr. Stoll.

5.

M. Schede, Meine Erfahrungen über Nierenexstirpationen. 4. Mauke Söhne. Hamburg 1889.

Diese Mittheilungen sollen dazu beitragen, in diesem bis in die letzten Jahre noch so sehr im Dunkeln liegenden Kapitel zu befriedigenderen Resultaten zu gelangen.

Die 1. Indication geben maligne Tumoren. Hier wird man nicht immer eine absolut sichere Diagnose verlangen dürfen, ein das chirurgische Handeln bestimmender Grad von Sicherheit wird doch meistens per exclusionem zu erreichen sein. Bei palpabler Geschwulst der Nierengegend spricht intermittirende oder dauernde rein blutige Beimischung zum Urin fast absolut sicher für Nierentumor, bei dauernd normalem Urin hat die Probepunction zwischen Tumor und Hydronephrose zu entscheiden. Eine Bestätigung der Malignität durch Kachexie darf nicht abgewartet werden, da auch gutartige Tumoren bei weiterem Wachsthum der Exstirpation verfallen, und die Entfernung kleiner Geschwülste relativ ungefährlich ist. In zweifelhaften Fällen kann Probeincision bis aufs Peritoneum in Frage kommen, namentlich auch zum Zweck der Differentialdiagnose gegen Tumoren benachbarter Organe (Beispiel: Hydrops der Gallenblase bei gleichzeitiger Wanderniere). Die Resultate sind bisher nicht günstig (61,2 Proc. Todesfälle), zum Theil wegen der grossen Betheiligung des kindlichen Alters. Der Lumbalschnitt mit folgender Jodoformgazetamponade ist der viel eingreifenderen Operation durch die Bauchhöhle hindurch weitaus vorzuziehen, besonders wegen der Gefahr der septischen Peritonitis, ausgehend von der retroperitonealen Wundhöhle, welche als „todter Raum" zu betrachten ist. Wegen Neubildungen hat Schede 4 mal operirt: 1 mal (Carcinom) Medianschnitt, Tod im Collaps 2 Tage post op., 3 mal Lumbalschnitt, davon 2 mal wegen Sarkom, beide sind $^1/_4$ bezw. 2 Jahre nach der Operation vollständig gesund, 1 mal Echinococcus, ebenfalls geheilt.

Bei Hydronephrose sind angesichts der möglichen Folgezustände trotz der noch wenig günstigen Resultate Versuche einer Radicalheilung nicht

von der Hand zu weisen. Verbesserung der Operationsmethode und Sicherung der Diagnose haben hier schon günstigere Verhältnisse geschaffen. Für die Diagnose ist ausschlaggebend die genaue Beobachtung der Lage des Tumors hinter dem Colon und das Verhalten zum Uterus bei rectaler Untersuchung und nach unten angezogener Portio. In den äusserst seltenen hindurch nicht zu entscheidenden Fällen ist eine — je nach der grösseren Wahrscheinlichkeit abdominale oder lumbale — Probeincision geboten. Die immer sehr schwierige Exstirpation ist bei der grossen Gefahr des Abdominalschnitts stets lumbal auszuführen, selbst wenn eine abdominale Probeincision ausgeführt wurde. Auf Grund seiner 6 Fälle — 3 mal Medianschnitt (1 im Collaps nach 1 Tag gestorben, 1 gestorben an Peritonitis infolge Wiederaufbrechens der Wunde am 10. Tag, 1 geheilt), 3 mal Lumbalschnitt (alle geheilt) — hält Schede bei gesunder anderer Niere die Exstirpation mittelst Lumbalschnitts für berechtigt, wenn mildere Behandlungsweisen (Ureterenkatheterisation, bis jetzt noch nicht geübt; Punction mit Drainage, wodurch Schede 1 mal Heilung erzielte) nicht zum Ziel führen und im Allgemeinbefinden des Patienten keine Contraindication gegeben ist. Bei intermittirenden Hydronephrosen ist von Fall zu Fall abzuwägen.

Als 3. Indication folgt die unheilbare Ureterenfistel — 1 Fall, der allen bisherigen Versuchen getrotzt hatte, mit Heilung — und die bei vaginaler Exstirpation des carcinomatösen Uterus nothwendig werdende Entfernung des erkrankten Ureters. Hier lässt Schede der Uterusexstirpation am nächsten Tage die stets leicht auszuführende Exstirpation der betreffenden Niere folgen (3 Fälle: 2 geheilt, 1 jedoch durch sehr frühe Recidive getrübt; der 3. äusserst complicirte gestorben an allgemeiner Peritonitis).

Bei Steinniere warnt Schede, auf Grund eines Falles, in dem der durch anhaltende Blutungen äusserst entkräftete Patient unoperirt einer neuen Blutung erlag, vor zu langem Zuwarten, da profuse Blutungen nur Neubildung oder Stein, dessen Spontanheilung doch sehr unwahrscheinlich ist, bedeuten können. — Bei Wanderniere ist Schede immer mit der Fixation durch Naht nach Hahn ausgekommen, die Besserung der Beschwerden trat allerdings oft erst nach Monaten ein.

Bei Pyonephrose ist die Exstirpation eventuell das einzig lebensrettende Mittel, wenn auch zuweilen in verzweifelten Fällen der Tod durch die Operation beschleunigt wurde. Prognostisch wichtig ist die Erkenntniss der Tuberculose, übrigens giebt nicht zu weit vorgeschrittene Tuberculose anderer Organe — ausgenommen natürlich der anderen Niere, von deren Gesundheit man sich eventuell durch Nephrotomie zu überzeugen hat — keine absolute Contraindication, eventuell wird nur vorübergehende Besserung und Verlängerung des Lebens bezweckt. Wegen tuberculöser Pyonephrose hat Schede 3 mal operirt, bei allen Tod an allgemeiner Tuberculose 3 Wochen bis 3 Monate post operat., nachdem in einem Fall der unmittelbare Erfolg der Operation sehr befriedigend gewesen; wegen nicht tuberculöser Pyonephrose 5 mal: 1 dauernd geheilt, 1 geheilt, 1/2 Jahr post oper. im Anschluss an die Operation einer Kothfistel gestorben, 2 desperate Fälle im Collaps gestorben, 1 durch Punction und Drainage vollständig ausgeheilt, nach 1/4 Jahr jedoch plötzlich Tod durch Urämie infolge Pyonephrose auf der anderen Seite der nach Schede's

Ansicht vielleicht durch frühzeitigere Exstirpation der zuerst erkrankten Niere hätte vorgebeugt werden können.

Auffallend war in 2 Fällen (1 geheilt, 1 gestorben) das Auftreten von Affectionen der zurückgebliebenen Niere kurze Zeit nach der Operation, was Schede geneigt ist auf einen unheilvollen Einfluss des plötzlich gesteigerten Blutdrucks zurückzuführen, da die äusserst sparsame Anwendung von Antisepticis eine „toxische Epithelnekrose" nicht sehr wahrscheinlich erscheinen lässt. Dr. Stoll.

6.

Festschrift zu Ehren des 25jährigen Jubiläums von Herrn Geh. Med.-Rath Dr. Ludwig Meyer als o. ö. Prof. der Psychiatrie an der Georgia-Augusta und Director der Prov.-Irrenanstalt zu Göttingen am 3. April 1891 in Verbindung mit Schülern und Freunden herausgegeben von Dr. Carl Lauenstein. Hamburg 1891. 4. Mauke Söhne.

Der grössere Theil der in diesem Werk enthaltenen Arbeiten gehört naturgemäss dem Gebiet der Psychiatrie und der Krankheiten des Nervensystems an:

Rabow-Lausanne, Introduction à l'Etude de la Psychiatrie.

Reinhard-Hamburg, Gutachten über den Geisteszustand des des Erpressungsversuchs angeklagten Lehrers B. aus H.

Thomsen-Bonn, Zur pathologischen Anatomie der chronischen progressiven Ophthalmoplegie.

Backenköhler-Göttingen, Ueber Entweichung Geisteskranker aus öffentlichen Irrenanstalten.

Binswanger-Jena, Hirnsyphilis und Dementia paralytica.

Wagemann-Lengerich, Beziehungen von Verrücktheit zu den Intentionspsychosen.

Die vom Jubilar „stets betonten und gepflegten nahen Beziehungen zwischen Psychiatrie und der gesammten medicinischen Wissenschaft" sollen zum Ausdruck gebracht werden durch folgende Abhandlungen.

Engel-Reimers-Hamburg, Endocarditis verrucosa in der Frühperiode der Syphilis.

Deneke-Hamburg, Flecktyphus und die sanitätspolizeilichen Maassregeln gegen seine Verbreitung.

Bröse-Berlin, Behandlung der chronischen Obstipation mittelst des galvano-faradischen Stroms.

Von speciell chirurgischem Interesse sind zwei Abhandlungen: Carl Lauenstein-Hamburg, Zur Indication, Anlegung und Function der Magendünndarmfistel; und Cölle-Walsrode, Ein Fall von Anlegung der Magendünndarmfistel nach Wölfler wegen stenosirendem Ulc. pylor.

Indicirt ist die Operation nach Lauenstein durch inoperables Pyloruscarcinom (13 Fälle) und Duodenalstenose (2 Fälle); bei gutartiger Pylorusstenose (2 Fälle) ist die durchschnittlich weniger als 1 Stunde dauernde Operation viel ungefährlicher als Resection oder Pyloroplastik, eventuell

jedoch z. B. durch starke Blutungen bei Ulcus contraindicirt. Der genauen Schilderung der Technik ist zu entnehmen: Das einzige Mittel, die gewünschte, möglichst hochgelegene Jejunumschlinge sicher zu finden, ist die Socin'sche Methode der Verfolgung einer unter dem Colon transvers. entnommenen Darmschlinge. Die Fistel muss genügend weit (6 Cm.) und circa 3 Querfinger vom Pylorus, bezw. vom Carcinom entfernt sein. Der zuführende Schenkel soll links, der abführende rechts liegen. Lauenstein eröffnet Darm und Magen erst nach Anlegen der Serosa- und der Muscularisnaht an der Hinterseite. — Bei 3 gutartigen Stenosen (die 4. an Peritonitis gestorben) functionirt die Fistel mehrere Monate bis 2 Jahre nach der Operation noch tadellos (bei einem nebenher noch bestehenden Darmleiden, Tuberculose?). Bei Carcinom gestaltet sich die Sache folgendermaassen: 1 gestorben im Collaps, 2 gestorben an Peritonitis, 1 gestorben durch Inanition infolge zu tiefer Anlage der Fistel. Die übrigen 8 lebten durchschnittlich noch 5 Monate nach der Operation. Sie waren zunächst durchschnittlich 3 Monate frei von Erscheinungen der Stenose, dann trat (2 plötzlich durch Haematemesis, bezw. Lungenembolie gestorben) Verschlimmerung ein durch Uebergreifen des durch die Operation natürlich nicht beeinflussten Carcinoms auf den abführenden Schenkel, 1 mal durch nachträgliche Verlagerung der Jejunumschlinge. Doch ist eine Verlängerung des Lebens allein durch die Beseitigung der Stenose nach mehrfacher Erfahrung als bewiesen anzusehen. Ausser dieser Verengerung der Fistel durch das Carcinom kann das Einfliessen von Galle in den Magen das Resultat trüben. Die Mittel dagegen sind: „Spornbildung", indem man den zuführenden Schenkel schon in grösserer Entfernung von der Fistel an die Magenwand annäht; schräge Anlage der Fistel; Hindurchführen der Jejunumschlinge durch einen Schlitz des Mesocolon nach Hacker. Die Anlage einer Enteroanastomose im Anfangstheil des Jejunum (Lauenstein) ist praktisch noch nicht ausgeführt. — Eine vor der Operation bestehende Gastrektasie scheint sich nachher stets zurückzubilden, eine Constriction des Colon transvers. indirect durch das Wachsthum des Carcinoms ist von ganz untergeordneter Bedeutung. — Die Cölle'sche Arbeit berichtet über einen genau nach derselben Methode operirten Fall mit idealer Heilung. Dr. Stoll.

7.

Ueber die physiologische Grundlage der Tuberculinwirkung. Eine Theorie der Wirkungsweise bacillärer Stoffwechselproducte von Prof. O. Hertwig, Director des II. anatomischen Instituts zu Berlin. 8. Jena, Gustav Fischer. 1891.

Nur da, wo Tuberkelbacillen in einem Körper Tuberculin abscheiden, rufen Koch's Einspritzungen von Tuberculin eine Wirkung hervor, und zwar eine auffallend heftige. Koch's theoretische Erklärung dieser Thatsache war: Zunächst entstehe eine Coagulationsnekrose des Protoplasma, in der die Bacillen schliesslich absterben, durch eine Verstärkung der nekrotisirenden Substanz, des Tuberculins, sterbe dann das ganze

tuberculindurchtränkte Nachbargewebe, „das tuberculöse Gewebe" ab. In der That sieht man ja das manchmal in erschrecklicher Weise. Alte kleine Fisteln verwandeln sich darnach bisweilen ohne jeden sonstigen Grund in mächtige Schlünde.

Immerhin steht der Theorie entgegen die Wirkungslosigkeit grosser Dosen am Stichort bei Gesunden, die gewiss doch so sehr geringe Zunahme des Tuberculingehaltes im Körper durch eine so geringfügige Injection und Anderes mehr.

O. Hertwig hat sich nun folgende Theorie der Tuberculineinspritzung und der Infectionskrankheiten überhaupt gebildet.

Weder die Metschnikoff'sche Schule mit ihrer Lehre von den Fresszellen, der Vernichtung der Bacillen durch die Aufnahme in die Wanderzellen reicht dafür aus, noch die in Deutschland weitverbreitete, welche chemische Stoffwechselproducte der Bacillen direct wirken lässt. Hertwig's Theorie beruht auf der Chemotropie und der Reiznachwirkung.

Seit 1884 haben Stahl und Pfeffer nachgewiesen, dass bewegliche Zellen von chemischen Lösungen theils angezogen, theils abgestossen werden. Füllt man ein Capillarrohr passend mit jenen an, so kann man damit alle solche Zellen in einem Tropfen sammeln und einfangen. Solche Zellen sind positiv „chemotropisch", negativ die fliehenden. Nach Leber, Steinhaus u. A. sind die weissen Blutzellen in hohem Maasse chemotropisch, besonders positiv gegen die Stoffwechselproducte der Mikroorganismen, z. B. ein Extract von Staphylococcus pyogenes, welches sich sofort mit einem Wall von weissen Zellen umgiebt, d. h. einen Abscess macht und dadurch unschädlich wird, entweder mit Hülfe der Phagocyten oder durch Entleerung (Aufbruch oder Einschnitt). So kann man leicht durch die Stoffwechselproducte der Bacillen Eiterung ohne Bacillen hervorrufen, ebenso wie durch alle chemischen Substanzen, welche für die Eiterzellen positiv chemotropisch sind.

Solche magnetische Wirkung äussern aber die Substanzen nur, wenn sie von einer Stelle mit grösserer Concentration diffundiren, nicht wenn sie gleichmässig vertheilt sind, wie sich die Samenfäden der Farne nicht anhäufen, wenn in einem Wassertropfen die Apfelsäure gleichmässig vertheilt ist. Im Allgemeinen unschuldige Stoffe wirken im Körper chemotropisch (d. h. eitererregend), wenn man sie aus Capillarröhren ganz langsam diffundiren lässt. Ebenso wirken die sterilisirten Mikroorganismen verzögernd und damit Eiterung erregend. Deshalb wirken Injectionen von Tuberculin und von abgetödteten Tuberkelbacillen so verschieden.

Hertwig erinnert an die zwei Pfeffer'schen Sätze des Chemotropismus. Einmal hängt die Wirkung chemischer Substanzen von ihrer Concentration ab, beginnt bei einer bestimmten Stärke, „dem Schwellenwerth", und kann nach Erreichung des Maximums bei noch stärkerer Zunahme abnehmen und in das Gegentheil umschlagen. In reinem Wasser dient eine Capillare mit einer Lösung von 0,001 proc. Apfelsäure zum Einsammeln der Samenfäden der Farne, eine 5 proc. Lösung ihres neutralen Natronsalzes stösst schon ab; enthält das Wasser dagegen selbst Apfelsäure (z. B. 0,0005 Proc.), so muss die Lösung zum Fangen in der

Capillare auch stärker sein (z. B. 0,015 Proc.), und zwar stets 30 mal so stark. Ganz analog der „heliotropischen" oder „phototaktischen" Wirkung des Lichts auf die Schwärmzellen der Algen, wie sie Strasburger und Stahl fanden, hängt also die Chemotropie einer Substanz ab von dem relativen Concentrationsunterschied zwischen der Substanz und dem Medium.

Hertwig schliesst daraus, dass auch die Stoffwechselproducte der Mikroorganismen auf den Körper verschieden wirken werden, theils nach ihrer Art, theils nach ihrer absoluten, theils nach ihrer relativen Concentration.

Die Wirkung bleibt aus, wenn die Producte am kranken Ort und im Blute gleich stark vertheilt sind, wodurch er für eine ganze Reihe auffallender Experimente von Bouchard eine überraschende Erklärung giebt. Bei Koch's Einspritzungen kommt zunächst in Betracht, dass die Tuberkelbacillen zwar in den Knötchen die Zellen reizen, grosszellig und vielkernig (Riesenzellen) machen, aber in ihnen nicht zu Grunde gehen, so dass Metschnikoff's Phagocytose hier nicht gilt. Erst allmählich entsteht dann durch die Producte der Bacillen eine Coagulationsnekrose und schliesslich Eiterung mit Geschwürsbildung.

Zuerst sei also das Tuberkelgift negativ chemotropisch. Durch eine geeignete Koch'sche Injection wird nun die Concentrationsdifferenz zwischen dem Blutgehalt und dem Bacillengehalt so weit ausgeglichen, dass die Bacillen jetzt positiv chemotropisch werden, wie die Samenfäden der Farne je nach der Concentrationsdifferenz des Apfelsäuregehalts in der Lösung und im Capillarrohr sich verschieden verhielten. So kommt es, dass nach der Injection die Tuberkelknoten auseitern. Umgekehrt kann bei zu starken Injectionen die Eiterung versiegen, und die zum Theil tuberkelbacillenhaltigen Lymphzellen werden umgekehrt in die Säfte aufgenommen, wie das auch sonst beim natürlichen Fortschreiten der Phthise geschieht (hämatogene allgemeine Miliartuberculose, bei der Weichselbaum die Bacillen im Blut gefunden hat).

Bei Metschnikoff's Lehre von der Phagocytose der Infectionskrankheiten, dem Kampf der Bacteridien mit den Fresszellen, blieb es anstössig, warum denn jene sich ganz ungestört die erste Zeit der Incubation im Blut mehren dürfen. Das erklärt sich jetzt auch ganz entsprechend durch den Chemotropismus. Anfangs wirkt das concentrirte Bacillengift gegen die einzigen beweglichen Zellen, die Leukocyten, abstossend, je mehr sich aber das ganze Blut damit durchtränkt, desto reizbarer werden sie, und zuletzt tritt „eine Veränderung der Reizschwelle" ein. Dann kann die Phagocytose durch Aufnahme in die Zellen und Vernichtung wirken, oder auch der Andrang der Leukocyten bildet eine eliminirende Schutztruppe; es entsteht eine Auseiterung.

Die Bacillengifte wirken nicht direct chemisch, dazu sind sie viel zu sehr verdünnt; nach Berechnung von Pfeffer und Engelmann wirken sie schon in einer Millionstel-, ja Trillionstel-Verdünnung eines Milligramms. Es handelt sich hier eben nur um eine „chemische Reizwirkung".

Da nun endlich jeder Reiz in den Zellen eine Reiznachwirkung hinterlässt, die Organisation und Function der Zellen ändert, so ergiebt

sich daraus die Theorie der Impfung. Die Nachwirkung der Bacillengifte besteht darin, dass auch nach ihrer Ausscheidung die Leukocyten eine grössere Reizempfänglichkeit gegen diese Gifte und gegen die sie producirenden Bacillen behalten, der Körper ist damit immun geworden, mag er nun ursprünglich die Krankheit durchgemacht haben, oder mit abgeschwächten Bacillenculturen geimpft sein, oder chemisch durch wiederholte Einspritzung von Bacillenstoffwechselproducten behandelt sein. Diese „immunisiren" auch erst, nachdem sie bereits aus dem Körper ausgeschieden sind, umgekehrt kann man so Thieren die angeborene Immunität gegen manche Bacillen rauben, wie auch durch kalte Bäder, grosse Dosen Antipyrin und Chloral die Reizbarkeit der Leukocyten verändert werden kann. Geimpfte Thiere bekommen bei neuer Infection nur locale Eiterung, welche ungeimpfte dadurch nicht bekommen.

Bei den Infectionskrankheiten durch Organismen liegen also „chemische Reizwirkungen" vor, welche ihre Gifte im Körper der Leukocyten hervorrufen, nach Art der positiven und negativen Chemotropie und als Reiznachwirkung. Aus dem positiven Chemotropismus erklärt sich die Localisirung des Krankheitsgiftes durch Ansammlung von Leukocyten und seine Vernichtung (mit und ohne Phagocyten). Aus dem Entstehen eines negativen Chemotropismus ergiebt sich die Möglichkeit einer allgemeinen Infection. Durch Zunahme der Gifte im Blut kann der negative in positiven Chemotropismus übergehen und so eine allgemeine Infectionskrankheit heilen. In einem durch die Reiznachwirkung immun gewordenen Organismus ist der negative Chemotropismus jetzt in den positiven verwandelt. Edm. Rose.

8.

De la tuberculose mammaire par Adrian W. Roux. 8. Genève, Stapelmohr. 1891.

In der Monographie sind 34 seit 1852 veröffentlichte Tuberculoseerkrankungen der Brustdrüse, einschliesslich dreier vom Verfasser studirter Fälle, zusammengestellt, und die Pathologie dieser seltenen Erkrankung wird nach den daraus gewonnenen Erfahrungen besprochen. Aus der historischen Einleitung geht hervor, dass Billroth zuerst die Ansicht Virchow's von der Immunität der Mamma gegen Tuberculose widerlegte.

Zwei der 34 Fälle betreffen Männer; unter den Frauen sind diejenigen häufiger von Tuberculose der Brustdrüse ergriffen worden, die öfter geboren, und diejenigen, die viele Kinder gestillt haben. 3 mal ging der Erkrankung ein Trauma voraus.

Nach Verfasser tritt die Mammatuberculose in 3 Formen auf: 1. als kalter Abscess, 2. in disseminirter Form, bei der starke Bindegewebsentwicklung die einzelnen Herde auseinanderhält, 3. als confluirende Tuberculose, bei der trotz reactiver Bindegewebsanbildung die Herde verkäsen, zusammenfliessen und fistelartige Gänge bilden.

Die Histologie dieser Formen wird nach ausführlichen Schnittuntersuchungen ausgeführt. Herausgegriffen sei aus diesem Kapitel, dass Verfasser die Riesenzellen in den Tuberkeln hier für mit endotheloiden Zellen

angefüllte Acini oder Ausführungsgänge hält, eine Erklärung, die wohl nicht für alle Riesenzellen in Tuberkeln der Brustdrüse haltbar ist. In 12 von 34 Fällen sind die Tuberkelbacillen nachgewiesen worden.

Verfasser hält die secundäre, hämatogene Brustdrüsentuberculose für bei Weitem häufiger als die primäre; die relative Gefährdung stillender Frauen erklärt er nicht durch die häufigen Verletzungen, sondern durch die reichlichere Blutversorgung, die nach Verfassers Ansicht die tuberculöse Erkrankung begünstigt. Doch sind Beobachtungen, wie z. B. die eines Bacillenbefundes in den Ausführungsgängen, erwähnt, welche zeigen, dass Verfasser auch primäre Brustdrüsentuberculose für möglich hält. Der Verlauf der tuberculösen Mammaerkrankung ist ein langsamer, besonders die mit starker Bindegewebsanbildung einhergehenden Formen bleiben zeitweise stationär; unverhältnissmässig schnell und stark werden die regionären Lymphdrüsen der Achsel ergriffen.

Die Diagnose wird bei der Seltenheit des Processes oft verfehlt; der kalte Abscess kann mit allen Tumoren mit weichem Inhalt, central erweichten Sarkomen, weichen Carcinomen, aber auch mit kalten Abscessen der Umgebung verwechselt werden. Die confluirende und diffuse Form der Tuberculose ähnelt in ihren Erscheinungen wiederum den Fibrosarkomen und Scirrhen, sowie gummösen Neubildungen.

Carcinome machen zum Unterschiede von Tuberculose lancinirende Schmerzen, treten ausserdem im späterem Lebensalter vorwiegend auf.

Die Prognose ist bei frühzeitigem Eingriff, falls nicht, was allerdings sehr häufig, andere Organe auch tuberculös sind, günstig. Verfasser empfiehlt, kalte Abscesse zu eröffnen, auszukratzen und zu nähen. Auch die confluirende und disseminirte Tuberculose ist, wenn sie frühzeitig in Behandlung kommt, zur Ausrottung mit dem scharfen Löffel geeignet. In zweiter Linie kommt die Amputatio mammae in Frage. Fast immer wird auch eine operative Behandlung der inficirten Achsellymphdrüsen nothwendig sein. Dr. G. Meyer.

9.

Cliniques chirurgicales de l'Hôtel-Dieu de Marseille. Par le Dr. L. Villeneuve, I. 1888—1889. 8. Paris, Alcan. 1891.

Der neuernannte Chirurg des Marseiller Hôtel-Dieu giebt in seinem 143 Seiten umfassenden Schriftchen, um nicht in den Verdacht zu kommen, nur „gute Fälle" zu veröffentlichen, eine vollständige Aufzählung der vom October 1888 bis August 1889 ausgeführten Operationen. Diejenigen darunter, die in irgend einer Beziehung interessant sind, sind nach Art klinischer Vorträge besprochen. So wird z. B. die Differentialdiagnose zwischen Halslymphdrüseneiterung und Kieferperiostitis an der Hand einiger Fälle besprochen. Eine Lipomexstirpation am Damm giebt dem Verfasser Gelegenheit, die Dammlipome zu besprechen, über die er schon früher Untersuchungen angestellt hat. Diese meist congenitalen, oft erheblich grossen Tumoren gehen meist vom Fett des Cavum recto-ischiadicum aus. Sie können in seltenen Fällen, wie französische Kliniker beobachtet haben, durch Eiterung kleiner werden, förmlich einschmelzen,

manchmal aber auch in „myxomatöse Lipome“ sich umwandeln, welche nach der Operation Recidive machen. Arthritiker scheinen nach Verfasser zu Lipomentwicklung zu neigen.

Eine osteomyelitische Eiterung des Orbitaldaches mit Durchbruch in die Stirnhöhle und unter die Dura hat Verfasser nach Trepanation des Sinus frontalis heilen sehen.

Empyeme wurden nach Létiévant-Estlander durch Rippenresection, Drainage und tägliche Ausspülung behandelt. Einmal rief die Durchspülung von Quecksilberbijodit eine Mercurialstomatitis hervor.

Ein Fall von Rippencaries (Fall 89) mit Durchbruch nach aussen und nach einem Bronchus wurde durch Rippenresection und Cauterisation der durch die Lunge gehenden Fistel geheilt.

Hydrocelen operirte Verfasser nach Defer durch Punction und Anätzung der Scheidenhaut mit Höllenstein, die Methode wird gelobt, da auch die Schmerzen nach der Aetzung erträglich sind. Die Jodoformbehandlung der Knochen- und Weichtheiltuberculose hat auch Verfasser schon eingeführt, er giesst eine ätherische Jodoformlösung in kalte Abscesse oder in die Wunden nach Auskratzungen. Ein Urtheil über diese Behandlungsweise findet sich in dieser Veröffentlichung nicht.

Wegen Ovarialtumoren, aber auch z. B. wegen eiteriger Salpingitis wurden 6 Ovariotomien ausgeführt, wobei die Bauchhöhle mit warmem sterilisirtem Wasser ausgespült wurde. Keine der Ovariotomien missglückte, wohl aber führte eine Probelaparotomie, bei der sich eine Dickdarminvagination fand, zu septischer Peritonitis. Wegen Hysterie bei Metritis und vermutheter Salpingitis hat Verfasser einer 28jährigen die Ovarien und die äusseren Tubenhälften entfernt, Theile, die sich dann als normal erwiesen. Die Frau hatte nach der Castration keine Menstruation und keine monatlichen hysterischen Exacerbationen mehr, blieb aber „nervös“.

Von sonstigen Fällen seien noch kurz erwähnt ein mannskopfgrosses Rippenenchondrom, dessen Operation zu tödtlicher Blutung führte (90), ein ungewöhnlich grosser Leberechinococcus (116), 2 Fälle von Anthrax (61, 62), eine Hydronephrose nach Haematocele retrouterina (196).

Verfasser benutzt als Antiseptica fast ausschliesslich Quecksilberbijodit ($^1/_2$ pro mille) und Borsäure, ausserdem Jodoform und Salol.

Dr. G. Meyer.

10.

Resultados experimentales y clinicos de las présiones transversales de la pélvis. Por el Dr. E. Areilza, Médico-Director de los Hospitales de Triano. Madrid. 8. Nicolas Moya. 1891.

Verfasser, welcher ein Hospital in einem spanischen Bergwerksbezirk leitet, hatte vielfach Gelegenheit, Beckenverletzungen durch seitliche Gewalteinwirkung zu behandeln. Er untersucht in der vorliegenden Arbeit experimentell die Genese dieser Beckenverletzungen und vergleicht damit seine klinischen Beobachtungen.

Ein Apparat, im Wesentlichen aus zwei Platten nach Art der Eisenbahnpuffer, die durch eine Schraube aneinandergepresst werden können, zusammengesetzt, diente zur experimentellen Erzeugung von Verletzungen am Becken frischer Leichen; durch einen angefügten Manometer liess sich die einwirkende Kraft messen.

Wirkten nun die Pelotten auf die Gelenkpfannen — wie am Lebenden der Femurhals den Druck von den Trochanteren auf die Pfanne überträgt — so entsteht verhältnissmässig selten die in den Lehrbüchern angeführte symmetrische Fractur der aufsteigenden und horizontalen Schambeinäste (Voillemier). Vielmehr ist die „typische Wirkung", die auf Druck von 100—300 Kgrm. auftritt, erst eine Verlängerung des Beckens nach vorn und dann eine Luxation des einen Schambeines nach vorn mit gleichzeitiger Fractur des aufsteigenden und horizontalen Astes dieses Schambeines und Trennung der Articulatio sacro-iliaca. Da die Festigkeit der Symphyse und die Elasticität der Knochen individuell sehr verschieden sind, ist die Compressionswirkung nicht immer dieselbe, vielmehr kommen, wenn auch selten, noch folgende Verletzungen zu Stande: einseitige Schambeinluxation ohne Knochenbruch; einseitige Fractur beider Schambeinäste mit Dislocation nach innen; Darmbeinfractur nahe der Pfanne mit Trennung der Articulatio sacro-iliaca.

Hört der Druck auf, so stellt die Elasticität der Knochen stets die ursprüngliche Beckenform wieder her.

Für die Frage der Verletzung der Harnwege ist es nach Verfasser von entscheidender Wichtigkeit, ob bei Brüchen des Schambeins Knochensplitterung stattfindet. In diesem Falle wird die Urethra oft ganz oder theilweise in der Pars membranacea zerrissen.

Bewirkt der Seitendruck aber nur eine Vorwärtsschiebung der Symphyse, oder — bei stärkerem Druck — die typische Luxation eines Schambeines, sei es ohne Fractur, sei es mit Fractur ohne Dislocation und Splitterung, so findet nur eine Zerrung des Diaphragma urogenitale statt. Nun ergeben Versuche des Verfassers im Gegensatz zu den Resultaten Messerer's, dass, wenn man durch Knochentrennungen eine ausgiebige Vorwärtsschiebung der Symphyse möglich macht, die Urethra eine Dehnung von 10 Cm. aushält. Denn die Harnröhre ist im Gegensatz zu den Bändern des Schambogens, durch welche sie hindurchtritt, reichlich mit elastischer Substanz ausgestattet. Die symmetrische oder einseitige Zerrung nach vorn durch die typische Seitendruckwirkung hat daher zunächst Zerreissungen der Bänder zur Folge, die zu Blutergüssen im Damm führen, erst stärkere Zerrungen beeinflussen die Urethra, bringen aber nach Verfasser nur submucöse Sugillationen und kleine Schleimhautverletzungen, fast niemals Durchreissungen zu Stande. Wenn andere Autoren dagegen Perforationen ohne scharfe Knochensplitter post mortem gefunden haben, ist Verfasser geneigt, secundäre Zerstörungen durch Katheterismus oder durch Eiterdurchbruch anzunehmen.

Aus den Versuchsresultaten leitet der Verfasser manche Anhaltspunkte für die Diagnose und Therapie ab. So soll man, wenn auch die Untersuchung normale Lage der Beckenknochen ergiebt, an Continuitätstrennungen im Augenblick der Gewalteinwirkung denken. In den in dieser Arbeit veröffentlichten Fällen diagnosticirt der Verfasser Symphysen-

trennung aus den Symptomen der Harnröhrenzerrung. Die zweifache Schambeinfractur ist manchmal aus den gewöhnlichen Erkennungszeichen der Knochenbrüche (Crepitation u. s. w.) festzustellen, häufig aber ist die Diagnose der Beckenknochenverletzungen nicht möglich. Sie ist aber auch für die Behandlung unwesentlich.

Für die Harnröhrenverletzungen ist Urinretention ein unsicheres Symptom, sie kann auch bei den Zerrungsverletzungen vorhanden sein, durch Blutgerinnsel oder spastische Contractionen veranlasst. Grössere Blutungen sprechen für einen Urethralriss nach oben in die venenreiche Umgebung der Pars membranacea. Die Versuche ergaben, dass die obere Wand am meisten Zerreissungen ausgesetzt ist; man soll sich deshalb beim Katheterisiren an die untere Wand halten.

Die Behandlung der geringfügigen Zerrungsverletzungen besteht je nach den Umständen in Katheterismus oder Injection blutstillender kalter Borsäurelösung.

Bei Durchreissungen der Urethra soll man versuchen, den Verweilkatheter einzuführen; doch verhindert derselbe nicht mit Sicherheit Urininfiltration. Ist vorläufige Harnentleerung indicirt, so empfiehlt Verfasser den aspirirenden Troicart über der Symphyse einzuführen.

Das sicherste Mittel zur Verhütung der Urininfiltration und der Phlegmone ist die Dammincision. Durch tägliches Katheterisiren soll man dann die günstige Adaptirung der Harnröhrenwunde überwachen. Fehlt Entzündung an den Wundrändern, so näht Verfasser die Harnröhre. Knochenbrüche sind bei antiseptischer Operationsweise keine Contraindication gegen die Dammincision mehr.

Ist nun der Urethralriss oberhalb des Lig. Carcassoni gelegen, so ist nicht der Damm, sondern das Beckenbindegewebe der Urininfiltration ausgesetzt. Dann ist nach Verfassers Ansicht die Incision besser von der Regio hypogastrica aus auszuführen. Da dieser hohe Sitz des Risses bei Seitendruckfracturen die Regel ist, ohne Knochenbrüche aber perforirende Risse nicht vorkommen sollen, so scheint Verfasser überhaupt die Incision oberhalb des Schambeins vorzuziehen.

Unter welchen präcisen Bedingungen die Dammincision zu wählen ist, ist aus der Arbeit nicht zu entnehmen. Ist von oben her der Harnröhrenriss freigelegt, so verfährt man wie nach der Dammincision, sonst öffnet man die Blase selbst in demselben Schnitt. Dieser Eröffnung der Harnwege von oben ist, wenn starke Schambeinsplitterung vorhanden ist, oder wenn man aus anderen Gründen das Operationsfeld zugänglicher machen will, die Resection des Schambeins vorauszuschicken. Blasenverletzungen durch Seitendruckfracturen führen meist zur Eröffnung des Cavum Retzii; die Behandlung besteht nach Verfasser in Incision, Blasennaht und prophylaktischer Drainage des Cavum Retzii. Die Trennung der Articulatio sacro-iliaca giebt durch Verletzung der Venae iliacae manchmal Veranlassung zu tödtlichen Blutungen.

Die klinischen Beobachtungen, die im letzten Kapitel der Monographie kurz mitgetheilt werden, umfassen 13 Fälle von Beckenverletzung durch seitliche Gewalteinwirkung, Unglücksfälle durch Puffer, fallende Lasten u. s. w.

Die Knochenverletzungen waren in 6 Fällen die „typischen", für 5

andere nahm Verfasser Symphysentrennung als wahrscheinlich an. In je 2 Fällen lagen andere Beckenknochenverletzungen vor. Was die Einwirkung auf die Weichtheile anlangt, so zeigten einige Fälle die so häufige Wirkung geringgradigen seitlichen Beckendruckes: perinealen Bluterguss durch Dehnung der unelastischen Schambogenbänder ohne Beeinflussung der Urethra. 4 mal wurden die erwähnten Zerrungsverletzungen der Harnröhre festgestellt und in 3 Fällen führten hohe Urethralrisse durch Knochensplitter zu tödtlicher Urinansammlung im Beckenbindegewebe. Dr. Georg Meyer.

11.

Des opérations plastiques sur le palais chez l'enfant. Leurs résultats éloignés. Par le Dr. J. Ehrmann (Mühlhausen i. E.). 8. Paris, Alcan. 1889.

Die Abhandlung bringt eine grosse Anzahl Krankengeschichten und vor allen Dingen photographische Abbildungen von Abgüssen des Munddaches, die der Verfasser, der sich zu den französischen Chirurgen rechnet, in Zwischenräumen bis zu 20 Jahren nach der Operation hat anfertigen lassen.

Aus dem Text ersieht man, dass Verfasser schon 1870 über Uranostaphylorrhaphien an Kindern im ersten Lebensjahre berichtet hat. Seine Resultate der Frühoperationen sind ungünstig, da die meisten der Operirten bald darauf an Pneumonie, Tuberculose starben.

Bei Kindern vom 2. bis 10. Lebensjahre erreichte Verfasser fast stets völligen Verschluss der congenitalen Spalten, einige jedoch behielten Fisteln. Die Entwicklung des Oberkiefers und Gaumenbeines nun nach Uranoplastik im Kindesalter zeigt in zwei Richtungen Abweichungen vom Normalen: Wenn nach missglückter erster Operation die Periostschleimhautlappen sich einrollen, ergeben, nach definitiver Heilung des Defects, die Abgüsse später statt der gewöhnlichen Wölbung des Munddaches eine gewölbte, oft durch eine mediane Furche getheilte Hervorwölbung des harten Gaumens. Dieselbe Missgestaltung tritt nach Primärheilung dann auf, wenn die seitlichen Incisionen wegen ihrer Länge oder aus anderen Gründen längere Zeit zur Vernarbung brauchten.

Die häufigste Gestaltveränderung aber, die manchmal mit der ersten zusammen auftritt, ist eine Einwärtsziehung der Alveolarfortsätze in der Weise, dass die vorderen Backzähne einander näher rücken. Diese Gestaltentwicklung tritt besonders nach Operation beiderseitiger Kiefer-Gaumenspalten auf und wird um so auffallender, je frühzeitiger der Verschluss bewirkt wurde. Geringere Grade beider Oberkieferdeformitäten stören die Articulation, stärkere setzen die Zunge starken Quetschungen aus.

Daraus ergeben sich für den Verfasser, der eigentliche Frühoperationen schon früher wegen seiner ungünstigen Resultate aufgegeben hat, folgende Anwendungen für die Praxis: Für das Sprachvermögen ist, besonders bei Kindern der ärmeren Klassen, wo methodischer Sprachunterricht nicht angewendet werden kann, frühzeitige Operation günstiger;

im späteren Kindesalter ist hingegen die Gefahr der Kieferdeformität geringer.

Im Allgemeinen empfiehlt es sich daher, doppelseitige Kiefer-Gaumenspalten nicht vor dem 10. bis 12. Lebensjahre, Gaumenspalten bei intactem Alveolarfortsatz nicht vor dem 4. bis 5. Lebensjahre zu operiren.

Gleichzeitig liegt uns eine anderweitige hierher gehörige Veröffentlichung von Heuckeroth[1]) vor: Einem Mädchen, das congenital mangelhaft entwickelte Kiefer besass, wurden beiderseits die oberen ersten Mahlzähne entfernt. Darauf entwickelte sich, wie ein Abguss zeigte, der Oberkiefer in der charakteristischen Weise mit Annäherung der beiden Alveolarfortsätze im Gebiete der Bicuspidaten. Bemerkenswerth ist die Thatsache, dass sich hier die Missgestaltung durch Kieferklemmen im 18. Lebensjahre noch vollständig beseitigen liess. Die Ehrmann'sche Arbeit enthält übrigens wichtige Erfahrungen und Hinweise betreffs der Einzelheiten der Operation selbst, betreffs derer hier auf den Text verwiesen werden muss. Dr. Georg Meyer.

1) Deutsche Monatsschrift für Zahnheilkunde. Kassel 1889. Heft 4. VII. Jahrgang. Mangelhafte Entwicklung beider Kiefer, combinirt mit Vorlagerung und gewohnheitsmässiger Verrenkung des Unterkiefers bei einer 18jährigen Patientin. Heilung.

andere nahm Verfasser Symphysentrennung als wahrscheinlich an. In je 2 Fällen lagen andere Beckenknochenverletzungen vor. Was die Einwirkung auf die Weichtheile anlangt, so zeigten einige Fälle die so häufige Wirkung geringgradigen seitlichen Beckendruckes: perinealen Bluterguss durch Dehnung der unelastischen Schambogenbänder ohne Beeinflussung der Urethra. 4 mal wurden die erwähnten Zerrungsverletzungen der Harnröhre festgestellt und in 3 Fällen führten hohe Urethralrisse durch Knochensplitter zu tödtlicher Urinansammlung im Beckenbindegewebe. Dr. Georg Meyer.

11.

Des opérations plastiques sur le palais chez l'enfant. Leurs résultats éloignés. Par le Dr. J. Ehrmann (Mühlhausen i. E.). 8. Paris, Alcan. 1889.

Die Abhandlung bringt eine grosse Anzahl Krankengeschichten und vor allen Dingen photographische Abbildungen von Abgüssen des Munddaches, die der Verfasser, der sich zu den französischen Chirurgen rechnet, in Zwischenräumen bis zu 20 Jahren nach der Operation hat anfertigen lassen.

Aus dem Text ersieht man, dass Verfasser schon 1870 über Uranostaphylorrhaphien an Kindern im ersten Lebensjahre berichtet hat. Seine Resultate der Frühoperationen sind ungünstig, da die meisten der Operirten bald darauf an Pneumonie, Tuberculose starben.

Bei Kindern vom 2. bis 10. Lebensjahre erreichte Verfasser fast stets völligen Verschluss der congenitalen Spalten, einige jedoch behielten Fisteln. Die Entwicklung des Oberkiefers und Gaumenbeines nun nach Uranoplastik im Kindesalter zeigt in zwei Richtungen Abweichungen vom Normalen: Wenn nach missglückter erster Operation die Periostschleimhautlappen sich einrollen, ergeben, nach definitiver Heilung des Defects, die Abgüsse später statt der gewöhnlichen Wölbung des Munddaches eine gewölbte, oft durch eine mediane Furche getheilte Hervorwölbung des harten Gaumens. Dieselbe Missgestaltung tritt nach Primärheilung dann auf, wenn die seitlichen Incisionen wegen ihrer Länge oder aus anderen Gründen längere Zeit zur Vernarbung brauchten.

Die häufigste Gestaltveränderung aber, die manchmal mit der ersten zusammen auftritt, ist eine Einwärtsziehung der Alveolarfortsätze in der Weise, dass die vorderen Backzähne einander näher rücken. Diese Gestaltentwicklung tritt besonders nach Operation beiderseitiger Kiefer-Gaumenspalten auf und wird um so auffallender, je frühzeitiger der Verschluss bewirkt wurde. Geringere Grade beider Oberkieferdeformitäten stören die Articulation, stärkere setzen die Zunge starken Quetschungen aus.

Daraus ergeben sich für den Verfasser, der eigentliche Frühoperationen schon früher wegen seiner ungünstigen Resultate aufgegeben hat, folgende Anwendungen für die Praxis: Für das Sprachvermögen ist, besonders bei Kindern der ärmeren Klassen, wo methodischer Sprachunterricht nicht angewendet werden kann, frühzeitige Operation günstiger;

im späteren Kindesalter ist hingegen die Gefahr der Kieferdeformität geringer.

Im Allgemeinen empfiehlt es sich daher, doppelseitige Kiefer-Gaumenspalten nicht vor dem 10. bis 12. Lebensjahre, Gaumenspalten bei intactem Alveolarfortsatz nicht vor dem 4. bis 5. Lebensjahre zu operiren.

Gleichzeitig liegt uns eine anderweitige hierher gehörige Veröffentlichung von Heuckeroth[1]) vor: Einem Mädchen, das congenital mangelhaft entwickelte Kiefer besass, wurden beiderseits die oberen ersten Mahlzähne entfernt. Darauf entwickelte sich, wie ein Abguss zeigte, der Oberkiefer in der charakteristischen Weise mit Annäherung der beiden Alveolarfortsätze im Gebiete der Bicuspidaten. Bemerkenswerth ist die Thatsache, dass sich hier die Missgestaltung durch Kieferklemmen im 18. Lebensjahre noch vollständig beseitigen liess. Die Ehrmann'sche Arbeit enthält übrigens wichtige Erfahrungen und Hinweise betreffs der Einzelheiten der Operation selbst, betreffs derer hier auf den Text verwiesen werden muss. Dr. Georg Meyer.

1) Deutsche Monatsschrift für Zahnheilkunde. Kassel 1889. Heft 4. VII. Jahrgang. Mangelhafte Entwicklung beider Kiefer, combinirt mit Vorlagerung und gewohnheitsmässiger Verrenkung des Unterkiefers bei einer 18jährigen Patientin. Heilung.

Druck von J. B. Hirschfeld in Leipzig.

Fig. 1.

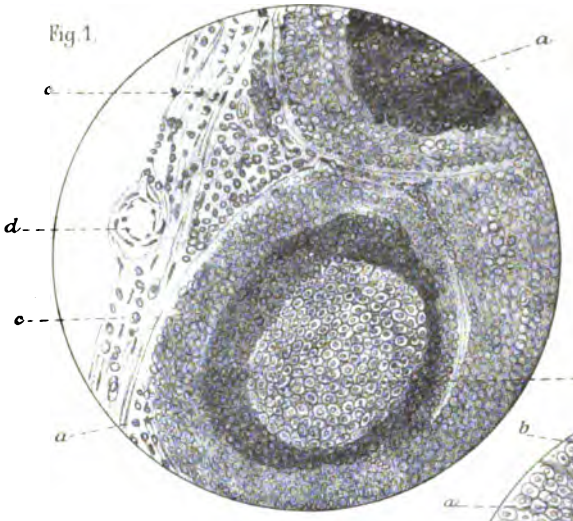

Fig. 3.



Fig. 4.

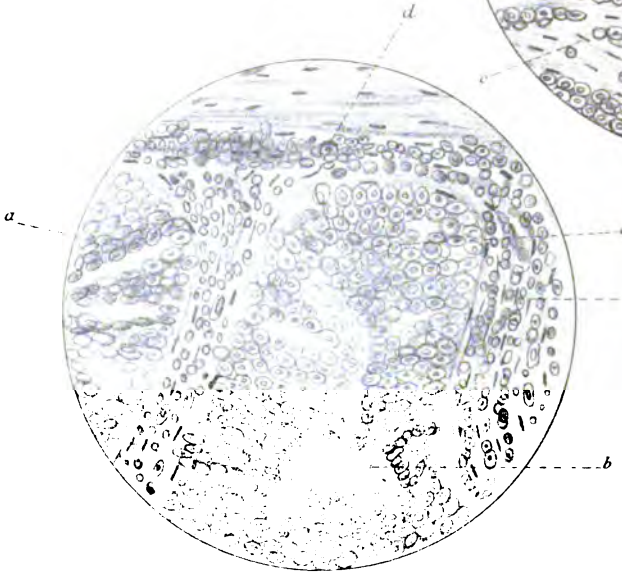

Fig. 2.

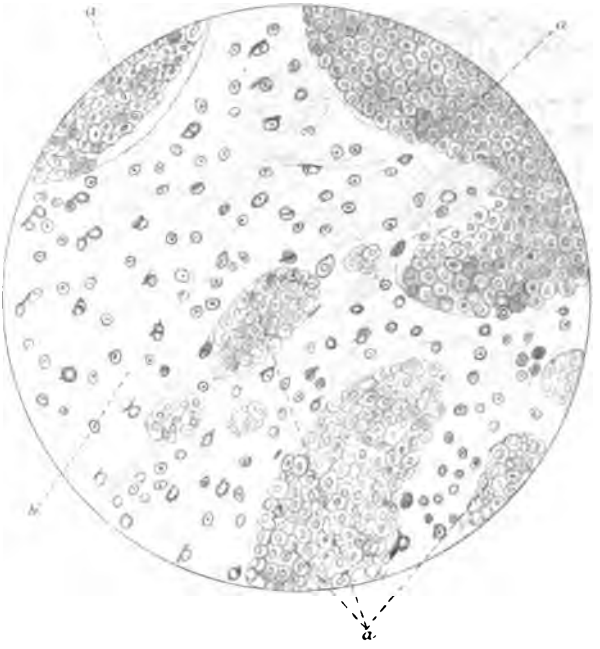

Fig. 5.

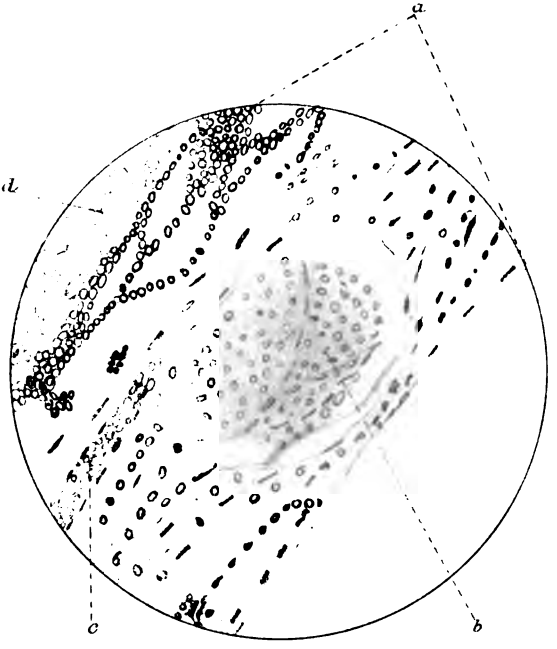

andere nahm Verfasser Symphysentrennung als wahrscheinlich an. In je 2 Fällen lagen andere Beckenknochenverletzungen vor. Was die Einwirkung auf die Weichtheile anlangt, so zeigten einige Fälle die so häufige Wirkung geringgradigen seitlichen Beckendruckes: perinealen Bluterguss durch Dehnung der unelastischen Schambogenbänder ohne Beeinflussung der Urethra. 4 mal wurden die erwähnten Zerrungsverletzungen der Harnröhre festgestellt und in 3 Fällen führten hohe Urethralrisse durch Knochensplitter zu tödtlicher Urinansammlung im Beckenbindegewebe. Dr. Georg Meyer.

11.

Des opérations plastiques sur le palais chez l'enfant. Leurs résultats éloignés. Par le Dr. J. Ehrmann (Mühlhausen i. E.). 8. Paris, Alcan. 1889.

Die Abhandlung bringt eine grosse Anzahl Krankengeschichten und vor allen Dingen photographische Abbildungen von Abgüssen des Munddaches, die der Verfasser, der sich zu den französischen Chirurgen rechnet, in Zwischenräumen bis zu 20 Jahren nach der Operation hat anfertigen lassen.

Aus dem Text ersieht man, dass Verfasser schon 1870 über Uranostaphylorrhaphien an Kindern im ersten Lebensjahre berichtet hat. Seine Resultate der Frühoperationen sind ungünstig, da die meisten der Operirten bald darauf an Pneumonie, Tuberculose starben.

Bei Kindern vom 2. bis 10. Lebensjahre erreichte Verfasser fast stets völligen Verschluss der congenitalen Spalten, einige jedoch behielten Fisteln. Die Entwicklung des Oberkiefers und Gaumenbeines nun nach Uranoplastik im Kindesalter zeigt in zwei Richtungen Abweichungen vom Normalen: Wenn nach missglückter erster Operation die Periostschleimhautlappen sich einrollen, ergeben, nach definitiver Heilung des Defects, die Abgüsse später statt der gewöhnlichen Wölbung des Munddaches eine gewölbte, oft durch eine mediane Furche getheilte Hervorwölbung des harten Gaumens. Dieselbe Missgestaltung tritt nach Primärheilung dann auf, wenn die seitlichen Incisionen wegen ihrer Länge oder aus anderen Gründen längere Zeit zur Vernarbung brauchten.

Die häufigste Gestaltveränderung aber, die manchmal mit der ersten zusammen auftritt, ist eine Einwärtsziehung der Alveolarfortsätze in der Weise, dass die vorderen Backzähne einander näher rücken. Diese Gestaltentwicklung tritt besonders nach Operation beiderseitiger Kiefer-Gaumenspalten auf und wird um so auffallender, je frühzeitiger der Verschluss bewirkt wurde. Geringere Grade beider Oberkieferdeformitäten stören die Articulation, stärkere setzen die Zunge starken Quetschungen aus.

Daraus ergeben sich für den Verfasser, der eigentliche Frühoperationen schon früher wegen seiner ungünstigen Resultate aufgegeben hat, folgende Anwendungen für die Praxis: Für das Sprachvermögen ist, besonders bei Kindern der ärmeren Klassen, wo methodischer Sprachunterricht nicht angewendet werden kann, frühzeitige Operation günstiger;

im späteren Kindesalter ist hingegen die Gefahr der Kieferdeformität geringer.

Im Allgemeinen empfiehlt es sich daher, doppelseitige Kiefer-Gaumenspalten nicht vor dem 10. bis 12. Lebensjahre, Gaumenspalten bei intactem Alveolarfortsatz nicht vor dem 4. bis 5. Lebensjahre zu operiren.

Gleichzeitig liegt uns eine anderweitige hierher gehörige Veröffentlichung von Heuckeroth[1]) vor: Einem Mädchen, das congenital mangelhaft entwickelte Kiefer besass, wurden beiderseits die oberen ersten Mahlzähne entfernt. Darauf entwickelte sich, wie ein Abguss zeigte, der Oberkiefer in der charakteristischen Weise mit Annäherung der beiden Alveolarfortsätze im Gebiete der Bicuspidaten. Bemerkenswerth ist die Thatsache, dass sich hier die Missgestaltung durch Kieferklemmen im 18. Lebensjahre noch vollständig beseitigen liess. Die Ehrmann'sche Arbeit enthält übrigens wichtige Erfahrungen und Hinweise betreffs der Einzelheiten der Operation selbst, betreffs derer hier auf den Text verwiesen werden muss. Dr. Georg Meyer.

1) Deutsche Monatsschrift für Zahnheilkunde. Kassel 1889. Heft 4. VII. Jahrgang. Mangelhafte Entwicklung beider Kiefer, combinirt mit Vorlagerung und gewohnheitsmässiger Verrenkung des Unterkiefers bei einer 18jährigen Patientin. Heilung.

Druck von J. B. Hirschfeld in Leipzig.

Fig. 1.

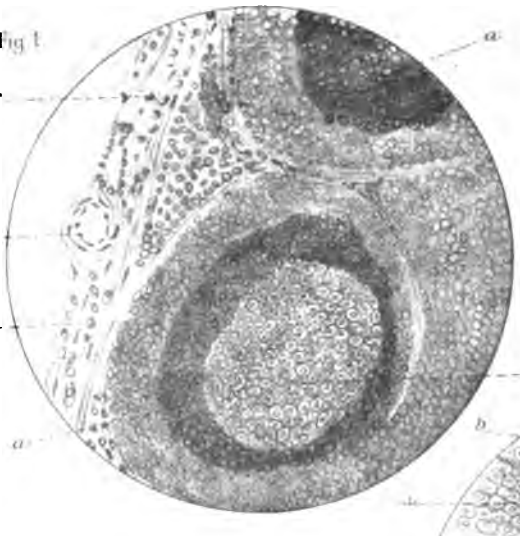

Fig. 3.

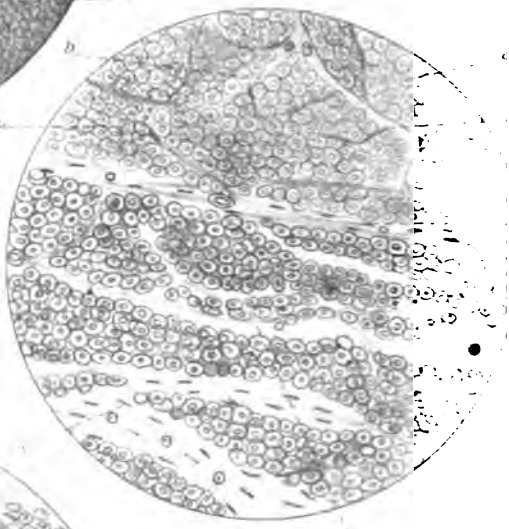

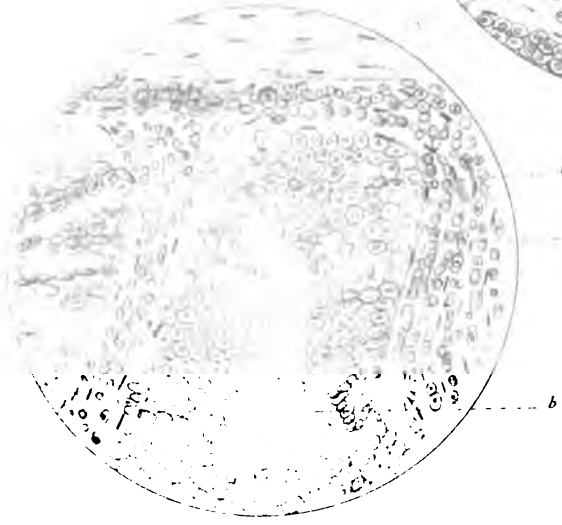

Fig. 2.

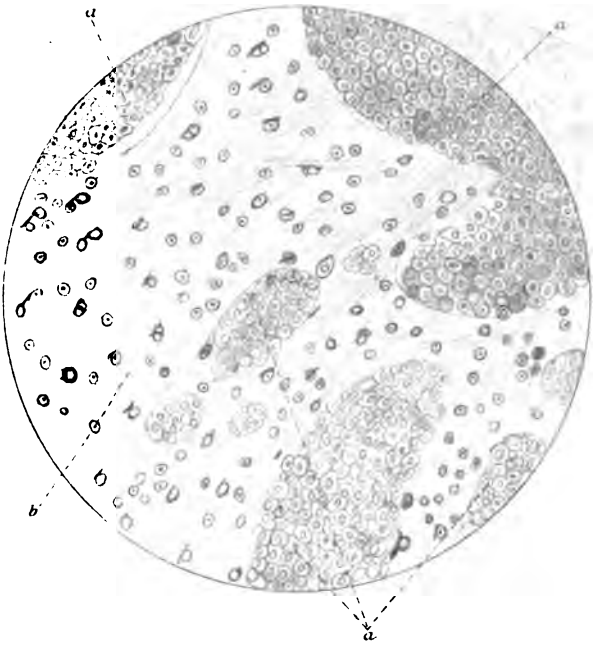

Fig. 5.

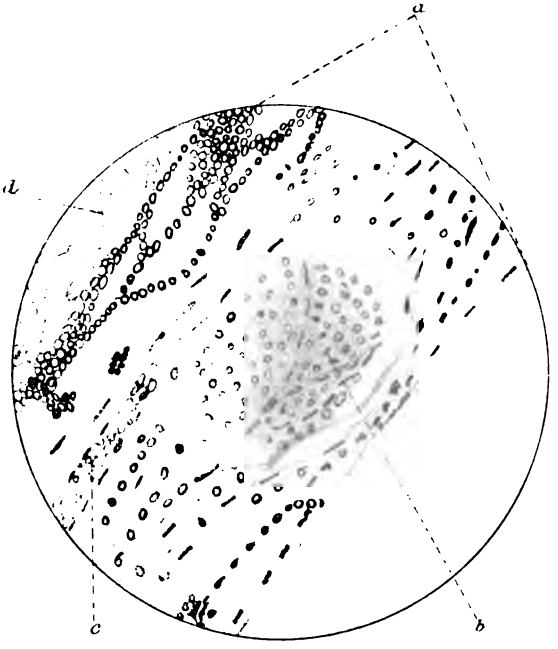

1 qal
84

~~41A~~
~~602~~

3 2044 103 049 474